



Misc. B. 48.1



ANNOTAZIONI CHIRURGICHE

SULLA

GLANDULA PAROTIDE

DEL CAVALIERE

BARTOLOMEO PANIZZA

PROFESSORE DI ANATOMIA UMANA NELL' I. R. UNIVERSITA' DI PAVIA



GLANDULA PAROTIDE

ANNOTAZIONI CHIRURGICHE

SULLA

GLANDULA PAROTIDE

DEL CAVALIERE

BARTOLOMEO PANIZZA

PROFESSORE DI ANATOMIA UMANA NELLA UNIVERSITÀ DI PAVIA



MILANO

DALLA TIPOGRAFIA E LIBRERIA DI GIUSEPPE GIUSTI

SUCCESSORE A PELLE RUSGONI

1843



Benchè nei trattati di chirurgia si parli delle malattie della parotide, e si sieno scritte da distinti autori interessantissime memorie intorno le sue svariate alterazioni, pure si deve confessare, che talvolta la loro diagnosi riesce difficile e incerta, non solo rispetto alla natura dell'alterazione morbosa, ma ben'anche riguardo alla sede precisa della medesima; imperocchè tumori di egual natura di quelli che si formano in seno alla parotide, si sviluppano nelle parti che la circondano, simulando così l'una o l'altra affezione di essa.

E di vero, la storia chirurgica ci riferisce molti esempj di simil fatta. Il *Cullerier* narra di una donna, che aveva uno smisurato tumore tra l'orecchio, il collo e la bocca, caratterizzato da varj medici e chirurghi per uno scirro della parotide. Morta l'infelice di marasmo, nell'esame della parte si riconobbe, che il tumore era il prodotto della degenerazione delle glandule linfatiche e del tessuto cellulare, mentre la parotide erane soltanto compressa e ridotta a piccolissimo volume, senza essere menomamente alterata nella sua struttura. Di un fatto consimile fu testimonio il *Boyer*, ed io pure mi trovai talvolta indeciso:

anzi in un caso in cui tutto mi persuadeva la parotide essere la principal sede del tumore, verificai coll' autossia il contrario. La diagnosi adunque dei tumori alla regione della parotide può presentare delle difficoltà, le quali saranno minori quando la tumidezza sia di recente data, e si conoscan bene le cause da cui dipende, non che i sintomi, che sino dal suo principio l'accompagnarono; ma saranno maggiori e talvolta gravissime, fino a rendere impossibile il precisarne la vera sede, quando si tratti di tumore voluminoso d' antica data, in soggetto, da cui poco o nulla si giunga a sapere circa l' incominciamento, il decorso de' sintomi e le cagioni. Nè valga il dire, che a distinguere l' uno dall' altro tumore basta considerare la forma, l' irregolarità, la mobilità, il moto libero o no della mascella, le particolari degenerazioni del tumore; imperocchè tutti questi dati si possono combinare tanto in quello interessante il tessuto cellulare e le glandule linfatiche, come in quello della parotide.

A molte e svariate alterazioni soggiace quest'organo secretore, conformandosi in tumore più o men grande per pura ipertrofia, per induramento, conseguenza di lenta o acuta infiammazione, per degenerazione in tumore strumoso, sarcomatoso, in fungo midollare, in scirro od in cancro.

Quest' ultima fatale degenerazione, che accade alla parotide, è raro oltremodo che si osservi primitivamente nelle altre glandule salivari, fatto di cui non si saprebbe dare un' adeguata spiegazione, se pure non vogliasi attribuire all' essere la parotide, non solo più estesa e superficiale, e quindi più esposta agli agenti esterni, ma eziandio cinta da maggior numero di vasi e nervi; cagioni in vero valevoli a renderla più atta a risentire l' azione delle potenze nocive, e quindi ad alterarsi nella sua organizzazione.

Tra i casi di cancro alla parotide, me ne occorsero due, nei quali non trovai nel cadavere alterazioni delle glandule linfatiche vicine e lontane. Uno di questi me lo offrì un Facchino dell' età di 50 e più anni, d' ottima e robusta costituzione, il quale, esposti ad una causa reumatizzante, fu preso da infiamma-

zione alla parotide sinistra, che ebbe per esito l'induramento. Alienò l'ammalato dall'usare una cura atta a dissiparlo, si dedicò senza riserva al suo faticoso mestiere, abusando del vizio. In un lungo lasso di tempo, soffrì due altri attacchi infiammatorj alla parotide, dietro i quali l'induramento crebbe, cosicchè il moto della mascella restò alquanto impedito. Passati alcuni mesi, ne' quali la salute in generale era ancor buona, ebbe la disgrazia, caricandosi di un baule, di ricevere un urto piuttosto forte alla regione della parotide indurata. Questo bastò a suscitare nuova irritazione e recar tal danno alla parte malata, per cui l'induramento acquistò tendenza maligna. Ben tosto si destarono dolori ricorrenti, lancinanti al sito della glandula, che di mano in mano si propagarono alle parti corrispondenti del capo e del collo, con sensazione di stiramenti dolorosi al sincipite ed alla nuca. Il tumore si fece più rialzato, bernoccolato, di un colore rosso-rupo e molle in alcuni punti; il moto della mascella fu più difficile, e cominciò la paralisia ai muscoli della faccia del lato corrispondente. Dopo tre mesi il tumore si esulcerò in due punti, i quali ben tosto si convertirono in un'ulcera vasta, fungosa, depascente, gemente un umore icoroso, e di quando in quando sangue venoso. La salute generale andò declinando, il malato fu preso da febbre lenta, e dopo 4 mesi di dolori atroci, strazianti, con impossibilità d'aprir la bocca, e frequenti emorragie venose, dovette succumbere. L'alterazione scirro-cancerosa si estendeva a tutta la parotide, e fu sì grande la distruzione della glandula e la estensione dell'ulcera depascente, che si videro a nudo alcuni punti della branca mascellare, del condilo della mascella, del processo mastoideo, e perfino dell'apofisi stiloidea. Tutte le altre parti vicine erano ingrossate, indurite, scirrosc, lardacee, come la parte superiore dello sterno-cleido-mastoideo, del muscolo massetere, il tessuto cellulare circondante il condilo, il muscolo pterigoideo interno, il ventre posteriore del digastrico. In tanta rovina di parti, in sì grande alterazione di tessuti, cosa in vero sorprendente, fu quella di rinvenire le glandule linfatiche sotto-mascellari, e tutte le altre del collo, illese, come pure le glan-

dule salivari, si di questa, come della parte opposta. Nessuna alterazione nei visceri del torace, del ventre e nel cervello.

Un altro caso mi avvenne in una giovane tra i 18 ed i 20 anni, di buona costituzione e della più fiorente salute. Senza una ragione ben conosciuta, fuorchè una irregolarità e pochezza di mestruazione, fu presa da parotitide acuta al lato destro, che per incongrua cura passò all'indurimento assai esteso, e ribelle ad ogni trattamento risolvete, al quale di buon grado si era assoggettata l'inferma. Questa giovane fu in seguito ricoverata nella sala chirurgica di questo ospedale, sotto la cura del nostro benemerito Direttore della facoltà medica, il celebre professore *Cairolì*, in allora chirurgo primario dello stesso ospedale; e tale era lo stato della malattia, che fu giudicata un cancro incipiente della parotide. Tutto ciò che l'arte poté suggerire in sì grave emergenza, fu fatto; ma inutilmente. Cosicchè dopo parecchi mesi l'infelice morì. Nella sezione eseguita alla presenza della studiosa gioventù, nulla si rinvenne degno d'attenzione nella parte affetta, eccettuata l'ulcera profonda della parotide, con durezza scirroso di una porzione del muscolo massetere, del muscolo sterno-cleido-mastoideo, e d'una glandula linfatica sottomascellare; ma fu però curioso l'osservare, come anche le glandule salivari, le altre glandule linfatiche del collo, i visceri del petto e dell'addome, non presentassero alterazione di sorta. Si trovò soltanto il pancreas ingrossato, indurito, lardaceo, veramente scirroso, per tutta la sua estensione, ma soprattutto nella parte corrispondente al duodeno; alterazione che concorre a vieppiù dimostrare il rapporto fisiologico che esiste fra le glandule salivari ed il pancreas.

La parotide, oltre il passare ad uno stato scirroso che degenera nel cancro, va pure soggetta ad un'altra alterazione consimile, ma differente in ciò, che il tumore scirroso si converte in una massa fungosa, vascolare, d'aspetto placentale, cerebriforme, e di tanta mollezza, da giudicarsi al tatto, quasi vi fosse raccolta liquida. Per siffatto rammollimento, la sostanza della parotide subisce tale metamorfosi, da non essere più affatto rico-

noscibile per alcuno de' suoi caratteri anatomici. Inoltre questa specialità di degenerazione del tumore duro della parotide, ha cioè di particolare, che il tumore, sotto l'indicato processo di rammollimento, cresce in breve tempo a tal segno, da uguagliare il volume della testa dell'individuo.

Di questa specie di rammollimento del tumore della parotide io vidi tre esempj, tutti somigliantisi tanto nel modo dello sviluppo, del decorso e della terminazione, come per il carattere anatomico; per il che basterà che io dia la storia di uno solo dei medesimi, colla Tavola rappresentativa del tumore.

Gamberini *Domenica*, donna di gracile, ma sana costituzione, tendente però alla linfatica, era giunta al quarantesimo anno senza aver sofferto malattia di grave importanza, se si eccettuano alcuni accessi di febbre intermittente, che furono sempre felicemente vinti coi chinacci. Verso la fine del quarantesimo anno di sua vita, fu presa da parotidite reumatica al lato sinistro, la quale, forse perchè non acutissima, fu trattata con blandi sussidj. Quindi è, che la glandula passò allo stato di cronico induramento, e rimase alquanto ingrossata, indolente al tatto, immobile; alla quale alterazione soggiacque più la parte esterna, e quella che si appoggia sul massetere, che non la profonda; per cui i moti della mascella erano pressochè illesi. Dopo alcuni mesi, ne' quali nulla si era tentato per la risoluzione, si destò un dolore vivo, spasmodico all'orecchio, che si diffondeva a tutta la parte corrispondente del capo, specialmente verso il vertice e la nuca. Lo stato dei polsi, la scarsezza dei tributi mensili, il crescente tumore alla parotide, e le sensazioni dolorose, consigliarono un'abbondante estrazione di sangue per mezzo delle sanguisughe alle tempie ed al processo mastoideo, e quindi l'uso reiterato dei purganti; d'onde i dolori ebbero una calma consolante. In seguito fu intrapresa una cura risolvete col l'uso interno della cicuta e del calomelano, e colle spalmature mercuriali ai contorni del tumore. Il quale trattamento curativo, quantunque impiegato per molto tempo, non valse a diminuire il volume del tumore; chè anzi, avvicinandosi l'epoca della cessa-

zione delle purghe mensili, manifestava questo una tendenza ad aumentarsi. Forse le replicate applicazioni delle sanguisughe ai vasi emorroidali, e l'uso dei purganti ne rallentarono il progresso; ma al 46.^o anno, in cui cessarono affatto i mestruj, il tumore, il quale era in allora del volume di un pugno, liscio, immobile, d'una durezza marmorea, senza abnorme sviluppo dei vasi sanguigni cutanei, cominciò ad ingrandirsi. A poco a poco divenne irregolare, bernoccolato, e via via crescendo insensibilmente, si fece qua e là livido, molle e cedevole al tatto. Da chi fu esaminato venne ritenuto d'indole strumosa, maligna, e quindi inutile, anzi dannosa ogni artificiale apertura, come quella che avrebbe contribuito ad accelerare maggiormente la degenerazione fungosa, a danno della vita dell'ammalata. Il tumore crebbe a dismisura, cosicchè, dopo alcuni anni, occupava quasi tutta la parte sinistra del capo e del collo, e tanto ne era il peso, da inclinare il capo dal lato corrispondente, non ostante che il tumore fosse sostenuto da un cuscinetto, che appoggiava sulla spalla. Il suo diametro verticale era di otto pollici del piede parigino; in alto giungeva col suo estremo fino quasi al livello del vertice del capo, e quindi era spinto in su il padiglione dell'orecchio, non che il condotto auditorio cartilagineo, come si vede nella Tav. II.^a, num. 2. Il diametro trasverso era di dieci pollici, la periferia di ventisei pollici parigini: il tumore era bernoccolato, molle, fluttuante nella maggior parte della sua estensione; in alcuni punti si sentivano delle durezzae come cartilaginee qua e là sparse, durezzae che sembravano glandule ingrossate. La cute sottile, stirata, lucente, di color rosso-fosco, sparsa tutta di vene, alcune delle quali assai grosse, specialmente alla parte anteriore esterna ed inferiore, ove formavano una rete inestricabile (Tav. I.^a, num. 4). Il tumore era mobile, e per nulla interessava l'ossatura della mascella e dell'arco zigomatico, in guisa che, alzandolo, si potevano insinuare le dita dal di sotto, e sentivasi libera la branca mascellare: il suo attacco maggiore si faceva in alto, la bocca veniva stirata al lato opposto, attesa la paralisi quasi completa dei muscoli della parte sinistra della faccia.

la cui sensibilità era normale. Morta la donna di consunzione, e fatta l'iniezione nel sistema sanguigno, ne ho eseguita la sezione. Epperò, levati gl' integumenti, che erano di molto assottigliati, ho trovato il platisma-mioide, non che una parte dello sternocleido-mastoideo, diradati ed espansi sul tumore. Questo avea per punti di sostegno quegli stessi che sono proprj alla parotide, cioè era tenacemente adeso alla parte superiore della porzione cartilaginea del condotto auditorio esterno, non che alla parte anteriore aponeurotica del massetere, al qual punto la parotide, nello stato naturale, è per lo più tenacemente unita. L' enorme sviluppo però acquistato dalla parotide avea diradata e stirata la parte aponeurotica del massetere, cosicchè le serviva di sostegno assieme a quel prolungamento della calantica aponeurotica, che dalla tempia all'arco zigomatico s'estende sulla parotide stessa (Tav. I.^a, num. 4). Superiormente e posteriormente stava attaccata alla parte alta ed interna del muscolo sternocleido-mastoideo, alla fossa digastrica del processo mammillare, e alla base dell'apofisi stiloidea, non che alla capsula articolare della mascella. Spinto il mercurio per il condotto stenoniano, le cui pareti erano in questo caso molto esili, e quindi molto più distensibili dell'ordinario, penetrò tramezzo i lobi del tumore, e stravasò qua e là nella massa fungosa della parotide. Il sistema sanguigno si appalesò assai sviluppato, in particolare il venoso, tanto nell' esterno, quanto nell'interno: molte vene superficiali ingrossate serpeggiavano e si intrecciavano tra loro, tenendosi in comunicazione per varj rami colle profonde. Altre delle superficiali della parte anteriore del tumore andavano a finire in due grosse vene, le quali insieme colla sottomascellare e colla tiroidea superiore, mettevano in un tronco (Tav. I.^a, num. 3), che sboccava nella giugulare profonda. La maggior parte delle vene superficiali si concentravano in rami maggiori alla regione inferiore del tumore e concorrevano a formare la giugulare esterna; vena che nel nostro caso era composta di due grosse diramazioni eguali in diametro al dito mignolo, le quali discendevano sul muscolo sternocleido-mastoideo e terminavano nella corrispondente suc-

clavia (Tav. I.^a, num. 5). La parte interna del tumore, quella che s'appoggia sul massetere, e che sta nell'infossamento, tra la branca mascellare ed il processo mastoideo, offeriva sviluppatissimo il sistema venoso. Considerevole era il plesso venoso parotido-maseterico, cioè quello che esiste tra la parte posteriore del muscolo massetere e la glandula parotide, come pure ingrandito di molto era l'intricatissimo plesso cranico, che circonda il condilo e la cavità glenoidea; ingrandite pure le vene trasversali della faccia ed il tronco della vena mascellare interna; vene tutte, che metton foce per due o tre diramazioni cospicue nella giugulare interna. Rispetto alle arterie, era degno d'attenzione l'ingrandimento delle piccole diramazioni, che l'arteria mascellare esterna dà alla parte inferiore della glandula parotide, non che del tronco della carotide esterna, entrante nella parotide (Tav. II.^a, num. 11, 11), e dell'arteria auricolare posteriore, e dell'altra diramazione arteriosa segnata alla Tav. II.^a, num. 12, ed infine della mascellare interna, e delle diramazioni della carotide esterna, che si disperdevano nel tumore. Il tumore, così spogliato dagli integumenti, presentava meglio la sua forma irregolare, bernoccoluta, ed appariva come diviso in tante masse: la maggior parte del suo contorno offeriva al tatto una mollezza tale, che si sarebbe detto contenere del fluido; in qualche punto all'incontro presentava tale consistenza, da simulare una sostanza cartilaginea. Dietro la sezione in vario senso eseguitasi, trovai in generale una sostanza molle, bianco-rossigna, come quella che presenta lo struma del testicolo, e specialmente nel sito ove nella Tav. I.^a, num. 1 è segnato il taglio, senza nessuna raccolta di materia fluida. In alcuni punti si presentarono delle durezza di sostanza bianco-fibrosa, resistente al coltello. Molti vasi cospicui, si arteriosi che venosi, si disperdevano nell'interno, i quali, in particolar modo, avevano uno sviluppo veramente sorprendente alla parte molle del tumore. Questo era dunque il prodotto della degenerazione fungosa della parotide, degenerazione, che pure si estendeva al tessuto cellulare corrispondente e a due glandule linfatiche, che la contornavano; mentre le altre,

e quelle che si trovano ordinariamente sotto la parte inferiore della parotide, accanto al muscolo sterno-cleido-mastoideo, e tutte quelle del collo e del restante del corpo, erano nello stato normale.

Dall'esame di questo caso, da me osservato, e da quelli riferiti da altri, sembra potersene trarre qualche utile considerazione. Viene ammesso da distinti autori, tra quali il celebre *Boyer*, che la mobilità del tumore si debba ritenere come un segno sicuro che la malattia non abbia la sua sede nella parotide, ma nelle glandule linfatiche e nel tessuto cellulare che la circondano, non potendosi, egli dice, concepire, come la parotide, la quale nello stato naturale è intimamente unita alle parti circonvicine, possa essere mobile quando è affetta da scirro, malattia che aumenta considerabilmente le aderenze della parte ammalata con quelle che le sono vicine. Benchè quest'opinione si presenti favorevolmente, tanto più trovandosi spalleggiata da sì grande autorità nella pratica chirurgica, come quella di *Boyer*, non pertanto, con tutto il rispetto dovuto a sì celebre uomo, ho voluto esaminarla attentamente, e vedere, se essa reggeva alla prova dei fatti anatomici e pratici, per doverla ritenere come una massima decisiva nel diagnostico dei tumori di quella regione.

I dati che ora vado esponendo, mi sembrano atti a dimostrare, non essere la mobilità del tumore un segno dell'importanza che si crede; imperocchè è bensì vero, che la parotide nello stato normale si trova profondamente collocata, e fissa nella sua parte superiore corrispondente alla porzione posteriore della cavità glenoidea del temporale, al legamento capsulare della mascella, al condotto uditorio cartilagineo ed osseo, all'intorno della base del processo stiloideo, alla fossa digastrica del processo mastoideo, alla parte superiore ed interna del muscolo sterno-cleido-mastoideo, alla porzione zigomatica della calantica aponeurotica, ed alla porzione superiore aponeurotica del muscolo massetere; ma è parimente vero, che la parte superficiale di essa e la sua porzione inferiore, sono mobili in guisa, che una piccola trazione è sufficiente a spostarle in fuori, senza punto sconnetterle. Am-

messo questo, che è un fatto anatomico, non sarà difficile il comprendere, come in tale malattia, che non oltrepassi i confini della parotide, il peso crescente di questa, valga a stirare ed allungare i suoi vincoli, e quindi a trarla in gran parte fuori della sua nicchia tra la branca mascellare ed il processo mastoideo, e renderla più mobile, massime inferiormente, ove già gode grande mobilità. Infatti può accadere di essa ciò che tutto-giorno si osserva in malattie di altre parti, come sarebbe nell'ingrossamento delle glandule linfatice del collo, dell'ascella, dell'inguine e della mammella, nelle quali, purchè non si estendano agli oggetti vicini, si scorge che la mobilità delle stesse glandule aumenta in ragione del loro ingrandimento e peso; lo che ebbi pur campo di confermare rispetto alla parotide in due casi importantissimi: cioè in quello, di cui offro le Tavole, ed in un altro osservato a Milano, nella fu distintissima Marchesa L. M. Questa egregia donna avea fino dall'anno 1816 sofferta un' acuta parotidite al lato destro, a cui tenne dietro un cronico induramento, sicchè la glandula vi rimase alquanto ingrossata. Ad onta di varj rimedj locali ed universali, non potè mai liberarsene. Nel 1838 ebbe a soffrire di nuovo dei dolori nevralgici alla parte ed al capo, e scorgendo che il tumore si faceva più grosso ed in qualche punto si ammoliva, fui chiamato a visitarla, alla presenza de' distinti miei colleghi, i dottori *Strambio* e *Scotti*. Trovai un tumore del volume d' un grosso pugno alla regione della parotide destra, affatto immobile, duro, scirroso, che già da qualche mese erasi in qualche punto ingrossato ed ammolito. Tale rammollimento andò crescendo a poco a poco, ed in pochi mesi il tumore divenne voluminoso e pesante, sicchè, allentati gli attacchi, si rese di mano in mano più mobile, eccetto però la parte superiore e profonda, e quella corrispondente al muscolo massetere, al di sotto subito dell' arcata zigomatica, dove pure i vincoli naturali della glandula sono validissimi. Questo fatto mi rese vieppiù persuaso, che non si debba dare gran valore alla mobilità del tumore, per decidere che la sua sede sia nelle glandule linfatice e nel tessuto cellu-

lare, tanto più che l'anatomia ci assicura, che, oltre le glandule linfatiche contornanti la parotide, quella ordinariamente posta al dinanzi dell' orecchio, in vicinanza al trago, e le due o tre altre lungo il margine posteriore della parotide stessa, e talvolta alcune altre piccole glandule, stanno in una direzione verticale nello stesso spessore di essa, verso la sua superficie esterna. Ora, accadendo un ingrossamento di queste, si avrebbe un tumore quasi immobile, il quale si potrebbe ritenere come spettante alla parotide, mentre per nulla vi apparterebbe. Quindi dalle ragioni qui sopra esposte, mi sembra essere poco valevole il carattere della mobilità e dell'immobilità, per dire che la malattia abbia piuttosto la sede nelle glandule linfatiche e nel tessuto cellulare, che nella parotide; ma doversi piuttosto fondare la diagnosi sopra un accurato esame del modo con cui è apparso il tumore, delle cause, dei sintomi, della qualità del soggetto affetto e delle pregresse malattie.

Supponendo ora che il tumore abbia in realtà la sua sede nella parotide, e che questa passi dal semplice induramento allo stato di scirro, oppure accada la degenerazione sarcomatosa e di fungo midollare encefaloideo; ove il tumore cresca a gran volume, si comprende, ripeto, come questo possa divenire mobile quando il male si limita al puro tessuto della glandula parotide; giacchè, così essendo, per il proprio peso sempre crescente, la glandula sarà stirata all'imbasso ed all'infuori, abbandonando, per così dire, la nicchia profonda in cui una porzione di essa era collocata. Questo fatto avvenne nel caso rappresentato dalle Tavole qui annesse, come pure in quello della fu Marchesa L. M. All'opposto in altri, in cui la malattia si diffuse alle parti vicine, cioè allo sterno-cleido-mastoideo, al muscolo pterigoideo interno, al massetere, il tumore si mantenne immobile. Con tutto ciò, malgrado questa mobilità, che può acquistare la parotide morbosa, nella sua parte inferiore e mediana, essa avrà sempre in alto e profondamente degli attacchi forti, fissi, connaturali, conforme ho detto più sopra.

Ove pertanto avvenisse il caso di un simile tumore, e fossero riu-

sciti inutili tutti i rimedj esterni ed interni, nessuna altra via resterebbe all'ammalato, per iscansare una morte certa, risultamento inevitabile del progresso della maligna degenerazione, fuorchè il tentativo della estirpazione: ma questa operazione presenta sì grandi difficoltà e pericoli, che molti prudenti chirurghi non si sono mai arrischiati d'intraprenderla, sebbene da taluni sia stata fatta con felice successo. Per verità, chi ben considera la parotide nella sua posizione, infossata in gran parte profondamente tra la branca mascellare ed il processo mastoideo, fino a contatto della parte laterale della faringe; chi pone attenzione alla maniera onde cinge la carotide esterna, e molte delle sue diramazioni, come la trasversale della faccia e la mascellare interna; alla comunicazione delle sue vene coi ricchi plessi venosi, che circondano il condilo della mascella e con quelle, che dalla parte posteriore del muscolo massetere si portano alla glandula; chi pone mente alla vena giugulare esterna, alla mascellare interna e ad altre grosse diramazioni venose; e finalmente chi considera, che nell'estirpazione della parotide, bisogna non solo recidere molte diramazioni del terzo dei nervi cervicali, alcuni rami del quinto, dell'intercostale, ma specialmente le diramazioni e perfino il tronco del comunicante della faccia, il quale trovasi, per così dire, immedesimato colla parotide, non può a meno di persuadersi, esser questa una delle operazioni più delicate e difficili e di incertissimo esito. Appoggiato a queste cognizioni positive della parte, e all'accennata analisi delle storie riferite sulla estirpazione della parotide, sono indotto a pensare (come avvertirono sapientemente il celebre *Richerand*, il *Boyer* ed altri distinti) che nella maggior parte dei casi non siasi fatte che parziali estirpazioni, ed in molti siasi lasciata intatta la glandula parotide, o siasi in vece levati via i tumori spettanti alle glandule linfatiche, al tessuto cellulare, oppure dei tumori cistici o lipomatosi, sviluppatisi in quella regione. Imperocchè, mentre si descrive l'estirpazione della parotide scirroso, nulla si accenna dell'emorragia avventurata, nulla degli accidenti consecutivi all'operazione, tra i quali non deve mancare quello della paralisi dei muscoli

della faccia del lato corrispondente, per la recisione delle principali diramazioni, oppure del tronco del comunicante. Per le quali ragioni tutte, si può anzi asserire con franchezza, non essere stata estirpata la parotide, perchè gli sconcerti avvenuti nell'atto operativo, ed i consecutivi, furono di così poca entità, che non si conciliano coll'idea della vera estirpazione di quella glandola.

Ad onta però delle grandi difficoltà, che naturalmente s'affacciano nell'esecuzione dell'estirpazione della parotide morbosa, non credo per questo che la si debba escludere dal numero delle operazioni; anzi ritengo che sia da farsi, quando concorrano circostanze favorevoli nel generale dell'ammalato e nella località. Queste saranno, quando la malattia, onde sono affette la parotide e le parti ad essa connesse, non sia menomamente diffusa, e faccia un tumore isolato, alquanto mobile, il quale col suo peso abbia spostata la parotide dalla sua profonda nicchia, come in quello di cui offro la figura, potendosi allora legare più facilmente i vasi, che si devono inevitabilmente offendere. Nulladimeno è pur troppo vero, che l'operazione è sempre cosa grave, sebbene la gravità sia maggiore in alcuni casi che in altri.

In genere, quanto più duro e compatto è il tumore, tanto meno sviluppati sono i vasi; mentre nel tumore molle della parotide, nella sua degenerazione strumosa ed encefaloideo-placentale, tale è qualche volta lo sviluppo del sistema sanguigno, e specialmente venoso, e di quei plessi soprattutto che giacciono sotto la parotide al dintorno del condilo della mascella e sul massetere, che si conformano come in un esteso corpo cavernoso. Dalle esperienze da me fatte sul cadavere, e dalle osservazioni istituite sui pezzi patologici, parmi di poter affermare, che, volendosi procedere all'operazione, si dovrebbe eseguirla nel seguente modo:

Premesso il taglio degli integumenti a seconda del caso, e legate le vene integumentali, se sono grosse, di mano in mano che si presentano, sarà utile estirpare il tumore dal basso all'alto. Ordinariamente il platisma-mioide al di sotto del tumore, si trova teso e conformato a mo' di fune, o a guisa di espansione legamentosa; perciò, tagliato di traverso, si alzerà il tumore e

si apporranno due legature alla giugulare esterna, fra le quali si dovrà recidere. Affinchè meglio si possa rialzare il tumore, converrà talvolta togliere uno dei forti vincoli che lo sostengono, cioè l'espansione aponeurotica, che dall'arco zigomatico s'estende sul tumore, e quella del muscolo massetere (vedi Tav. I.^a, num. 4). Fatto ciò, sollevando maggiormente il tumore, si metterà allo scoperto più facilmente la carotide esterna in vicinanza all'angolo della mascella, smagliando il tessuto celluloso, che sta lungo il margine superiore del tendine del muscolo digastrico. La sua allacciatura in questo punto accade dopo l'origine della tiroidea superiore e linguale: il laccio sarà doppio, e comprenderà anche il tronco venoso che l'accompagna, tronco formato specialmente dalla mascellare interna, dalle crotafitiche profonde, che scorrono nello spessore della parotide assieme all'arteria, e che in alto si tengono in comunicazione con quel plesso venoso, che circonda il condilo e la fossa glenoidea del temporale. Eseguito poi il taglio tra le due allacciature dell'arteria, si proseguirà al distacco del tumore dal basso all'alto, separandolo dalle parti colle quali è connesso, e coll'avvertenza, presentandosi un vaso cospicuo venoso, di farne prima la doppia legatura, indi la recisione. Staccato così il tumore sino quasi al suo estremo superiore, se questa parte non è alterata, ma pure molto vascolosa, converrà passarvi un laccio tutto all'intorno, serrarlo strettamente, ed esportare indi il tutto sotto la legatura, per evitare così la lesione di quegli intricatissimi plessi venosi che ho menzionato poc'anzi. Nel caso poi che non vi sia questo sviluppo considerevole dei vasi venosi, o che tutto sia alterato in guisa, che, lasciando una parte di questi vincoli, v'abbia pericolo di lasciare il fomite della maligna degenerazione, converrà farne la totale estirpazione, avendosi cura d'impedire l'emorragia venosa colla compressione, o coi mezzi astringenti. Malgrado però tutte queste circostanze favorevoli, nessuno potrà dissimulare il gran pericolo e la difficoltà che s'incontra nell'atto operativo, pericolo e difficoltà che variano, secondo la maggiore o minore estensione del tumore, delle sue aderenze, del maggiore o minore

sviluppo dei vasi sanguigni. L'idea di allacciare l'arteria carotide esterna alla sua origine o poco dopo, e tagliarla tra le due legature, quanto è giusta, è altrettanto indispensabile; imperocchè, così facendo, l'operazione resta più pronta e meno pericolosa. All'incontro, volendosi conservare la carotide, l'operatore ad ogni tratto si troverebbe obbligato di allacciare o l'una o l'altra delle diramazioni, ch'essa dà alle diverse parti, come la spinosa, la mascellare interna, l'auricolare posteriore, la trasversale della faccia, ec. ec., ed alla fine si troverebbe nella necessità di tagliarla, giacchè quasi sempre quest'arteria è involupata dalla sostanza della parotide, e quindi in mezzo al tumore. Ritengo adunque, dietro i dati anatomici, e l'accurato esame dei casi riferiti dagli autori sulla estirpazione della parotide, e dietro ciò che dimostrarono i pezzi patologici qui sopra descritti, che nell'operazione, procedendo dal basso all'alto, basti legare l'arteria carotide esterna, per evitare l'emorragia arteriosa; però in qualche caso, come allorchè la degenerazione della parotide è estesa anco a tutto il tessuto cellulare contornante l'arteria carotide esterna, sino alla sua origine, in modo che la medesima non si possa isolare, converrà attenersi alla giudiziosa veduta del distinto signor dott. *Isambert*, il quale, dovendo estirpare la parotide, saggiamente preparò una legatura di riserva sulla carotide primitiva, e veduto che l'emorragia nell'atto operativo era grave, passò alla legatura definitiva della medesima, e così poté agevolmente progredire nell'operazione, la cui conseguenza fu felice. Non ostante però questa cautela è inevitabile molta perdita di sangue, non dirò arterioso, ma venoso, per le numerose vene che si devono recidere, e specialmente per i ragguardevoli plessi corrispondenti al massetere ed ai contorni della cavità glenoidea, d'onde l'emorragia sempre grave può riuscire, massime in quei soggetti ove havvi eminente sviluppo del sistema venoso, emorragia difficilmente frenabile per l'estensione della superficie vascolare interessata, che si tiene in relazione coi plessi cranici. Credo poi opportuno d'avvertire, essere sempre utile consiglio di legare le grosse vene che si presentano,

innanzi di tagliarle, e per la ragione anzidetta e per il pericolo dell'ingresso dell'aria entro le stesse; la qual cosa avvenendo, potrebbe cagionare una morte repentina, come da molti fu osservato, e specialmente da *Magenzie*, dall'*Amussat* e dal *Godemer*. Quest'ultimo riferisce tre osservazioni dell'ingresso spontaneo dell'aria nelle vene, susseguito da repentina morte all'atto della estirpazione di un tumore fibroso della regione del collo. L'anno scorso avvenne pure al celebre prof. *Riberi*, esportando un tumore midollare al collo, di sentire quel fatale rumore (*bruit de glouglou*) e l'ammalata semiviva pronunciò: *io muojo*. L'espertissimo operatore conoscendo sull'istante di che si trattava, e assecondando le belle viste in proposito espresse del celebre *Mercier*, compresse fortemente colla mano destra il ventre alla regione epigastrica, e colla sinistra la vena giugulare profonda alla parte inferiore del collo, allo scopo d'impedire il progresso dell'aria verso il cuore, e così sapientemente operando, salvò l'inferma. E questo ingresso dell'aria può più facilmente aver luogo, quando, nell'estirpazione di simili tumori, offesa in parte una vena, si rialzi il tumore, nel qual mentre si discostano i margini della vena ferita e quindi le sue pareti, onde si forma momentaneamente un vuoto, pel quale fa ingresso l'aria, che viene trascinata dall'onda sanguigna al cuore. Miglior partito adunque, io reputo, a fine di evitare sì grave accidente, esser quello di legare i vasi venosi di mano in mano che si presentano, e poi tagliarli, oppure di recidere a dirittura il vaso venoso, ma non reciderlo in parte. Nè credasi per questo, che i gravi accidenti, anco mortali, che succedono nell'atto operativo, o poco dopo, sieno dovuti unicamente alla perdita del sangue o all'ingresso dell'aria nelle vene; imperocchè nei soggetti di temperamento nervoso, estirpando dei tumori alle regioni del collo, l'offesa dei nervi che ivi si trovano, tanto disordine arreca per il loro consenso coi centri nervosi e quindi coi visceri centrali, specialmente toracici, da cagionare una sospensione della loro funzione, e quindi una sincope mortale.

SPIEGAZIONE DELLE TAVOLE

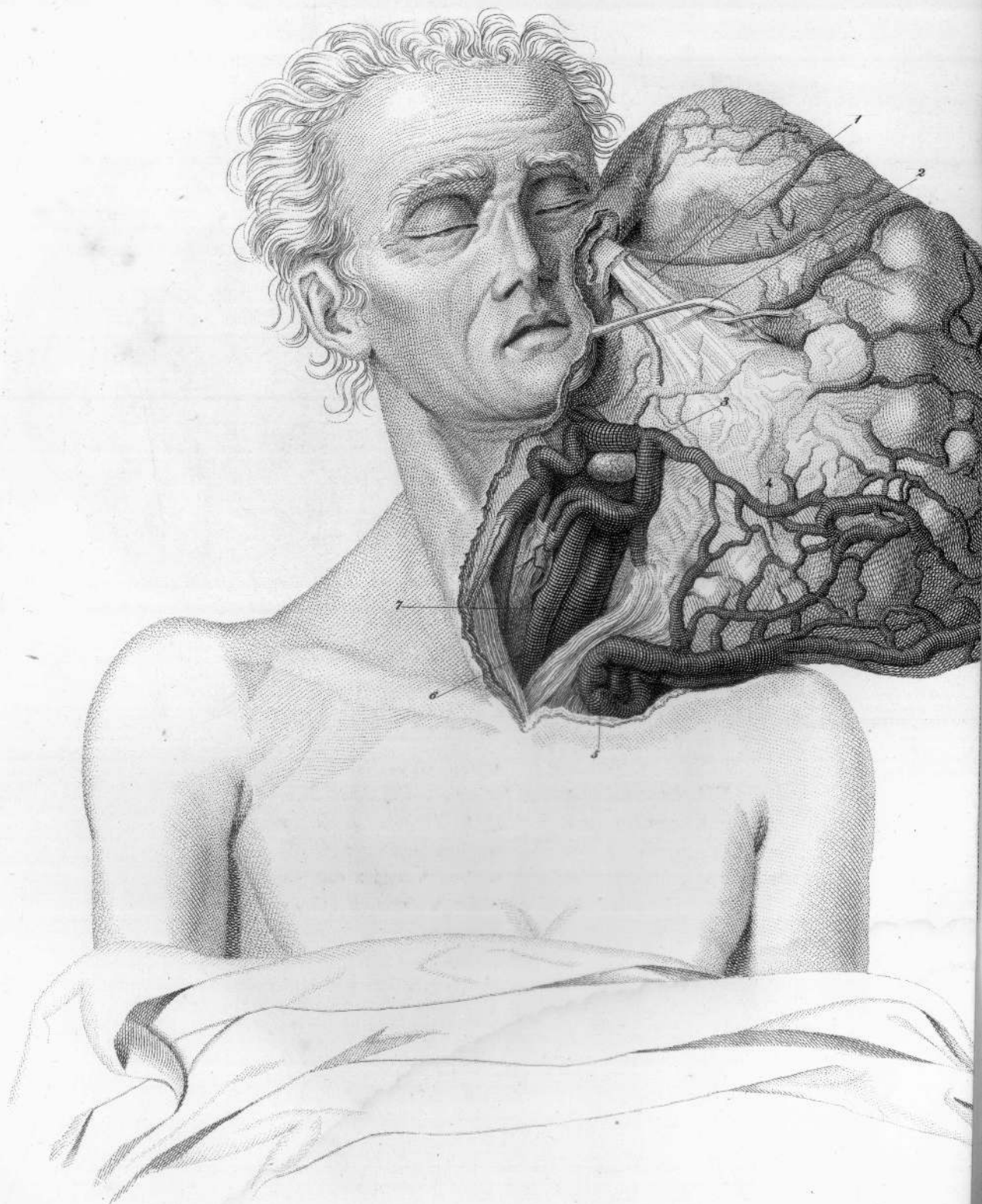
TAVOLA PRIMA

1. Espansione aponevrotica diradata sul Tumore.
2. Condotto stenoniano.
3. Confluente venoso formato dalle vene anteriori e profonde della glandula parotide, dalla sotto-mascellare, dalla linguale e tiroidea superiore, d'onde ha origine un grosso tronco che, approfondandosi, mette foce nella giugulare interna.
4. Comunicazioni superficiali tra le diramazioni delle vene profonde della parotide e quelle della vena giugulare esterna.
5. Vena giugulare esterna, composta di due grosse diramazioni, una anteriore, posteriore l'altra, confluenti nella succlavia.
6. Arteria carotide primitiva.
7. Vena giugulare interna.

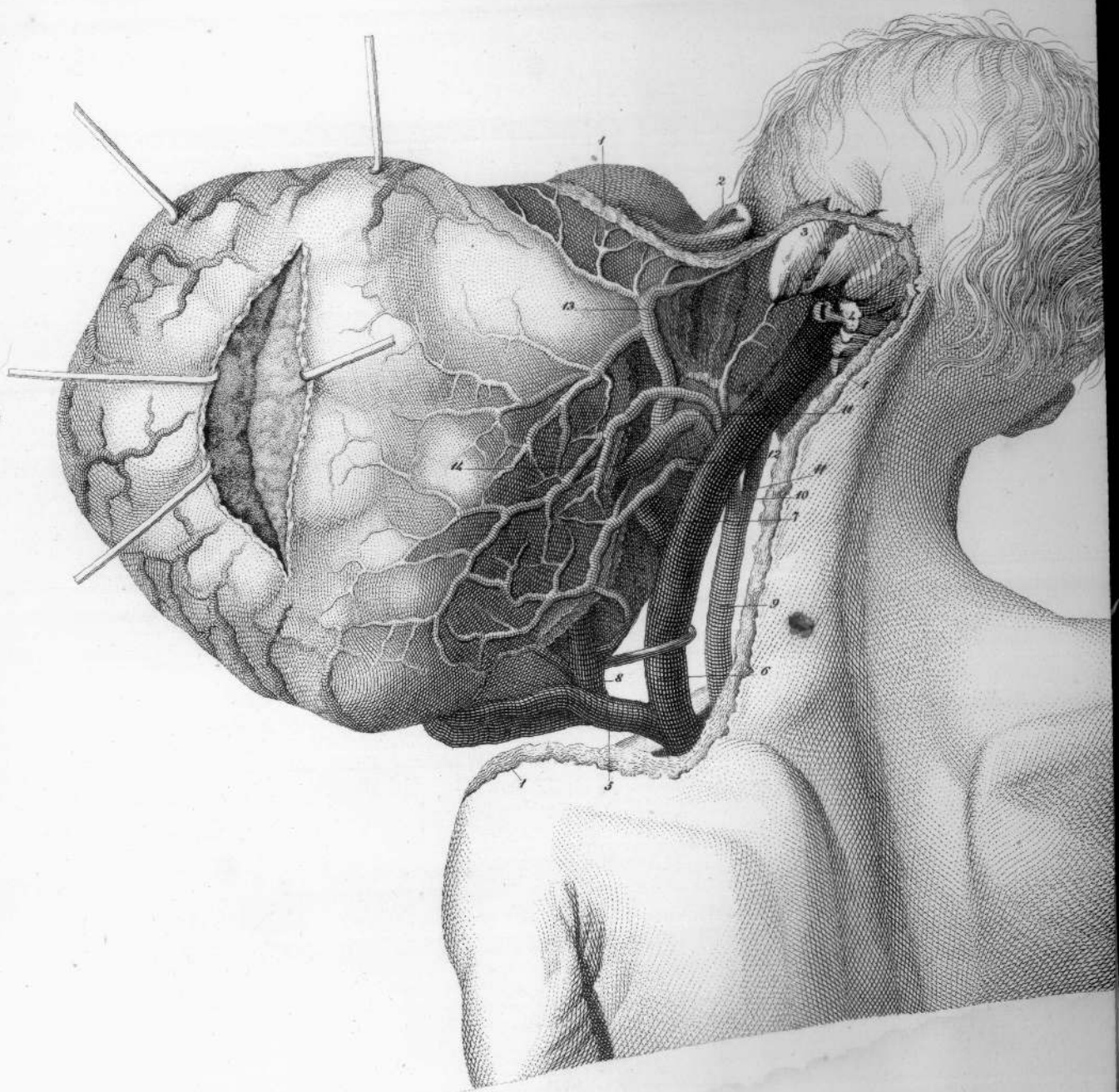
TAVOLA SECONDA

il Tumore rialzato ed allontanato alcun poco dalla spalla per vedere i vasi sanguigni.

- 1 1 1. Contorno integumentale.
2. Padiglione dell'orecchio esteso sul Tumore.
3. Processo mastoideo.
4. Apofisi trasversa della prima vertebra.
5. Diramazione posteriore della vena giugulare esterna.
6. Vena giugulare interna.
7. Ramo considerevole venoso che sbocca nella giugulare interna, risultante dalla vena che accompagna la carotide esterna entro la glandula, dalla vena tiroidea superiore e sotto mascellare, ec.
8. Ramo venoso anastomotico tra la vena giugulare superficiale e le diramazioni delle vene profonde spettanti alla Parotide.
9. Arteria carotide primitiva.
10. Arteria carotide interna.
- 11, 11. Arteria carotide esterna quando si trova sul tumore.
12. Diramazione integumentale arteriosa che scorre flessuosa all'imbasso ed all'interno del Tumore.
13. Arteria auricolare posteriore.
14. Punto ove il tronco della carotide esterna penetra nel Tumore, cioè nella stessa parotide. La direzione di questo tronco è dapprima discendente e flessuosa, perchè l'arteria, per il peso del tumore, fu portata un poco in basso, ma all'interno del Tumore; dopo di avere dati molti grossi rami, e somministrata l'arteria mascellare interna, finiva a comparire come al solito al dinanzi dell'orecchio per dirigersi alla tempia.










Estratto dalla GAZZETTA MEDICA DI MILANO, N.^o 47.



34845