




al Chiarissimo Signore
di Sua Eccellenza
il Signor D. Francesco
de' Medici
in Segno di unione
L. C.

Misc. B. 47. 45





RINO-BLEFARO-PLASTICA

CO'LE METODO INDIANO

DEL DOTTOR

ANGELO SCARENZIO

GIA' ASSISTENTE ALLA CATEDRA DI CLINICA CHIRURGICA
PRESSO L'I. R. UNIVERSITA' DI PAVIA
CHIRURGO PRIMARIO NEL CIVICO OSPEDALE DI MANTOVA

~~LIBRERIA~~

AL GIAR. DOTTOR

LUIGI PORTA

PROFESSORE DI CLINICA CHIRURGICA PRESSO L'I. R. UNIVERSITA' DI PAVIA
MEMBRO EFFETTIVO
DELL' ISTITUTO LOMBARDO DI SCIENZE, LETTERE ED ARTI, ECC. ECC.



~~MILANO~~

TIPOGRAFIA E LIBRERIA DI GIUSEPPE CHIUSI

CONTR. DI SAN VITTORE E 40 MARTIRI, N.° 1177

1858

Tolto dalla GAZZETTA MEDICA ITALIANA - LOMBARDIA

Genajo, 1858.

Illustre Maestro!

La ricordanza delle amorevoli cure, con le quali ella mi avviava e cresceva alla carriera chirurgica, mi dà animo d'indirizzarle la storia d'un'operazione da me recentemente eseguita. Essa è ben tenue cosa al paragone dei preziosi insegnamenti ricevuti: possa almeno essere caparra di opere migliori le quali dimostrino avere io approfittato di una impareggiabile scuola.

Motta Carlo, d'anni 65, da San Gattaldo, domiciliato in Mantova, sarto di professione, entrava nella Divisione chirurgica del civico Ospedale locale il 6 luglio 1857.

Da tempo indeterminato il Motta portava una verruca fra il lato sinistro della glabella del naso e l'apertura palpebrale del medesimo lato, quando nell'ottobre del 1853, in seguito ad irritamenti esterni, l'abnorme produzione si esulcerava, dando luogo ad una piaguccia, per la quale, dopo sei mesi d'inutile cura, l'infermo ricoverava in questo civico Ospedale.

Ivi il mio antecessore, chiariss.^o dott. Zarda, riconobbe la malattia per un cancro eutaneo, ed esportata co'l coltello la parte degenerata, nè medicava la ferita per seconda intenzione; e ciò con felicissimo risultato, giacchè dopo nove settimane dall'eseguita operazione, l'ammalato usciva guarito. Ma, passati cinque mesi, il male ricompariva al medesimo sito per estendersi ben tosto alle palpebre che ne venivano corrose.

Non per questo l'occhio ne rimase allo scoperto, chè la natura sempre pronta alla difesa di un organo così nobile, fece sì che al posto dei tessuti distrutti s'avanzassero i vicini ancora sani, in guisa tale che la rima palpebrale andò mano mano concentrandosi all'angolo interno, scomparendo quasi affatto. Nè qui arrestossi il male; ma a poco a poco tutta la pelle situata al davanti dell'orbita, compreso lo stesso sopra ciglio, veniva esulcerata per una piaga cancerosa, gemente sanie, e la quale, posta al luogo dell'organo visivo, produceva una ributtante deformità (*Fig. 1.^a*).

Tale era lo stato dell'infermo quando veniva ultimamente accolto nell'Ospedale; e li antecedenti, ed i caratteri della irregolarità, durezza ed insensibilità della piaga ponevano fuor d'ogni dubbio la di lei natura cancerosa. Convinto dell'indole speciale del male, mi posi ad esaminarlo attentamente, onde stabilire se fosse o no suscettibile di cura; e potei assicurarmi che esso era superficiale, limitato cioè ai soli tegumenti, mobile, e non complicato da alcuna affezione che potesse impedire un tentativo di cura radicale.

Non eravi più alcuna percezione di luce, al lato piagato; ciò nullameno la mobilità della parte degenerata faceva sperare che il bulbo, se non integro nella sua funzione, lo fosse almeno nella sua forma.

Indipendentemente dall'ora accennato poi, altri malori affliggevano il Motta. Egli infatti avea ed ha paralizzato, quasi nella sua totalità, l'arto superiore sinistro, del quale non muove che le dita; presenta pure una paresi, con storpiatura equina, all'inferiore destro, e tutto ciò in seguito ad una mielite insorta poco tempo dopo la nascita. Ad accrescere finalmente, ancor più la serie dei suoi malanni, gli si manifestò, da circa tre anni, una cataratta all'occhio destro, che di giorno in giorno diventando più saturo ed estesa lo va ben presto privando della facoltà visiva, nell'organo in tal guisa affetto. Ad onta di tutto questo, al tempo della sua entrata nello Spedale, il nostro ammalato, poteva (quando fosse lontano dalla viva luce) occuparsi nel rattoppare grossolanamente dei panni.

Riconosciuta adunque l'indicazione di una cura radicale, essa doveva farsi col taglio della parte degenerata, esportandola nella sua totalità. Se non che la piaga, che dovea risultare dall'operazione, sarebbe stata troppo ampia, per affidarla al regolare decorso della granulazione e cicatrizzazione; bisognava vedere se era possibile il riparare una sì gran perdita mediante un'operazione di

auto-plastica. Io dovea pensare a ricostruire e parte del naso, ed amendue le palpebre nella loro totalità. Seguendo quindi i dettami che ci vengono insegnati per la riparazione di ciascuno di questi organi distrutti, erano necessarie tre operazioni; una rino-plastica cioè, una blefaro-plastica superiore, ed una inferiore, moltiplicando così le ferite ed i distacchi su'l volto del paziente, e con essi le probabilità di funesti accidenti. E pure questo sarebbe stato l'unico mezzo di scampo, se per fortuna non me ne fosse sorto in mente uno più semplice e meno incerto e pericoloso.

Pensando fra me stesso ai felici risultati che si ottengono dalla rinoplastica parziale o totale col metodo frontale, nelle quali operazioni al lembo staccato si fa descrivere anche più di un semicerchio, mi parve che in miglior condizione si dovesse trovare un tal lembo, se invece di fargli percorrere un sì lungo cammino, lo si arrestasse alla metà di esso, al davanti cioè dell'orbita, fabbricando, nel caso attuale, a di lui spese, la porzione del naso e le due palpebre.

Un tale processo mi parve così razionale che senza esitare mi vi appigliai.

Adcrendo di buon grado al desiderio dell'infermo, che bramava scemasse l'eccessivo e soffocante calore estivo, prima di vedersi condannato, per alcuni giorni almeno, ad una perfetta quiete, aspettai fino al 10 agosto p.º p.º prima di passare all'ideata operazione.

In tal tempo adunque, posto il paziente in posizione supina (onde evitare più facilmente il deliquio) con la testa un po' rialzata (1), con una incisione, puramente cutanea, contornai tutta la parte degenerata, e la esportai approfondandomi delicatamente allo scopo di evitare la ferita del bulbo, sempre nella speranza che fosse ancora sano. Levata la parte alterata ed occupante il posto della cute, vi trovai al di sotto il tessuto cellulare, in parte sano, in parte di natura, se non degenerata, almeno sospetta; tolsi quindi anche questo secondo strato, e per terzo ne trovai uno di fibre

(1) Trattandosi di una operazione necessariamente lunga, ed in sè stessa non molto dolorosa, rinunciai al beneficio della cloroformizzazione, tanto utile e pur troppo trascurata dai pratici; perchè alcuni casi, forse di mala applicazione, produssero funesti accidenti. — Ma chi ebbe la fortuna di essere ammaestrato alla scuola dell'illustre prof. Porta, non può a meno di riporre ogni fiducia in questo agente. Sc.

muscolari dirette dall'esterno all'interno, dall'alto al basso, e che l'ammalato poteva volontariamente inalzare verso la fronte. A qual muscolo desse fibre appartenevano? Ho già detto che le palpebre erano totalmente distrutte; non potevano quindi essere dell'elevatore della superiore, ma facevano bensì parte dell'orbicolare, il quale unitamente alla cute erasi avanzato al davanti dell'occhio; esse erano poi della metà superiore di quel muscolo, perchè, nei tentativi che l'individuo faceva per aprire l'occhio, salivano verso la fronte.

All'angolo interno dell'orbita osservavasi anche in questi tessuti, meno superficiali, quella fessura che rimaneva quale traccia della rima palpebrale, i suoi margini erano più tosto duri e perciò li esportai. Nel praticare l'ablazione del tessuto degenerato, recisi quattro piccole diramazioni arteriose, e ne chiusi il loro lume con la torsione.

Assicuratomi che non esisteva nel campo della ferita alcun che di morboso, per la fessura situata all'angolo interno dell'orbita, entrai con la sonda scanellata, fra l'ora nominato piano muscolare ed il bulbo, e su la guida di essa ho fesso, nella direzione dell'asse orizzontale dell'orbita, questo strato; ordinai al paziente di aprire l'occhio, e mi apparve il globo oculare, un po' infossato bensì, ma libero da qualsiasi aderenza; la superficie interna del muscolo poi era interamente tappezzata dalla congiuntiva. Non eravi alcuna percezione di luce, ed una macchia bianca, della grandezza di una lente occupava il centro della cornea.

Terminato così il primo momento dell'operazione, avea prodotta una ferita di forma ovale del diametro orizzontale di otto centimetri, essendone il verticale di sette; bisognava quindi passare a secondo co' riparare una sì estesa perdita di sostanza.

Co' mezzo di una sottile lamina di cera tolsi il modello della recente soluzione di continuità aggiungendovi un peduncolo, di un centimetro e mezzo quadrato, che sorpassando la gobba nasale giungeva all'angolo interno dell'orbita destra. Ho fatto centro in questo punto e descrivendo con la lamina modellata, poco più di un quarto di cerchio, dal basso in alto, da sinistra a destra, la adagaii sulla gobba frontale di questo lato, in modo che un margine del peduncolo terminasse nella soluzione di continuità, essendone l'altro distante quanto la di lui larghezza. Seguiva così il consiglio di Lallemand, allo scopo di scemare di molto la torsione del punto d'attacco non succedendo che uno sposta-

mento laterale di esso; s'aggiunga ancora, che attenendosi ad una tale pratica la superficie inferiore del lembo, di recente cruentata, viene a trovarsi, per tutta la sua estensione, in contatto con la ferita da ripararsi. Nel caso attuale poi, facendo γ per così dire, nascere il lembo dall'angolo interno dell'orbita destra, io avea un altro vantaggio: quello cioè di comprendere nello spessore del peduncolo le diramazioni delle arterie frontale interna ed esterna, capaci a nutrire la pelle distaccata dalla fronte.

Con una penna intinta nell'inchostro, segnai alla distanza di una linea e mezza il contorno della lamina di cera, e su la guida di esso incisi e staccai dalla fronte la pelle in uno con lo strato cellulo-muscolare sottoposto, lasciandola attaccata solamente per il lato inferiore del segnato peduncolo. Feci rifare a questo lembo la via che prima avea fatto percorrere al modello in cera, e lo adagai nel campo della ferita da ripararsi, che riempi esattamente.

Qui però io avea ancora un lembo intero, senza apertura palpebrale, ed alla quale bisognava pur pensare. A questo intento, nello stabilire il piano dell'operazione, io divisava di fendere lungo il suo massimo diametro il lembo, e questo ancora di farlo dopo averlo staccato dalla fronte, per ottenere una maggior precisione. Ancora più mi confermai in tale progetto, alloraquando tagliato il muscolo orbicolare, vidi che ai suoi margini divisi avrei potuto riunire quelli delle nuove palpebre. In questo modo io trasportava all'apertura delle palpebre l'operazione consigliata da Dieffenbach per l'ampliamento dell'orale, giacchè i margini diventati incruenti, per la sovrapposizione della mucosa, non potevano più fra loro riunirsi per cicatrice angolare. Ma appena ebbi fra le dita quella estesa porzione di cute semifredda, non ebbi il coraggio di frastagliarla, temendo di farle perdere la vitalità. Riunii quindi con dieci punti di sutura nodosa il contorno della pelle trapiantata alla circostante l'orbita, insinuando al di sotto della estremità sua esterna una piccola sindone, e per lasciare una libera uscita alla marcia nel caso di possibile suppurazione, e per mantenermi aperta una via onde formare la rinna palpebrale in progresso di tempo. Alla parte restaurata sovrapposi un po' di filaccio e qualche lista di cerotto, medicando la ferita alla fronte pure semplicemente (1).

(1) *Mi è caro il potere qui attestare la mia riconoscenza al distinto chirurgo dott. N. Petrucci, il quale, onorandomi della sua amicizia e dei*

Al microscopio il tessuto degenerato si mostrò interamente composto di cellule epiteliali che danno il nome a questa specie di cancro.

Io non riporterò ora tutto il diario della cura seguita; dirò che l'ammalato fu così fortunato di non avere nè meno febbre e di andare immune da qualsiasi accidente. Al quarto giorno, levando i punti di cucitura, ho potuto assicurarmi che il lembo era già adeso per prima intenzione alle parti circostanti e sottoposte, tranne che lungo l'asse orizzontale, ove io manteneva a permanenza la sindone. La sensibilità era pur viva in ogni punto; l'infermo presentava però il fenomeno facile ad osservarsi ed a spiccarsi in consimili casi, di riferire cioè alla parte d'onde venne levata la pelle, l'impressione dolorosa portata su quest'ultima; egli infatti l'accusava alla fronte.

Dopo venti giorni di decorso regolare, dalla praticata operazione, pensai ad istituire il foro palpebrale. Ho disegnato su'l lembo trapiantato un contorno in armonia per forma, altezza e direzione con l'apertura destra delle palpebre, tenendo però il campo della futura un po' più piccolo, all'oggetto di prestare una difesa all'occhio che ben poco poteva ripromettersi da quelle palpebre senza dubbio quasi immobili. Introdussi una sonda scanellata nel seno mantenuto aperto artificialmente e su la guida di essa spaccai ed esportai la cute compresa fra le linee che avea tracciate. A questo punto dovetti arrestarmi, perchè il sangue che usciva mi impedì riconoscere quali tessuti andassi intaccando; feci quindi su la recente ferita un legger tampone, che ho lasciato in posto per quattro ore. In allora il levai ed essendo compiutamente cessato il gemizio, ho potuto accertarmi, che mi trovava ancora a ridosso del più volte nominato strato muscolare, il quale erasi cicatrizzato nella parte che io avea divisa. Era adunque ancora in tempo di mettere in opera il metodo di Dieffenbach, ma a risparmio di replicate operazioni volli attenermi al processo di Nélaton e da lui pure consigliato nelle dilatazioni dell'orificio bucale, quello cioè di fendere lo strato più profondo tangente ad un margine della nuova apertura, fissandolo poscia su l'altro. Basta infatti che uno solo dei margini sia coperto dalla mucosa perchè

suoi consigli, si compiace assistere unitamente al corpo medico dell' Ospedale, all'atto operativo.

Sc.

venga impedito il progresso della cicatrice dagli angoli. Nel caso presente, ho inciso lo strato messo allo scoperto rasente al margine della palpebra inferiore, e rovesciatolo su quello della superiore ve lo fissai con quattro punti di sutura nodosa. In pochi giorni le parti messe a contatto aderirono fra di loro, ed il bordo della palpebra inferiore cicatrizzò, senza che dagli angoli avanzasse la cicatrice.

Fra tanto la piaga alla fronte medicata a piano, da prima con semplice unguento, indi con filaccie asciutte, erasi notabilmente ristretta, più per il coartarsi dei tessuti vicini che per cicatrizzazione.

La palpebra superiore godeva un legger moto d'inalzamento, senza potersi però avvicinare all'inferiore, nè questa a quella. Il bulbo dell'occhio erasi conservato sano, e se le cose fossero restate a questo punto, l'esito dell'operazione non potea essere migliore. Ma all'angolo interno la congiuntiva si fece ben tosto fungosa, e non bastando i topici astringenti ad impedirne l'eccessiva esuberanza, furono necessarj varj tocchi di pietra infernale. Questa pratica distrusse il buon esito dello speciale processo adoperato, e la cicatrice da quell'angolo s'avanzò per un centimetro; simile accidente congiunto ad uno spontaneo abbassamento della palpebra superiore restrinse il foro palpebrale in modo da non lasciar scorgere che la convessità della cornea nel mezzo, e due linee di sclerotica agli angoli; ciò per altro riusciva giovevole al bulbo che in tal modo veniva maggiormente difeso dall'impressione degli agenti esterni. Cionullameno, quando sperava cangiata la speciale condizione della mucosa, volli ritentare la prova, e siccome il restringimento era successo e per il formarsi della cicatrice e per l'abbassarsi della palpebra superiore, così, incisa quella, la dilatazione doveva farsi a spese di questa soltanto.

Il giorno 11 settembre adunque, esportai, in forma di un arco di cerchio, parte della cute della palpebra superiore, lasciando intatto lo strato muscolo-mucoso che fissai, rovesciandolo, al nuovo margine palpebrale, precisamente come avea fatto il 30 agosto. Se non che in questa volta ebbi cura di praticare un foro molto più ampio che non era il destro, nella speranza di ottenere, ad onta del probabile restringimento, una giusta simetria.

Ancora m'ingannai, che riunitesi prontamente le parti avvicinate insorsero i medesimi accidenti che nel primo tentativo, e l'apertura andò mano mano restringendosi, di modo che nei

termine di quindici giorni era come se mai fosse stata eseguita quest'ultima dilatazione. In pari tempo potei assistere ad un pronto abbassarsi della palpebra superiore, prima ancora che si avanzasse la cicatrice angolare; confermandosi così l'asserzione di Laugier e dopo lui, di Gerdy, che cioè l'escisione quasi completa delle palpebre non fa mutare le condizioni del bulbo, perocchè i tegumenti e la mucosa si allungano abbastanza per proteggere l'occhio dall'azione dell'aria.

Il mio disinganno per altro era ben tenue perchè si rifletteva soltanto su la maggiore o minore simetria delle parti, e doveva essere ricompensato da un immenso vantaggio. Eccolo:

Pochi giorni dopo che io avea portato, per la terza volta, il tagliente sul volto del Motta, questi premurosamente mi assicurava, che nel levare l'apparecchio di medicatura, aveva una percezione luminosa, e questa fu per me e per l'ammalato un felice presagio. Nel tempo stesso che io attendeva alla cura del lembo trapiancato e della ferita alla fronte, non mancai nel fare uso per due volte al giorno di collirj astringenti fortemente laudanizzati, e della ripetuta doccia con acqua fredda; sia per questa ragione, sia per un decorso naturale, il fatto sta indubitato, che l'opacità della macchia posta nel centro della cornea diminuì di molto, e l'infermo di giorno in giorno acquistò nella funzione visiva da questo lato, in modo tale da potere, verso li ultimi di settembre, distinguere benissimo, e meglio che con l'occhio destro, qualsiasi oggetto.

Alla sua volta la piaga posta su la fronte andò coartandosi sempre più, e solamente alloraquando ebbe raggiunto il diametro di due centimetri incominciò a cicatrizzare, raggiungendo per l'ultima accennata epoca la sua chiusura.

Dirò finalmente che in simile spazio di tempo, non era ancora del tutto svanita per l'operato l'illusione di riferire alla fronte l'impressione portata sul lembo, e che nel giorno 8 prossimo passato ottobre veniva dimesso guarito dall'ospedale (*Fig. 2.^a*).

D'allora in poi gode di buona salute, compatibilmente alla sua costituzione piena d'acciacchi; acquistò maggiormente nella ripristinata facoltà visiva e riprese i suoi scarsi lavori.

Ad altri io lascio i commenti che si potrebbero fare a questa narrazione, ed i corollarj che potrebbero dedursi da essa, perchè vivo sicuro di non essermi scostato dai dettami della mia arte.

Spero che l'illustre mio maestro guarderà con occhio benigno il divisamento che feci di indirizzare a lui questo mio piccolo lavoro, nel quale non ebbi altro scopo fuori di quello di mostrarmi non affatto indegno di tante sollecitudini usatemi.

Mi creda mai sempre

Mantova, il 7 dicembre 1857.

3455

Il suo devotissimo discepolo

Dott. ANGELO SCARENZIO.




Fig. I.

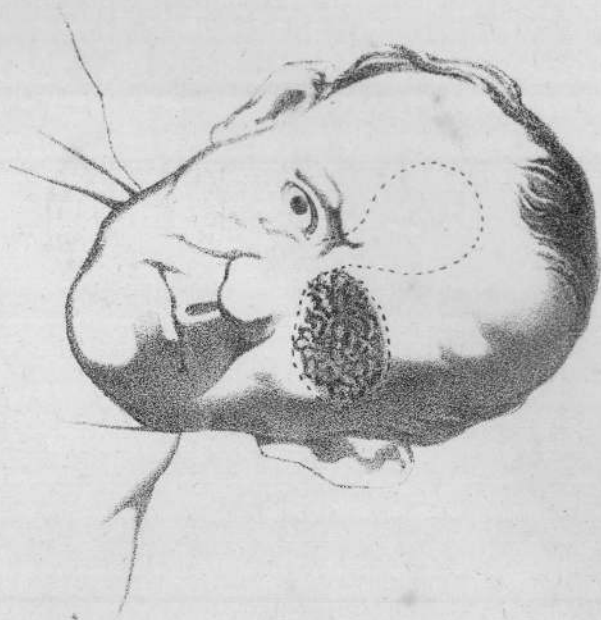


Fig. II.



