





467









# SUL FUNGO MIDOLLARE DELL' OCCHIO

*APPENDICE*

DI

BARTOLOMEO PANIZZA

PROFESSORE DI NOTOMIA UMANA  
NELL' IMPERIALE REGIA UNIVERSITÀ  
DI PAVIA




CON DUE TAVOLE



PAVIA ,

DALLA TIPOGRAFIA DI PIETRO BIZZONI

MDCCCXXVI.



---

## SUL FUNGO MIDOLLARE DELL' OCCHIO

### APPENDICE.

**A**LLORENÈ nel 1821 ho pubblicate le annotazioni sul fungo midollare dell'occhio non mi si era per anco presentata la favorevole occasione di esaminare anatomicamente questa malattia nel suo primo sviluppo, ciò che doveva essere di somma utilità sì per affermare la sua diagnostica, sì per conoscere la vera alterazione organica, non che determinarne il metodo curativo. Alla condiscendenza, ed intrinseca amicizia, che il dotto ed esperto chirurgo oculista il sig. dott. Donegana ha verso me, debbo la opportuna combinazione d'offrire al pubblico la seguente appendice.

Nel mese d'agosto 1821 l'amico con lettera m'indirizzò la fanciulletta Conti Bersini d'anni 7 affetta dopo manifesti sintomi d'otalmia interna da incipiente fungo maligno o midollare all'occhio destro. Egli mi scriveva di visitarla attentamente, e di persuadere il padre a lasciar esportare l'occhio della fanciulla come l'unico mezzo, secondo il Donegana, a condurla a salvamento. La giovinetta era vegeta, grassetta anzi che no, di pelle gentile, ed in apparenza sana. Ogni attenzione posi nell'esame dell'occhio, il di cui volume era naturale, mobilissimo, ed isocrono ai moti dell'altro. Le parti esterne erano naturali, la pupilla dilatata ed immobile, e su tutto il fondo dell'occhio si vedeva una macchia canarino-chiara, estesa, ineguale, alquanto saliente nel mezzo con alcuni serpeggianti vasellini. Tale macchia meglio che di fronte si scorgeva guardando in isbieco il fondo dell'occhio, anzi verso la regione

esterna inferiore dell'occhio era più rilevata, ed avanzata, presentando come un tubercolo fungoso della retina; e dalle istituite esperienze conobbi essere la facoltà visiva del tutto tolta. Cercai colle maniere le più convincenti a persuadere il padre sulla convenienza, ed utilità dell'operazione, ma a niun patto volle acconsentire, tanto più che la bambina non dava segni di dolore. La malattia andò facendo di giorno in giorno progressi, cosicchè tre mesi dopo, cioè alla fine di novembre, la pupilla si fece più dilatata, ed affatto immobile; la macchia gialla più carica, precisamente del colore del melarancio, si vedeva ingrandita, bernocoluta, più sporgente, ed assai palesi i suoi vasellini: il cristallino ancora trasparente urtava contro l'iride, la quale si era avvicinata alla cornea (Tav. I. fig. I.). L'occhio avea acquistato maggior volume, nè era dolente al tatto, ma più duro dell'altro. Li vasi sanguigni della congiuntiva si mostravano più appariscenti di quelli dell'occhio sano. A tal'epoca cercò il dott. Donegana di far conoscere nuovamente al padre l'urgente necessità di estirpare l'occhio, ma a nessun conto volle accordare tale operazione, che si poteva ancora secondo il Donegana eseguire con felice esito. Poco tempo dopo incominciò a impallidire la macchia gialla non per se stessa, ma per la cristalloide, e il cristallino che lentamente si offuscarono prendendo un colore perlato, in guisa che all'occhio dell'osservatore a poco a poco scomparve la macchia gialla. Le camere dell'occhio si scancellarono ben presto, imperocchè l'iride ristretta, e ridotta quasi ad un filo circolare fu spinta dal crescente fungo a contatto della cornea. Il cristallino offuscato, e prominente nell'ampia pupilla giunse a toccare la cornea trasparente. L'occhio divenne più teso, duro, dolente, aumentò di volume, e di mano in mano perdè la sua figura, ed ineguale e prominente l'anteriore emisfero si rese. La congiuntiva dell'occhio, e delle palpebre s'infiammò, ed i vasi turgidissimi e varicosi si fecero. La cornea trasparente appannossi, indi divenne fungosa, e l'occhio non a guari dopo giunse al volume di una castagna. L'ammalata fu sorpresa da febbre intercorrente, da dolori gagliardi, intensi, e lancinanti. Screpolò alla fine il tumore uscendo della materia informe sanguinolenta, giallastra con qualche sollievo dell'infelice. Alzossi

in seguito una sostanza molle, fungosa, giallo-scura, livida, che si fe' ulcerosa e gangrenosa mandando un umore fetido sanguinolento. Il volume del tumore crebbe a dismisura in poco tempo, cosicchè nel principio d'agosto del 1822, cioè un anno dopo il principio della malattia, la misera fanciulla deplorabile, e spaventoso aspetto presentava. Ella, assai dimagrata, era di tratto in tratto presa da moti convulsivi, da febbri irregolari, da abbattimento di forze, nè più si rintracciavano sul suo volto le belle tinte, nè le vivaci sembianze; ma pallida, emaciata, invecchiata rassomigliava ad uno di que' fanciulli affetti da tabe scrofolosa. L'organo per la visione non aveva più vestigio nè forma d'occhio, come lo dimostra la fig. II. Degenerato in un tumore della grossezza di un ordinario melarancio, era molle, elastico, e spugnoso a guisa di una placenta, tuberoso, esulcerato in tutta la sua superficie, di color giallo-scuro, ed in alcuni punti gangrenoso. Tramandava da vari luoghi un umore ora sanguinolento, talvolta gialliccio, un poco fetente ed acre, per cui venne leggermente escoriata la guancia. Le palpebre distese, gonfie, rovesciate all'infuori, ed esulcerate, aveano le vene assai dilatate, e formavano dei bizzarri intrecci varicosi che toccati mandavano sangue con facilità. Il tumore era sensibilissimo, dolente, cosicchè la fanciulla non poteva soffrire la copertura più soffice e leggiera. L'ammalata andò di giorno in giorno peggiorando, il tumore crebbe considerabilmente, si fe' più molle nel mezzo, più ulceroso, flocculento, rossigno, mandante un umore puriforme icoroso, fetente, e negli ultimi tempi di sua vita di quando in quando uscivano alcuni getti di sangue. Il dimagrimento, la febbre lenta consuntiva la fece cessare di vita li 27 ottobre dopo 16 mesi circa di malattia, rimanendo sempre libere le facoltà intellettuali.

Il suo cadavere era consunto tabefatto. Esaminato il capo, niuna apparente deformità ho scoperta sul cranio, ma sulla faccia voluminosissimo tumore dell'occhio destro dalla regione sopra-orbitale estendevasi sino all'angolo della bocca, e precisamente in corrispondenza al margine alveolare della mascella inferiore, avendo ai lati per confine la pinna del naso ed il margine anteriore della glandula parotide (Tav. II.). Il tumore dell'occhio appariva al

nell'intimo dell'osso, e comunicavano con quelli del pericranio, formando come un nuovo strato floculento, in specie ove corrispondevano i tumori. L'intima natura di questi tumori non differiva da quella dell'esterno, e l'ossatura alla maniera stessa minutamente cribrosa si offriva. Dietro il premesso, pare agevol cosa dedurne che tali tumori si interni che esterni altro non fossero, che esostosi molli formate da una fungosità vascolare della dura madre, e del pericranio con effusione di linfa plastica, e novella secrezione di fosfato di calce tutto alveolare, sovrapposto al vecchio osso, il quale in altri siti presentava ammolimento, ingrossamento, ed allargamento della parte alveolare, e compatta dell'osso stesso.

Posta allo scoperto la massa cerebrale, la trovai della forma, consistenza, e colore naturale, solo che l'emisfero sinistro nella parte sua posteriore, ed esterna presentava una lunga ed ineguale infossatura impressa dai tumori del parietale corrispondente. Aperti i ventricoli laterali, esaminati particolarmente gli oggetti, che vi si contengono, niente ho ritrovato che dall'ordinario differisse, ad eccezione di una morbosa aderenza riscontrata tra il corpo striato dritto e la parte corrispondente del setto lucido. Nello stato sano erano i peduncoli della glandula pineale, la glandula stessa, e le eminenze quadrigemelle. Fatto questo, ho sollevati i lobi anteriori del cervello, e con diligenza rotte, ed esportate le volte orbitali, non che il contorno del foro ottico, ho estratto il midollo oblungato, il cervello ed il cervello in un coi nervi ottici, l'occhio sinistro, e tutto il fungo midollare del destro. Postomi ad esaminare la base del cervello, ho riscontrata una fungosa degenerazione delle intime circonvoluzioni del lobo anterior destro del cervello, e dell'apice del lobo medio corrispondente. Per simile degenerazione fungosa, molle, rossigna, papposa l'aja quadrata alla destra parte era alzata, e compresa in mezzo alla fungosa sostanza, la quale abbracciava pure il nervo ottico corrispondente fino quasi all'ingresso nel foro ottico. Eravi eziandio nella fungosità cerebrale la branca ottalmica del quinto, ed il nervo terzo. Il terzo cerebrale in tutto il decorso lo riscontrai quasi della stessa grossezza, e consistenza, nell'orbita lo vidi assottigliato. Dal foro ottico fino quasi all'estremità posteriore

del tumore l'ottico involupato dalla dura madre aderiva colla sua superficie esterna alla fungosa degenerazione dell'orbita scorrendovi nel mezzo, e per quasi tutta la lunghezza. Eseguito un taglio longitudinale alla dura madre del nervo ottico, misi allo scoperto il nervo stesso, ed apparì una sostanza papposa, giallognola tra il nervo e la superficie interna della dura madre per un mezzo pollice circa dopo il suo ingresso nell'orbita. Il nervo assottigliato nella sua porzione anteriore finiva con un ingrossamento duro, come legamentoso, di forma bulbosa all'ingresso nel globo dell'occhio, e tagliato presentava una sostanza bianchiccia consistente. La totale sezione longitudinale del fungo maligno dell'occhio offriva un misto di sostanza molle, rossigno-bianchiccia, fungosa, floculenta, vascolosa, in alcuni punti giallastra, e la sola traccia della sclerotica era ancora palese alla parte posteriore, e null'altro si poteva distinguere delle parti interne dell'occhio. Le parti accessorie al bulbo, cioè i muscoli, tessuto celluloso ecc., erano degenerate in una matassa molle, in alcuni siti dura, informemente fungosa. Trovai l'occhio sinistro sano, come pure il suo nervo, si considerato esternamente, che internamente.

Un mese dopo l'esame del pezzo patologico ora descritto, l'amico Donegana mi diresse il bambino Giuseppe Monti di Monverde dell'età di 20 mesi, affetto nell'occhio sinistro da nascente fungo maligno, o midollare che conosceva la data d'un mese, ed avea avuto origine da un'ottalmia interna grave di breve corso, insorta dietro atrocissima odontalgia per la dentizione al lato sinistro della mascella superiore. Il bambino era bene sviluppato, robusto, vivace, intelligente, di color bruno-terreo. Osservando l'occhio sinistro lo si vedeva grande come il destro, mobilissimo, isocrono ai moti dell'altro, e nessuna turgescenza ai vasi della congiuntiva: la pupilla era dilatatissima, perfettamente immobile, all'incontro mobilissima, ristretta quella del destro. Il campo della pupilla lasciava iscornere al suo fondo una macchia giallo-pallida canarina, distinta da solcature in tre eminenze tubercolari, tra le quali si vedeva un punto rossigno serpeggiante, infatti un vasellino. Questa macchia era immobile nei vari moti dell'occhio, e la si scorgeva meglio guardando lateral-

mente la pupilla sia in basso che superiormente, ed appariva in allora più avanzata verso la pupilla. All'incontro, quando la si osservava in corrispondenza all'asse ottico, la si manifestava molto distante, cosicchè la si sarebbe giudicata proprio al fondo dell'occhio. Rispetto alla facoltà visiva, li parenti nulla sapevano dire in proposito, perciò alla presenza dell'assistente d'Anatomia il sig. dott. Rini, e del sig. dott. Lovati assistente alla cattedra di Ostetricia feci chiudere l'occhio sano, e mi sono con esperienza accertato che non godeva la più minima percezione di vista, cosicchè dall'attenta diagnosi ho ritrovato tutt'affatto rassomigliante al caso della fanciulla Conti Bersini, quando si presentò a me la prima volta. Portato a casa il fanciullo gli fu estirpato l'occhio dal dott. Donegana il giorno 10 dicembre 1822, cioè un mese e mezzo circa dopo l'origine della malattia. L'esito fu felicissimo, giacchè da quell'epoca in poi il fanciullo godette perfetta salute. L'occhio fu subito da me esaminato; il suo contorno era regolare, naturalissimo, così pure il volume, ma la consistenza un po' maggiore dell'ordinario. Il nervo ottico nulla offriva di morboso, avea cioè la solita dimensione, colore, durezza, ed offriva l'arteria centrale contrassegnata da un punto rossigno; infatti l'occhio dal suo contorno non si sarebbe giudicato morboso. La cornea ancora trasparente lasciava vedere al fondo dell'occhio la macchia gialla, o meglio del colore canarino, divisa come in tre masse, od eminenze, quali vengono rappresentate alla Tav. I. fig. III. copiata dal professore Giovia Garavaglia. Levata la cornea, uscì un umore limpido, il vero umor acqueo, indi tagliata l'iride che era nello stato sano, e levatala dal suo attacco coll'orbicolo cigliare, misi allo scoperto la lente cristallina, che trasparentissima stava inchiusa nella sua capsula. Osservando attraverso la lente ognuno era certo, che la macchia toccava quasi il fondo dell'occhio. Tagliata alla presenza del distinto sig. dott. Rini, e del sig. Beolchini studente di Chirurgia la capsula trasparentissima, e levata via la lente, con sorpresa si vide la macchia gialla subito al di dietro della cristallina, facendo parte della nicchia ove sta riposta la convessità posteriore della lente. Era dunque una illusione ottica la distanza della macchia, illusione dovuta

alla presenza della lente; tanto è vero che, riposto il cristallino, la macchia appariva ancora in molta distanza, distanza illusoria che dovea essere poi aumentata dall'umor acqueo, e dalla cornea trasparente. Alla regione dunque della nicchia dell'umore vitreo per il cristallino si vedevano tre masse giallastre canarine, eminenti, divise come da solcature tracciate nella fig. III. e IV. Tav. I. Recisa la coroidea tutto all'intorno per una linea e tolta non mostrò alcuna alterazione neppure dei processi cigliari, e sempre apparve quella sostanza giallastra molle fungosa contenente come un fluido (fig. IV.), alla parte superiore della quale si osserva un'area triangolare (n. 4.), ove la gialloidea era sana, ed il vitreo limpidissimo, cosicchè si avea un fondo trasparente. Feci alla presenza del sig. dott. Rini, e di Beolchini un'incisione colla forbice in quella gialloidea trasparente, e ne uscì un poco d'umor vitreo limpido, dietro il quale subito s'avanzò una di quelle masse giallastre, che si trovava come compressa, e venne ad occupare il posto dell'umor vitreo uscito. Questo mi fece ragionevolmente credere, che la vitrea, ed il suo umore erano stati atrofizzati, consunti dalla procidenza di quella morbosa massa giallastra. Questa massa era molle, elastica, e dove corrispondevano le solcature, la si poteva collo specillo alcun poco separare. Bramando d'osservare con attenzione in cosa consisteva tale sostanza molle, elastica, che sembrava come la retina fungosa, ho pensato di tagliare la sclerotica verso la parte posteriore del globo dell'occhio, e vedere, levando la coroidea, cosa di sotto si appalesava. Appena tagliata la coroidea, uscì con forza un umore fluido di color canarino, e tosto s'avvizzirono alcun poco quelle tre eminenze gialliccie tubercolari già notate. E siccome questo umore che empiva l'occhio, si condensava al contatto dello spirito di vino, così ho pensato di porre l'occhio in simile fluido in modo d'impedirne l'uscita dell'umore. Quell'uscito era giallognolo canarino, glutinoso, di sapore salato, coagulabile subito nello spirito di vino perdendo di molto il colore, ed addensato conformossi in una massa omogenea giallo-pallida consistente, cosicchè l'occhio, posto in un tazzino pieno di spirito di vino un po' allungato, il giorno dopo aderiva al fondo del tazzino per quel poco d'umore

uscito rappreso sul tazzino, e sul contorno dell'occhio. Alla presenza dei suindicati assistenti continui l'esame, e tolta con facilità la parte posteriore della sclerotica, e corioide, naturalissime ambedue, come lo dimostra la fig. V. n. 1. 2., vidi l'interno dell'occhio pieno di quella materia paglierina, la quale, granulosa, presa fra le dita si riduceva in finissima polvere; infatti uguale, ugualissima all'umore uscito dall'occhio, e rappreso sul tazzino. Nondimeno, non trovando sotto la corioide la retina, sembrava che tale materia fosse come il prodotto di una degenerazione fungosa della retina, tanto più perchè essa si trovava continua al nervo ottico al suo ingresso nel cavo dell'occhio. Di fatti sollevata adagio la sclerotica, e la corioide, si osservò essere il nervo in continuazione con tal massa, avendo lo stesso colore, come lo rappresenta la fig. V. n. 4. Ineguale era alcun poco tutta questa massa giallastra, n. 5, e toccata con diligenza in vari punti presentò sempre una sostanza addensata granulosa, che dal distinto farmacista e chimico il sig. Boufico, dietro l'analisi, fu giudicato essere quasi tutta albumina. Rialzando alcun poco il nervo ottico al contorno del cribro della sclerotica si vide, e feci osservare al professore Giovita Garavaglia, il quale gentilmente mi ha favorito del disegno, che il nervo a guisa di cordicella fusiforme andava a finire nella massa giallastra. Non soddisfatto di tutto questo ho voluto inoltrare le mie ricerche, ed indagini, e tolta pian pianino quella sostanza molle granulosa, con mia sorpresa, e quella dei suaccennati assistenti, si trovò in mezzo ad essa la membrana retina avvizzita, pieggettata a guisa di bindello conoideo schiacciato, che si estendeva dall'ingresso del nervo ottico nell'occhio sino a quelle eminenze già notate, le quali non erano che gozzi della retina, prodotti dalla spinta del fluido giallastro contro la stessa retina (fig. VI.). Quindi dall'esposto la macchia gialla non consisteva in uno stato fungoso della retina, ma era prodotta da un umore giallastro, il quale di mano in mano che accumulavasi tra la corioide e la retina, avvizziva la retina stessa, spingendola verso il mezzo, ed all'innanzi. L'umor vitreo adunque, in ragione che avanzava la morbosa raccolta, dovea avvizzire e scomparire; di fatti nell'occhio non

trovai che una piccola porzione d'umor vitreo, e gialloidea (Tav. I. fig. IV. n. 4.). Sapendo poi dall'anatomia con quale tenacità il fine anteriore della retina aderisce alla grande periferia del corpo cigliare, non si tarda ad intendere come l'umore raccolto tra la coroide, e la retina non potè farsi strada nella camera posteriore, e quindi nell'anteriore. Inoltre si concepisce, perchè la retina pressa da tutte le parti dal fluido crescente tra essa e la coroide, sia meccanicamente obbligata a discostarsi da quella, e piegandosi, e raccogliendosi verso la linea mediana debba comprimere, ed atrofizzare la gialloidea, e diminuire di mano in mano la secrezione del vitreo umore, facendo quindi dei gozzi anteriormente con delle solcature tra loro, come si scorge nelle fig. III. e IV. Parimente si rende chiaro, perchè accumulandosi vieppiù la morbosa secrezione, giunger debba la retina a porsi a contatto col cristallino, spinger questo contro l'iride, e questa di mano in mano contro la cornea, irritando, offuscando, atrofizzando tutte queste parti. Finalmente accadendo l'ulcerazione della cornea si farà anco prominente la retina, che irritata e rompendosi darà in parte uscita al fluido giallo-rossigno, mentre il restante a tal'epoca sarà forse addensato, e mantenuto in vita dai vasi che lo compenetrano. Questo mi sembra poter dedurre dalla sezione dei funghi midollari dell'occhio da me esaminati, ne' quali ho sempre trovati qua e là degli accumuli di una sostanza giallastra, e lo deduco eziandio dal sapere, che allo scoppio della cornea esce sempre una sostanza rossigno-giallastra commista ad altri fluidi.

Il conoscere qual sia il fonte della morbosa secrezione riscontrata tra la coroide e la retina è una ricerca curiosa, importante, e nello stesso tempo assai difficile. Tutte due queste membrane sono atte a questa secrezione perchè vascolarissime, anzi stando a tale carattere, la coroide al certo sarebbe la più opportuna: nulladimeno non avendola riscontrata nè punto nè poco alterata nel colore, e grossezza, ed avendo all'incontro veduta la retina, benchè ripiegata in se stessa, ingrossata alcun poco, opaca, e sviluppati i suoi vasi, mi fa congetturare che essa ne sia la principale fonte. Maggiore probabilità pare che acquisti tale opinione, ponendo mente

che la superficie esterna della retina si trova rivestita d'una finissima membrana sierosa, circostanza favorevole alla secrezione. Inoltre nei soggetti affetti da fungo maligno o midollare all'occhio avend'io riscontrato, sì in quello della fanciulletta Conti Bersini, come in quello riferito nelle mie annotazioni, della sostanza giallastra tra il nervo ottico, e la dura madre eguale a quella dell'interno dell'occhio, rende più probabile doversi ripetere tale morbosa secrezione dalla superficie esterna della retina. Tanto più poi accadendo simile malattia specialmente nel tempo della dentizione, epoca in cui il sistema nervoso è eminentemente esaltato, non fa meraviglia, che rimanga affetto principalmente esso che ogni altro sistema. In conseguenza di tutto questo opino, che la retina per lo stato suo morboso cangia in certo qual modo maniera d'essere, e quasi natura, e pare che addivenga il principale organo di quella specifica secrezione morbosa, costituente il così detto fungo midollare dell'occhio.

#### RIFLESSIONI.

L'esame anatomico delle varie alterazioni organiche nei successivi loro stadj, cioè dal primitivo sviluppo fino alla loro terminazione, non solo contribuire deve alla giusta spiegazione dei fenomeni apparsi nella malattia, ma all'esatta e certa conoscenza delle parti organiche, che principalmente, e primordialmente vengono affette da quelle che lo sono secondariamente. Giacchè per l'osservazione anatomica del primo sviluppo di una locale affezione, essendo ancora presenti, e non gran fatto alterati i tessuti organici, si può con asseveranza dire, la malattia principiò in tal parte, mentre a morbo avanzato tanta è la disorganizzazione dei tessuti, che riesce cosa difficilissima lo stabilire la primitiva sede della malattia, e da ciò ne avviene di ritenere non di rado come malattia primitiva quella che è secondaria, e strascinar così la mente a false conseguenze. Quindi l'accurata sezione anatomica di una malattia organica nelle diverse sue fasi deve somministrare i più certi ed importanti principj sì per la diagnosi come per la prognosi e cura.

Richiamando alla memoria tutte le morbosità organiche di qualunque genere esse sieno, e considerando il loro sviluppo, ed andamento, e la sezione patologica si può affermare esser esse per la massima parte effetti di una vita aumentata, o meglio quasi sempre il prodotto dello stato flogistico, il quale talvolta, benchè lento ed impercettibile, giunge ad alterare i tessuti, senza dare il minimo indizio di sua presenza, se non quando la rovina è già formata e stabilita. Questa opinione non lungi dal vero apparirà, se a parte a parte si considerino le varie malattie locali, delle quali io prenderò soltanto ad esame alcuni tumori benigni, o maligni, semplici, o complicati, sieno o no umorali.

Cominciando dai tumori umorali farebbe non giusto pensiero chi credesse essere l'ascesso linfatico un ammasso di fluido dipendente dalla rottura dei vasi linfatici, versanti il loro umore nel tessuto cellulare. Questa opinione è contraria ai fatti, ed alla ragione; in quanto che se a tal causa si dovesse ascrivere la sua origine, non si saprebbe concepire, perchè tale tumore venga di sovente in quelle regioni, ove non abbonda il sistema linfatico, qual sarebbe lungo il dorso, il petto, il ventre. Altronde l'ammettere questa rottura dietro sfiancamento è lungi dalla probabilità, sapendo quanto sia straordinaria la robustezza, e resistenza delle pareti di tali vasi. L'umore poi versato dai linfatici è limpido sieroso, e quello che si trova nei tumori linfatici è albuminoso, viscidetto come crema di latte, ed ha li caratteri della marcia incompleta. Inoltre aperto un ascesso linfatico ed uscitone l'umore, poche ore dopo si raccoglie entro un fluido della stessa natura dell'estratto, cosa inconcepibile se si considera l'ascesso linfatico qual effetto di versamento di linfa, prodotto da vasi linfatici, perchè in tal caso darebbe puro siero, e non della materia come marciosa. Si rende vieppiù insussistente la suddetta maniera d'opinare, stando a quanto le anatomiche indagini della parte morbosa presentano. Avendo più e più volte tentata al contorno dell'ascesso linfatico l'iniezione dei linfatici nei cadaveri dei soggetti morti con tale malattia, ho veduto che i linfatici erano nello stato naturale, e mai nessun versamento di mercurio accadde entro gli ascessi. All'incontro ho verificato

quanto dice il celebre MONTEGGIA nel tomo I. pag. 75, ed il JACOPI nel Prospetto della scuola di chirurgia pratica, vol. I. pag. 48. *non essere il tumore così detto linfatico se non una flogosi spuria, tanto considerando il modo d' invasione della malattia, come le cause che le danno origine, la natura dell' umore che si estrae, l' esame accurato delle parti dei soggetti morti da simil morbo.* Imperocchè vidi sempre sviluppato il sistema vascolare nei tessuti contornanti il tumore, le pareti del medesimo ricchissime pure di vasi, e talvolta le trovai rubiconde in ispecie alla loro superficie interna, la quale nelle iniezioni a colla tinta in rosso n'apparve flocculenta, e tessuta di un reticolo vascolare numerosissimo, che deve essere il fonte della secrezione di tal umore. Le parti vicine mi presentarono più o meno degli strati di linfa concrescibile, specialmente negli ascessi linfatici lombari, nei quali riscontrai come una borsa membranosa a pareti alquanto grosse, formate in parte da linfa concrescibile col sistema vascolare sviluppato in modo d' offrirmi in più casi, senza previa iniezione, nell' interna superficie una rete sanguigna, flocculenta, fonte della morbosa secrezione. Restai vieppiù persuaso di questa verità dopo la sezione anatomica, poco tempo fa da me eseguita in Vincenzo Centenara falegname d' anni 45, d' abito cachetico, di temperamento linfatico, morto di consunzione in questo civico spedale. Egli di una salute sempre precaria, nel passato inverno avea sofferto la febbre di tipo quartanario, che fu ribelle ad ogni rimedio, e solo cessò nel mese di maggio. Non tardò guarir, senza darvi cagione, e senza dolore, rossore alla cute, ad accorgersi di un gonfiamento alla parte posteriore della spalla dritta, che in un mese e mezzo acquistò circa il volume di due pugni, e fu poi accompagnato da poca ma continua febbre, che ogni sera si esacerbava. Condotta nell' ospedale civico di questa città, e collocato nella sala clinica del distinto sig. prof. CAROLI, fu caratterizzato per un ascesso linfatico posto tra il margine posteriore della scapola e la spina, non che sotto la scapola stessa, cioè tra essa ed il costato. Decisa l' indole della malattia, si fece una piccola apertura, ed uscì gran quantità di materia bianca della natura propria a tali ascessi. Dopo due giorni nacque una infiammazione re-

a contatto dell'aria s'infiamma, e quindi dà origine a quello stato morboso dell'occhio, in cui tutte le parti degenerano nel fungo maligno. Ad onta di questa plausibile spiegazione non sono lungi dall'ammettere, che tale processo flogistico venga alimentato da qualche vizio generale e di preferenza dallo strumoso vizio, il quale non lascia nessun sistema, e con incredibile ferocia talvolta assale l'una, o l'altra parte presentandosi sotto numerose, e variate forme morbose. Prima di tutto faccio osservare che nei prodotti della struma attaccante l'una, o l'altra parte si trova sovrabbondare la sostanza albuminosa, ciò che pure si riscontra nell'umore dell'occhio da me esaminato. Inoltre una flogosi anco che sia grave, come deve lasciare uno stato locale a dar origine ad una sì dannosa malattia, senza che niun sintoma molesto in seguito l'accompagni se non nel suo eccedente aumento? Perchè nella maggior parte delle gravi ottalmie interne si ha o la total perdita della vista, o l'alterazione organica delle membrane, e della retina, non che la secrezione morbosa di alcuni umori senza tenervi dietro alcuna secondaria malattia, mentre nel caso nostro vi succede quel terribile processo morboso? In qual maniera si darà ragione dei disordini, che sopravvengono alle parti vicine, e lontane dal fungo midollare, prendendo lo stesso aspetto, la stessa degenerazione di una sostanza molle, bianchiccia, cerebriforme uguale alla struma del mesenterio, dell'ovario, del testicolo? Si analizzino tutti i fatti da me riferiti nelle annotazioni, si considerino le alterazioni accadute nel sistema osseo della testa nella fanciulla Bersini, non che la degenerazione della glandola parotide, la quale era conversa in una massa molle cerebriforme diversa affatto da quella del vero induramento scirroso, e carcinoma della stessa glandola, ed analoga affatto alla degenerazione veramente strumosa. Per ultimo si ponga mente allo stato fungoso, a cui andò soggetto il lobo anteriore del cervello il principio del medio, e si vedrà la stessa analogia al caso da me riferito nelle annotazioni, ed alla struma maligna in genere.

Dall'esposto ognuno si convincerà doversi ammettere un principio generale che alimenti tale degenerazione dell'occhio, il principio strumoso che tanto predominio ha nella tenera età. Imperocchè

è sì diverso il prodotto di questa ottalmia dalla comune interna non alimentata da un principio generale, che se dietro interna ottalmia nascono opacamenti, effusioni d' umori tra le membrane dell' occhio, non mai pervengono a quella grave degenerazione midollare, di cui sino ad ora abbiamo favellato. A conferma di questo mio opiunare espougo quanto osservai nella sezione d' alcuni occhi dei ciechi da molto tempo, dietro interna ottalmia, servendomi per esemplare un pezzo ultimamente raccolto, di cui ne offro la figura VII. Tav. I.

Il sig. dottore Zarda assistente alla cattedra di Anatomia umana nella primavera dello scorso anno, da un cadavere di un villico dell' età di 60 anni circa, morto di una peripneumonia, e che sino dalla sua gioventù dietro ottalmia interna era cieco dall' occhio sinistro, ha levato l' occhio, onde sottoporlo al mio esame. L' occhio presentava la cornea trasparente del tutto opaca, appiannata, ed avvizzita. Il restante contorno era naturale in quanto alla globosità, ma un poco più piccolo, e consistente al tatto. Tagliata circolarmente la sclerotica alla metà dell' occhio, e levata eziandio la coroide, comparve una sostanza bianca, dura, lapidea, un poco scabra. Lasciato due giorni nello spirito di vino, continuai la sezione, e levando il segmento anteriore delle due membrane ho scorto aver esse il colore, e lo spessore naturale, eccetto una piccola porzione della coroide al corpo cigliare, ove era più grossa e spoglia di pigmento. Rovesciando il segmento anteriore della sclerotica, e coroide trovai sempre presente la sostanza calcarea sulla quale stava addossata la coroide, e vidi l' iride aderentissima alla superficie interna della cornea, ed al cristallino impiccolito, e lapideo. Rovesciai poscia il segmento posteriore della sclerotica colla coroide, ciò che riuscì facile, attesa la quasi nessuna connessione, eccettone alcuni vincoli in parte vascolosi, che facevansi strada nella sostanza calcarea sottoposta. Tolti cotali attacchi, osservai che tutta quella massa calcarea stava appesa per un cordoncino bianco tondeggiente, ristretto (fig. VII. n. 4) ove corrisponde l' ingresso del nervo ottico, anzi era lo stesso nervo, che penetrava per un foro della massa calcarea nell' interno della medesima. Volendo riconoscere la

posizione della retina ho esportata con diligenza una porzione di quella sostanza calcarea, interessando nella sezione eziandio una parte del contorno del foro per cui passava la retina (n. 3 3). Ciò eseguito mi posi ad esaminare più davvicino tale sostanza, ed ho scorto che essa era molto resistente alla sua superficie esterna, fragile però, grossa una linea circa, e disposta come a strati gli interni men duri e finalmente quasi membranosi. Internato così nel cavo, lo trovai empito di una sostanza bianchiccia, albuminosa, consistente come la gelatina, e disposta a strati sempre più molli verso la linea mediana, strati nella disposizione eguali agli strati cotenuosi che riscontransi in un sacco aneurismatico. Adagio levai una gran parte di questa sostanza, e vidi in mezzo di essa la retina sotto l'aspetto di una membrana ristretta, aggruppata nel mezzo, e diretta dall'indietro all'innanzi, che terminando anteriormente a guisa di pera si attaccava tenacemente al margine posteriore del corpo cigliare, ed il di lei estremo posteriore sottile, e tondeggiente corrispondeva all'ingresso del nervo nella sclerotica. Feci un taglio verticale alla porzione conica della retina, ed allontanati i lembi (n. 6 6) riscontrai nell'interno la membrana gialloidea aggruppata, avvizzita, ridotta a piccolissima massa conica con un po' d'umor vitreo (n. 7). Levando ben bene i lembi della retina, ho ravvisata la superficie interna liscia, e per nulla aderente alla gialloidea che empiva tutta la sua cavità.

L'anatomia di quest'occhio mi fece conoscere come la natura operi in alcune infiammazioni interne dando origine a delle secrezioni di materie di varia indole tra le membrane, cioè tra la retina, e la coroide. Da questo fatto si deduce chiara spiegazione delle incrostazioni calcaree interne dell'occhio, incrostazioni da taluni attribuite all'ossificazione del vitreo, e sua membrana, da altri alla retina, mentre esse non consistono che nell'addensamento di un morboso umore stravasato, e concreto tra la coroide, e la retina. S'intende inoltre, come di mano in mano accadendo il deposito di tale umore concrescibile si discosti la retina dalla coroide riducendosi nel mezzo, e venga spinta verso la linea mediana, per cui ne nasce il raggrinzamento della retina stessa, la diminuzione, e la

distruzione della gialloidea, del suo umore, e la spinta del cristallino contro l'iride, e di questa contro la cornea trasparente, e quindi l'adesione di tali parti, e la loro atrofia. Avendo riscontrata la morbosa sostanza tra le due membrane meno densa, anzi quasi fluida vicino alla superficie della retina, e più consistente di mano in mano che s'acostava alla coroide, formando una crosta calcarea su questa, fu un motivo a dedurre due congetture, cioè che in origine la secrezione sia tutta fluida, e poi s'addensino, e cristallino le parti più concrescibili di essa; in secondo luogo, che il fonte precipuo di secrezione sia la superficie esterna della retina, giacchè tale membrana è esternamente guarnita d'una superficie sierosa, quindi più facile ad infiammarsi, ed emettere una secrezione d'un umore concrescibile, ciò, che vediamo nelle altre membrane sierose quali sono la dura madre, la pleura, quella delle arterie ecc. Inoltre l'analisi di questo pezzo ci addimostra essere l'effetto d'una interna infiammazione dell'occhio, e conferma vieppiù essere anche il fungo maligno dell'occhio da principio d'indole flogistica, ma di tutt'altra natura, giacchè nel primo caso non è mantenuta l'infiammazione da un' affezione generale, la secrezione è bianca, si arresta, e non procede alla rovina delle altre parti, nè prende mai il carattere maligno; all'incontro il fungo midollare nei primordj è pure una flogosi, la secrezione è d'altra indole sempre aumentante, e siccome è mantenuta la malattia da una causa generale, qual è la costituzione strumosa, così progredisce, e degenera in una più grave malattia qual'è quella del fungo midollare.

Intorno la cura del fungo midollare dell'occhio fu opinione di WARDROP, dello SCARPA, e di me stesso di mai eseguire l'estirpazione dell'occhio, avendo l'esperienza dimostrato a WARDROP in particolare, che operando sorge di nuovo il fungo con più ferocia, e toglie più presto la vita agli ammalati. Il distinto mio amico il signor dottore Donegana sino dall'anno 1821, quand'io aveva già stampate le annotazioni sopra tale argomento, mi scrisse ch'egli invece si proponeva di tentare l'estirpazione dell'occhio allorchè la malattia gli si presentasse nel primo stadio. Questa felice idea di chirurgia operatoria fu coronata da felice esito in due casi, uno dei

sipelatosa, la quale fu calmata coll' empiastro mollitivo. La febbre continuò a travagliarlo, la materia sempre abbondantissima degenerò in natura, si fece fetente, le forze maucarono, e ad onta di tutti gli ajuti terapeutici l'ammalato morì consunto non molto tempo dopo. Nella sezione trovai putrefatte le pareti dell' ascesso, il quale si estendeva sotto l' omoplata ed il costato corrispondente fino alla colonna vertebrale. Esaminata con attenzione quest' estesa superficie, la ho veduta in varie parti rubiconda, e ricca di vasi capillari. Tagliati i muscoli romboideo e cuculare della spalla opposta, al di sotto di essi in vicinanza dei muscoli dorsali vidi un incipiente tumore linfatico, il quale conteneva della materia molle come poltiglia, bianchiccia ed inodorosa. Il contorno interno limitante questa raccolta era di molto vascoloso, e rubicondo con fasci e briglie di linfa concrescibile. Infatti, che l' ascesso linfatico sia il prodotto di un processo flogistico, lo dimostra la condotta terapeutica dei più dotti chirurghi. Il mio distinto amico professore CAIROLI più e più volte mi assicurò d' aver sospeso il processo di formazione dell' ascesso linfatico, ed ottenuta la risoluzione, applicando sulla parte una o due volte le sanguisughe, e facendo eziandio uso degli empiastri ammollenti, e di una dieta alquanto rigorosa. Anzi in quest' anno poté alla studiosa gioventù dimostrare in due casi l' utilità di tal piano curativo.

In un giovanetto di 15 anni, denominato Giuseppe Re, d' abito scrofoloso, ricevuto nell' ospedale per un idrarto al ginocchio destro, mentre guariva dietro un metodo risolvente universale, e locale, gli comparve sul muscolo bicipite del braccio sinistro una elevatezza integumentale circoscritta senza nessun palese sintoma infiammatorio, elevatezza giudicata dal suddetto prof. per un incipiente ascesso linfatico. Dopo due giorni essendosi alcun poco arrossato, furono applicate all' intorno molte sanguisughe, indi il cataplasma. Il vantaggio fu palese, non però bastevole a togliere la condizione patologica, quindi fu rinnovata l' applicazione delle sanguisughe; i fenomeni scemarono, il tumore impallidì, divenne insensibile, e mediante una successiva applicazione di acqua vegetominerale svavi. Appena liberato da questo fu preso da un secondo,

e poi da un terzo, il quale di larga base occupava il lato toracico vicino all'ascella destra, senza quasi indizj infiammatorj. Da questo pure fu liberato per mezzo delle sanguisughe replicatamente applicate nei di lui contorni, e l'ammalato uscì dall'ospedale guarito. L'altro caso lo ha offerto Tacconi Stefano d'anni 16, di gracile costituzione, magro, pallido, nel quale senza alcuna causa, e quasi nessun fenomeno morboso, a poco a poco si manifestò un esteso fluttuante tumore alla parte posteriore della coscia destra, che fu caratterizzato qual ascesso linfatico. Il prof. CAIROLI vi praticò piccolissima apertura, uscì gran quantità di materia propria a tali tumori cou grumi di fibrina. In seguito gli furono applicati i bagni d'acqua vegeto-minerale, ed una adattata fasciatura, ed in un mese e mezzo, decrescendo di giorno in giorno l'uscita della materia, perfettamente guarì. Nel decorso della cura si presentò alla coscia sinistra alla parte interna e superiore un tumore della grossezza di un uovo di gallina, alcun poco fluttuante d'indole linfatica. Da prima indolente coi tegumenti di color naturale, quasi senza calore, dopo due giorni s'arrossò alquanto; si applicarono le sanguisughe, e le fomentazioni ammollenti, e scomparve affatto entro lo spazio di 15 giorni, uscendo il giovanetto perfettamente guarito. A maggiormente persuadersi sulla giustezza dell'ammesso principio inoltriamoci nell'esame d'altri tumori, cioè dei così detti *funghi d'articolato*, sieno essi duri e resistenti alla pressione delle dita, o molli, elastici come fluttuanti. Benchè talvolta simile malattia si appalesi con dolore più o meno vivo, ed intenso nell'articolazione, e parti distanti, moltissime volte avviene senza che l'ammalato provi alcun dolore, ed altri segni indicanti l'infiammazione, essendo pur tale la sua indole. Di fatti esaminate attentamente le numerose alterazioni organiche, che simili tumori cagionano secondo le parti ossee, legamentose, cartilaginee, adipose che di preferenza sono attaccate, si scorge sempre l'indizio certo di uno sviluppo del sistema loro sanguigno, una secrezione di sostanze plastiche, gelatinose nello spessore delle parti attaccate, e quindi un ingrossamento, ed induramento, a cui corrisponde un'effusione di linfa concrescibile nel loro tessuto. Talvolta invece delle raccolte più o meno ab-

bondanti sierose le puriformi, o l'ammollimento delle ossa, altre volte sviluppo, ingrossamento delle medesime con esuberanza di fosfato di calce in guisa, che le ossa divengono pesantissime, e formano delle esostosi eburnee; infatti si dimostrano segni non dubbj di uno stato flogistico alla parte. Si consideri l'origine, il decorso dello scirro, le cause predisponenti, ed occasionali, ed in particolare lo stato delle parti affette, e sarà agevole il convincersi che in questo morbo *sui generis* vi è un lento processo flogistico, pel quale vengono elaborati, e versati dai vasi vari umori nel parenchima della parte, in ispecie della linfa concrescibile, ed altri principj che formano tutti assieme un ammasso aumentante, duro di molto, che presenta col tratto di tempo una sostanza lardacea bianca con istriscie fibrose, e se la si divide in varie parti, la si scorge più o meno confusa, e in taluni punti quella sostanza fibrosa lucente è dura come cartilagine: caratteri tutti, che distinguono questo stato dall'induramento semplice, che è una massa meno dura, e tutto omogenea. A maggiore schiarimento si consideri, che le cause occasionali le più frequenti dello scirro sono le contusioni, la soppressione delle periodiche perdite, ed altre consimili cagioni, atte tutte a risvegliare uno stato flogistico alla parte. Il metodo pure curativo più utile non è forse quello che reprime il concorso del sangue alla parte affetta, cioè l'antiflogistico? e quindi l'applicazione delle sanguisughe, i rimedj interni debilitanti, le deviazioni del sangue dalla parte, come lo ritentare la ricomparsa dei mestruj soppressi, l'epistassi, il flusso emorroidale. Si rifletta pure al passaggio dallo scirro al cancro, ai fenomeni che lo accompagnano, ai rimedj che giovano, e si vedrà vie maggiormente nella località un processo di vegetazione, ed uno stato flogistico, di che sovente dietro rimedj debilitanti viene ritardato il processo; ed è sì vero questo, che nel cancro della mammella, dell'utero e delle altre parti, i dolori sono più miti, il corso della malattia più prolungato, il guasto locale meno grande, se dalla superficie cancerosa esce di quando in quando del sangue. Si esaminino le alterazioni delle parti vicine, ed anco lontane dal cancro, esse appalesano sempre li prodotti di una infiammazione. Nei cadaveri di simil fatta, dei soggetti p. es. morti da can-

cro alla mammella, non solo ho riscontrato più e più volte il muscolo pettorale, e parti vicine ingrossate, indurite, converse in una massa lardacea, ma eziandio non di rado mi presentarono raccolta sierosa purulenta nella cavità toracica corrispondente con ingrossamento, opacamento, e stato tubercoloso della pleura corrispondente, ed ascessi al fegato, al polmone ecc. Finalmente quante volte troviamo nelle sezioni degli indizj incontrastabili di processi anco gravi infiammatorj, senza che mai se ne fosse dubitata l'esistenza? Ho più e più fiate rinvenute delle raccolte abbondanti di siero puriforme nel sacco del pericardio, con grossezza delle pareti, con istrati di linfa plastica, organizzati sì alla superficie interna del pericardio, che a quella del cuore, non che nell'interno parenchima dei visceri delle raccolte puriformi, degli ascessi di recente data ai polmoni, al fegato, alla milza, e ad altri organi, mentre era mancato qualunque siasi sintoma indicante la formazione di simili prodotti flogistici. Dall'esposto sembra potersi inferire, che moltissime malattie anco lenti chirurgiche sieno di base flogistica. Quinci porto opinione, che il fungo midollare o maligno in genere, e quello pure dell'occhio incominci con interna infiammazione, opinione che il distinto amico Donegana mi ha esposta con lettera privata a me diretta. Attenendosi a questa idea e seguendo i fatti e le sezioni da me eseguite, si potrebbe dar la spiegazione nella seguente maniera. Finchè l'umor morboso secreto dietro questo processo flogistico nell'interno dell'occhio, probabilmente dai vasi della retina, non è da tanto da avvizzire la retina, da atrofizzare la vitrea ed il suo umore, e giungere alla lente cristallina, la malattia è in tal grado da non cagionare gravi disordini alle parti componenti l'occhio. Continuando poi ad accumularsi il morboso fluido, e giungendo a tanto di urtare la retina contro la lente che si opaca in allora, tale urto meccanico della retina contro il cristallino, l'irritazione dell'iride prodotta dal crescente tumore concorre a risvegliare la flogosi in tali parti, la quale si fa più intensa quando l'iride giunge ad urtare contro la cornea. L'infiammazione di tutte queste parti, non che quella della cornea, e congiuntiva finisce coll'esulcerazione della cornea, e l'uscita in parte dell'umor giallastro, onde rimanendo la retina

quali è stato il bambino Monti, di cui ho data la storia. Nè valga il dire che forse l'occhio del Monti non era affetto da incipiente fungo midollare, ma da quell'altra analoga malattia benigna annoverata da BENIAMINO TRAWERS là ove parla delle malattie dell'umor vitreo. Imperocchè non solo l'apparato fonomenologico nel bambino Monti era uguale a quello indicato da WARDROP, ed al caso descritto nelle mie annotazioni, ma ugualissimo affatto a ciò che presentava l'occhio della fanciulletta Bersini, la quale, come già ho esposto, fu giudicata dal Donegana, fino da principio, affetta da fungo midollare, e così pure dal sig. dottore Rini, e da me stesso, ed altri che la videro. Li parenti non avendo voluto accordare l'operazione, che il sig. dottore Donegana avea proposta, videro alla fine morire la figlia di vero fungo midollare. Il fanciulletto Monti benchè fosse stato giudicato dal sig. dottore Donegana, dal dottore Rini, e da me stesso affetto da incipiente fungo midollare, si per il modo d'apparire, come per li fenomeni che presentava l'occhio, del tutto analoghi a quelli della nominata fanciulletta, dopo che gli fu fatta l'operazione guarì, nè più ricomparve il morbo. Altronde faccio riflettere, che la malattia del Monti era tra la retina e la coroide, mentre ne' casi del sig. TRAWERS è nell'umor vitreo.

Convienne adunque l'estirpazione del fungo midollare incipiente, quando la malattia non ha preso un carattere decisamente maligno, ed attivo, e sembra dalle osservazioni, che lo stato latente talvolta duri per qualche tempo, finchè circostanze opportune il rendino attivo. In fatti utile sarà l'estirpazione, allorchè li tessuti dell'occhio non sieno di molto alterati, nè sviluppata sia la diatesi strumosa, come pure quando non abbiano gli indizj della stessa affezione al cervello lungo il nervo ottico, e parti circondanti il capo; imperocchè in simili casi l'operazione sarebbe inutile, anzi dannosa, come la pratica lo ha dimostrato.

Esposto in succinto ciò che spetta al modo del suo sviluppo, alle alterazioni che accadono nell'occhio, ed a quanto la sezione anatomica dimostra, passo a considerare un fenomeno d'illusione ottica fonte di qualche utile ricerca. Nel fanciulletto Monti, a cui fu fe-

licemente estirpato l'occhio, dissi che guardando il campo della pupilla di fronte la macchia appariva al fondo dell'occhio; osservando la pupilla quasi in profilo si vedeva la macchia più avanzata, ma però sempre corrispondente al fondo dell'occhio. Fu sorpresa in vero meravigliosa, levata la lente cristallina, lo scorgere che la macchia gialla era subito al di dietro, fenomeno che si doveva tutto ascrivere alla presenza della lente cristallina. Infatti, rimessa di nuovo al suo posto, la macchia appariva al fondo dell'occhio come notai. Volli su questo soggetto eseguire alcune esperienze, e penetrato in molti occhi di freschi cadaveri con aghi di vario colore, ora più vicino, ora più distante dal fondo dell'occhio, vidi, che essendo la lente trasparentissima, giudicava l'ago vicino al fondo dell'occhio, mentre era subito dietro la lente. Inoltre fatto un foro con un grande ago lanciato al sito d'ingresso per la depressione della cateratta, indi introdotto per quell'ampio foro un piccolo ago intriso con pomata contenente la pietra infernale, il burro d'antimonio, la potassa caustica, e con molta celerità immerso nell'interno dell'occhio, ed appoggiandolo sulla cristalloide posteriore, opacando essa ed il vitreo umore, tale opacità sembrava posta molto più profondamente di quello che era in realtà. In altri esperimenti premessa la depressione del cristallino, l'ago introdotto nel profondo dell'occhio, ed a varie distanze dal campo della pupilla, lo giudicava nella sua giusta posizione, tanto portandolo verso la pupilla, come verso il fondo dell'occhio. Questa cognizione dell'effetto della lente cristallina potrà servir di guida per giudicare sulla vera posizione di ciò, che si scorge di morboso entro l'occhio, e togliere quindi l'illusione ottica, prodotta da quest'umore al sommo rifrangente.

Pare che gli oculisti non abbiano posta attenzione a questo fenomeno, e sieno stati non di rado tratti in errore nel determinare la sede d'alcune malattie interne dell'occhio, le quali palesamente si addimostrano. Insuperocchè quell'offuscamento, o morbosità, che riferiamo al fondo dell'occhio, talvolta non è in quella regione, ma invece si trova nella parte anteriore del vitreo, nella cristalloide posteriore, e superficie posteriore del cristallino: altre fiate all'incontro lo consideriamo giacente nel vitreo, e cristalloide, mentre

è nella retina. Quindi molta accuratezza e cautela ci vuole per stabilire la vera sede della malattia, ed un retto giudizio su tale materia è al certo difficile, anzi difficilissimo. Da questa maniera di considerare la cosa si intende, come non grande valore si debba dare a quelli, i quali tra le apparenze caratterizzanti un'amaurosi, non confondibile colla cateratta, hanno posta anche l'opacità percettibile dietro la pupilla ad una distanza considerevole da tale apertura, come si può conoscere, osservando l'occhio quasi in profilo, o lateralmente. Quest'avvertenza, benchè giovi a giudicare meglio della cosa, pure non basta, imperocchè l'opacità riferita al fondo dell'occhio può essere invece subito dietro la lente, o nella sua parte posteriore, come è accaduto nel caso del Monti.

Al certo se meglio si analizzassero i fatti, mercè i quali si stabilirono alcune interne morbosità dell'occhio, si conoscerebbe, che non furono forse da tanto per determinare con sicurezza la loro esistenza. Si ammette dagli oculisti l'amaurosi per mancanza di pigmento, ciò che non niego possa accadere, ma ragionando alcun poco sopra i segni, che la indicano, e pensando, che nessuna sezione patologica di essa si possiede, credo, che altre interne affezioni dell'occhio sieno state caratterizzate per simile amaurosi. Lo sviluppo al fondo dell'occhio d'una opacità coucava, pallido-grigia, o bianco-giallastra, o rosso-cangiante, splendente, con la facoltà visiva, che s'indebolisce quanto più chiaro e visibile viene il fondo dell'occhio, essendo l'iride pallida, e poco mobile, costituisce l'apparato fenomenologico di tale ambliopia da principio, e poscia amaurosi, detta anco *amaurosi ad occhio di gatto*. Si sa che mancando il pigmento nero alla coroide, il fondo dell'occhio si deve presentare d'un bianco rossigno più o meno palese, secondo la mancanza maggiore o minore del pigmento, giacchè la retina essendo per se stessa trasparentissima, e sottoposta in tal caso al reticolo vascolare della coroide, si rifletterà il rosso del sangue. Difatti negli Eliofofi, od Albini, tali come i conigli bianchi, l'orso bianco ecc., ne quali non esiste il nero pigmento della coroide, si vede il fondo dell'occhio di un rosso purpureo, senza però poter isorgere, anche colla più forte lente, il reticolo vascolare della coroide. Tanto è certo

essere il sangue la vera cagione di tale fenomeno, che dissanguando un coniglio bianco la pupilla viene di mano in mano meno rossa, e poi bianca, in ragione che esce il sangue, il quale mancando dai vasi della coroide, il rosso non può essere più riflesso. Lo stesso serve per ispiegare, come negli Eliofobi della razza umana, cioè negli Albini, si vegga la pupilla di un fondo rossigno, non essendovi il pigmento della coroide, cosa dimostrata dalle esperienze del sig. dott. Buzzi, e verificata anco da me colla sezione di due occhi d' Albino, deposti in questo Gabinetto, ove chiaramente si appalesa la mancanza del pigmento, eccettone un pochino bianchiccio al corpo cigliare. Ora supponendo, che in una persona non accada più, attesa l'alterata condizione organica della coroide, la secrezione del pigmento, e rimanga la coroide priva del nero, non so intendere, come debba apparire in tale amaurosi il fondo dell'occhio ora pallido-grigio, ora bianco-giallastro, infatti di vario colore, mentre essendo eguale la causa, cioè la mancanza del pigmento, costante dovrebbe essere l'effetto, e quindi il fondo dell'occhio dovrebbe presentarsi sempre, come negli Albini, d'un bianco-rossigno, più o meno sentito, a seconda della mancanza maggiore o minore del pigmento, e lo sviluppo più o meno grande del sistema sanguigno della coroidea. Altronde cessando in taluno la secrezione del nero pigmento della coroide, sana essendo la retina, non so persuadermi, come sempre vi debba tener dietro l'ambliopia, ed anche l'amaurosi, riflettendo agli Albini, ne' quali è bensì vero, che la retina è sensibilissima alla luce, e che la loro vista è piuttosto debole, nulladimeno vedono, e distinguono bene gli oggetti. Dubito quindi essere l'amaurosi per mancanza di pigmento una malattia, la di cui esistenza non sia per anco bene dimostrata, anzi penso, che la si abbia confusa con morbosità d'altra natura, ed in ispecie coll'amaurosi essenziale, avente la sua sede nella retina. Imperocchè ognuno di leggeri si persuade, come dietro acuto e lento processo flogistico, alterandosi la retina in guisa, che si faccia varicoso il suo sistema sanguigno, e perda essa anco la sua speciale sensibilità, vi debbano essere tutte le apparenze della così detta amaurosi per mancanza di pigmento, benchè non

sia tale. In quest'anno anatomizzando un occhio morbosò, di cui darò la storia e la figura in altra occasione, si vedeva al fondo dell'occhio una macchia rosso-lavata, riferibile alla coroidea mancante di pigmento, mentre dalla sezione risultò essere il prodotto di un morbosò e straordinario sviluppo del sistema sanguigno della retina, in ispecie di quello della superficie esterna, mentre sana era la coroide. Così del pari se, a cagion d'esempio, si facesse, dietro interno morbosò stato, una limitata secrezione d'umore rossigno tra la retina e la coroide, perdendo la retina la sua attività vitale, oppure, divenendo la retina inattiva, accadesse contemporaneamente un'opacità alla superficie posteriore del cristallino, od alla vitrea corrispondente, opacità tutte riferibili al fondo dell'occhio; o finalmente se la retina facendosi inattiva addivenisse opaca, non v'ha dubbio, che in tutti questi casi s'avrebbero i segni della così detta amaurosi per mancanza di pigmento, benchè in sostanza diversa ne sarebbe l'essenza.

Per verità una analisi accurata dei fatti potrebbe chiarire le tante difficoltà che si presentano nel fissare la vera sede d'alcune interne malattie dell'occhio. Io sono p. es. d'avviso, che da taluni autori e pratici si ammetti troppo facilmente l'alterazione dell'umor vitreo come causa della perdita della vista, mentre credo questo non debba sì di frequente accadere. E di vero ragionando un poco sopra tale soggetto, sappiamo non di rado trovarsi diverso in densità il vitreo umore, come risulta dalle esperienze sui cadaveri già da me dette nelle annotazioni, senza che i soggetti si sieno mai languati della minima lesione della forza visiva. Operando taluni caterattosi lo trovai più, e più volte fluido, e non per questo vi tenne dietro maggior diminuzione della forza visiva di quello, che avveniva negli altri operati. Un esempio chiarissimo della massima fluidità del vitreo con poco danno della vista lo ha offerto l'individuo, la di cui storia è registrata negli opuscoli del celebre SCARPA vol II. pag. 176. In quanto poi al vario colore degli umori dell'occhio in genere, e del vitreo in ispecie si sa, che addivenendo quest'umore per qualche cagione colorito, purchè rimanga trasparente, non sarà alterata la forza visiva, e solo si vedranno gli

oggetti tinti del colore del vitreo. Imperocchè un umore, sia bianco, verdognolo, o giallastro, purchè sia trasparente, non può togliere il passaggio della luce, e quindi l'impressione di essa sulla retina, e di conseguenza la veduta degli oggetti, solo che la colorazione dei fluidi rifrangenti dell'occhio, e della cornea, se sarà intensa o in uno, o nell'altro, o in tutti, l'individuo vedrà gli oggetti tinti, o coloriti. Difatti, secondo un'osservazione d'YVES, dopo uno stravasamento di sangue nell'umore acqueo la luce apparve rossa; così nella itterizia, che talvolta giunge a colorire tutte le parti del corpo umano, sieno muscoli, nervi, ossa, membrane, viscere, e quasi tutte le secrezioni, si ha tra li fenomeni quello, che i soggetti affetti vedono gli oggetti tinti in giallo. Questa alterazione visiva dagli antichi autori come VARRONE, SESTO EMPIRICO, dal medico CASSIO, da GALENO ed altri, era considerata comune agli itterici; mentre dopo più attenta osservazione del SYDENHAM, del MORGAGNI, di HOFFMANN venne conosciuta come rara, e quest'ultimo dichiara d'averne veduti due soli esempj. BORSIERI pure al capitolo XIII. *De morbo regio, et de calculis feleis* ammette cotal fenomeno; così lo SPRENGEL nella sua opera *Institutiones medicae* al libro VI. *de Cachexiis* capitolo II. *de Ictero* dice che l'acqueo umore tinto in giallo fa vedere gli oggetti coloriti. Finalmente il celebre PIETRO FRANK, ove parla delle ritenzioni epatiche, e dell'itterizia, appalesa che, di mille itterici da lui osservati, cinque vedevano gli oggetti tinti in giallo. Da questi, ed altri fatti, che per brevità tralascio, possiamo conchiudere, che la diversità del colore degli umori dell'occhio, purchè rimangano trasparenti, può produrre un'alterazione nella vista, ma non togliere per questo la facoltà di vedere. Se il vitreo giunge poi a perdere affatto la sua diafanità, e divenga opaco, costituirà il così detto glaucoma, per cui, intercetto il passaggio alla luce, ne accadrà un'amaurosi secondaria, cioè l'amaurosi glaucomatosa. Sono del parere, che troppo di sovente si riscontri da taluni oculisti il glaucoma, ch'io credo anzi rarissimo, avendo dei dati per persuadermi essere stato non di rado confuso con altre affezioni. Di fatti se il glaucoma è tanto frequente come lo vogliono, io domando perchè lacerando, ed ir-

ritando in mille guise il vitreo umore nella depressione della cateratta, in ispecie in alcuni casi, non succede la consecutiva opacità del suddetto umore? Perchè in un individuo affetto da artrite, dolori al capo, ed agli occhi, avendo perduta a poco a poco la vista, e manifestando al fondo dell'occhio un verde di mare con la pupilla di molto dilatata, in guisa che non rimaneva quasi traccia dell'iride; perchè a tale condizione morbosa essendosi congiunta la cateratta, e formatasi così un'amaurosi glaucomatosa con cateratta, l'ammalato volendo a tutti i patti esser da me operato, ed avendolo soddisfatto, desideroso ancor io d'accertarmi sullo stato dell'occhio, trovai nella depressione della cateratta nerissimo il fondo dell'occhio, perdita totale della vista con sanissimo e trasparente umor vitreo, e la macchia giallo-verdastra vedevasi dipendere dall'opacamento della stessa lente? Perchè anatomizzando gli occhi d'un soggetto, che da molti anni era cieco per la così detta amaurosi glaucomatosa, trovai il vitreo nello stato sano, atrofica la retina, non che il nervo ottico, ed opacato nella parte posteriore l'umor cristallino? Quindi credo che si prendino degli abbagli, e si caratterizzi sovente per glaucoma un'amaurosi dipendente non dalla malattia dell'umor vitreo, come si vuol far credere, ma un amaurosi, che ha la sua sede nella retina, sia che tale membrana presenti un'alterazione in opacamento verdognolo, oppure alla lesione totale della retina si combini una opacità della parte posteriore della cristallina riferibile all'umor vitreo. Questa maniera di vedere pare che convenga stando anco coi pratici più rinomati, dai quali risulta essere il glaucoma sempre susseguito dalla cateratta, per cui mi persuado doversi il color verde-mare riferire all'opacamento della parte posteriore della lente cristallina combinato colla paralisi del nervo ottico. Altronde tale colore nel glaucoma è solo centrale, e non diffuso in tutta l'estensione del campo della pupilla come dovrebbe essere, se l'umor vitreo fosse tutto opaco. Finalmente il glaucoma pare vieppiù una malattia essenziale alla retina non solo pei fenomeni che lo accompagnano, i quali indicano tutti la lesione del sistema nervoso, ma anche dal vedere la grande alterazione che succede nelle funzioni dell'iride, si rispetto alla

sua mobilità, che all'accorciamento, cose tutte, le quali si spiegano venendo offesi in un colla retina i nervi cigliari, ed il sistema vascolare dell'iride; mentre la spiegazione sarebbe difficile, se la sede della malattia fosse soltanto nell'umor vitreo.

Quanto ho esposto intorno lo stato patologico del fungo midollare incipiente dell'occhio, non che sulle incrostazioni calcaree di quest'organo, e sopra li fenomeni d'illusione ottica, se recherà qualche utilità all'oculista, io sarò al sommo pago, e verrà così dimostrato, come anche poche osservazioni anatomico-patologiche possono utili, ed essenziali vantaggi cagionare.

---



---

## SPIEGAZIONE DELLE TAVOLE.

---



---

### TAVOLA I.

#### FIGURA I.

**R**appresenta il fungo midollare dell'occhio della data di circa quattro mesi. La macchia gialla del colore del melarancio è bernocoluta, ed aspersa di vasellini.

#### FIGURA II.

Lo stesso occhio veduto un anno dopo lo sviluppo della malattia. Tutto è degenerato in una massa fungosa molle.

#### FIGURA III.

Dimostra l'occhio sinistro attaccato da un mese dal fungo midollare. La macchia gialla canarina, tuberculosa al fondo dell'occhio, con un punto rossigno in una parte, è divisa in tre masse, l'esterna più grossa.

#### FIGURA IV.

L'egual occhio, ove fu levata la cornea trasparente, la parte anteriore della sclerotica, non che la coroide, l'iride, e la lente cristallina.

1. Margine frastagliato della sclerotica.
2. Membrana coroidea.



Fig. I.

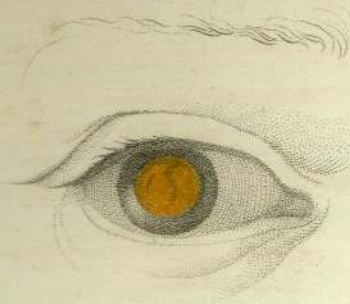

Fig. III.




Fig. IV.

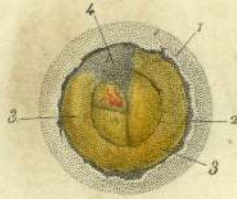


Fig. V.

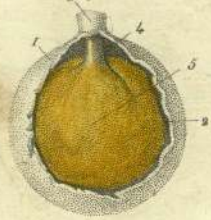


Fig. II.

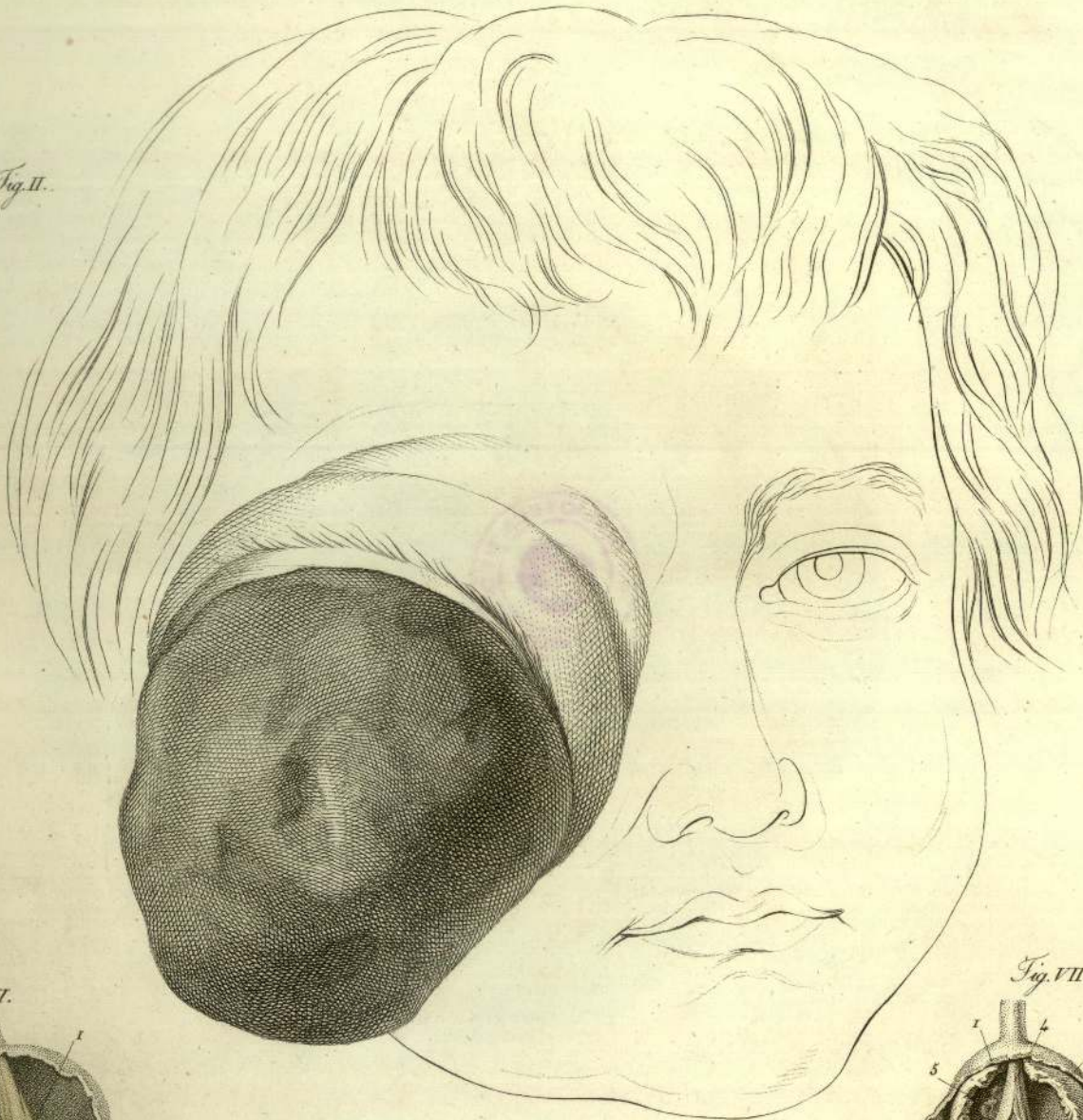


Fig. VI.

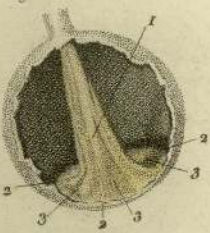


Fig. VII.

