



Año 1914.

Núm. 2792.

UNIVERSIDAD NACIONAL DE BUENOS AIRES

FACULTAD DE CIENCIAS MEDICAS

**HERNIA DIAFRAGMÁTICA  
DE ORIGEN TRAUMÁTICO**

TESIS

PRESENTADA PARA OPTAR AL TÍTULO DE DOCTOR EN MEDICINA

POR

**HECTOR de KEMMETER**

Ex - practicante menor externo del Hospital San Roque  
1910 - 1911

Ex - practicante menor interno del Hospital Teodoro Alvarez  
1911 - 1913

Ex - practicante mayor interno del mismo Hospital  
1913 - 1914



"LAS CIENCIAS"

Librería y Casa Editora de A. GUIDI BUFFARINI  
Córdoba, 2080 - Buenos Aires.

*Alm. B. B. 19*

# **HERNIA DIAFRAGMÁTICA**

**DE ORIGEN TRAUMÁTICO**



Año 1914.

Núm. 2792.

UNIVERSIDAD NACIONAL DE BUENOS AIRES

FACULTAD DE CIENCIAS MEDICAS

# HERNIA DIAFRAGMÁTICA

## DE ORIGEN TRAUMÁTICO

TESIS

PRESENTADA PARA OPORTAR AL TÍTULO DE DOCTOR EN MEDICINA

FOR

**HECTOR de KEMMETER**

Ex - practicante menor externo del Hospital San Roque  
1910 - 1911

Ex - practicante menor interno del Hospital Teodoro Alvarez  
1911 - 1913

Ex - practicante mayor interno del mismo Hospital  
1913 - 1914

"LAS CIENCIAS"

Librería y Casa Editora de A. GUIDI BUFFARINI  
Córdoba, 2080 -- Buenos Aires

*Handwritten signatures and notes:*  
Alm  
B. B.  
28/1/14

---

La Facultad no se hace solidaria de las  
opiniones vertidas en las tesis.

*Artículo 162 del R. de la F.*

---

# FACULTAD DE CIENCIAS MÉDICAS

## ACADEMIA DE MEDICINA

### Presidente

DR. D. ANTONIO C. GANDOLFO

### Vice-Presidente

DR. D. LUIS GÜEMES

### Miembros titulares

1. DR. D. JOSÉ T. BACA
2. » » JACOB DE TEZANOS PINTO
3. » » EUFEMIO UBALLES
4. » » PEDRO N. ARATA
5. » » ROBERTO WERNICKER
6. » » PEDRO LAGLEYZE
7. » » JOSÉ PENNA
8. » » LUIS GÜEMES
9. » » ELISEO CANTÓN
10. » » ENRIQUE BAZTERRICA
11. » » ANTONIO C. GANDOLFO
12. » » JOSÉ M. RAMOS MEJÍA
13. » » DANIEL J. CRANWELL
14. » » HORACIO G. PIÑERO
15. » » JUAN A. BOERI
16. » » ANGEL GALLARDO
17. » » CARLOS MALBRAN
18. » » M. HERRERA VEGAS
19. » » ANGEL M. CENTENO
20. » » DIÓGENES DECOURD
21. » » BALDOMERO SOMMER
22. » » FRANCISCO A. SICARDI
23. » » DESIDERIO F. DAVEL
24. » » DOMINGO CABRED
25. » » GREGORIO ARAOZ ALFARO

### Secretarios

DR. D. DANIEL J. CRANWELL  
» » DESIDERIO F. DAVEL



# FACULTAD DE CIENCIAS MEDICAS

---

## ACADEMIA DE MEDICINA

### **Miembros Honorarios**

1. DR. D. EDUARDO WILDE
2. » » TELÉMACO SUSINI
3. » » EMILIO R. CONI
4. » » OLHINTO DE MAGALHAES
5. » » FERNANDO WIDAL



# FACULTAD DE CIENCIAS MEDICAS

---

## **Decano**

DR. D. LUIS GÜEMES

## **Vice Decano**

DR. EDUARDO OBEJERO

## **Consejeros**

DR. D. ELISEO CANTÓN  
» » LUIS GÜEMES  
» » ENRIQUE BAZTERRICA  
» » DOMINGO CABRED  
» » ANGEL M. CENTENO  
» » MARCIAL V. QUIROGA  
» » ABEL AYERZA  
» » EUFEMIO UBALLES (con lic.)  
» » FRANCISCO SICARDI  
» » TELÉMACO SUSINI  
» » NICASIO ETCHEPARRIBORDA  
» » EDUARDO OBEJERO  
» » J. A. BOERI (Suplente)  
» » ENRIQUE ZÁRATE  
» » PEDRO LACAVERA  
» » JOSÉ ARCE

## **Secretarios**

DR. P. CASTRO ESCALADA (Consejo directivo)  
» » JUAN A. GABASTOU (Escuela de Medicina)



# ESCUELA DE MEDICINA

<b>Asignaturas</b>	<b>Catedráticos Titulares</b>
Zoología Médica.....	Dr. PEDRO LACAVERA
Botánica Médica.....	» LUCIO DURAÑONA
Anatomía Descriptiva.....	» RICARDO S. GOMEZ
Anatomía Descriptiva.....	» JOAQUIN LOPEZ FIGUEROA
Química Médica.....	» ATANASIO QUIROGA
Histología.....	» RODOLFO DE GAINZA
Física Médica.....	» ALFREDO LANARI
Fisiología General y Humana.....	» HORACIO G. PIÑERO
Bacteriología.....	» CARLOS MALBRÁN
Química Médica y Biológica.....	» PEDRO J. PANDO
Higiene Pública y Privada.....	» RICARDO SCHATZ
Semiología y ejercicios clínicos.....	{ » GREGORIO ARAOZ ALFARO
	{ » DAVID SPERONI
Anatomía Topográfica.....	» AVELINO GUTIERREZ
Anatomía Patológica.....	» TELEMACO SUSINI
Materia Médica y Terapéutica.....	» JUSTINIANO LEDESMA
Patología Externa.....	» DANIEL J. CRANWELL
Medicina Operatoria.....	» LEANDRO VALLE
Clínica Dermato-Sifilográfica.....	» BALDOMERO SOMMER
» Génito-urinarias.....	» PEDRO BENEDIT
Toxicología Experimental.....	» JUAN B. SEÑORANS
Clínica Epidemiológica.....	» JOSE PENNA
» Oto-rino-laringológica.....	» EDCARDO OBEJERO
Patología Interna.....	» MARCIAL V. QUIROGA
Clínica Quirúrgica.....	» PASCUAL PALMA
» Oftalmológica.....	» PEDRO LAGLEYZE
» Quirúrgica.....	» DIÓGENES DECOUD
» Médica.....	» LUIS GUEMES
» Médica.....	» FRANCISCO A. SICARDI
» Médica.....	» IGNACIO ALLENDE
» Médica.....	» ABEL AYERZA
» Quirúrgica.....	{ » ANTONIO C. GANDOLFO
	{ » MARCELO T. VIÑAS
» Neurológica.....	» JOSÉ A. ESTEVES
» Psiquiátrica.....	» DOMINGO CABRED
» Obstétrica.....	» ENRIQUE ZARATE
» Obstétrica.....	» SAMUEL MOLINA
» Pediatría.....	» ANGEL M. CENTENO
Medicina Legal.....	» DOMINGO S. CAVIA
Clínica Ginecológica.....	» ENRIQUE BAZTERRICA



# ESCUELA DE MEDICINA

---

## PROFESORES HONORARIOS

- DR. ROBERTO WERNICKE
- » JOSÉ T. BACA
- » JUVENCIO Z. ARCE
- » P. N. ARATA
- » F. DE VEYGA
- » ELISEO CANTON
- » JOSÉ M. RAMOS MEJIA



# ESCUELA DE MEDICINA

## PROFESORES EXTRAORDINARIOS

<b>Asignaturas</b>	<b>Catedráticos extraordinarios</b>
Zoología médica.....	DR. DANIEL J. GREENWAY
Física Médica.....	.. JUAN JOSÉ GALLIANO
Bacteriología.....	.. JUAN CARLOS DELFINO
Anatomía Patológica.....	.. LEOPOLDO URIARTE
..	.. JOSÉ BADIA
..	.. JOSÉ F. MOLINARI
Clínica Ginecológica.....	.. ENRIQUE ZARATE (en ejere).
..	.. PATRICIO FLEMING
Clínica Médica.....	.. MAXIMILIANO ABERASTURY
Clínica Dermato-sifilográfica.....	.. JOSÉ R. SEMPRUN
..	.. MARIANO ALURRALDE
Clínica Neurológica.....	.. BENJAMIN T. SOLARI
..	.. JOSÉ T. BORDA
Clínica Psiquiátrica.....	.. ANTONIO F. PIÑERO
Clínica Pediátrica.....	.. FRANCISCO LLOBET
Clínica Quirúrgica.....	.. RICARDO COLON
Patología interna.....	.. ELISEO V. SEGUEA
Clínica oto-rino-laringológica.....	..



## ESCUELA DE MEDICINA

Asignaturas	Catedráticos sustitutos
Zoología Médica.....	DR. GÜLLERMO SEEBER
Anatomía Descriptiva.....	" PEDRO BELOU
Botánica Médica.....	" RODOLFO ENRIQUEZ
Histología.....	" JULIO G. FERNÁNDEZ
Fisiología.....	" FRANK L. SOLER
Bacteriología.....	" ALOIS BACHMANN
Higiene Médica.....	" FELIPE JUSTO
Semiología y ejercicios clínicos.....	" MANUEL V. CARBONELL
Anat. Topográfica.....	" CARLOS BONORINO UDAONDO
Anat. Patológica.....	" ROBERTO SOLÉ
Materia Médica y Terapéutica.....	" CARLOS R. CIRIO
Medicina Operatoria.....	" JOAQUÍN LLAMBIAS
Patología externa.....	" JOSE MORENO
» Dermato-sifilográfica.....	" PEDRO CHUTRO
» Genito-urinaria.....	" CARLOS ROBERTSON
Clinica Epidemiológica.....	" NICOLÁS V. GRECO
Patología interna.....	" PEDRO L. BALIÑA
Clinica Oftalmológica.....	" BERNARDINO MARAINI
» Quirúrgica.....	" JOAQUÍN NIN POSADAS
	" FERNANDO R. TORRES
	" PEDRO LABAQUI
	" JORGE L. FACIO
	" ENRIQUE B. DEMARIA
	" ADOLFO XOCETI
	" MARCELINO HERRERA VEGAS
	" JOSÉ ARCE
	" ARMANDO R. MAROTTA
	" LUIS A. TAMINI
	" JOSÉ MA. JORGE (hijo)
	" MIGUEL SUSSINI
	" LUIS AGOTE
	" JUAN JOSÉ VITÓN
	" PABLO MORSALENE
Clinica Médica.....	" RAFAEL BULLRICH
	" IGNACIO IMAZ
	" PEDRO ESCUDERO
	" MARIANO R. CASTEX
	" PEDRO J. GARCIA
	" MANUEL A. SANTAS
Clinica Pediátrica.....	" MAMERTO ACUÑA
	" GENARO SISTO
	" PEDRO DE ELIZALDE
	" JAIME SALVADOR
Clinica Ginecológica.....	" TORIBIO PICCARDO
	" OSVALDO L. BOTTARO
	" ARTURO ENRIQUEZ
	" ALBERTO PEBALTA RAMOS
Clinica Obstétrica.....	" FAUSTINO J. TRONGÉ
	" JUAN B. GONZALEZ
	" JUAN C. BISSO DOMINGUEZ
Medicina legal.....	" V. JOAQUIN GNECCO



# ESCUELA DE FARMACIA

---

## Asignaturas

Zoología general: Anatomía. Fisiología comparada.....  
 Botánica y Mineralogía.....  
 Química inorgánica aplicada.....  
 Química orgánica aplicada.....  
 Farmacognosia y posología razonadas....  
 Física Farmacéutica.....  
 Química Analítica y Toxicológica (primer curso).....  
 Técnica farmacéutica.....  
 Química analítica y toxicológica (segundo curso) y ensayo y determinación de drogas.....  
 Higiene, legislación y ética farmacéuticas.....

## Asignatura

Farmacognosia.....

## Asignaturas

Técnica farmacéutica.....  
 Farmacognosia y posología razonadas....  
 Física farmacéutica.....  
 Química orgánica.....  
 Química analítica.....  
 Química inorgánica.....

## Catedráticos titulares

DR. ANGEL GALLARDO  
 » ADOLFO MUJICA  
 » MIGUEL PUIGGARI  
 » FRANCISCO C. BARRAZA  
 » JUAN A. BOERI  
 » JULIO J. GATTI  
  
 » FRANCISCO P. LAVALLE  
 » J. MANUEL IBIZAR  
  
 » FRANCISCO P. LAVALLE  
 » RICARDO SCHATZ

## Catedrático Extraordinario

SR. JUAN A. DOMINGUEZ

## Catedráticos sustitutos

SR. PASCUAL CORTI  
 „ RICARDO ROCCATAGLIATA  
 „ OSCAR MIALOUK  
 DR. TOMÁS J. RUMÍ  
 SR. PEDRO J. MESIGOS  
 DR. JUAN A. SANCHEZ  
 „ ANGEL SABATINI



## ESCUELA DE PARTERAS

---

<b>Asignaturas</b>	<b>Catedráticos titulares</b>
Parto fisiológico y Clínica Obstétrica.....	{ DR. MIGUEL Z. O'FARRELL DR. FANOR VELARDE
Parto distócico y Clínica Obstétrica.....	

<b>Asignaturas</b>	<b>Catedráticos sustitutos</b>
Parto fisiológico y Clínica Obstétrica.....	{ DR. CBALDO FERNANDEZ » J. C. LLAMES MASSINI
Parto distócico y Clínica Obstétrica.....	

## ESCUELA DE ODONTOLOGIA

---

<b>Asignaturas</b>	<b>Catedráticos titulares</b>
1er. año.....	DR. RODOLFO ERAUQUIN
2º. año.....	» LEON PEREYRA
3er. año.....	» N. ETCHEPAREBORDA
Protesis Dental.....	Sr. ANTONIO J. GUARDO (int.)
Prof. suplente.....	DR. ALEJANDRO CABANNE



**PADRINO DE TESIS**

**DR. PEDRO CHUTRO**

Profesor suplente de la cátedra de Medicina Operatoria (Bs. As.)  
Jefe del Servicio de Cirugía del Hosp. T. Alvarez, Sala I  
Miembro de la Sociedad de Cirugía de París  
etc. etc.



DEDICADA:

Á LA AUGUSTA MEMORIA DE MI MADRE

EULOGIA ORTIZ DE KEMMETER

"Aún suena el lúgubre tañido  
de la campana que anunció tu hora"

*¡Madre! Esto me pertenece, porque es tuyo. Quise ofrecé-  
telo en vida, más no pude. Se aproximaba el ansiado momento,  
cuando caíste vencida por la más injusta e inmutable ley de la  
naturaleza. Confiada en nuestros esfuerzos y en vuestro espíritu  
robusto... aunque anciana.*

*Oírás de nuestros labios eterna protesta y si lágrimas que-  
dan, regarán las flores de tu huerta. ¡Este esfuerzo como cualquier  
otro que tu hijo realizare, te será dedicado; para que perfume en  
cálido el frío ambiente de tu tumba...!*


.....

.....

*¡Madre! y si desde Allá nos echáis una mirada, quiera  
Dios que emprendieras de nuevo vuestro tranquilo como justo sueño,  
al ver á tus hijos ansiosos y uidos prosiguiendo esa obra monu-  
mental que descansa sobre el pedestal granítico que nos habeis  
dejado...!*

*¡Tú recuerdo es nuestra vida!*

LECTOR.



A MI QUERIDO PADRE

RAUL DE KEMMETER

Á ÉL DEBO TODO

VENERACIÓN



A MIS HERMANOS

A MI UNICA HERMANA: MARIA LUISA



A MI CUÑADA

HERMINIA CUNEO DE KEMMETER

CARIÑO FRATERNAL



A MIS AMIGOS



**DR. LUIS A. TAMINI**

Profesor suplente de la cátedra de Clínica Quirúrgica (Bs. As.)  
Jefe del Servicio de Cirugía del Hosp. T. Alvarez, Sala VI

---

**DR. MIGUEL SUSINI**

Profesor suplente de la cátedra de Clínica Quirúrgica (Bs. As.)  
Jefe del Servicio de Cirugía del Hosp. T. Alvarez, Sala III

---

**DR. JOAQUIN V. GNECO**

Profesor suplente de la cátedra de Medicina Legal (Bs. As.)  
Jefe del Servicio de Clínica del Hosp. T. Alvarez, Sala V

---

**POR VUESTRAS LECCIONES; POR VUESTROS DESINTERES Y AMISTAD**

**MI PROFUNDO RECONOCIMIENTO**



Señores Académicos :

Señores Consejeros :

Señores Profesores :

Terminado, entrego a vuestro elevado criterio este modesto trabajo para que lo juzguéis. Ante todo exento de pretensión y originalidad. Sólo abarca la descripción de dos casos que tuve la oportunidad de observar durante mi internado en el Hospital Teodoro Alvarez.

Lleva por título el de una afección poco frecuente, ruidosa en síntomas, dado su asiento y la íntima conexión con órganos de los tres grandes sistemas circulatorio, respiratorio y digestivo.

Interesante además por su tratamiento puramente quirúrgico, mediante una intervención que asegura éxitos, consolidando una reparación anatómica de regiones que habían perdido carácter de tal.

Quiero dejar constancia de mi agradecimiento hacia aquellos maestros que me hicieron hombre y médico. A aquellos maestros que en la cabecera del enfermo me guiaron y enseñaron los secretos de la medicina, desinteresados, apóstoles de la ciencia que predicaron con el ejemplo de la más sana moral.

Allá en la Sala I del Hospital San Roque, hallé al doctor Ricardo Nölting, quien me corrigió los primeros pasos en la semiología clínica. Personifica la ciencia y la bondad. Gratitud eterna.

En el Hospital Teodoro Alvarez a los médicos de sala : gracias por sus lecciones.


Al doctor Pedro Chutro, quien me acompaña en este momento como padrino de tesis, debo expresar mi admiración y reconocimiento. Tres años a su lado, pasaron veloces. Enseñó cuanto pudo, fué infatigable y recto.

Hábil cirujano, que quien le conoció le llamó el artista de la cirugía, porque en sus manos el bisturí tórnase buril.

Al doctor Alfredo Lanari, que ha aportado su material radiográfico a este trabajo : mi estima. Fué un caballero y un amigo.

A mis compañeros del Hospital Alvarez, a quienes dejo para entregarme a la tarea profesional, les dedico un cariñoso recuerdo en el triste momento de la partida.

Debo hacer mención de los compañeros Jacinto Parodi, Antonio Marqués y Edmundo Saliner, a quienes me ha unido un particular afecto ; amigos de toda hora, que no les olvidaré nunca, porque los quiero y porque en sus manos expiró mi madre.



## Consideraciones generales

El principal objeto de nuestro estudio es ocuparnos de las hernias diafragmáticas de origen traumático y dentro de esta variedad, de aquellas que reconocen por causa una herida en la región diafragmática (puñalada, etc.).

Nos detendremos un tanto en las heridas del diafragma, que son las que predisponen para el futuro la hernia de los órganos abdominales.

Pero antes de pasar adelante creemos conveniente hacer una somera descripción de las hernias diafragmáticas en general, su concepto y variedades.

Es el diafragma un tabique músculo-membranoso que anatómicamente separa los órganos de las cavidades torácica y abdominal, y entendiéndose por hernia diafragmática, la salida de los órganos abdominales hacia la cavidad torácica, mediante una solución de continuidad creada en el diafragma; me-

dante un orificio natural o adquirido. Denomínase indistintamente bajo el nombre de hernia frénica o frenocede.

Decimos hernia de los órganos abdominales, y agregaremos que se ha observado de órganos torácicos como el pulmón; haciendo su pasaje al compartimento inferior; pero estos casos son infinitamente raros; son hernias momentáneas, que desaparecen a causa de la diferencia de presión torácica.

Son tres las variedades de hernias diafragmáticas:

1<sup>o</sup>. *Las hernias congénitas* - - Son aquellas que reconocen por causa el paro del desarrollo ontogénico del diafragma, dando por resultado la persistencia de un orificio en una época más o menos avanzada de la vida intrauterina u originando en otros una ausencia casi completa de diafragma (hernias embrionarias de Jaboulay y Patel).

2<sup>o</sup>.—*Las hernias adquiridas o graduales* --- Hernias que hacen su aparición sin causa aparente (en ocasión de un esfuerzo), efectuándose la separación de las fibras musculares. Admítase para ésto que el diafragma se halla en condiciones fisiológicamente inferiores, ya por debilidad del músculo o bien por ausencia parcial de sus fibras (hernias fetales de Jaboulay y Patel).

En esta variedad incluimos aquellas que son precedidas de un lipoma herniario análogo á los lipomas crurales o epigástricos ; que se sitúan preferentemente detrás del apéndice xifoides.

3º-- Las hernias traumáticas (que deben su aparición a la separación accidental de las fibras musculares o del diafragma membranoso).

Se les ha designado con justicia eventraciones diafragmáticas, teniendo en cuenta su rápida aparición como así el volumen de la hernia.

Reconocen por causa una ruptura o una herida del diafragma. En el primer caso es un traumatismo tóraco-abdominal, que elevando la presión de una u otra cavidad, facilitan el estallido de este órgano. (Aplastamiento, pasaje de las ruedas de un coche por el vientre, etc.). En el segundo caso es una herida directa de arma blanca (cuchillada), una herida de bala o un palo. Se les ha observado después de la fractura de costillas, cuyos fragmentos habían ocasionado la lesión del diafragma. (Blum y Ombredanne).

Son propias de los adultos, habiendo profesiones que las predisponen. (Marino, carpintero, etc.).



## Estudio Clínico

Teniendo en cuenta la época de la aparición con respecto a la época de la lesión, es que se ha llamado hernias primitivas y consecutivas.

Sería hernia primitiva, aquella que aparece inmediatamente de la causa, y consecutiva la que tarda más o menos tiempo en efectuar su aparición y que en ocasión de un esfuerzo aprovecharía un punto de menor resistencia.

Se ha preguntado si la lesión del diafragma al parecer curada, sería la causa verdadera de su producción. Popp sostiene que la herida diafragmática ha cicatrizado sus bordes ; pero no se ha efectuado su soldadura ; no ha habido adherencia, persistiendo de este modo un orificio más o menos grande por donde las vísceras solicitadas harían su pasaje. Otros en cambio suponen una cicatrización perfecta

de la herida, pero con el agravante que ; dicho tejido cicatricial se dejaría distender secundariamente.

De cualquier modo sería siempre la lesión del diafragma la que prepararía un «locus minorem resistantia», en tal caso sería la lesión la causa predisponente mientras que el esfuerzo, la causa ocasionante.

Nosotros, por nuestra parte estudiaremos las heridas del diafragma consecutivas o lesiones de la región diafragmática y haremos en el curso del presente estudio un distinguo entre las primitivas y consecutivas.

Esta separación por lo demás, convencional ; se nos ocurre dado que, las primeras se evidencian unas veces por simple sospecha, teniendo presente el lugar y dirección de la herida ; otras veces con la prociencia al exterior de los órganos abdominales (epiplón, intestino, etc.) o bien por síntomas de lesión de órganos como el estómago e intestino que vuelcan su contenido en una u otra cavidad y aún al exterior por la herida subcutánea y por último : si la hernia aparece d'emblée sin lesión de órganos, trae consigo síntomas graves y alarmantes, porque su rápida evolución imprime a órganos y funciones, serias modificaciones patológicas.

Mientras que, la segunda categoría, las consecutivas suelen pasar un tiempo ignoradas y descon-

didas, si se me permite la expresión, hacen su aparición en ocasión de un esfuerzo, sí, pero su sintomatología es lenta y rastrera, dando tiempo, diremos, á que el organismo se acostumbre a soportarlas.

De ahí que pensemos, que existe una diferencia clínica y sintomatológica evidentes ; que exigirán un tratamiento distinto a pesar que ambos sean puramente quirúrgicos.

Hemos hablado de la región diafragmática ; describiremos como tal, una región con límites convencionales, dado que la anatomía no lo permite. Ella encerraría todos los órganos comprendidos entre dos líneas ; la primera que pasare rasando los bordes inferiores de las sextas costillas y la segunda también los bordes inferiores de las séptimas.

Comprendería, desde luego, los hipocondrios, el epigastrio y las partes inferiores de ambas cavidades pleurales, comprendidas debajo de un plano que pasare tangente a la bóveda diafragmática (Salomoni).

Como se ve, son límites aproximativos que variarán según los individuos, sus actos respiratorios y las diferentes posiciones.

La herida subcutánea se sitúa de ordinario, más a la izquierda que a la derecha, casi siempre en la vecindad de las líneas axilares, rara vez en la vecindad del esternón y más aún en la de la columna ver-

tebral. Toma el aspecto y modalidad del instrumento vulverante y tiene extensiones variables.

Penetra el instrumento en un espacio intercostal de ordinario desde el VII al IX, con menos frecuencia entre el IV y X. En otras ocasiones efectúa su entrada en las regiones epigástricas, hipocondrios o espacio de Traube, tomando una dirección de abajo a arriba. Puede dada la brusquedad o fuerza de penetración, efectuar la talla de una o varias costillas como también de los cartílagos costales.

Ahora bien, habiendo entrado en la cavidad torácica, previa dilaceración de la pleura, el instrumento vulverante pasa a herir el diafragma para seguir su obra destructora en la cavidad abdominal. Pero, aunque no es muy frecuente, se observa la lesión de órganos dependientes de la cavidad torácica, como el pulmón, pericardio y pericardio y corazón conjuntamente ; esto entendido, siempre que la herida del miocardio no haya puesto término á la vida del enfermo. Estas eventualidades, acarrear la aparición de neumatorax, enfisema, hematorax y hemopericarditis.

Con respecto al diafragma, la solución de continuidad, toma la forma de un simple rasguño o una hendidura de 1 a 2 cm., pudiendo llegar a veces hasta 7 y 9 cm. Olivet cita el caso de una herida diafragmática de 20 cm. y por su parte Dietz relata el

caso del desprendimiento total del lado izquierdo del diafragma, en un sujeto que recibió un bayonetazo en el 5º espacio intercostal.

La localización de las heridas diafragmáticas es variable ; pero es su preferencia en las partes laterales, más a izquierda que a derecha y en la cúpula del diafragma en la vecindad del pericardio.

Si la lesión del diafragma es llevada sobre el lado derecho, será casi fatalmente el hígado el órgano abdominal lesionado ; órgano éste, que no herá hernia primitivamente, dada su íntima fijación en la cavidad abdominal ; antes bien, nos hallaremos en presencia de un paciente con síntomas de hemorragia interna, que intervenido, mostrará su herida diafragmática.

Pero si la herida tiene su asiento en el lado izquierdo ; podrá no producir lesión de órganos abdominales, pero es la regla observar el bazo, estómago, intestinos, etc., y casi inmediatamente la salida del epiplón, solo o bien acompañado de otro órgano, si la herida del diafragma lo permite.

El epiplón es el órgano que más frecuentemente hace procidencia, pasa a la cavidad torácica y luego se exterioriza por los labios de la herida.

En cuanto a la lesión de los órganos abdominales, puede ser uno de ellos el lesionado o varios a la

vez. Las asociaciones más frecuentes son: bazo y estómago, estómago y colon, riñón y bazo, etc.

Publicamos una estadística de Salomoni, de 228 casos observados, es elocuente.

«Cerca de un tercio de los casos, las vísceras abdominales eran íntegras».

	Aisladamente	Simultáneamente con los otros órganos	Total
Bazo .....	28	13	41
Estómago .....	18	14	32
Hígado.....	15	8	23
Pulmón .....	8	6	14
Pericardio y Corazón.....	9	3	12
Riñón .....	6	6	12
Colon .....	3	8	11
Páncreas.....	1	2	3
Intestino delgado.....	—	3	3
Duódeno .....	1	1	2
Vena azigos.....	—	1	1
	89	68	157

Todo esto que va dicho, se refiere a las heridas diafragmáticas y sus frecuentes complicaciones motivadas por el instrumento vulnerante; complicaciones que hay que tener siempre bien presentes, porque son las primeras en hacerse visibles y porque esconden tras de sí la sintomatología propia de la

hernia, aparecida simultáneamente. Sentado esto, nos ocuparemos ahora, puramente de la hernia diafragmática y su mecanismo.

Creada la solución de continuidad en el diafragma y dada la diferencia de presión de la cavidad torácica, son las vísceras abdominales, por consecuencia, solicitadas a través de la herida. En efecto: la presión torácica es negativa, máxime en la expiración que fisiológicamente es más larga y prolongada que la inspiración; mientras, la presión abdominal es positiva. El estómago, intestinos, etc., son órganos abdominales que están en relación inmediata con el diafragma y serán éstos los que primeramente harán su excursión hacia el compartimento superior. Pero sucede que casi siempre es el epiplón el que se halla apareciendo o aparecido ya por los labios de la herida, efectuando él, antes que ningún otro, la salida.

Este órgano es indudablemente el que desempeña un importantísimo rol en el mecanismo de la hernia.

Wieting ha descrito ya magistralmente su rol preponderante y entre nosotros el doctor Repetto ha comprobado experimentalmente sobre perros, que es el epiplón el primero en aparecer y contraer adherencias con los bordes de la herida diafragmática.

Las observaciones en el hombre no contradicen en absoluto la teoría (Cranwell).

El epiplón jugando un papel de defensa, se moviliza y tapona la herida, agrupándose en torno de ella. Es dadas las condiciones anteriormente apuntadas, solicitado y arrastrado hacia la cavidad torácica, encargándose a medida que hace prociencia de arrastrar tras de sí a los órganos con quienes contrae adherencias fisiológicas, y por consecuencia ejerce constantes tironeamientos sobre el colon, el epiplón menor, el estómago, etc. Pero estos órganos (estómago y colon) no ceden tan fácilmente, porque ellos a su vez están sólidamente fijados en la cavidad abdominal, entonces ejecutan una torsión que la realizan sobre su gran eje.

El colon aparecerá en la herida del diafragma por su borde adherente con el epiplón, presentando su cara anterior hacia arriba y atrás; el estómago hará prociencia las más de las veces por su gran curvatura, presentando su cara anterior, posteriormente. El píloro se colocará casi en dirección con el cardias, otras veces se hallará en el lado opuesto observándose un verdadero vólvulus.

Esta torsión facilita la disminución de los calibres de ambos orificios.

Este mecanismo tan sencillo nos explica claramente el marcado trastorno en el funcionalismo de

los órganos abdominales ; nos da razón de esa alteración topográfica, tan frecuentemente observada y finalmente de esos dolores tan característicos por tironeamientos, que los enfermos localizan en el estómago ; dolores que se pretenden calmarlos con la ingestión de alimentos, porque éstos obrando por pesantez, lograrían reducir un tanto la hernia del estómago ; de allí su frecuencia cuando se halla este órgano en estado de vacuidad.

También se ha dicho que los vómitos aparecidos al poco tiempo después de las comidas serían signos de obstrucción pilórica por estar comprendido en la hernia. Es de suma rareza, que el estómago haga hernia totalmente, porque es incompatible con la vida del sujeto ; pero, parcialmente sí ; pudiendo llegar a adquirir la forma de bisaco o alforja, siendo el saco superior o torácico más voluminoso que el inferior o abdominal, y su ítimo, adherido a los labios de la herida del diafragma que ha cedido paulatinamente.

El colon participa parcialmente ; es el colon transverso o el ángulo izquierdo el herniado, como en nuestra observación número II.

Del mismo modo que al estómago y colon, el bazo, el riñón, el pancreas, lóbulo izquierdo del hígado, etc., participarían un lugar en la hernia ; que por su contenido tan grande constituiría una volumi-



nosa hernia ; una verdadera eventración, con pérdida de domicilio.

El volumen de las hernias, varía desde el tamaño de un huevo de gallina al de una cabeza de feto. Duval refiere un caso cuyo límite superior alcanzaba a la altura del 2º espacio intercostal izquierdo.

Su contenido, variable como hemos visto, imprime al tumor caracteres físicos que permiten sospechar la naturaleza del órgano encerrado.

Se ha dicho que las hernias diafragmáticas no traen saco, dado su origen. Creemos que las primitivas carecen en absoluto, pero las consecutivas algunas de ellas suelen traerlo, constituido por el íntimo adosamiento del peritoneo y la pleura diafragmática. En un caso referido por el doctor Cranwell, el epiplón, habiendo contraído adherencias con la herida del diafragma, envolvía totalmente al colon herniado, simulando un verdadero saco.

En la gran mayoría de los casos los órganos herniados contraen en la cavidad torácica adherencias múltiples con la pleura parietal, con la base del pulmón y con el pericardio, etc., constituyendo bridas y membranas tabicantes que hacen, por lo tanto, más laborioso el acto de la operación.

Los órganos torácicos, por su parte, ante la invasión herniaria, se dejan despojar de su sitio. Es

en este momento cuando los aparatos respiratorios y circulatorios como en señal de protesta contribuyen a hacer más fantástica y complicada la sintomatología de esta afección.

El pulmón es levantado desde su base y empujado hacia arriba y atrás, hasta el punto de quedar reducido a simples lengüetas de órgano aptas para la función respiratoria o bien queda rechazado y recogido sobre su hilio a manera de un muñón (atelectasia).

Por consiguiente, los signos funcionales de este órgano faltan y habrá disminución o ausencia completa de excursiones torácicas del lado enfermo.

A menudo nótase el pulmón, en la vecindad de la hernia, con focos de congestión, rales bronquiales, etcétera, y en la cavidad pleural un derrame más o menos grande de líquido sero-hemático.

El corazón es también empujado y rechazado hacia el lado derecho (dextrocardia): pero no sólo hay desplazamiento, sino que también sufre una suave rotación sobre su pivot aórtico, llevando su punta, hacia arriba y atrás. Desaparece el choque de la punta, la matitez cardíaca aparece a 2 o 3 dedos hacia la derecha del reborde esternal y finalmente los focos cambiados de sitio de auscultación y difíciles de percibir.

Hay de ordinario una compresión cardiaca evidente, caracterizada por cianosis de la cara y marcada tendencia al síncope.

Las complicaciones a que está sujeta la hernia diafragmática son de dos órdenes: por sus trastornos mecánicos y por sus trastornos inflamatorios; unos y otros no hacen más que agravar su pronóstico.

Pero al que más frecuentemente se ha observado es el estrangulamiento herniario, cuyo mecanismo no difiere en nada al estrangulamiento de otras hernias. Muchos autores, y entre ellos Frey, afirman que en la hernia traumática el estrangulamiento herniario aparece al mismo tiempo que la hernia, en dos tercios de casos. En tales casos el diafragma jugaría un importante papel, porque su propia elasticidad haría cerrar los labios de la herida, sujetando de este modo la víscera y comprimiéndola.

La longitud de la ansa intestinal facilitaría su torsión.

Cuando es el estómago el que hace hernia, suele contraer adherencias; compléanse con úlcera, cáncer o perforación dentro de la cavidad pleural. Casos hay que se presentan con fenómenos de obstrucción intestinal crónica u oclusión, posiblemente por torsión o bridas; ésto haría sospechar la hernia del intestino.

## Sintomatología y diagnóstico

Ha recibido un sujeto una lesión en la región diafragmática ; presentará por consiguiente una herida cutánea con la forma y modalidad propia del instrumento vulverante ; habrá dolor, pérdida sanguínea ; carácter constante a toda herida. Condición esta última que hará defecto cuando se trate de una herida estrecha.

Desde el momento que ha habido penetración en la cavidad torácica, se establece una comunicación entre la cavidad pleural y el exterior. Habrá traumatopnea, es decir, entrada y salida de aire con expulsión de partículas de sangre, produciéndose un ruido especial. Equilibrase la presión ; el pulmón se recogerá sobre su hilio ; abolición de excursiones torácicas con distensión de los espacios intercostales, disnea, y por último se revelará a la percusión un timpanismo exagerado. Esto es todo.

Pero agrégase otras veces una abundante hemorragia, por la herida, y hemóptisis; es entonces la la base y un ligero desplazamiento cardíaco.

El enfisema del tejido celular es patrimonio de las heridas estrechas con bordes no paralelos o bien de lesión del pulmón; que se evidencia con matitez de de aquellas cuyos bordes permanecen ocluidos.

Se sospechará la herida del pericardio cuando hallemos pulso débil con aumento de matitez cardíaca, con tonos alejados a la auscultación, o la rueda de molino cuando se acompaña con la entrada de aire (hemo-neumo-pericarditis). A estas complicaciones es difícil asignarles síntomas precisos y prácticamente tendrá sumo valor el sitio y dirección de la lesión.

Cuando por los bordes exteriores de la herida procidan órganos abdominales o se viertan el contenido del estómago o intestino, tendremos patentes a la vista las muestras que darán la certitud del diagnóstico; se asegurará la herida del diafragma. Pero suele ocurrir que nada de esto pasa; ha habido lesión diafragmática sin sintomatología alarmante, el enfermo cura y será éste el que más tarde se nos presentará con una hernia consecutiva.

Ocurre otras veces que el sujeto no experimenta más molestias que la que su herida le ocasiona; pero a las pocas horas aparecen en escena, síntomas de

hemorragia interno o de peritonitis que ponen en eminente peligro la vida del enfermo ; cuadros éstos que no los describiremos, porque nos son bien conocidos.

Peritonitis y pleuresía pio-estercostal pueden ir acompañadas en aquellos casos donde el contenido de las vísceras abdominales (estómago e intestinos) inundan simultáneamente una y otra cavidad ; casos por lo demás mortales y de poca duración. Cuando se trate de heridas de los hipocondrios o epigastrios con fenómenos claros de lesión endotorácica, el diagnóstico será claro. Despreciaremos en todos los casos los síntomas del shock, que obscurecen el diagnóstico y el pronóstico.

Por último son las vísceras del compartimento inferior, que sin ser lesionadas, efectúan la rápida procidencia de la cavidad pleural por intermedio de la comunicación diafragmática accidental ; es en estos casos que tenemos oportunidad de observar la sintomatología propia de la hernia primitiva que, por otra parte, no difiere en nada de la sintomatología de la hernia secundaria, a no ser más que su rápida evolución. Es por ésto que nosotros la describiremos común a ambas.

Estudiaremos sus signos físicos y funcionales.

I. SIGNOS FÍSICOS — A la inspección nótese en la mayoría de los casos de hernia de gran volumen,

una deformación de la base del tórax, una verdadera bóveda a expensas de las falsas costillas, el reborde costal hace saliencia sobre el epigastrio e hipocostrio deprimidos. Scalzi y Borsik han observado un tumor reductible, que poseía movimientos con la respiración, del tamaño de una mandarina y que coincidía con la cicatriz (análogo a nuestra II observación); a la palpación se ponía en manifiesto su contenido (epiplón).

El colon se palpa como una cuerda fija, adoptando una dirección diagonal.

A la percusión se percibe una sonoridad o matitez en la base del tórax que varía con la naturaleza del órgano herniado y según el grado de vacuidad o repleción de los órganos huecos (intestino y estómago).

A la auscultación se oirán ruidos anormales de origen intestinal o estomacal, que se perciben bajo la forma de gorgoteo con resonancia metálica (gluglu, ruido hidro-aéricos, etc.).

Cuando es el estómago el que hace hernia se oirá la entrada de los líquidos cuando se ingieren.

II— SIGNOS FUNCIONALES -- A) *Dolor* — Es el signo que primero aparece y persiste continuamente. Es vago, tiene facies de acalmia, exagerándose de ordinario, al iniciar un esfuerzo; en las inspi-

raciones profundas y en las digestiones forzadas por abundante ingestión.

Obsérvasle en ayunas, lo que ha permitido pensar que el estómago, falto de alimentos que obrarían por pesantez, sería más fácilmente solicitado a hacer prociencia.

El dolor puede afectar las caracteres de la angina del pecho. Se irradia comúnmente en el epigastrio atrás del esternón ; en los costados del tórax o bien se irradia hacia el dorso haciéndose lancinante.

Hay posiciones que son intolerables, porque el dolor se exacerba (decúbito dorsal y lateral del lado sano), por ésto el enfermo adopta en la cama la posición de sentado. Lo mismo ocurre con las marchas prolongadas.

B) *Pulmonares* — Dispnea que suele pasar bien tolerada, pero que se hace molesta y sofocante al menor esfuerzo. Hay dispnea por exageración de compresión de pulmón.

J. L. Petit ha visto calmarse accesos dispneicos con la ingestión de alimentos.

La tos que siempre acompaña es seca y molesta.

C) *Cardíacos* — Tendencia al síncope, cianosis de la cara y debilidad de pecho son signos de compresión cardíaca y de los gruesos vasos venosos mediastinales.

D) *Digestivos* — Hay disfagia dolorosa ; es menos frecuente la disfagia absoluta, que sería para Trail el signo de estrangulamiento del esófago. Leichterstem ha observado una disfagia que Rochard la ha deonminado «paradojal», caracterizada por la deglución de bolos voluminosos o bien abundante cantidad de líquidos.

La hematémesis no es un síntoma constante ; su presencia daría lugar a pensar en una complicación cancerosa o úlcera.

La digestión se efectúa dolorosa y tardiamente, habiendo dispepsias que reconocerían esta causa. Suele estar acompañada de vómitos, y cuando éstos son muy repetidos harían sospechar el estrangulamiento del píloro o su estrechez.

Respecto a los vómitos, añadiremos que al principio son espaciados ; pero en un período avanzado se hacen incoercibles ; el enfermo vomita cuanto come, unas veces inmediatamente y otras al tiempo de ser ingeridas, habiendo una verdadera retención gástrica.

De parte del intestino la constipación es la regla. Se han observado alternativas de dispnea y constipación (en las hernias del colon), y síntomas de obstrucción intestinal crónica.

Paré ha descrito un fenómeno tradicional : la risa sardónica, característica de las heridas del dia-

fragma ; Cranwell lo ha notado en un caso referido en la «Revue de Chirurgie».

Después de haber agotado todo lo que clínicamente se enseña en estos casos, llamaremos en nuestro auxilio a los rayos X, que nos pondrán en evidencia ante la pantalla toda una serie de anomalías orgánicas producidas por la hernia, al mismo tiempo nos mostrará su contenido.

Veremos la diferencia del diafragma de ambos lados, la dextrocardia ; la pleuresía concomitante si la hay ; el sitio de la hernia, y finalmente la víscera herniada (estómago, colon, etc.).

Presentamos las radiografías de nuestras dos observaciones, porque son sumamente interesantes y nos ahorran su descripción. La primera (figura 1) trata de una hernia de estómago, en la cual hemos hecho ingerir al enfermo una mezcla gasógena, para estudiar la porción del estómago herniado, presentándonos con los movimientos peristálticos ; más tarde introdujimos una lechada de bismuto que nos permitió observar el pasaje por el cardias y el límite inferior del estómago. En la segunda (figura 2) es una hernia del ángulo izquierdo del colon, que mediante una enema de bismuto (un cuarto de hora antes), nos mostró la parte herniada y el colon tirante como una cuerda.

De modo que los rayos X nos sacarán siempre de dudas, y es de aconsejar siempre que sea posible, recurrir a ellos, porque serán los únicos, antes de una prudente intervención, los que corroborarán nuestro diagnóstico.

Referente a la sintomatología del estrangulamiento, citaremos algunos fenómenos que son propios al estrangulamiento de las hernias diafragmáticas, que habrá que tenerlos en cuenta, porque son ellos la guía del diagnóstico.

El dolor toma asiento preferentemente en la fosa epigástrica, poniéndose en manifiesto desde los primeros momentos. La dispnea es intensísima y la respiración toma el tipo puramente costal superior.

Constátase frecuentemente la presencia de derrame pleurítico o pio-neumotórax.

Si es el estómago el órgano estrangulado, notaremos la ausencia de vómitos fecaloideos y el aplastamiento del vientre. Si el intestino, habrá contrariamente gran abovedamiento abdominal y la constipación será la regla.

Como síntomas constantes se han descrito el hipo y la sed intensa.

El diagnóstico del estrangulamiento presenta serias dificultades, y habrá que ayudarse con los datos que la percusión y auscultación del tórax enseña. En

la sospecha de estrangulamiento interno, la aparición de los síntomas torácicos es patognomónico.

Concluiremos este capítulo diciendo que el diagnóstico de la hernia primitiva es relativamente fácil, máxime cuando hacen salida al exterior órganos o contenidos de órganos abdominales ; y en las consecutivas tendrán, como sostiene Savariaud, un hermoso guía con el antecedente de la herida.



## Pronóstico y tratamiento

Las heridas de la región diafragmática son de un grave pronóstico, porque van frecuentemente acompañadas de la lesión de vísceras de una u otra cavidad; gravedad que varía según la entidad de la herida y los órganos lesionados.

Del lado de los órganos torácicos es el pulmón el órgano que lesionado reviste cierta benignidad, porque sus complicaciones son fácilmente accesibles a los múltiples tratamientos (neumotórax, hemotórax, enfisema, etc.); por otra parte, la infección de la cavidad pleural (pleuresía purulenta y pnoneumotórax por perforación) es rara, con todo que en la mayoría de los casos son fatales.

Las lesiones del corazón y pericardio son más serias, y existe para éstas una proporción directa entre la gravedad y la calidad de la lesión.

No ocurre lo mismo con la lesión de los órganos abdominales, porque ellas dan origen a hemorragias

interna o peritonitis inminentes, que han sido y seguirán siempre siendo fatales, de pronóstico sombrío, máxime cuando ha habido asociación de órganos lesionados.

Seguiremos, como hace Salomoni, el precepto fijado por Pöstepki, que aconseja la inmediata intervención en las heridas que interesan el diafragma, cualquiera que sea su dirección, porque la fatal lesión de órganos puede pasar desapercibida en los primeros momentos, y cuando intervengamos, porque así lo exija la manifestación sintomatológica, habremos perdido un tiempo precioso, alejando por consecuencia las probabilidades del éxito.

Además la intervención inmediata reúne grandes méritos ; permite seguir el trayecto paso a paso ; permite observar las lesiones viscerales e ir tratándolas a medida, y por último presenta la incontestable ventaja de asegurar una oportuna sutura diafragmática que garantizará la cura preventiva de la hernia, á pesar que no se hayan notado lesiones de órgano alguno.

Es, pues, de cualquier modo una intervención útil y bienhechora, porque practicada desaparecerían en la ulterioridad gran número de las hernias traumáticas consecutivas a lesión del diafragma.

No es nuestra intención apartarnos de los límites impuestos, haciendo una descripción del tratamiento.

de las heridas de la región diafragmática, sino que queremos demostrar la importancia del precepto de Postempki, que asegura la cura de la hernia primitiva y realiza una operación ideal por intermedio de la cual quedará un diafragma anatómicamente constituido, por donde no podrán hacer hernia las vísceras abdominales consecutivamente.

La hernia diafragmática ha sido siempre conceptuada como de pronóstico grave; pero hoy dada la experiencia que tenemos y la poderosa ayuda de la cirugía, hernias primitivas y consecutivas han aumentado las probabilidades de cura, por más que su pronóstico se haga siempre reservado.

Es una afección de tratamiento puramente quirúrgico, que recién hoy presenta menguada la estadística de la mortalidad. Se perdió tiempo por los escasos conocimientos de la asepsia y en discusiones; pero hemos ganado grandemente desde que la vía torácica se ha impuesto como vía propicia para abordar la hernia, perdiendo los temores á las mal llamadas complicaciones torácicas.

El tratamiento de la hernia diafragmática se impone desde el momento que se ha diagnosticado, máxime cuando se evidencia con síntomas de estrangulamiento.

Se hará necesario intervenir para reducir el ór-

gano herniado o el ansa intestinal estrangulada y luego practicar una sutura perfecta del diafragma.

Dos vías se han propuesto para llegar al diafragma : la abdominal mediante la laparatomía ; la torácica mediante la toracotomía. Ambas han tenido sus defensores y detractores ; hoy ya no se discute ; se aprueba la vía torácica por las innumerables ventajas que presenta.

La vía abdominal presenta grandes inconvenientes ; no permite reconocer ciertamente la existencia de la hernia como así el sitio de la estrangulación ; dificulta la reducción del ansa, la liberación de adherencias y cierre del orificio herniario.

La vía torácica por intermedio de un amplio vuelo es segura y demostrativa ; el neumotórax no constituye peligro alguno, como hemos tenido oportunidad de observar. Perman encuentra otra gran ventaja en esta vía, y es que la compresión de los vasos y el corazón cesa desde el momento que se abre el tórax.

Otros más eclécticos, entre éstos Lejars, reconocen la vía mixta, vale decir, efectuar una laparatomía para determinar el sitio y naturaleza de la oclusión, y terminan la operación por la vía torácica. Es pues una doble intervención en un mismo tiempo que no todos los enfermos podrán soportarla.

Es a los cirujanos italianos a quienes debemos

el conocimiento de la vía torácica o *transpleural*, especialmente a Postempki, Amante, Nini, Sorrentino, y últimamente a Salomoni, quienes han tratado las heridas diafragmáticas, acompañadas la mayoría de las veces de hernias epiploicas, demostrando la inocuidad del neumotórax y la ventaja de practicar fácilmente la sutura de la bóveda diafragmática, técnica que se ha impuesto para el tratamiento de las hernias a evolución crónica.

Describiremos el procedimiento a seguir :

Se colocará al enfermo con sus miembros inferiores en flexión, en decúbito lateral derecho y con el brazo del lado de la hernia colocado superiormente en extensión (con relación al sueto). Cranwell aconseja acostar al enfermo en un plano inclinado inverso al Trendelenburg para facilitar la reducción de las vísceras en el abdomen. Es una buena práctica que facilita convenientemente el momento de la reducción.

*Primer tiempo* --- Incisión que tomará según los casos la forma, sitio y dimensiones variables de 12 a 15 cm. de extensión sobre la 9ª costilla, en la parte lateral del tórax, ya ántero o póstero lateral. En cada uno de los puntos extremos de ésta se levantará una vertical de 8 cm. de altura, de modo a construir un verdadero colgajo en forma de U de con-

vexidad inferior, que comprenderán los tejidos superficiales hasta el plano costal.

*Segundo tiempo* — Resección de dos costillas, 8ª y 9ª, en una longitud igual a la longitud del colgajo músculo-cutáneo; sólo resta abrir la pleura a manera de construir un segundo colgajo pleuro-músculo-perióstcio. a

Abierta la pleura se produce de inmediato el neumotórax, que suele ser insignificante cuando el pulmón ha contraído adherencias; en tal caso se desprenderán con sumo cuidado y se rechazará el pulmón superiormente con la ayuda de un gran separador «Gonet».

Se irá prudentemente a reconocer los órganos herniados, haciendo un recorrido por la cúpula diafragmática se llegará a reconocer el orificio, se liberarán las adherencias que hubieran contraído los órganos abdominales especialmente las del epiplón, con la pleura con el pericardio y con el orificio diafragmático.

Aislados los órganos herniados se procederá a reducirlos por el orificio hacia la cavidad abdominal. Puede suceder que el orificio impide el fácil pasaje de las vísceras, lo que se conseguirá mediante una incisión paralela a los haces musculares del diafragma, de modo que lo agrande o bien, como hace el

doctor Chutro, que efectúa la resección de su reborde en toda la extensión y en un ancho de 5 milímetros, consiguiendo reducirlos fácilmente ; además como que el reborde es casi siempre de naturaleza fibrosa, asegura de este modo una buena y rápida cicatrización, porque los labios de la herida quedan aptos para ello desde luego.

*Tercer tiempo* — Es el tiempo más importante cuando se efectúa el cierre del orificio, « porque su oclusión defectuosa podría ser causa de residiva » (Cranwell).

Scudder realiza un seguro cierre en tres planos, garantizando un sólido diafragma. En efecto, toma con pinzas de Kocher los labios del orificio y los everte para de este modo viendo bien el peritoneo construye un primer plano peritoneal, surget a catgut, que una vez abandonado se hace intra-abdominal. Hace un segundo plano a puntos en U con lino, tomando gran parte del músculo y ambas serosas, incluyendo al primer plano ; finalmente construye un tercer plano con catgut, tomando pleura, de manera de incluir en lo posible a lo anterior.

Hecha la sutura del orificio diafragmático se verificará un cuidadoso toilette de la cavidad pleural retirando con gasas la sangre o coágulos que quedaren.

*Cuarto tiempo* --- Cierre y sutura de la pared. Se procederá al cierre mediante puntos de fijación del colgajo pleural y se asegurará con un surget al catgut. Se practicará la sutura de la piel con erin y con agrafes de Mitchell.

No se hace necesaria la aspiración del neumotórax, porque no molesta en nada al enfermo y porque se reabsorbe más ó menos rápidamente. Se puede dejar en la herida un pequeño drenaje de tubo de goma para evitar en lo posible el enfisema de la pared.

Se pondrá al enfermo en cama y en posición de sentado, porque de este modo el enfermo no experimente dolor, dado que las vísceras abdominales no ejercen presión ni contacto con la herida del diafragma.

Se recomendará continuamente la prococlisis de Murphy y morfina en caso de muchos dolores.

La tos y la dispnea desaparecen progresivamente. La función gastro-intestinal se cumplirá perfectamente, lo que permitirá la rápida alimentación del enfermo.

De parte del tórax se observará la desaparición del neumotórax, el pulmón descenderá hasta ponerse en contacto con el diafragma; el corazón que ha permanecido en dextrocardia efectuará de vuelta una rotación y descenso, ocupando la región precordial,

haciéndose visible poco a poco el choque de la punta y fácilmente percible sus focos.

El enfermo recuperará sus fuerzas al par que notará gran apetito. En una palabra, se observará en breves días un sujeto completamente cambiado, que ha hecho su pasaje a una vida nueva por medio de esta intervención que asegura la cura radical.



# Observaciones Clínicas



## OBSERVACION I

Hospital Teodoro Alvarez.—Servicio del doctor Chutro.—C. M., de 40 años, argentino, jornalero, natural de Mercedes; ingresa al servicio el 9 de abril de 1913.

Antecedentes de la infancia sin importancia. Tuvo hace cuatro años una blenorragia de la que curó bien. Pasado alcohólico acentuado. No hay paludismo ni sífilis. Hace 5 años recibió una puñalada que le seccionó el sexto cartílago costal izquierdo al nivel de la articulación condro-costal. Desde entonces, refiere tener dolores en ese sitio que se propagan a la parte izquierda del epigastrio y sobre todo al hombro del mismo lado.

El 28 de julio de 1912 se embriagó con cognac; notó entonces algo así, como si su vientre se hubiera hinchado, ardores y vómitos que han continuado hasta hoy.

*Estado actual* — Sujeto que antes de enfermarse pesaba 74 kilos ; hoy sólo pesa 52.

A pesar de tal enflaquecimiento el sujeto no presenta tipo caquéctico.

Con respecto a sus vómitos, refiere que éstos se producen a veces un cuarto de hora después de las comidas, pero es más frecuente dos horas después ; vomita también de mañana después de haber ingerido el desayuno.

Por lo que cuenta se acumulan las comidas, de modo que por la mañana suele vomitar restos de la comida de la noche anterior. Vomita agrio y muy ácido. Siente dolores en la región del estómago, los que se acentúan con la ingestión de alimentos y sólo calmanse vomitando.

De noche duerme bien y no siente dolores.

El examen de la boca : lengua de bordes rojizos, húmeda, con estrías blancas longitudinales, pero sin que se pueda calificar de saburral.

Cuello normal sin ganglios.

Inspección del tórax por delante : enseña que el lado derecho está más abovedado que el izquierdo ; con los movimientos respiratorios se observa a la inspiración una marcada retracción del 5º espacio inter-costal, justo en la línea mamilar ; en cambio a la expiración hay una retracción del 1º y sobre todo del 2º espacio.

En el lado izquierdo, la mitad inferior del tórax no excursiona con los movimientos respiratorios. En el 5º espacio, a 2 cm. de la línea mamilar a la altura de la articulación contro-costal, hay una cicatriz deprimida de una longitud de 3 cm., paralela al cartílago costal y sobre todo el 6º y 7º espacio intercostal, están muy dilatados cuando el enfermo se acuesta sobre el flanco derecho.

Palpación : Por la palpación se nota que el cu-chillo ha cortado el 5º cartílago costal, persistiendo, hoy una pseudo-artrosis. No se percibe el choque de la punta.

Percusión : En el lado derecho no se observa nada de anormal. Bases libres, límite hepato-pulmonar ; al 6º espacio intercostal. En cambio llama la atención la sonoridad de las regiones externa y precordial.

No se pueden establecer los límites cardíacos por la percusión y sólo cuando ésta se practica fuerte, se percibe una submatitez a la altura del tercer espacio intercostal izquierdo, inmediatamente afuera del esternón. La región antero-lateral del tórax, como así la precordial, están reemplazadas por una sonoridad que llama la atención. Entre las líneas axilares, se siente una sonoridad anfónica ó mejor un timpanismo, que se continúa sin diferencia con el del espacio de Traube, sonoridad cuyo límite su-

perior corre en la 6<sup>a</sup> costilla, hasta el vértice de la escápula y luego desciende incurbándose para terminar á la altura del ángulo costo-lumbar.

Dicha sonoridad es muy variable en extensión, aún en el momento del examen, haciéndose menos clara en algunos instantes y en otros sobrepasa los límites descritos, viniendo a ocupar el espacio entre la línea mamilar y la axilar, hasta la 4<sup>a</sup> costilla.

Lo restante de la cara posterior del tórax, da sonoridad normal.

A la auscultación, el corazón revela tonos normales, el foco mitral muy alejado y tres dedos hacia adentro. Foco aórtico, muy fuerte, rechazado hacia la derecha. El tricuspídeo también claro, en cambio el pulmonar apenas se oye.

A la auscultación del pulmón, se siente el murmullo vesicular en la parte anterior, sólo en la fosa infra-clavicular y en la parte posterior de la franja que queda entre la línea del vértice del homoplato y la columna. El murmullo vesicular es normal y sólo se agregan á cada momento una variedad de ruidos hidro-aéricos de variable intensidad. Toda la región anormal, da silencio respiratorio, siatiéndose sólo glu-glú y gorgoteo.

El epigastrio bastante abovedado; sobresaliendo al reborde costal que se presenta deprimido. El hígado sobrepasa dos traveses de dedo del reborde

costal. Ha desaparecido la sonoridad de la mitad izquierda del epigastrio y la sonoridad del estómago cuyo límite es normal en la parte inferior (décimo a décimo cartílago) ésta se detiene justo en la línea media del vientre.

Llama la atención que el colon descendente se palpe con facilidad y que esté un poco rechazado hacia la línea mediana.

Por la palpación bimamal, se siente un órgano en la fosa renal izquierda, sin que se pueda precisar si es bazo o riñón, teniéndose por momentos la impresión de que fueran los dos. El ciego está en su sitio, ángulo derecho del colon borrado.

Se hace diagnóstico de hernia diafragmática del estómago y se envía al enfermo al doctor Llanari para el examen con rayos Röntgen.

Puesto delante de la pantalla fluoroscópica, llama la atención la dextrocardia por desplazamiento lateral. El diafragma izquierdo, mucho más elevado que el derecho y en la parte media los límites borrados, aparecen como una sombra irregular.

Se le practica una dilatación de estómago mediante ácido tártrico y bicarbonato, operación ésta que permite ver el estómago ocupando la cavidad torácica, hasta llegar á la altura del segundo espacio intercostal; al mismo tiempo el corazón sufre un desplazamiento hacia la derecha acompañado de un

movimiento de rotación sobre pivot aórtico, con la punta hacia el mediastino posterior. Se ven las ondas producidas por el estómago.

De inmediato se le hace ingerir una lechada de bismuto y se ve toda la parte dilatada del estómago dentro del tórax; el bismuto haciendo sombra en el esófago, y en la porción cardíaca del estómago que es la que ahora constituye el fundus; lo que hace pensar en el vólvulus del estómago. El doctor Lanari se encarga de hacerle varias radiografías para ver si el colon está también dentro de la hernia.

Abril 21 : Para fortalecer al enfermo, se le practica a diario inyecciones de suero con azúcar de uvas (500 grs.), ya endovenoso, ya subcutáneo y se le hace comer de a poco cada vez, con lo que vomita menos. Su estado general mejora. Mañana se le operará.

Abril 22 : Operador, doctor Chutró. Previa inyección de 0,01 de morfina, 20 minutos antes de la operación. Anestesia clorofórmica. Antisepsia con tintura de iodo diluída. Se le pone en posición semisentado y sobre el costado derecho.

Incisión que empieza en la línea axilar posterior, borde inferior de la 6ª costilla, corre paralela á esta, incurbando ligeramente hacia abajo, y llegando al cartílago costal; remonta hacia arriba en la extensión de unos 6 cm. Se levanta un colgajo.

de piel y partes blandas musculares. Se reseca la 5<sup>a</sup> y 6<sup>a</sup> costilla en la extensión de unos 15 cms. Se abre la pleura; apenas se modificó unos segundos el ritmo respiratorio y no hay casi traumatopnea. Se está habilitado á creer que el pulmón se ha habituado a su nueva función, puesto que no reacciona por la abertura de la pared.

Abierta ampliamente la pleura, después de poner un gran separador de Gonet, se observa lo siguiente: la parte inferior de la cavidad torácica ocupada por el gran epiplón y el colon dilatado; hacia atrás y hacia arriba se ve el pulmón casi inmóvil y con su aspecto normal.

El epiplón no contrae adherencias con la pleura ni con los órganos; se introduce la mano, se reclina el colon hacia abajo y entonces se ve en el plano profundo vecino a la línea media, el corazón con el pericardio completamente sano, bien detrás del colon y acostado sobre parte del pericardio, sobre el pulmón, sobre los restos del diafragma y casi todo el estómago.

El colon herniado tendrá aproximadamente 50 cm., y lo constituye el colon transverso. El epiplón muy enflaquecido ha contraído adherencias con todo el orificio del diafragma, menos una pequeña porción posterior en que está adherido al estómago.

El estómago ha luxado toda su gran curvatura y la bolsa mayor se presenta en forma tal, como si se hubiera tomado por sus extremidades y se lo hubiera hecho girar sobre la pequeña curvatura, de modo que la cara anterior se ha hecho posterior, volcándose sobre el pericardio y el pulmón. Su aspecto es sano.

Se toma el diafragma con pinzas triangulares (Collin) y se levanta un poco. El orificio herniario borrado a la vista, pero bien palpable como anillo fibroso. Seccionando entre pinzas se desprenden todas las adherencias epiploicas y en la parte posterior una del estómago (porción cardíaca).

Esto fué bastante fácil. Se tentó la reducción después de las ligaduras correspondientes y como hubiera un poco de dificultades, se debrida el orificio diafragmático en la extensión de 1 a 2 cm. hacia el reborde costal, siguiendo la dirección de las fibras. Se reduce primero el epiplón; junto con él va el colon y en seguida se reduce el estómago. La reducción del estómago se hizo con bastante facilidad.

Queda ahora un orificio en el diafragma, situado a 2 cm. hacia la izquierda de la inserción del pericardio en la parte media (refiriéndose el plano ántero-posterior) y cuya abertura tiene un diámetro de 6 a 7 cm. La porción esclerosa del orificio

tiene una extensión de medio cm., y luego viene la porción musculosa, movable y de aspecto normal.

Se cierra el orificio en tres planos y siguiendo la dirección de las fibras. Haciendo la eversión de los labios, se tiene a la vista el peritoneo y se hace un plano continuo al catgut que viene a quedar intra-abdominal. Un segundo plano con puntos en U (con lino) que toma el músculo y las dos serosas (por encima del plano anterior) y finalmente un tercer plano al catgut, hecho sobre la pleura invaginado en lo posible al segundo plano. Queda así bien cerrado el orificio.

El diafragma ha recuperado su forma abovedada como al estado normal. El corazón no ha cambiado su posición de rechazado hacia la derecha y atrás. Después de la sutura ha quedado un pliegue de serosa que va desde el pericardio hacia el diafragma. El pulmón no se toca para nada. Se limpia bien la cavidad pleural y se ponen puntos de acercamiento entre los labios de la incisión pleural. Esta queda algo entreabierta. Se hacen dos planos, bien cerrados al catgut para suturar los músculos del colgajo.

Antes de efectuar el cierre del último catgut, se hace la aspiración con la bomba de Kelly. Sutura completa de la piel, apósito bien algodónado. La operación ha durado hora y cuarto y ha tomado 55 gramos de cloroformo.

Se lleva a la cama en posición de sentado y se le prescribe una poción con digitalina.

23 de abril : Ayer por la tarde ha tenido arcadas vómitos que le han molestado mucho ; unos décimos de temperatura ; buen estado general.

Refiere que con los vómitos sentía unos ruidos extraordinarios en el sitio de la herida. Esta mañana el pulso es normal y tenso. No hay temperatura. Los vómitos han desaparecido y no expulsa gases por el recto. Se le hace una inyección de 0.01 grs. de morfina para calmar los dolores.

24 de abril : Esta madrugada le han comenzado a incomodar las arcadas ; ha tenido una abundante deposición espontánea. A las diez de la mañana los vómitos se acentúan y arroja bilis muy verdosa. Al llegar la noche los vómitos se calman. Todo el día ha tenido irrigación gota a gota por vía rectal, con suero (Murphy).

No ha tenido temperatura, pulso 90, buena tensión y regular.

25 de abril : Estado normal, pulso 70 ; no hay vómitos. Vientre deprimido, lengua húmeda y rojiza. Continúa la proctoclasia y se le alimenta con leche helada.

27 de abril : Sigue sin novedad, sin vómitos ; se le administra alimentación sólida. Tiene deposiciones espontáneas.

28 de abril : Se le muda la primera curación. La herida cicatrizada ; se le dejan aún los puntos. Hay un poco neumotórax, sin dispnea.

El pulmón no presenta variaciones a la auscultación, vale decir, que no se ha expandido mucho ; pero en cambio el corazón ya late casi en su sitio ( 1 cm. dentro del mamelón ) y sobre todo los tonos se destacan claros.

Alimentación general ; se le hace levantar.

30 de abril : Se le retiran los puntos ; todo cicatrizado « per primam ». Pesa 52 kilos.

6 de mayo : Se queja de algunos dolores en el tórax. A la auscultación por delante, se advierte que el pulmón se ha expandido hacia la vecindad del diafragma, habiendo desaparecido casi todo el neumotórax. El sinus costo-diafragmático es en la cara posterior sub-mate y a la altura de la línea axilar posterior es bien mate.

El neumotórax se ha reabsorbido en parte ; pero se sienten ahora algunos frotos aislados e indudablemente hay un poco de líquido.

Se administra salicilato y dionina.

14 de mayo : Hace seis días que nuestro enfermo tiene  $38\ 1/2^{\circ}$  por la noche y  $37^{\circ}$  por la mañana. No tiene dolores. Hay matitez en toda la base izquierda con frotos y el pulmón con respiración tubaria en los límites de la matitez.

Hay adelante un poco de neumotórax.

15 de mayo : Se le practica una punción y se extraen 80 gramos de líquido sero-sanguinolento, viscoso y bien uniforme.

17 de mayo : Como aún continúa con temperatura vespertina (hasta  $39^{\circ}5$ ), se le practica una pleurotomía inter-costal y se da amplia salida a dos litros de líquido sero-hemático, notándose de paso salida de gas del neumotórax. Se le coloca un pequeño tubo de vidrio. En seguida se nota que la tonalidad de la región ha cambiado, pasando a ser sonora tanto atrás como adelante.

A la tarde, disminución de la temperatura, encontrándose el enfermo muy aliviado.

19 de mayo : El enfermo ha ganado peso (55 kilos). Se le practica una curación plana, previa reposición de su tubo de drenaje.

26 de mayo : Ha tenido nuevamente temperatura alta, llegando a  $40^{\circ}$ ; acompañada de fuertes puntadas en la región pectoral izquierda entre el mamelón y la axila. Se constata la salida del tubo; se le coloca otro drain más grueso que da salida a líquido sanguinolento.

30 de mayo : Cámbiasele la curación. La percusión del pulmón por delante, acusa sonoridad; a la auscultación, respiración tubaria, teniendo por momentos tinte metálico. Por detrás, submatitez a la

percusión, especialmente en la base que es absolutamente mate.

Cambiado el tubo de drenaje, hace por primera vez salida un poco de pus, sospechoso de tuberculosis. Acusa siempre dolores.

3 de junio : Dado que la temperatura continúa siempre entre 39° y 40° y el pus que sale cada día en cada curación nos hace sospechar más en tuberculosis. Nótase en todo el pulmón izquierdo respiración tubaria, sembrada de rales crepitantes.


Se le lleva a la mesa de operación, agrándasele la herida y se efectúa la resección de 5 cm. de la 7ª costilla. De este modo la cavidad pleural ampliamente abietra, permite la extracción de gran cantidad de pseudo-membranas cubiertas de pus. Se puede observar el pulmón arriba retraído sobre su hilio ; el corazón sano, vale decir, sin derrame pericárdico y por último la herida diafragmática totalmente cicatrizada, que ha contraído adherencias con el pericardio, de tal suerte que este órgano concluye por ocultarla. Se deja amplio drenaje.

6 de junio : Como se observan algunas elevaciones térmicas se le ordena colargol endovenoso. Sigue su abundante alimentación.

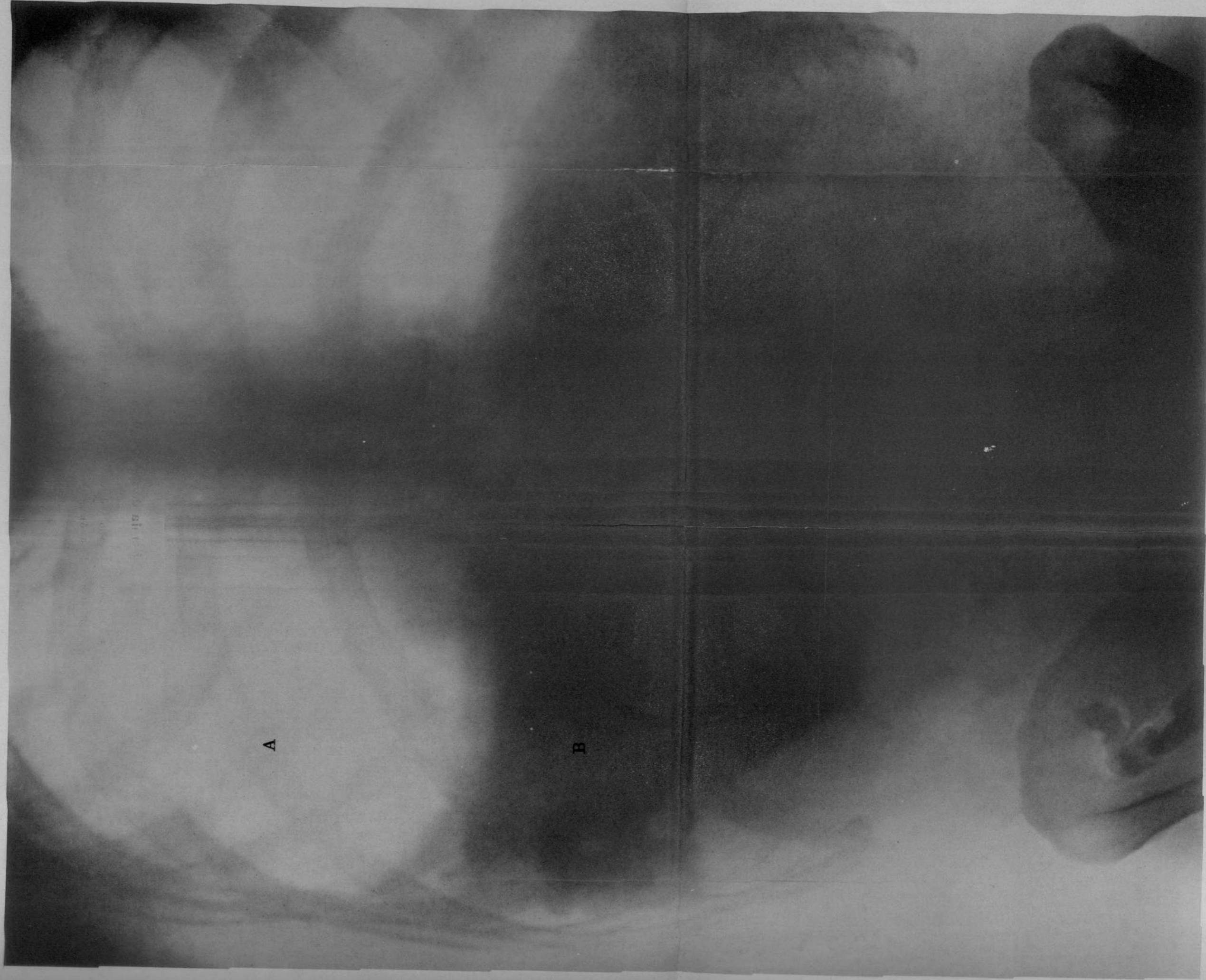8 de junio : Dado el buen estado observado, como así el descenso de la curva térmica, se le practica una otra inyección de colargol.

11 de junio : Estado general satisfactorio. Sólo se observa  $37^{\circ}6$  por la noche.

25 de junio : Marcha normal. Sigue su curación rápida ; engorda visiblemente. El enfermo pide el alta.




OBSERVACIÓN N. I



Hernia del estómago

- A.—Estómago herniado y dilatado con la mezcla gazógena
- B.—Fondo del estómago en negro por el bismuto



## OBSERVACION II

Hospital Teodoro Alvarez.—Servicio del doctor Chutro.—A. M. S., de 48 años de edad, argentino, encuadernador, domiciliado en la Capital Federal; ingresa al servicio el 11 de febrero de 1914.

*Antecedentes hereditarios*, como así los de la infancia, de escasa importancia.

Hace 10 años recibió una puñalada en el costado izquierdo del tórax. Recuerda haber permanecido 12 días en cama, después de los cuales se levantó para declararse curado. Pero en cuanto se retiró las vendas, notó un bulto en el sitio de la herida que hacía hernia y se reducía de acuerdo con los movimientos respiratorios. Dicho bulto lo lleva aún.

Hasta hace 11 meses cuenta haber sentido vagos dolores en el epigastrio, ruidos en el vientre y una acentuada constipación. Pesaba 45 kilos.

Desde entonces, dichos dolores se han hecho más fuertes y más frecuentes, tanto que hoy no le

dejan un momento, motivo por el cual resuelve ingresar a nuestro servicio.

Refiere que hace dos meses aparecieron vómitos, que se espacían una vez por semana. Vómitos éstos que aparecen irregularmente, a veces al empezar las comidas, como también más tarde.

Hace el sifonaje de la comida.

Hoy tiene todos los días vómitos, que por su relato son de jugo gástrico; pero nunca los ha tenido con sangre.

Antes de iniciarse este período doloroso ha pasado nuestro enfermo por un período de constipación.

Hoy va regularmente de vientre y en ocasiones se ha observado deposiciones diarreicas.

*Estado actual* — Sujeto en completo estado de miseria orgánica. Pesa en la actualidad 39 kilos. Sobre la línea axilar anterior se ve una tumefacción del tamaño de una naranja, constante, que aumenta con los esfuerzos de tos y con la expiración. Se reduce parcialmente con la respiración.

La palpación de dicha tumefacción da la sensación fibrilar o lumbricoide característica del epiplón. Sale a través de la 7ª costilla (línea axilar anterior). El desplazamiento de los cabos costales es grande; la movilidad del fragmento distal (anterior) es ex-

*gerada ; condición ésta que permite la introducción del dedo en la cavidad pleural mediante la invaginación de la piel. Pero esta maniobra, como también la palpación, despiertan grandes dolores. No hay duda, la hernia es grasosa.*

Interrogado el enfermo, explica que no tiene más molestias que los vómitos, sus dolores y una sensación leñosa de la garganta.

*Examen* -- Lado derecho : Pulmón normal, bases libres y normal. El mediastino anterior ; á la percusión enseña, que la matitez cardíaca ha sufrido una desviación hacia la derecha ; haciendo saliencia a dos traveses de dedos del borde esternal.

Región cardíaca : La matitez es poco neta, pero ayudados por la auscultación, se constata que ; el corazón se halla rechazado hacia la derecha unos dos centímetros (dextrocardia). Los tonos no ofrecen anomalía pero se oyen alejados. No se siente el choque de la punta.

Lado izquierdo : Por detrás, solo la auscultación da murmullo vesicular y de vez en cuando fuertes ruidos de gorgoteo. Por delante ; la percusión y la auscultación revelan el pulmón normal, hasta una línea transversal que pasó por la 4ª costilla y llegue hasta la línea axilar media y desde este punto otra

que desciende oblicuamente para encontrar la punta de la 12ª costilla.

La zona comprendida entre el reborde costal izquierdo y las líneas descritas, ofrece un timpanismo especial sembrados de puntos submates, pero todo esto variable según los momentos.

Aplicando la mano se pueden sentir ruidos hidroaélicos ; pero en cambio auscultando, se les constata con más frecuencia.

El reborde costal izquierdo se levanta deformado. La sonoridad se continúa con la del epigastrio y demás partes del hipocondrio izquierdo. La porción supra-umbilical del vientre está abovedada, haciendo saliencia ; condición permanente.


El colon izquierdo, se palpa desplazado hacia la línea media, comunicando la sensación de una cuerda tensa (ver radiografía núm. 3).

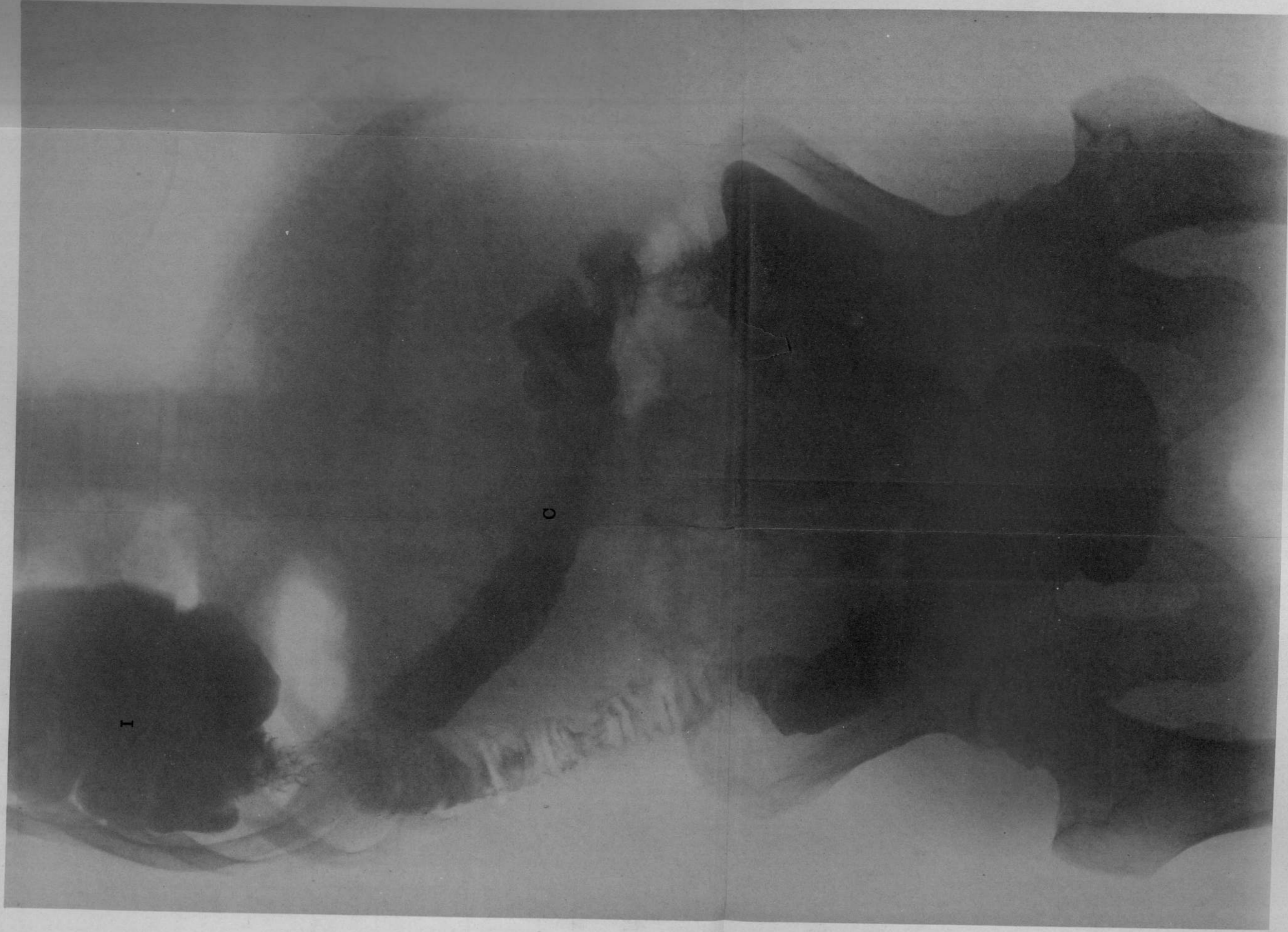
Constipación : no hay signos de estrangulación.

Se diagnostica hernia diafragmática, presumiendo la participación del colon y el estómago. La radioscopia enseña que el estómago no está herniado. Se hacen radiografías.

El estado general del sujeto empeora visiblemente ; a tal punto de no poder comer ni dormir ; de nutrición avanzada.

No encuentra posición cómoda para descansar,






Hernia del ángulo izquierdo del colon

C. - Colon transverso

I. - Angulo izquierdo herniado



permanece, diremos, plegado y tiene que dormir sentado.

20 de febrero : Cuando se iba a operar el enfermo se escapa del servicio.

4 de abril : Regresa al servicio en estado calamitoso, en condiciones poco favorables para iniciar su cura operatoria. Ha perdido más peso, de modo que ha quedado reducido a piel y huesos. Los dolores no le dan tregua, no puede alimentarse y pide ser operado. Pulso pequeño sin tensión, oscilando entre 90 y 95 pulsaciones por minuto.

5 de abril : Por la tarde se le pone el aparato protoclisis de Murphy para levantarle el pulso.

7 de abril : Operación doctor Chutró 0.01 centígramo de morfina, 20 minutos antes ; antisepsia con tintura de yodo diluída. Posición semi-sentado y acostado sobre el flanco derecho. Incisión de 15 cm. sobre la 7<sup>a</sup> costilla y en la misma extensión se resecan los dos fragmentos de dicha costilla. Antes de abrir la pleura, se libera de las partes blandas vecinas todo el tejido cicatricial que hace el papel de saco herniario. Se abre la cara posterior del pericardio costal sin que se produzca neumotórax ; lo que explicamos al principio como debido a la

cantidad de adherencias que existen entre la parte herniada y la pleura.

Tenemos a la vista el epiplón que ha perdido toda su grasa y que cubre hasta ocultar al colon como lo haría una membrana fibrosa. Separamos todo el bloc de sus adherencias en el Sinus condro-diafragmático y pudimos observar entonces nítidamente las fibras del diafragma ; seguimos deliberando por su parte externa, lo que no ofreció dificultad alguna. Pero cuando íbamos a desprender la porción superior se nos presentó a la vista algo que no esperábamos.

Las vísceras están separadas de la base del pulmón por una membrana fuerte, que se extendía de adelante hacía atrás y del pericardio a la pared lateral del tórax ; membrana que hacía el rol perfecto de un tabique y que se dejaba desprender (decolar) como si se tratara de fibrosa que envuelve el saco y los elementos cordón.

Esta membrana tabicante dividía a la cavidad pleural en dos compartimentos desiguales. Uno pequeño, el inferior, que contenía la hernia y el superior, más grande, al pulmón. Es fibrosa, bastante espesa y no advirtiéndola su presencia en una de las maniobras le hicimos una pequeña perforación, produciéndose acto continuo el neumo-tórax, el que por lo demás no incomodó mayormente.

Dicha membrana se bombeaba en ambos sentidos de una manera sincrónica con los movimientos respiratorios.

Librada de todas las adherencias parietales apareció desde luego todo el orificio diafragmático.

El músculo tiene un contorno neto en toda la circunferencia y a él se le agrega un anillo fibroso de dos centímetros de ancho, que es el que adhirió íntimamente a las vísceras. Guiados por la experiencia del caso anterior, comenzamos la liberación del anillo por la parte interna de las adherencias contraídas con el estómago.

Abierto el anillo en una extensión de tres centímetros aproximadamente, púdose introducir el dedo libremente en plena cavidad abdominal, deslizándose por la cara anterior del estómago.

Este órgano presenta unos 5 centímetros de la gran curvatura, herniados y fijos; en cuanto se seccionaron las adherencias, se redujo espontáneamente. En tales condiciones, guiados por el dedo fué fácil circunscribir todo el anillo y liberar el colon. Se practicó la resección de una franja de epiplón y se redujo todo en el vientre.

Quedó entonces, un orificio diafragmático de unos tres dedos de amplitud y una elevación del diafragma.

Se procedió a la sutura de la herida, mediante una primera jareta con hilo de lino y sobre ella dos planos de invaginación al catgut en el sentido de las fibras musculares.

Cierre completo de la pared, intercalando dos pequeños drains de goma subcutáneos, para evitar en lo posible el enfisema. Apósito bien algodonado; ordénase posición de sentado protoclisis permanente y aceite alcanforado dada la debilidad del pulso.

Soportó bien la operación.

8 de abril : Todos los dolores han desaparecido ; comienza a tomar leche. Sin temperatura.


10 de abril : Desde anoche la tos le molesta un poco ; mueve espontáneamente el vientre. No hay temperatura ; siente gran apetito.

14 de abril : Se le retiran los tubos de goma superficiales porque no se observa enfisema. Buen estado general.

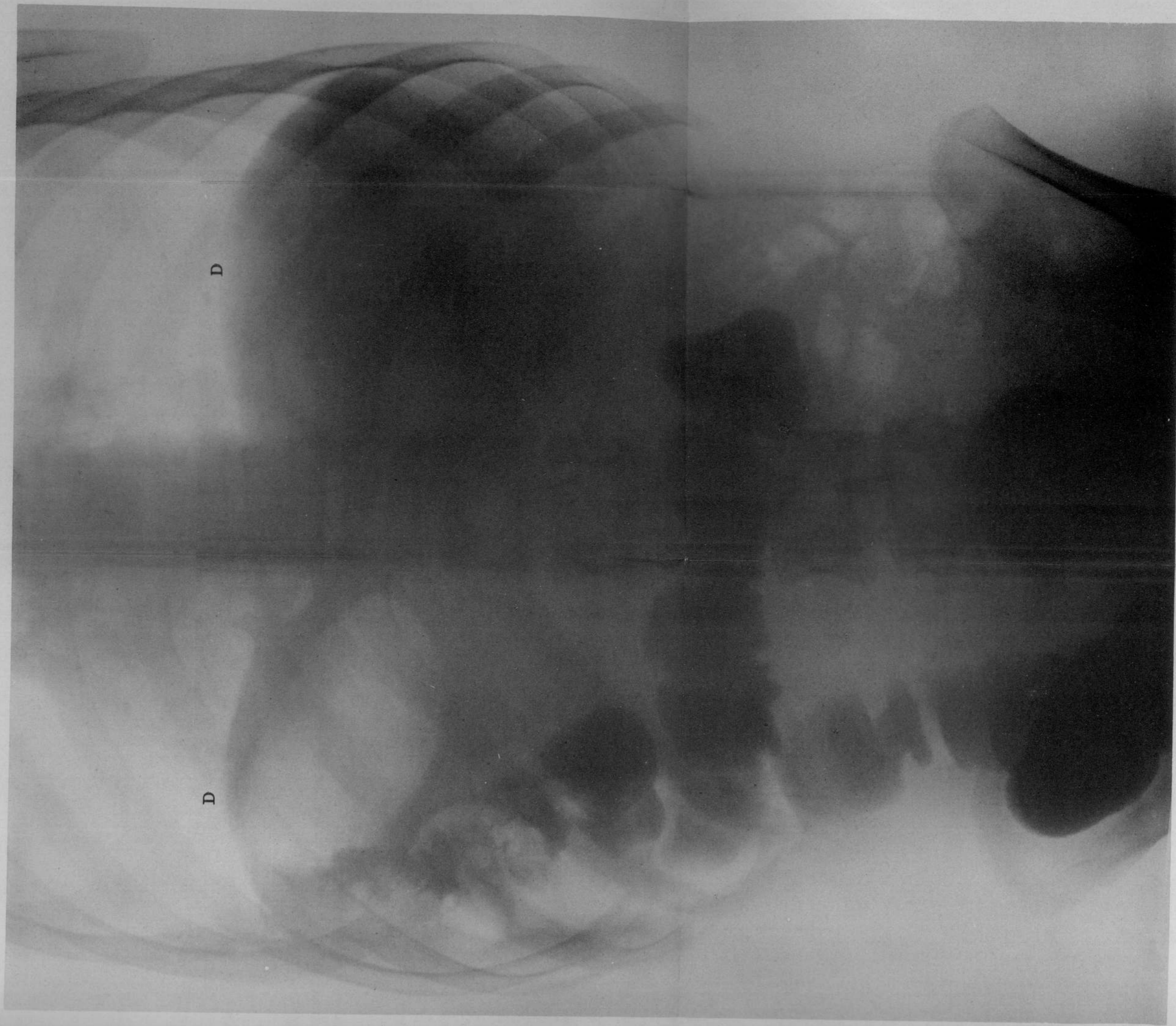
18 de abril : Se le retiran los puntos ; herida perfectamente cicatrizada. Apósito simple. Su neumotórax va reabsorbiéndose, el corazón ha recuperado su posición fisiológica.

Pesa 36 kilos ; alimentación mixta.





OBSERVACIÓN N. III



Después de operado

D.—Diafragma de ambos lados, a la misma altura



## Bibliografía

- Cranwell* --- Diagnóstico et traitement de la hernie diafragmatique.—Revue de Chirurgie, pág. 33. 1908.
- Jaboulay et Patel* --- Hernies. —Nouveau traité de Chirurgie.
- Lejars* --- Chirurgie d'urgence.
- Lenonmant* --- Du traitement opératoire des plaies du diafragme. —Revue de Chirurgie.
- Llobet* --- Revue de Chirurgie, 1895, pág. 242.
- Rochard E.* --- Les hernies.
- Repetto* --- Heridas del diafragma a través del seno, costo-diafragmático. --- Tesis de Buenos Aires, 1894.
- Scudder* --- Surgery, Gynecology, and Obstetrical. --- Junio 1911.
- Salomoni* --- Nuevo contributo alla Chirurgia del diafragma.—Revista de Clinica Chirurgica, página 1039, 1910.



*Weiting* --- Ueber die Hernia diaphragmática, namentliche ihre chronische.---Form. Deutsche, Zeitschrift für Chirurgie, vol. 82, pág. 315, 1906.

30359

Buenos Aires, Mayo 18 de 1914.

Nómbrese al señor académico doctor Antonio C. Gondolfo, al profesor titular doctor Pascual Palma y al profesor suplente doctor Carlos Robertson para que, constituidos en comisión revisora, dictaminen respecto de la admisibilidad de la presente tesis, de acuerdo con el art. 4º de la «Ordenanza sobre exámenes».

L. GÜEMES

*J. A. Gobaston.*

Secretario.

Buenos Aires, Mayo 26 de 1914.

Habiendo la comisión presedente aconsejado la aceptación de la presente tesis, según consta en el acta núm. 2792 del libro respectivo, entréguese al interesado para su impresión de acuerdo con la ordenanza vigente.

L. GÜEMES.

*J. A. Gobaston.*

Secretario.

30369.



PROPOSICIONES ACCESORIAS

---

I

Dificultades del diagnóstico en las hernias diafragmáticas.

*Gandolfo.*

II

Caracteres radioscópicos de la hernia diafragmática.

*P. Palma.*

III

Tratamiento de las hernias diafragmáticas.

*C. Robertson.*







