

AÑO 1914.

Núm. 2771.

UNIVERSIDAD NACIONAL DE BUENOS AIRES
FACULTAD DE CIENCIAS MEDICAS

PERICOLITIS MEMBRANOSA DE JACKSON

Y

ACODADURA ILEAL DE LANE



T É S I S

PRESENTADA PARA OPTAR AL TÍTULO DE DOCTOR EN MEDICINA

FOR

VICENTE PÉREZ BALDERIOTE

Ex-practicante interno del Hospital Rosario (Rosario de Santa Fé)
1908 - 09 - 10.

Ex-practicante interno del Hospital Italiano (Rosario de Santa Fé)
1911 - 12.



LIBRERÍA "LAS CIENCIAS"

CASA EDITORA É IMPRENTA DE A. GUIDI BUFFARINI
2070, CÓRDOBA, 2080 - BUENOS AIRES

Mix. B. 976

PERICOLITIS MEMBRANOSA DE JACKSON

Y

ACODADURA ILEAL DE LANE



AÑO 1914.

Núm. 2771.

UNIVERSIDAD NACIONAL DE BUENOS AIRES

FACULTAD DE CIENCIAS MEDICAS

PERICOLITIS MEMBRANOSA DE JACKSON

Y

ACODADURA ILEAL DE LANE

= --- =

TÉSIS

PRESENTADA PARA OPTAR AL TÍTULO DE DOCTOR EN MEDICINA

POR

VICENTE PÉREZ BALDERIOTE

Ex-practicante interno del Hospital Rosario (Rosario de Santa Fé)
BOS - 09 - 10.

Ex-practicante interno del Hospital Italiano (Rosario de Santa Fé)
1911 - 12.

LIBRERÍA "LAS CIENCIAS"

CASA EDITORA É IMPRENTA DE A. GUIDI BUFFARINI
2070, CÓRDOBA, 2080 - BUENOS AIRES



La Facultad no se hace solidaria de las
opiniones vertidas en las tesis.

Artículo 162 del R. de la F.

FACULTAD DE CIENCIAS MÉDICAS

ACADEMIA DE MEDICINA

Presidente

DR. D. ANTONIO C. GANDOLFO

Vice-Presidente


DR. D. LUIS GÜEMES

Miembros titulares

1. DR. D. JOSÉ T. BACA
2. » » JACOB DE TEZANOS PINTO
3. » » EUFEMIO UBALLES
4. » » PEDRO N. ARATA
5. » » ROBERTO WERNICKE
6. » » PEDRO LAGLEYZE
7. » » JOSÉ PENNA
8. » » LUIS GÜEMES
9. » » ELISEO CANTÓN
10. » » ENRIQUE BAZTERRICA
11. » » ANTONIO C. GANDOLFO
12. » » JOSÉ M. RAMOS MEJÍA
13. » » DANIEL J. CRANWELL
14. » » HORACIO G. PIÑERO
15. » » JUAN A. BOERI
16. » » ANGEL GALLARDO
17. » » CARLOS MALBRAN
18. » » M. HERRERA VEGAS
19. » » ANGEL M. CENTENO
20. » » DIÓGENES DECOUD
21. » » BALDOMERO SOMMER
22. » » FRANCISCO A. SICARDI
23. » » DESIDERIO F. DAVEL
24. » » DOMINGO CABRED
25. » » GREGORIO ARAOZ ALFARO

Secretarios

DR. D. DANIEL J. CRANWELL
» » DESIDERIO F. DAVEL




FACULTAD DE CIENCIAS MEDICAS

ACADEMIA DE MEDICINA

Miembros Honorarios

1. DR. D. EDUARDO WILDE
2. » » TELÉMACO SUSINI
3. » » EMILIO R. CONI
4. » » OLHINTO DE MAGALHAES
5. » » FERNANDO WIDAL



FACULTAD DE CIENCIAS MEDICAS

Decano

DR. D. LUIS GÜEMES

Vice Decano


DR. EDUARDO OBEJERO

Consejeros

DR. D. ELISEO CANTÓN
» » LUIS GÜEMES
» » ENRIQUE BAZTERRICA
» » DOMINGO CABRED
» » ANGEL M. CENTENO
» » MARCIAL V. QUIROGA
» » ABEL AYERZA
» » EUFEMIO UBALLES (con lic.)
» » FRANCISCO SICARDI
» » TELÉMACO SUSINI
» » NICASIO ETCHEPAREBORDA
» » EDUARDO OBEJERO
» » J. A. BOERI (Suplente)
» » ENRIQUE ZÁRATE
» » PEDRO LACAVERA
» » JOSÉ ARCE

Secretarios


DR. P. CASTRO ESCALADA (Consejo directivo)
» » JUAN A. GABASTOU (Escuela de Medicina)



ESCUELA DE MEDICINA


PROFESORES HONORARIOS

- DR. ROBERTO WERNICKE
- » JOSÉ T. BACA
- » JUVENCIO Z. ARCE
- » P. N. ARATA
- » F. DE VEYGA
- » ELISEO CANTON
- » JOSÉ MA. RAMOS MEJIA



ESCUELA DE MEDICINA


Asignaturas	Catedráticos Titulares
Zoología Médica.....	Dr. PEDRO LACAVERA
Botánica Médica.....	» LUCIO DURAÑONA
Anatomía Descriptiva.....	» RICARDO S. GÓMEZ
Anatomía Descriptiva.....	» JOAQUIN LOPEZ FIGUEROA
Química Médica.....	» ATANASIO QUIROGA
Histología.....	» RODOLFO DE GAINZA
Física Médica.....	» ALFREDO LANARI
Fisiología General y Humana.....	» HORACIO G. PIÑERO
Bacteriología.....	» CARLOS MALBRÁN
Química Médica y Biológica.....	» PEDRO J. PANDO
Higiene Pública y Privada.....	» RICARDO SCHATZ
Semiología y ejercicios clínicos.....	{ » GREGORIO ARAOZ ALFARO
	{ » DAVID SPERONI
Anatomía Topográfica.....	» AVELINO GUTIERREZ
Anatomía Patológica.....	» TELEMACO SUSINI
Materia Médica y Terapéutica.....	» JUSTINIANO LEDESMA
Patología Externa.....	» DANIEL J. CRANWELL
Medicina Operatoria.....	» LEANDRO VALLE
Clinica Dermato-Sifilográfica.....	» BALDOMERO SOMMER
» Génito-uritarias.....	» PEDRO BENEDIT
Toxicología Experimental.....	» JUAN B. SEÑORANS
Clinica Epidemiológica.....	» JOSE PENNA
» Oto-rino-laringológica.....	» * EDUARDO OBEJERO
Patología Interna.....	» MARCIAL V. QUIROGA
Clinica Quirúrgica.....	» PASCUAL PALMA
» Oftalmológica.....	» PEDRO LAGLEYZE
» Quirúrgica.....	» DIÓGENES DECOUD
» Médica.....	» LUIS GUEMES
» Médica.....	» FRANCISCO A. SICARDI
» Médica.....	» IGNACIO ALLENDE
» Médica.....	» ABEL AYERZA
» Quirúrgica.....	{ » ANTONIO C. GANDOLFO
	{ » MARCELO T. VIÑAS
» Neurológica.....	» JOSE A. ESTEVES
» Psiquiátrica.....	» DOMINGO CABRED
» Obstétrica.....	» ENRIQUE ZARATE
» Obstétrica.....	» SAMUEL MOLINA
» Pediátrica.....	» ANGEL M. CENTENO
Medicina Legal.....	» DOMINGO S. CAVIA
Clinica Ginecológica.....	» ENRIQUE BAZTERRICA



ESCUELA DE MEDICINA


PROFESORES EXTRAORDINARIOS

Asignaturas	Catedráticos extraordinarios
Zoología médica.....	DR. DANIEL J. GREENWAY
Física Médica.....	" JUAN JOSÉ GALLANO
Bacteriología.....	" JUAN CARLOS DELFINO
Anatomía Patológica.....	" LEOPOLDO URIARTE
Clinica Ginecológica.....	" JOSÉ BADIA
Clinica Médica.....	" JOSÉ F. MOLINARI
Clinica Dermato-sifilográfica.....	" ENRIQUE ZARATE (en ejerc.)
Clinica Neurológica.....	" PATRICIO FLEMING
Clinica Psiquiátrica.....	" MAXIMILIANO ABERASTURY
Clinica Pediátrica.....	" JOSÉ E. SEMPRUN
Clinica Quirúrgica.....	" MARIANO ALURRALDE
Patología interna.....	" BENJAMÍN T. SOLARI
Clinica oto-rino-laringológica.....	" JOSÉ T. BORDA
	" ANTONIO F. PIÑERO
	" FRANCISCO LLOBET
	" RICARDO COLON
	" ELISEO V. SEGURA



ESCUELA DE MEDICINA

Asignaturas	Catedráticos sustitutos
Zoología Médica.....	DR. GUILLERMO SEEBER
Anatomía Descriptiva.....	" PEDRO BELOU
Botánica Médica.....	" RODOLFO ENRIQUEZ
Histología.....	" JULIO G. FERNÁNDEZ
Fisiología.....	" FRANK L. SOLER
Bacteriología.....	" ALOIS BACHMANN
Higiene Médica.....	" FELIPE JUSTO
Semiología y ejercicios clínicos.....	" MANUEL V. CARBONELL
Anat. Topográfica.....	" CARLOS BONORINO UDAONDO
Anat. Patológica.....	" ROBERTO SOLE
Materia Médica y Terapéutica.....	" CARLOS R. CIRIO
Medicina Operatoria.....	" JOAQUÍN LLAMBIAS
Patología externa.....	" JOSÉ MORENO
» Dermato-sifilográfica.....	" PEDRO CHIUTRO
» Genito-urinaria.....	" CARLOS ROBERTSON
Clínica Epidemiológica.....	" NICOLÁS V. GRECO
Patología interna.....	" PEDRO L. BALIÑA
Clínica Oftalmológica.....	" BERNARDINO MARAINI
» Quirúrgica.....	" JOAQUÍN XIN POSADAS
	" FERNANDO R. TORRES
	" PEDRO LABAQUI
	" JORGE L. FACIO
	" ENRIQUE B. DEMARIA
	" ADOLFO NOCETI
	" MARCELINO HERRERA VEGA*
	" JOSÉ ARCE
	" ARMANDO R. MAROTTA
	" LUIS A. TAMINI
	" JOSÉ M. JORGE (hijo)
	" MIGUEL SUSSINI
	" LUIS AGOTE
	" JUAN JOSÉ VITÓN
	" PABLO MORSALINE
Clínica Médica.....	" RAFAEL BULLRICH
	" IGNACIO IMAZ
	" PEDRO ESCUDERO
	" MARIANO R. CASTEX
	" PEDRO J. GARCÍA
	" MANUEL A. SANTAS
Clínica Pediátrica.....	" MAMERTO ACUÑA
	" GENARO SISTO
	" PEDRO DE ELIZALDE
	" JAIME SALVADOR
Clínica Ginecológica.....	" TORIBIO PICCARDO
	" OSVALDO L. BOTTARO
	" ARTURO ENRIQUEZ
Clínica Obstétrica.....	" ALBERTO PERALTA RAMOS
	" FAUSTINO J. TRONGÉ
Medicina legal.....	" JOAQUÍN V. GNECCO



ESCUELA DE FARMACIA

Asignaturas

Zoología general: Anatomía, Fisiología comparada.....
 Botánica y Mineralogía.....
 Química inorgánica aplicada.....
 Química orgánica aplicada.....
 Farmacognosia y posología razonadas....
 Física Farmacéutica.....
 Química Analítica y Toxicológica (primer curso).....
 Técnica farmacéutica.....
 Química analítica y toxicológica (segundo curso) y ensayo y determinación de drogas.....
 Higiene, legislación y ética farmacéuticas.....

Catedráticos titulares

DR. ANGEL GALLARDO
 » ADOLFO MUJICA
 » MIGUEL PUIGGARI
 » FRANCISCO C. BARRAZA
 » JUAN A. BOERI
 » JULIO J. GATTI

 » FRANCISCO P. LAVALLE
 » J. MANUEL IRIZAR

 » FRANCISCO P. LAVALLE

 » RICARDO SCHATZ

Asignatura

Farmacognosia.....

Catedrático Extraordinario


SR. JUAN A. DOMINGUEZ

Asignaturas

Técnica farmacéutica.....
 Farmacognosia y posología razonadas....
 Física farmacéutica.....
 Química orgánica.....
 Química analítica.....
 Química inorgánica.....

Catedráticos sustitutos

SR. PASCUAL CORTI
 „ RICARDO ROCCATAGLIATA
 „ OSCAR MIALOCK
 DR. TOMÁS J. RUMÍ
 SR. PEDRO J. MESIGOS
 „ JUAN A. SANCHEZ
 DR. ANGEL SABATINI




ESCUELA DE PARTERAS

Asignaturas	Catedráticos titulares
Parto fisiológico y Clínica Obstétrica.....	{ DR. MIGUEL Z. O'FARRELL DR. FANOR VELARDE
Parto distócico y Clínica Obstétrica.....	

Asignaturas	Catedráticos sustitutos
Parto fisiológico y Clínica Obstétrica.....	{ DR. UBALDO FERNANDEZ » J. C. LLAMES MASSINI
Parto distócico y Clínica Obstétrica.....	

ESCUELA DE ODONTOLOGIA


Asignaturas	Catedráticos titulares
1er. año.....	DR. RODOLFO ERAUZQUIN
2º. año.....	» LEON PEREYRA
3er. año.....	» N. ETCHEPAREBORDA
Protesis Dental.....	Sr. ANTONIO J. GUARDO (int.)




PADRINO DE TESIS :

DR. ARTEMIO ZENO

Jefe del servicio de Cirugía de niños y hombres del Hospital Español
(Rosario de Sta. Fe)
Cirujano de los Hospitales de Caridad y Rosario (Rosario de Sta. Fe)




A MI MADRE



A MI QUERIDO TÍO Y PADRINO :

JUAN B. BALDERIOTE

ETERNA GRATITUD.



A MIS HERMANOS :


MIGUEL,

LUCÍA

y ELVIRA


A MI HERMANO POLÍTICO :

FERNANDO GASPARY



A LOS DOCTORES :


CLEMENTE ALVAREZ
EDUARDO BONDONE
ENRIQUE CORBELLINI




A MI AMIGO Y CONDISCÍPULO:

DR. JUAN A. CHINESTRAD

CARIÑOSO RECUERDO.



A LOS MIOS Y Á MIS AMIGOS



Señores Consejeros :

Señores Profesores :

Cumpliendo con las disposiciones reglamentarias para optar al grado de doctor en Medicina y Cirugía, tengo el honor de presentar á vuestro elevado criterio mi tesis inaugural.

La Pericolitis membranosa de Jackson y la Acodadura ileal de Lane, constituyen entidades mórbidas perfectamente definidas, cuyo estudio tiene en la actualidad un interés extraordinario, no sólo para el cirujano, sino también para el clínico y para todos los que cultivan nuestra profesión.

En nuestro país, este tema no ha dado todavía origen á ningún trabajo de conjunto, que contribuya á hacer ocupar en la nosología el lugar que corresponde á estas afecciones, más comunes que lo que á primera vista parezcan, y de una importancia de todo punto capital.

En este trabajo he resuelto abarcar y describir conjuntamente ambas afecciones mórbidas, no ocul-

tándoseme, sin embargo, que podrían originarse confusiones en la descripción. A pesar de ésto, me pareció más útil en la hora actual inspirarme en esta norma de conducta y hacer, por decirlo así, una síntesis, con el objeto de divulgar estos conocimientos y contribuir en la medida de mi modesto esfuerzo, á que se les tenga en cuenta y se las reconozca clínica y operatoriamente.

Antes de abandonar esta Escuela, de la cual guardo gratísimos recuerdos, quiero hacer presente mi reconocimiento á mis queridos maestros, que con sus sabias lecciones, han formado el capital científico con que cuento al iniciarme en la carrera médica.


A los médicos del Hospital Rosario, en donde actué varios años como practicante, y en especial á los doctores Clemente Alvarez, Enrique Corbellini, Ramón Borghi y Rubén Vila Ortiz, quienes pusieron á mi disposición su saber y su material de observación, todo mi agradecimiento.

Mi especial reconocimiento al distinguido cirujano doctor Bartolomé Vasallo, de cuyo servicio del Hospital de Caridad he recogido varias de las observaciones de esta tesis ; y al doctor Eduardo Bondone, de quien fuí su practicante en el Hospital Italiano, y que tuvo siempre para conmigo todas las deferencias, mi gratitud más sincera.

A los médicos y practicantes de los Hospitales de Caridad y Español del Rosario doctores A. Carones, M. Ruiz Palacios, J. Lahoz y F. Ramis, mi recuerdo amistoso.

Al distinguido dibujante señor Fernando Gaspary, que prestó su valioso concurso en la confección de los dibujos que ilustran esta tesis mis más repetidas gracias.

A mi maestro y amigo el doctor Artemio Zeno, que me inspiró en esta tesis y me dirigió en su estudio, poniendo á mi disposición las valiosas observaciones que sirven de base á este trabajo, y que además me dispensa el alto honor de acompañarme como padrino en este acto de intensas emociones, mi eterno agradecimiento.



Historia

A partir del año en que Reginald Fitz, cirujano de Boston, publicó su monografía fundamental sobre la apendicitis, creando de golpe esa entidad mórbida cuya extraordinaria importancia había escapado á la observación de los autores, hasta nuestra época, se pueden notar cambios profundos en el concepto del tratamiento de la apendicitis. Mientras que al principio no se operaban sino las apendicitis graves, perforadas, con abscesos que llegaban á invadir la pared abdominal, gradualmente, á medida que la proteiforme enfermedad iba revelándose, gracias á los innumerables estudios que suscitó, se intervino también en los casos menos graves, y por fin se definió la tendencia neta hacia la operación, en todos aquellos casos en que el diagnóstico aparecía seguro.

A aumentar todavía más la enorme importancia del apéndice vermiforme, vinieron los estudios co-

menzados por Ewald en el año 1899 con la descripción del tipo que el autor alemán llamó apendicitis larvada. Desde entonces, el número de las apendicectomías practicadas, aún cuando faltaba el antecedente de un ataque franco de apendicitis, fué haciéndose cada vez mayor y la descripción de la apendicitis crónica quedó clásica, culminando su estudio, para los países de habla latina, con las comunicaciones y las discusiones que se sostuvieron en el Congreso de la Asociación Francesa de Cirugía del año 1911.

Con todos los materiales y las estadísticas que nos es dable compulsar, podemos preguntarnos qué suma de beneficios obtienen los enfermos que se operan con el diagnóstico de apendicitis crónica. En un promedio de casos que no es dable justipreciar con exactitud, la curación permanente se obtiene; en otro, menor, la operación no ofrece sino una mejoría más ó menos transitoria que se explica por el reposo y la dieta, y por fin hay un grupo de enfermos á quienes la apendicectomía, practicada con buena técnica por un cirujano competente, ó no ha beneficiado en absoluto ó los ha empeorado.

Todos los cirujanos han tenido la desagradable contingencia de observar que ciertos enfermos, en que el diagnóstico de apendicitis crónica pareció suficientemente claro como para indicar la necesidad

de una laparotomía, han continuado, después de la intervención, sufriendo las mismas molestias y los mismos dolores que antes. Esto se atribuyó ya sea á adherencias post-operatorias y se volvió entonces á abrir el vientre con el objeto de desprenderlas ; ya sea á la epiploitis crónica de Walter ; ó bien á una afección anxial en la mujer, ó á lesiones de la vejiga de la hiel, ó del duodeno, ó del estómago, y se practicaron en tales casos operaciones sobre esos órganos que tampoco dieron el resultado apetecido. De ahí entonces que no sabiendo ya bajo qué etiqueta colocar á esos enfermos, se los incluyó entre los neurasténicos ó las histéricas, colocación cómoda pero nada satisfactoria.

Nosotros admitimos como cierta la presunción de que en nuestra época, con los perfeccionamientos de orden diagnóstico y técnico que están á nuestro alcance, si un enfermo á quien se opera con un diagnóstico de una enfermedad abdominal no presenta en la laparotomía signos evidentes de que el órgano que se suponía enfermo estaba realmente afectado, debe tener otra alteración que es capaz de explicar los síntomas que condujeron al acto quirúrgico. Y para fijar ideas, si un sujeto que presenta todo el cuadro sintomático de la apendicitis crónica, que se opera y queda igual ó peor que antes de la apendicectomía, debe tener en su fosa ilíaca ó en otra parte del

abdomen, otra causa patológica que ha escapado á la atención del operador.

Pensamos que una de las causas que más han contribuido á que ignoráramos hasta hace poco tiempo condiciones patológicas, que han existido siempre, pero que no fueron interpretadas anteriormente, es el tamaño de la incisión que habían adoptado la mayoría de los cirujanos para practicar la extirpación del apéndice en frío ó en los casos crónicos d'emblée. Es sabido que al principio las incisiones que se hacían eran muy grandes y como el drenaje era de un uso muy frecuente, se observaban muchísimas veces eventraciones post-operatorias. Como lo hace notar muy bien Murphy, el artículo de Morris « The inch and a half incision », ha sido el que mayor influencia tuvo para que se disminuyese la longitud de la incisión. A raíz precisamente de esa célebre comunicación, los cirujanos tuvieron tendencia á practicar incisiones cada vez más pequeñas (Buttonhole) particularizándose con las apendicitis crónicas. Esta tendencia indudablemente tiene el mérito de respetar la estética y permite la curación fácil sin peligro de hernia, pero en cambio, impidiendo examinar el abdomen al través del poco espacio que ofrece, ha dejado sin solución un gran número de problemas.

*
*
*

De pocos años á esta parte se ha demostrado que en la fosa ilíaca derecha pueden existir factores patológicos capaces de dar la misma sintomatología que el apéndice crónico inflamado y con series largas de operaciones dirigidas á la curación, por otras intervenciones que no fueran la apendicectomía sola, se ha logrado disminuir grandemente el número de los pacientes que no curaban con las técnicas habituales.

Estas condiciones nuevas son : La tiflatonia de Fischler, el ciego móvil de Wilms, la pericolitis membranosa de Jackson y la acodadura ileal de Lane. De las dos primeras condiciones que han sido estudiadas especialmente, diríamos casi exclusivamente, por los cirujanos alemanes, no nos ocuparemos sino por coincidencia. Las dos últimas han sido descritas por cirujanos de habla inglesa ; tienen á nuestro modo de ver una importancia mucho mayor y ellas son las que forman el objeto de nuestra tesis.

*
**

Hace bastantes años ya, Sir Arbuthnot Lane mundialmente conocido por sus trabajos sobre el tratamiento cruento de las fracturas cerradas, se ocupa con la tenacidad que le es característica de la éxtasis intestinal crónica y de todas las consecuencias



que de ella dimanaban. Las ideas vertidas por Lane han corrido la suerte de todas las ideas que chocan en contra de las opiniones ambientales, y al principio suscitaron sentimientos de incredulidad y hasta de ironía. Nadie, hasta la época en que Lane comenzó sus estudios sobre la constipación crónica, la había encarado bajo una forma tan amplia y original y sobre todo no se pensó nunca en que se pudiese llegar para combatirla á practicar operaciones de tanta importancia como la exclusión del colon y la misma colectomía total. Fué necesario un gran número de comunicaciones de ese mismo autor y de sus discípulos, para que poco á poco se fijase una atención seria sobre ese punto, y ahora vemos, recorriendo la bibliografía de estos últimos tiempos, que no sólo hay quien acepta las conclusiones de Lane, sino que hay quien las defiende con brillo y con convicción (Pauchet, Vaughan, etc.).

Durante sus intervenciones, Lane había encontrado muchas veces al nivel de la porción terminal del íleon un repliegue, un verdadero ligamento peritoneal, que acodaba el asa intestinal y que era el factor de muchas constipaciones crónicas. Así por lo menos lo interpretó el autor en un principio. De como lo interprete ahora lo veremos más tarde al discutir la etiología.

A la acodadura ileal resultante de la presencia de ese repliegue, se le conoció bajo el nombre de «acodadura de Lane», y después de haber sido observada por otros autores, especialmente por cirujanos de la América del Norte, fué buscada sistemáticamente, hallándose la con una frecuencia realmente digna de nota. Los cirujanos que más contribuyeron á vulgarizar esa noción fueron Carlos Mayo, F. Martín, G. Connell, Marshall Flint, Eastman, Frazier, etc., etc. en la América del Norte. En Francia se conoció esa lesión por un artículo publicado por Lejars en la «Semaine Médicale», en que, como en todos los trabajos del insigne maestro francés, en cuyos escritos no sabemos si admirar más la erudición ó la claridad con que expone, la cuestión quedó netamente delimitada. A estos trabajos fundamentales siguieron muchísimos otros más que han logrado despertar intensamente la atención de los estudiosos.

*
* *

Según Hofmeister, Virchow es el primer anatómo-patólogo que encontró adherencias pericólicas en forma membranosa. Ya desde el año 1853 había encontrado en algunos sujetos á quienes autopsiaba bridas fibrosas situadas especialmente en el ciego y colon ascendente, á veces también en el asa sig-

moidca y que en ciertos casos unían la fluxura hepática del colon á la cara inferior del útero y á la vesícula biliar. Para Virchow, estas membranas no eran sino adherencias serosas de origen inflamatorio, que tenían su punto de partida en una colitis preexistente.


Mucho más tarde, en el año 1903, Tripier y Paviot comprobaron en muchas autopsias, adherencias sub-hepáticas que partían de la cara inferior del hígado y de la vesícula dirigiéndose á la primera porción del duodeno y al colon transverso. Estos autores habían clasificado estas adherencias bajo el nombre de «peritonitis sub-hepática», á la cual atribuyeron mucha importancia en la patología abdominal. En 1904, Binnie, publicó un trabajo con el título de «Pericolitis dextra» que se refería á idénticas condiciones de las que nosotros estudiamos, pero en que se interpretaban estos cambios como simples adherencias, interpretación errónea, si se quiere aplicarla á todos los casos.

En 1908, Jabez N. Jackson, cirujano de Kansas, presentó á la «Western Surgical Society» algunas observaciones de ciertos cambios patológicos encontrados alrededor del colon ascendente y al cual dió el nombre de «pericolitis membranosa» ó de «membrana pericólica». Las conclusiones que presentara en aquel entonces se fundaban sobre un determinado número de casos que había observado du-

rante 6 años. La publicación de Jackson parece no haber llamado mucho la atención al principio, pero más tarde las observaciones de otros autores entre los cuales citaremos á Crossen, Connell, Gerster, Pilcher, etc., etc., en Norte América ; P. Duval, Roux, Lenormant, Lardennois, Delore y Alamartine, Lejars y Cotte en Francia ; y por otro lado Hofmeister en Alemania, aunque bajo un punto de vista distinto, contribuyeron á vulgarizar las ideas de Jackson, y á que todos los cirujanos se preocupasen de buscar la pericolicitis membranosa en sus laparotomías, y especialmente en las laterales derechas.

El doctor Enrique Finochietto, el conocido cirujano del Hospital Rawson de Buenos Aires, comunicó á la Sociedad Médica Argentina las primeras observaciones hechas en nuestro país de acodadura de Lane y de pericolicitis. Más tarde, el doctor Zeno hizo una comunicación análoga al Círculo Médico de Rosario con presentación de enfermos.

Sabemos que muchos de nuestros cirujanos se preocupan de estas nuevas entidades y las estudian, pero nuestra literatura no cuenta hasta la fecha con ningún trabajo de conjunto que las ilustre.



Descripción

Esta descripción ha sido hecha teniendo en cuenta exclusivamente lo que nosotros hemos comprobado en las intervenciones en que hemos actuado.

La descripción más completa que nosotros poseemos es la de Jackson, quien en su última memoria transcribe un examen anatómo-patológico practicado por Hall en condiciones inmejorables, pues se trataba de un sujeto que durante su vida había dado la sintomatología característica de la pericolicitis y falleció por otra causa.

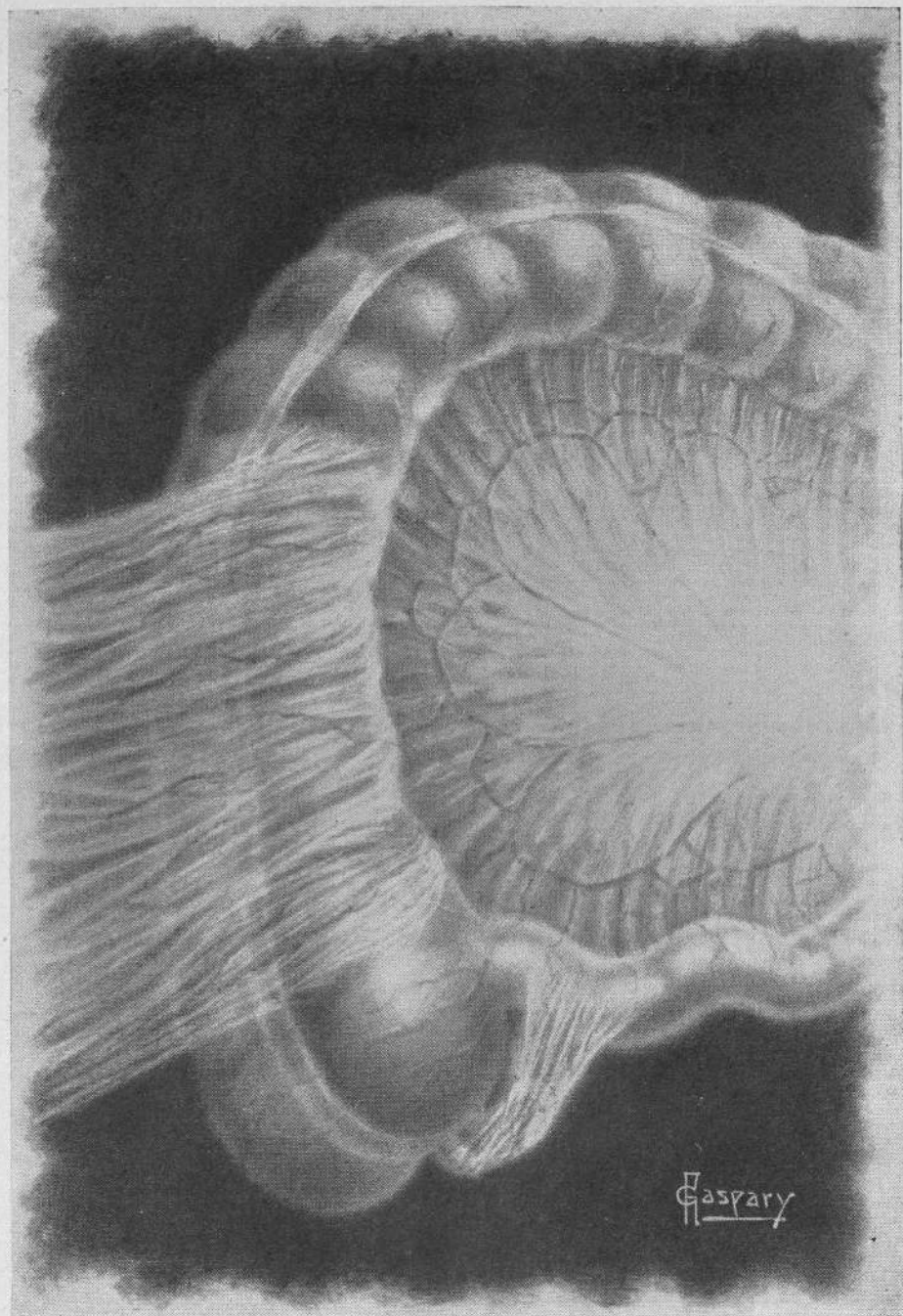
También debemos advertir que no describimos más que la pericolicitis derecha; no habiendo nosotros tenido la oportunidad de encontrarnos con membranas pericólicas izquierdas.

Con una incisión amplia, bien colocada, que podrá ser la de Sprengel ó la para-rectal, según sea la preferencia del cirujano, el aspecto del cuadrante

inferior derecho del abdomen en los casos de enfermedad de Jackson es variable.


Algunas veces, las más, el colon ascendente, por encima de la terminación del ciego y en su parte anterior y externa está recubierto por un velo membraniforme, liso, lustroso, brillante, cuyo aspecto parangona Jackson al del pterigium, que se extiende desde el peritoneo parietal lateral hasta la parte anterior del colon. Este velo membraniforme es vascular, siendo la vascularidad más pronunciada en algunos casos y menos en otros. Los vasos son paralelos entre sí y á veces afectan una forma espiral. La membrana es en algunos puntos más blanquecina y espesa que en otros. Si con una pinza de disección, se coje un repliegue de dicha membrana, se ve que no está unida á la serosa intestinal en la forma de adherencia tal como la que estamos acostumbrados á ver á diario, sino que por el contrario la membrana se desliza por encima de la serosa y se separa fácilmente. Si se secciona un repliegue membranoso se ve que entre él y el intestino se pueden introducir los dedos ó una sonda que levantan el velo y permiten seccionarlo. Parece en muchos casos que la membrana no disminuyese la capacidad de la luz intestinal, pero en otros su espesamiento y su dirección netamente transversal, obstruye parcialmente el intestino y hace que el segmento subyacente se dilate

LÁMINA I



OBSERVACIÓN X.—Apendicitis á recaídas y pericolicitis

Membranas muy lisas, finas, poco vascularizadas, más pronunciadas en el nivel en que la figura lo demuestra. Véase, además, la terminación del apéndice adherido al meso y al asa ileal á la cual acoda ligeramente realizando una disposición varias veces notada por Lane.



anormalmente. Otras veces la membrana pericólica es tan ténue que el funcionamiento cólico no parece molestado en lo más mínimo. Entre los dos grados extremos hay los intermediarios para los cuales se podría repetir la frase de Jackson, según la cual, el colon aparece estar contenido ó encerrado en un círculo demasiado pequeño para contenerlo. La ablación de las membranas produce una hemorragia en napa á veces considerable. Cuando la hemostasia es perfecta y la ablación de las membranas se ha hecho delicadamente aparece la serosa cólica con su aspecto normal.

La membrana pericólica comienza de regla en estos casos comunes un poco por encima de la terminación del ciego y llega á perderse hacia el ángulo hepático del colon, en cuya altura ya se hace más ténue y menos demostrable (fig. 1).

En otros casos, el velo membraniforme de Jackson se extiende sobre todo el ciego, y se hace más notable en su parte inferior al nivel del apéndice y de la terminación del ileon para dejar libre, ó poco menos todo el colon. Esta disposición es muy rara.

Hay casos en que la membrana pericólica parece descender de la flexura hepática para adherir de un lado á la ténia longitudinal anterior, y del otro al peritoneo parietal.

En un caso hemos visto que la membrana co-

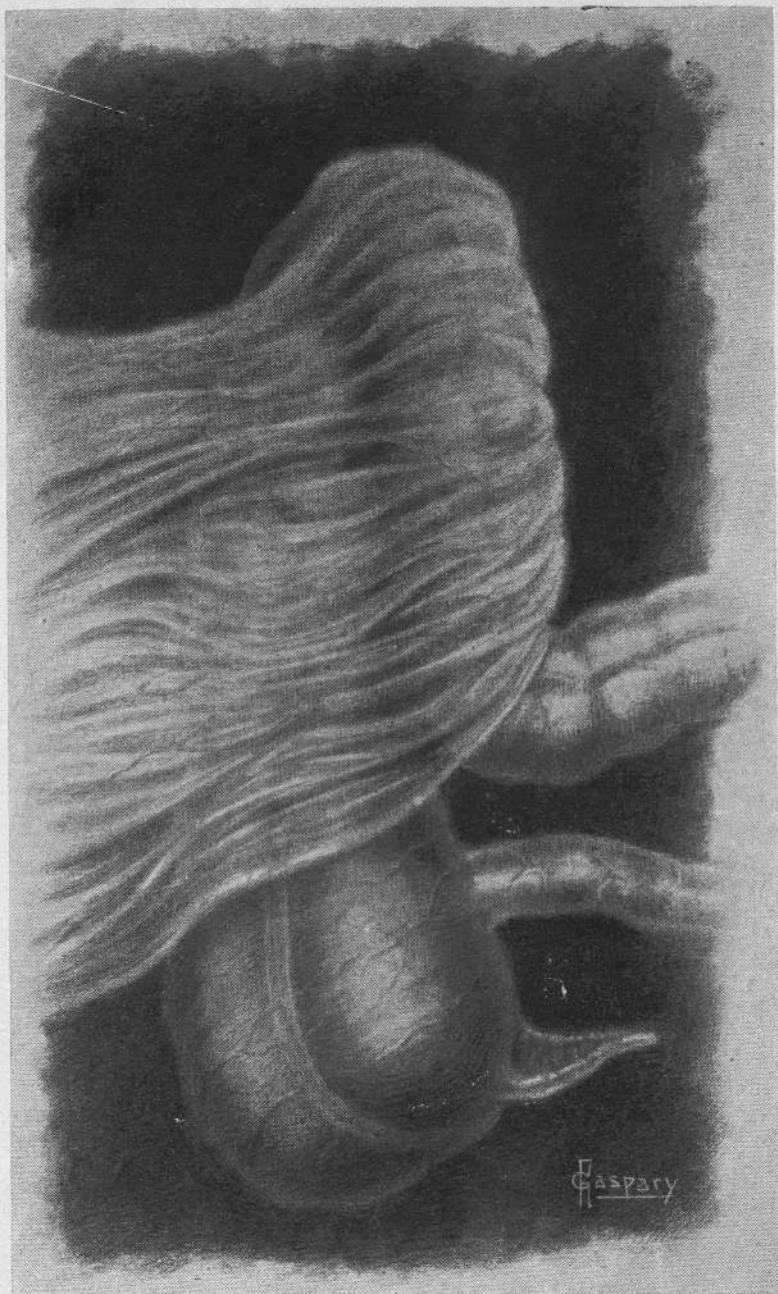menzaba sobre el borde externo del colon ascendente, se dirigía hacia arriba y adentro para cubrir con un velo denso toda la parte anterior y gran parte de la porción interna del colon ascendente, así como del colon transverso, que se encontraba dirigido hacia abajo en forma pronunciadísima, quedando su borde derecho íntimamente adherido al borde interno del colon ascendente (fig. 2).

En algunos enfermos con lesiones ulcerosas del duodeno y del estómago hemos visto descender la membrana sobre el colon transverso que se encontraba en su sitio normal; pasar por delante del colon ascendente y cubrirlo en toda su extensión con un velo muy ténue.

En un caso hemos encontrado una membrana pericólica única, gruesa, poco vascularizada en la unión del ciego y colon ascendente, ancha de unos 4 centímetros, membrana que obstruía la luz intestinal causando una dilatación marcada del ciego (fig. 3).

En otro caso también, muy interesante y que nos recuerda una descripción de Marshall Flint y la hipótesis de Keiller, observamos que todo el colon ascendente estaba recubierto por un velo membraniforme vascularizado, transparente, que de una parte se perdía en el peritoneo parietal lateral, y del otro se unía con el borde externo del epiplon (fig. 4).

LÁMINA II



OBSERVACIÓN III.—(Imitada en parte de L. S. Pilcher)

Membrana pericólica sumamente pronunciada, muy vascularizada, consecutiva á colitis. Se puede ver en la figura, la ptosis del colon transverso, provocada por la membrana y su unión con el colon ascendente.


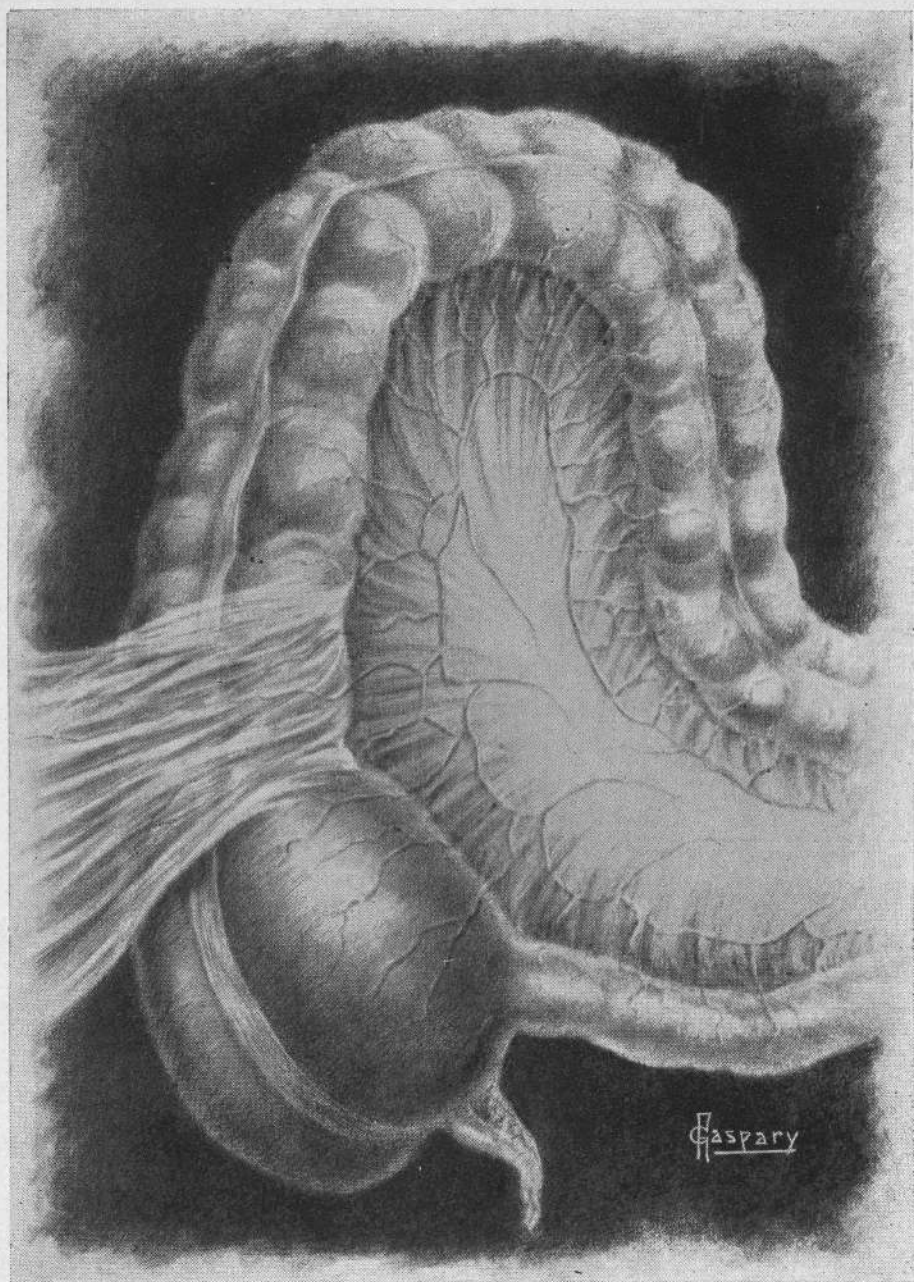



LÁMINA III



OBSERVACIÓN XI.—Pericolicitis y ptosis del colon transverso

Localización única y limitada de la membrana, gruesa, poco vascularizada, que provoca una estenosis supra-cecal y una dilatación consecutiva del ciego.



Cuando la membrana produce obstrucción y da la sensación característica recordada por Jackson de que el intestino se encuentra por debajo de ella perturbado en su movilidad normal, al seccionarla, como en algunos de nuestros casos, parece que el intestino se dilatare rápidamente á la vista misma del operador.

La exploración del apéndice en los casos puros de enfermedad de Jackson lo revela normal ó con alteraciones mínimas. La terminación del fleon puede presentar al mismo tiempo una acodadura de Lane, que en la observación de algunos autores es más frecuente que en las nuestras propias. En los casos de estenosis neta supra-cecal el ciego está siempre aumentado de volumen y presenta el aspecto descrito por Fischler, aspecto que este autor creyó primitivo, pero que nosotros no hemos encontrado sino cuando existía alguna causa clara y determinante.

*
* *

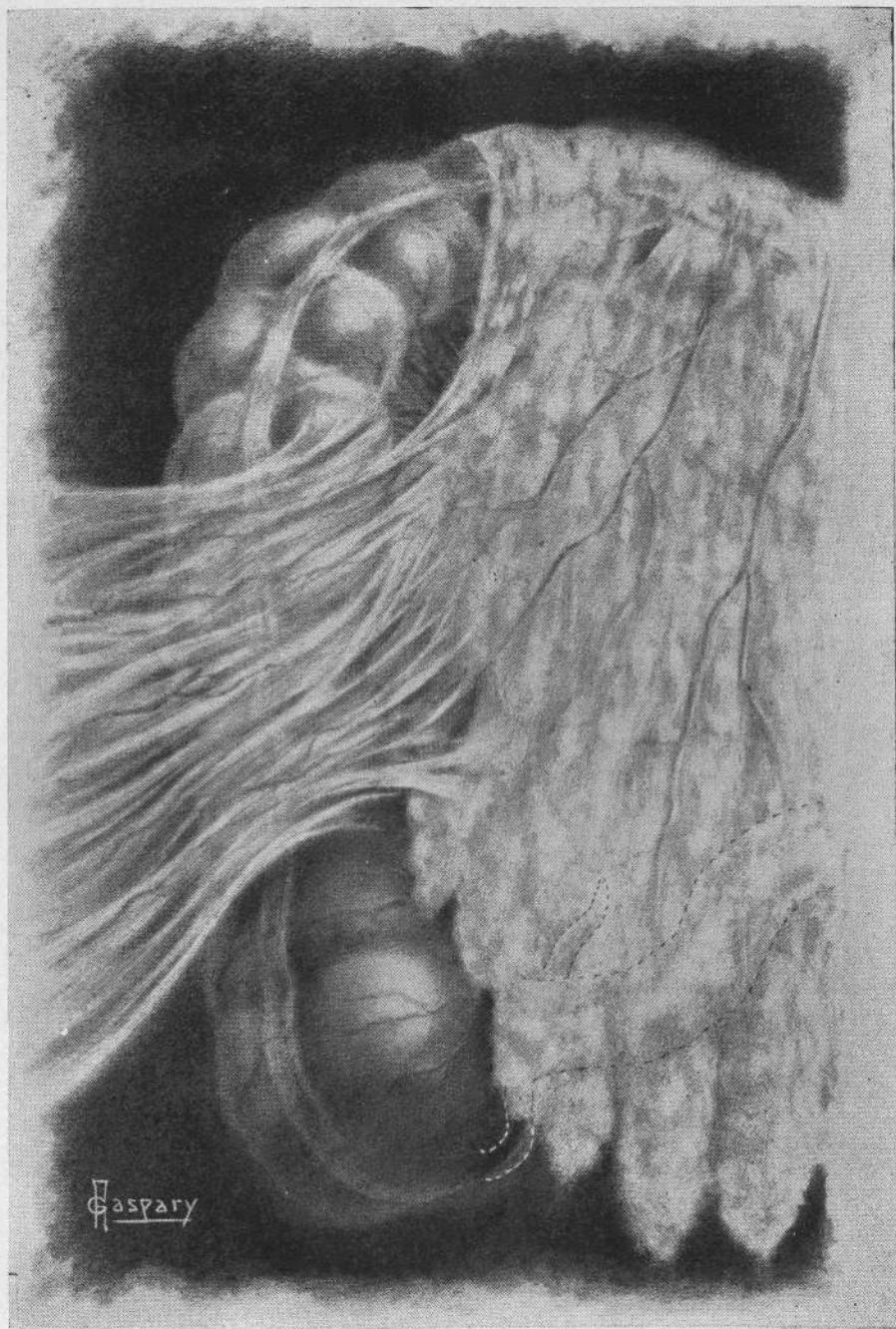
La acodadura de Lane se presenta en la siguiente forma : Abierto el peritoneo, si se toma con una pinza ó con los dedos la última asa ileal, se comprueba que en vez de seguir libremente el movimiento de ascensión que le imprime el operador,

ella queda fija y demuestra una resistencia anormal á los desplazamientos. A veces, en los casos más marcados, la acodadura es muy neta y el asa intestinal afecta la forma de una V., apareciendo el segmento que se dirige al ciego de un tamaño menor que el aferente.

La acodadura es causada por un repliegue, por un verdadero ligamento peritoneal que se encuentra en la última porción del íleon, á veces hasta 12 centímetros de la válvula íleo-cecal. Este repliegue es de un color blanco anacarado, que lo diferencia claramente del color amarillento pálido del mesenterio. No está infiltrado por grasa sino que es resistente, tenso, lustroso, y duro, pudiendo parangonarse como lo hace el doctor Zeno con un fragmento de aponeurosis que no estuviera estriado (véase fig. 5).

De un lado este repliegue se une al borde libre del íleon y del otro con el peritoneo parietal posterior, pasando á veces por encima de los vasos ilíacos. Cuando se secciona se nota mejor todavía la resistencia del repliegue, cuyo tejido cruje, ó poco menos, bajo el bisturí. Por su cara anterior el ligamento no tiene ninguna adherencia organizada y se puede, procediendo con cautela, extirparlo, con lo que se deja en descubierto la hoja anterior del mesenterio. Llama la atención y esto es una par-

LÁMINA IV



OBSERVACIÓN VI.—Pericolitis consecutiva á apendicitis

Obsérvese la disposición de la membrana que parece partir del epiplon, teniendo sus vasos paralelos. Para hacer resaltar mejor los detalles se ha limitado el dibujo á la parte en que la membrana estaba más pronunciada, dejándose libre el ciego y la flexura hepática.


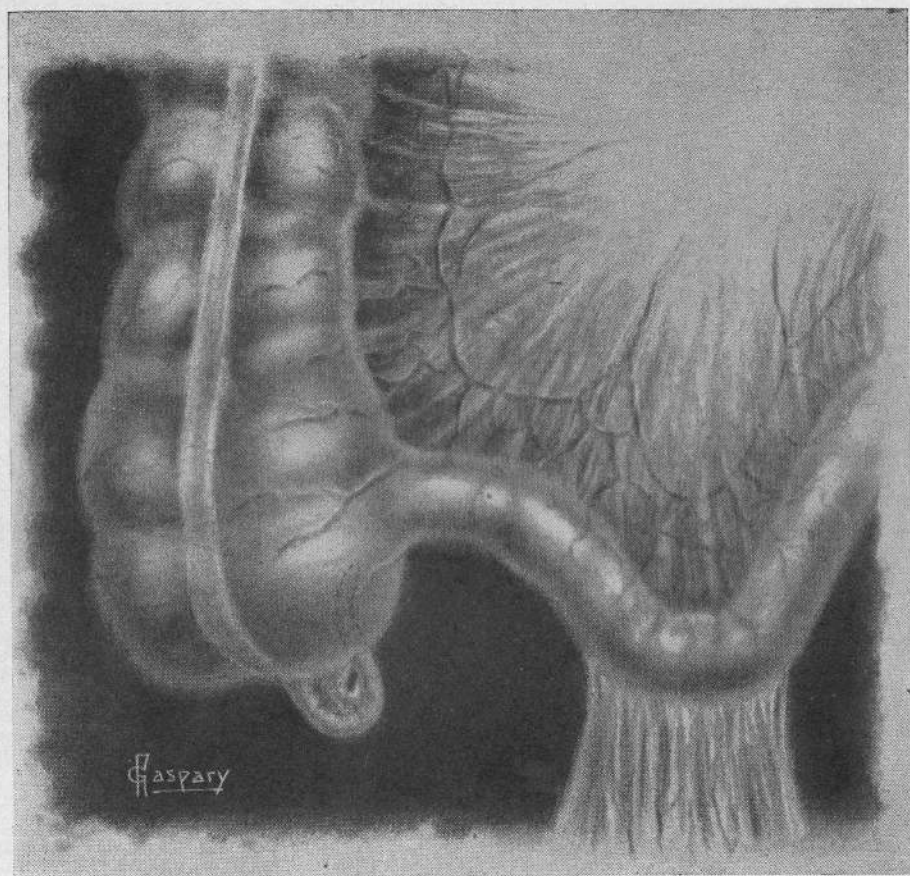



LÁMINA V



OBSERVACIÓN I.—Apendicitis y acodadura ileal

Se puede notar en la ilustración la dilatación del asa aferente. La acodadura es aquí pronunciada, el repliegue que la forma muy tenso y perfectamente visible.




ticularidad bien notable, la avascularización del repliegue que hace innecesaria toda ligadura.

Su ancho y su longitud es variable. Una vez extirpado se ve que el íleon sigue los movimientos que el cirujano le imprime y queda en su lugar una superficie que reviste una forma casi rectangular y cuya característica más importante, lo repetimos, es que no sangra.

Detalle que llama la atención y que nosotros hemos visto marcadísimo en uno de los últimos casos operados por el doctor Zeno, que no figura en nuestras observaciones, es que, la porción distal del íleon presenta una dilatación que es tanto más notable, si se parangona con el estado de vacuidad del asa terminal.

Algunas veces la acodadura se asocia á la pericolicitis de Jackson, y otras á lesiones evidentes del apéndice vermiforme.



Etiología

En un trabajo de la índole del nuestro, que quiere contribuir á la dilucidación de entidades mórbidas hasta ahora no descritas con la ampliación que merece en nuestro país, es necesario pasar en revista, especialmente en el controvertido capítulo que comenzamos, todas ó por lo menos la mayor parte de las teorías que pretenden explicarnos la etiología.

Para eso y á pesar de que no nos ocultamos lo fastidioso que pueda resultar la enumeración de muchas de las opiniones vertidas, empezaremos á exponerlas dividiéndolas para más brevedad en dos grandes grupos: teorías congénitas y teorías adquiridas, estas últimas subdivididas á su vez en inflamatorias y mecánicas. Reconocemos ser un poco arbitraria esta división, pero la estimamos necesaria para la mayor claridad de nuestra descripción.

a) TEORIAS CONGENITAS

Mayo — Al hablar de la pericolicitis de Jackson dice textualmente : Nosotros creemos que esta condición es sin duda ninguna debida á la rotación final del intestino y descenso del ciego desde su posición hepática después de la formación parietal en la cavidad peritoneal en el niño.

Al referirse á la acodadura de Lane en muchos casos en que la había notado en la última porción del íleon, pareció á Mayo que se trataba de una condición de origen inflamatorio bien evidente. A veces, esas adherencias con membranas de peritoneo que causan una acodadura, le parecen ser de un desarrollo congénito, desde el momento que se han relatado casos observados en niños, en que no se notaba ningún signo de inflamación.

Connell — En una discusión sostenida en la Sociedad de Ginecología de Chicago á propósito de una comunicación de Coffey y en un artículo publicado más tarde, afirma que estas nuevas condiciones patológicas, con ser tan importantes, han sido imperfectamente comprendidas. En la región íleo-cecal, dice, puede encontrarse el ciego móvil de

Wilms ; la tiflatonia de Fishler, la acodadura ileal de Lane ; la membrana pericólica de Jackson ; y la apendicitis crónica. Las relaciones de la una con la otra están bien demostradas por la estrecha semejanza de los síntomas subjetivos y objetivos, con la característica peculiar á cada una de existir una éxtasis intestinal crónica.

Los puntos siguientes le parecen suficientes á Connell para rechazar la teoría que quiere ver en estas afecciones un origen inflamatorio : La marcada localización de las membranas ; la rareza con la cual el apéndice ó el caput caecum están envueltos, la ausencia habitual de adherencias epilólicas. Naturalmente no hay razón para que no pueda ocurrir coincidencial, subsecuentemente, ó como resultado, una inflamación cuyas consecuencias confundan el cuadro patológico. Después de un estudio muy completo en que empieza por atribuir al término rotación del ciego la confusión que reina á propósito de esta maniobra embriológica, divide la llamada rotación en tres distintos y definidos elementos, que son : la migración, la rotación y la fijación.

Es raro, dice Connell, que con todas las maniobras tan complicadas que significan dicho desplazamiento, no se encuentren más errores de desarrollo en la región ileo-cecal. Del estudio tan in-

terezante de Connell no transcribimos más que las conclusiones, que son las siguientes : 1ª Un desarrollo anómalo ofrece una explicación racional para estas condiciones patológicas. 2ª Una inflamación coincidente ó resultante puede causar confusión. 3º Describiendo los cambios embriológicos complicados de la región ileo-cecal con el sencillo término de rotación, se originan confusiones. 4ª Esos cambios son : La migración, la rotación y la fijación ; uno ó más de los cuales pueden ser imperfectos. 5ª La membrana pericólica de Jackson puede ser debida á una excesiva rotación, ó á una migración retardada, ó á una fijación precoz ó anómala. 6ª La acodadura de Lane puede ser debida á una fijación excesiva ó anormal. 7ª El ciego móvil es debido á una ausencia de fijación.

Flint — Ha diseccionado una serie de embriones humanos y dos niños á término para resolver la naturaleza de las membranas pericólicas. Encontró casos que demuestran claramente que dichas membranas existen en el niño y en el embrión, exclusión hecha de toda peritonitis fetal. Son entonces de origen embrionario y no debidos á la organización de depósitos inflamatorios, ó bien restos de infecciones atenuadas que toman su origen en una colitis cró-

nica. Representan inserciones más extensas que las comunes del grueso intestino al peritoneo parietal ó del epiplón mayor al ciego. Después de la rotación del intestino, el ciego, colocado debajo del hígado, se fija en la pared abdominal posterior por adherencias más ó menos extensas. Cuando el ciego desciende, estas adherencias se estiran como un velo delgado que contiene vasos paralelos y de trayecto largo. El epiplón anormalmente adherente al colon es atraído hacia abajo por el ciego, y se continúa en ciertos casos, con un velo embrionario.

Para Flint, que ha observado 11 casos de membrana de Lane, en 5 de las cuales había al mismo tiempo velos embrionarios sobre el ciego y sobre el colon ascendente, ninguno de los repliegues tenía el carácter de adherencias adquiridas. Encontró también un repliegue de Lane muy marcado en 2 embriones de 22 y de 24 centímetros, y sobre un niño de 9 meses, cuya enfermedad y muerte no podían atribuirse á ninguna afección de carácter intestinal. Concluye entonces que ciertas membranas de Lane son congénitas. La membrana es debida á la fusión que se produce entre el intestino que ya ha rotado y el peritoneo parietal. Esta fusión no es directa. Cuando en los embriones de mesenterio corto se produce una adherencia entre la hoja posterior del

mesenterio y el peritoneo parietal, mientras que el ángulo ileo-cecal se encuentra todavía en posición sub-hepática, el descenso subsiguiente podría tender, á causa del punto de fijación, á acortar la hoja posterior del mesenterio y á arrollar el intestino sobre sí mismo.

Eastman — Ha vuelto á estudiar con abundancia de detalles la membrana parieto-cólica de Jonnesco y Juvara, que se encuentra en un 20 por ciento de los fetos después del sexto mes; el repliegue génito-mesentérico de Douglas Reid, que se puede encontrar en un porcentaje muy elevado de fetos después del séptimo mes, ó después del nacimiento á término, y en el repliegue avascular de Treves que encontró 9 veces en 28 fetos examinados. La gran frecuencia con que este autor halló dichas formaciones peritoneales le hacen pensar que hay estrechas relaciones entre ella, la pericolicitis de Jackson y la acodadura de Lane. Naturalmente, Eastman cree que son muchos los factores etiológicos que deben tenerse en cuenta, pero piensa con mucha razón que deben tenerse presentes y estudiarse muy bien los repliegues de Jonnesco, Treves y Reid, para explicar la etiología de las afecciones que nos ocupan.

En una breve comunicación, Devoine Guyot ma-

nifiesta que los repliegues ileo-cecales deben tenerse muy presentes.

Keiller — En una comunicación personal á Jackson expone la posibilidad de que la membrana pericólica sea una prolongación del borde del epiplón mayor, el cual se inserta al colon ascendente mientras está todavía debajo del estómago antes de la completa rotación y es atraído hacia abajo por el intestino en su descenso, quedando como una hoja separada de peritoneo. Esta idea fué sugerida á Keiller por la disposición paralela de los vasos, idéntica á la del verdadero epiplón, y el hecho de que la membrana aparece tan á menudo, ir al colon ascendente desde arriba y es prácticamente continua con el borde derecho del epiplón. Jackson dice que esto es cierto para algunos casos, habiendo observado uno en el cual la porción inferior del omento estaba fusionada con la membrana pericólica por un ancho de un par de pulgadas más ó menos, precisamente arriba de la unión ileo-cecal, presentando una membrana neta de obstrucción, pero libre por encima enteramente.

Leveuf — Por indicación de Pierre Delbet ha estudiado en 50 recién nacidos el divertículo epiplóico derecho de Haller, que en diversos grados

de desarrollo ha encontrado estar presente en 19 de los cadáveres, lo que da la proporción respetable de un 38 por ciento de los casos.

El autor piensa que el divertículo, cuya existencia es tan frecuente en el recién nacido, debe sufrir una de las tres evoluciones siguientes : ó bien desaparecer sin dejar trazas, regresar en parte ó persistir enteramente.

Leveuf encara y estudia con toda prolijidad, acompañando su descripción con figuras muy interesantes, la evolución de dicho divertículo y deduce lo siguiente : No solamente la membrana de Jackson—bajo sus aspectos más diversos—sino que también las bridas del ángulo infra-hepático, las adherencias con la vesícula biliar y el píloro, se explican por la persistencia de un segmento del divertículo epiplóico derecho que para estos últimos casos estaría en conexión con un ligamento cístico duodeno-epiplóico. El autor no quiere decir que toda adherencia que se encuentre en el flanco derecho en la vecindad del colon deba ser sistemáticamente mirada como un resto del epiplón cólico del feto. Pero, cuando se presentan bajo el aspecto de láminas serosas y homogéneas no se puede parangonarlas con las adherencias inflamatorias viejas cuya disposición es especialmente caprichosa. En tal caso, el origen con-

génito de estas diversas formaciones es muy verosímil, cuando no absolutamente seguro.

b) TEORIAS ADQUIRIDAS

INFLAMATORIAS

Gerster — Para este cirujano es indudable que una redundancia congénita del intestino grueso es un elemento predisponente, pero le parece que en la mayoría de los casos de pericolicitis la causa evidente es el resultado de una manera impropia de vivir, lo que comprende no solamente los errores de higiene física, sino también moral y mental. Para Gerster, el factor indispensable es la constipación habitual. El peritoneo reacciona á los procesos infecciosos ordinariamente asociados con la colitis crónica por la formación de las membranas, es decir, que la pericolicitis es siempre un síntoma de una colitis preexistente.

Pilcher—Considera que las membranas de Jackson son el resultado de infecciones medianas muy continuadas ó muchas veces repetidas de la cubierta peritoneal del ciego y del apéndice, que se transmiten al través de las paredes intestinales.

Cotte — Opina que la pericolicitis membranosa no es una entidad mórbida especial sino tan sólo un índice de la reacción del peritoneo del colon, reacción debida, á las alteraciones más ó menos marcadas del intestino .

Delore y Alamartine — Para estos autores no hay ninguna razón para ver en un apéndice en apariencia sano el punto de partida de la pericolicitis membranosa. Ellos creen que es menester ser muy eclécticos para explicar el origen de la inflamación que, partida de la luz intestinal, provoca lesiones de perienteritis y la invasión del mesenterio. Los trabajos recientes sobre la sigmoiditis y en particular la diverticulitis, demuestran que todo el intestino grueso puede ser el sitio de lesiones inflamatorias que evolucionan de la misma manera que la apendicitis aguda ó crónica. Además parece que en ciertos casos las lesiones de pericolicitis tienen un punto de partida extra-intestinal ; recuerdan que Tripier y Paviot han insistido muchas veces sobre la peritonitis infrahepática de origen vesicular y las lesiones que ellos han descrito se parecen punto por punto á la pericolicitis membranosa del colon ascendente. Por otra parte, Kuss ha mostrado la frecuencia de las pericolicitis de origen anaxial. En definitiva, trátase de pericolicitis membranosa, ó de acodadura ileal, ó de retrac-

ción mesentérica, todos estos procesos deben ser mirados, no como lesiones primitivas sino como el resultado de una inflamación á punto de partida apendicular, cólico, vesicular ó anxial. La lesión inicial puede quedar silenciosa, hasta ser curada, y sus propagaciones, que por los disturbios mecánicos que ocasionan llaman la atención del clínico, son las que necesitan la intervención del cirujano.

Dos discípulos de Poncet, no podían á menos de emitir la hipótesis del origen tuberculoso de la pericolicitis y particularmente de su forma inflamatoria. Es lo que hacen recordando que Poncet ha demostrado que muchas veces la tuberculosis inflamatoria era el agente causal de lesiones parecidas en apariencia cicatriciales.

Isaacs — Ha encontrado el velo membraniforme de Jackson en regiones muy variables del intestino, pero más particularmente sobre el colon ascendente. Este autor piensa que la peri-enteritis membranosa es secundaria á lesiones ulcerosas gastro-intestinales ó de cualquier otra víscera que esté recubierta por peritoneo. Una vez formada, la membrana tiende á constituirse en un tejido cada vez más sólido, y las alteraciones que trae aparejadas, estrechando ó acodando el intestino, contribuyen á ayudar á su desarrollo. Es por eso que se ve la peri-enteritis

membranosa desarrollarse con un máximum de frecuencia en los puntos en que las afecciones ulcerosas son las más frecuentes; región del apéndice, grueso intestino (colitis) parte terminal del íleon (fiebre tifóidea), región duodenal, pilórica (úlceras), vecindad de la vesícula.

Hertzler -- Este autor, que ha hecho el examen microscópico de algunos de los primeros especimens de Jackson, piensa que la pericolitis es una varicosidad del peritoneo debida á una inflamación más ó menos alejada, y que la membrana (pseudo-peritoneo) en sí misma consiste en peritoneo movilizado por una degeneración hialina del tejido conjuntivo subperitoneal.

MECÁNICAS

Lane — Es un poco difícil para aquel que no conozca á fondo todo lo que ha publicado Lane sobre la éxtasis intestinal crónica, hacerse una idea que se pueda definir en pocas palabras. Por éxtasis intestinal crónica entiende Lane un retardo anormal en la transmisión del contenido intestinal á través de una ó más partes del tractus gastro-intestinal, lo que da como resultado una absorción de una cantidad mayor

de materiales tóxicos de lo que el organismo pueda hacerlo normalmente por los medios de que disponen esos órganos, cuya función consiste en eliminar.

Ahora bien, ¿qué mecanismo puede explicar la constipación habitual? En primer lugar se pueden explicar algunos cambios que se desarrollan en el tubo gastro-intestinal por la alimentación defectuosa y además por la actitud erecta habitual del tronco durante unas 16 ó más horas diarias. Piensa Lane que los primeros cambios que se observan son probablemente aquellos que surgen á causa de la tendencia del ciego á caer en la pelvis junto con el colon ilíaco y transverso, con lo que se perturba el funcionamiento normal del colon pelviano, de la vejiga y del útero. Esta tendencia del ciego á deslizar hacia abajo y á adentro, en la verdadera pelvis puede ser considerada como la resultante de un paralelogramo de fuerzas. Esto es opuesto por el desarrollo de resistencias que se agregan á las estructuras anatómicas normales, que retienen los intestinos en posición. Se pueden considerar estas resistencias como formando los dos bordes del paralelogramo el cual cristaliza con estructuras definidas. El autor parangona esta cristalización de línea de fuerzas á la ley que él formuló tiempo atrás á propósito del esqueleto. Así como en el esqueleto, los tejidos blandos del cuerpo están sujetos precisamente á la misma fuer-

za mecánica y reaccionan en formas muy características. Por eso le parece extraño á Lane que muchos observadores quieran de cualquier forma considerar los repliegues como el resultado de procesos inflamatorios y no como membranas de origen evolucionario.

En la parte externa del ciego estas resistencias cristalizan y forman repliegues ó membranas peritoneales las cuales tienden á retener y soportar el ciego impidiendo su prolapsus pelviano. Una de estas membranas puede fijar el apéndice en un punto cualquiera de su lado, naturalmente con el objeto de resistir al desplazamiento inferior del ciego.

Ahora bien, el borde interno del paralelogramo de fuerzas puede ser representado en una de las dos formas ó por una combinación de ambas. La terminación del íleon puede ser empleada como una resistencia adicional al desplazamiento por el desarrollo, primero de repliegues en la superficie inferior del mesenterio de esta parte del íleon y más tarde por su separación del mesenterio como un definido, nuevo ó adquirido ligamento peritoneal el cual se inserta progresivamente á un área del íleon cada vez más distante de la inserción del mesenterio normal. En esta forma la sección del íleon es acodada por el repliegue, el cual es más corto que su mesenterio normal, y el intestino sufre una torsión sobre su eje á

causa de la inserción de este corto repliegue á una distancia considerable del mesenterio ileal. La tensión ejercitada por estas resistencias es aumentada por la posición erecta.

Martín — Martin opina que la acodadura de Lane tiene su localización en las últimas 6 pulgadas del intestino porque en ese punto el ileon se encuentra relativamente fijado á causa de su mesenterio corto. La causa del repliegue intestinal, de las adherencias que lo complican y de los cambios de su mesenterio son debidos al traumatismo que resulta de un prolapso del ciego ó de la presión de las vísceras que anormalmente tienden á descender. Las causas del descenso del ciego, intestino delgado, y demás vísceras que aparentemente precipitan la acodadura patológica, son debidas á defectos congénitos en algunos casos y en otros á alteraciones adquiridas que debilitan los soportes de la víscera abdominal.

Jackson — Se concreta á decir que su observación, que se extiende sobre un número considerable de casos operatorios, lo hace inclinar á la creencia de que tal vez haya muchas causas capaces de explicar la producción de la membrana pericólica.

Alglave — Este autor haciendo estudios sobre la anatomía del segmento ileo-cecal había notado, y

presentó en la Sociedad Anatómica de París en Mayo de 1904, un caso de megacecum con disposición viciosa del colon ascendente provocada por una ptosis renal derecha fija. Este hecho le había llamado mucho la atención á Alglave. Más tarde se dedicó á investigar en una serie de sujetos muy jóvenes y adultos, además de los puntos de la anatomía del segmento ileo-cecal, las particularidades de forma y volumen del ciego, así como las lesiones de pericolicitis del colon ascendente y de su ángulo hepático, buscando por qué mecanismo habían podido desarrollarse y cuáles eran en todos los casos sus relaciones con el riñón ectópico ó no.

En 200 cadáveres de adultos y 50 de niños encontró lo siguiente :

1° La ptosis renal derecha de primero ó de segundo grado se encuentra en el cadáver de la mujer en el 28 % de los sujetos y las del tercer grado en el 10 %. En el hombre se encuentra en el cadáver ptosis de primero ó de segundo grado en el 6 % de los sujetos pero no se encuentran ptosis de tercer grado, que debe ser por lo menos muy rara. En cuanto á la observación en el niño lo condujo á datos interesantes sobre la situación del riñón que no menciona en el trabajo que analizamos.

2° La dilatación del ciego de volumen importante no se encuentra sino en la mujer y coincide generalmente con una ptosis renal de tercer grado. Es excepcional encontrar un ciego grueso sin ptosis renal, pero ésta puede existir sin aumento notable del volumen del ciego.

3° Las adherencias pericólicas alrededor del colon ascendente y de su ángulo hepático y las lesiones de estenosis supra-cecal, coinciden ordinariamente con la ptosis renal y son tanto más marcadas cuanto más acentuada es la ectopía y fijada en posición más baja. Sin embargo, Alglave las encontró varias veces sin ptosis.

4° Al mismo tiempo que el ciego el colon ascendente y su ángulo hepático, el duódeno, puede ser interesado por la ptosis pero es siempre menos deformado que el colon.

5° Estas lesiones intestinales, que se encuentran de cuando en cuando y en diversos grados y por el azar de las ptosis en la mujer en las diferentes edades de su vida deben ser raras en el hombre, si es que existen, pues el autor no las ha encontrado, lo que atribuye al hecho de que la ptosis renal muy acentuada se observa raramente en el sexo masculino.

En las historias clínicas que exponemos al final como complemento de nuestro trabajo los factores etiológicos resultan ser variados. Los casos de pericolicitis y de acodadura de Lane observados por el doctor Zeno son bastante más numerosos, pero hemos preferido elegir de entre todas las historias, aquellas que presentaban un interés más definido bajo el punto de vista etiológico, que es el más controvertido.

Para la etiología de la pericolicitis de Jackson creemos que se debe ser muy ecléptico. Hay casos en que la membrana pericólica puede considerarse como congénita, pues no se ha encontrado ninguna lesión á pesar de la minuciosa exploración abdominal, que pudiera explicar su origen. Creemos que para el origen congénito se debe tener en cuenta la serie de fenómenos mediante los cuales el ciego de su primitiva posición pasa á ocupar su lugar normal en la fosa ilíaca derecha y que entonces uno cualquiera de los errores de desarrollo que pueda acaecer en cualquiera de los tiempos puede explicar la existencia del velo membraniforme. Esta explicación damos á los casos de las observaciones IV, V y VIII. Esta última enferma tenía además un riñón flotante que para Algave, cuyo criterio hemos visto más arriba, sería el causante de la pericolicitis. Considerando que se necesita mayor número de investi-

gaciones para admitir como cierta la presunción de Alglave preferimos en actualidad la teoría congénita. Aún en el caso de la Obs. XI, á pesar de la edad, no habiendo una minuciosa laparotomía exploratriz demostrado ninguna causa, y además por los antecedentes, admitimos como cierta la presunción de que la membrana era de origen congénito y que había llegado á adquirir su espesor gracias á su lento desarrollo.

Para otros casos, como los de las Obs. VI, y X, el apéndice era el factor causal. Vemos en efecto que el primero de ellos tuvo un ataque bien franco de apendicitis con su cuadro sintomático clásico que sobrevino sin que el enfermo hubiese tenido anteriormente la menor infección abdominal. De ese ataque fué operado al mes, pero como lo consignamos en la historia, el cirujano no pudo sacar el apéndice tal vez por su situación anormal y las grandes adherencias que lo ocultaban por completo. A la apendicitis vino á agregarse desde entonces la pericolitis que adquirió un carácter bien franco y que no hizo sino agravar el estado del sujeto. Para apoyar esa opinión nos fundamos además de la historia clínica, en el aspecto macroscópico que presentaba el cuadrante inferior derecho abdominal y en las lesiones graves del apéndice vermiforme y por fin, en el resultado de la intervención que fué brillante bajo todo punto

de vista. También el caso de la Obs. X nos parece obedecer á la misma causa. En efecto, el paciente hombre sano, sin antecedentes abdominales patológicos, llega á tener una apendicitis á recaídas. La apendicitis de por sí es capaz de dar constipación, como es muy sabido, pero creemos nosotros que la éxtasis intestinal fué agravada por la pericolicitis que suponemos con sobradas razones se haya originado al poco tiempo de haber el enfermo tenido el primer ataque de apendicitis.

En el caso de la Obs. IX, la pericolicitis coexistía con lesiones ulcerosas del duodeno. Lo que apoya la versión vertida por Isaacs entre otros, de que la membrana de Jackson puede encontrarse en la vecindad de lesiones ulcerosas que le dan origen.

En el caso de la Obs. III comprobamos que el enfermo, que hasta aquel entonces no había acusado el menor disturbio abdominal, presenta una colitis intensa que dejó como residuo anatómico una pericolicitis Jacksoniana que fué precisamente la más intensa que nosotros hemos observado. No hay aquí ningún motivo para creer que esta última condición fuera anterior á la colitis que estalló en el sujeto.


Para la acodadura ileal de Lane, el doctor Zeno se inclina á pensar que es de origen congénito en la inmensa mayoría de los casos, fundándose primero en el aspecto del repliegue, luego en la larga evolu-

ción anormal de los pacientes, y además en la ausencia absoluta de todo carácter inflamatorio demostrable en las laparotomías.

Creemos que el silencio que puede preceder á la eclosión de los síntomas causados por su presencia, no son suficientes para rechazar dicha hipótesis, y que esta entidad pudo haber pasado desapercibida durante muchos años, para manifestarse más tarde á beneficio de una causa ocasional.

Para concluir, piensa el doctor Zeno, que el repliegue de Lane puede todavía considerarse como de origen congénito en la inmensa mayoría de los casos sin olvidar que otros estudios que reflejan las tendencias de Lane, pueden con el tiempo llegar á una interpretación más variada.

Para la pericolicitis no se debe ser absoluto, pues se encuentra en las circunstancias más variadas y con factores causales muchas veces demostrables en la laparotomía. Considera pues el doctor Zeno que la membrana pericólica puede ser lo mismo de origen congénito que de origen adquirido (inflamatorio), siendo entonces el índice de una reacción especial de la serosa peritoneal.



Sintomatología y diagnóstico

A la cabecera del enfermo es muy difícil hacer el diagnóstico de pericolicitis ó de acodadura ilcal. En la mayoría de las veces el diagnóstico á que se arriba es el de apendicitis crónica.

La dificultad del diagnóstico estriba en la asociación de cualquiera ó de ambas entidades con otras afecciones más frecuentes y sobre todo más conocidas, como ser la apendicitis. Sin embargo, creemos que en los casos más característicos, en que no hay al mismo tiempo otra afección que enmascare el cuadro, el diagnóstico es factible y nosotros lo hemos visto varias veces al doctor Zeno hacerlo y confirmarlo en la intervención. Los síntomas sobre los cuales el clínico puede fundarse, son los siguientes :

a.) *Constipación*—No falta nunca. De regla ha comenzado mucho tiempo antes de que el enfermo.

se presente á la consulta ; es al principio poco marcada, pero á medida que la afección avanza adquiere un carácter más serio, llegando muy pronto el paciente á usar y abusar de los laxantes y de los enemas. Las evacuaciones provocadas mejoran al principio á los enfermos, pero al fin tienen poco ó escaso efecto terapéutico. Esta constipación no cede bien á ningún tratamiento y se caracteriza porque se hace cada vez más intensa, llegando los enfermos á no mover su vientre sino cada 6 ó 7 días en los casos más caracterizados. Las materias fecales son entonces duras, escasas, y su expulsión provoca mucho malestar. Lardennois ha descrito crisis dolorosas muy violentas que sobrevenían después de la defecación.

Cuando la constipación dura mucho tiempo, el enfermo suele tener de cuando en cuando debacles diarréicas, que si bien al principio lo alivian, al fin no hacen sino contribuir á su debilitamiento y á empeorar el estado general. La diarrea suele de regla ser mucosa ; casi nunca hay sangre en las deyecciones. Se observa también que esas crisis diarréicas van muy á menudo precedidas por un meteorismo más acentuado que el de costumbre, y que ellas coinciden con crisis dolorosas de la fosa iliaca derecha, que simulan un ataque de apendicitis.

b) *Dolor*—Tampoco lo vemos faltar en ninguna de las observaciones de los autores ni en las nuestras. El dolor es el síntoma subjetivo más importante y es el que decide al enfermo á presentarse al examen. El dolor puede revelarse en una forma brusca, como acontece en las demás afecciones abdominales, y sin que el enfermo haya tenido en su pasado abdominal nada anormal, menos la constipación que nosotros hemos visto que precede casi siempre—por no decir siempre—á todos los demás síntomas. Al principio, el paciente lo refiere al abdomen superior, casi siempre á la región epigástrica, pero muy pronto—aún persistiendo esa localización—se hace más neto en la fosa ilíaca derecha, á donde se acantona para predominar desde entonces. El ataque doloroso, no tiene nunca la intensidad del verdadero cólico apendicular, no se acompaña de elevación térmica, siendo la temperatura de regla normal ó llegando apenas á pocas décimas ; así mismo el pulso no se acelera. Tampoco existe una verdadera resistencia muscular, pues el vientre se deja deprimir con cierta facilidad, sin que se provoque más que una sensibilidad más bien obtusa.

El comienzo del dolor suele ser en otros casos menos brusco ; el enfermo se queja de un malestar abdominal vago, con sensación de repleción gástrica y meteorismo al nivel del cuadrante inferior dere-

cho. Muchísimas veces la irradiación dolorosa se hace hacia el epigastrio, pero la palpación de la fosa ilíaca derecha lo despista y comprueba que allí es su máximum. La irradiación dolorosa, á más de hacerse hacia el epigastrio, se hace á veces hacia la región ocupada por la vesícula biliar, y entonces la palpación practicada al nivel del reborde costal, es molesta.

Una vez instalado el dolor ya no abandona al enfermo sino cuando se observan remisiones en el curso de la afección, remisiones que son muy características. Muchos de los pacientes tienen, en períodos que no guardan ninguna relación de tiempo, ataques más pronunciados, durante los cuales el dolor se exaspera y se acompaña de vómitos mucosos. Lo que caracteriza especialmente esas crisis que nosotros creemos no sobrevienen sino en los períodos más avanzados de la afección, es que nunca hay elevación térmica ni rigidez muscular, ni constipación. Por el contrario, esas crisis dolorosas se aunan con verdaderas debacles diarréicas.

La localización epigástrica tan frecuente del dolor explica por qué tan á menudo se haga el diagnóstico de úlcera de estómago ó de duodeno. Sin embargo, el error más común es el de la apendicitis, y es con ese diagnóstico que el enfermo llega al cirujano.

c) *Sensibilidad de la presión*—Muy á menudo, dice Jackson, existe una sensibilidad difusa que es completamente característica, pero no hay una rigidez muscular concomitante. Esta sensibilidad á la presión se parece á menudo á la hiperestesia histérica y puede llegar á ser tan exquisita como para que la presión de la ropa sea insufrible.

d) *Perturbaciones gastro intestinales*—Faltan pocas veces, llegando en ciertos casos á ser tan pronunciados los disturbios digestivos que inducen á creer que se trata de una gastritis ó de una úlcera. Estos síntomas gástricos son de orden funcional. Ya Carlos Mayo había llamado la atención sobre el reflejo gástrico que acompaña las obstrucciones bajas del intestino, especialmente del delgado, y por otra parte es de observación común comprobarlo en las apendicitis llamadas quísticas y en las concreciones apendiculares. Nuestro enfermo de la Observación V, había sido atendido por un especialista que atribuyó las alteraciones que él presentaba á una afección gástrica. Los disturbios gástricos, tales como náuseas, vómitos, sensación de repleción y el dolor no tienen ninguna relación con la alimentación. En estos casos el análisis del jugo gástrico no da datos apreciables. Nos permitiremos recordar aquí que Lane atribuye á la éxtasis intestinal y á la dilata-

ción del intestino por encima de la acodadura ileal la formación de muchas úlceras del duodeno y del estómago.

Algunos autores han comprobado que estas alteraciones gástricas, así como el dolor, se mejoran con el reposo en posición horizontal.

e) *Meteorismo*—Nunca es posible comprobar una verdadera distensión abdominal total mientras que en los casos de estenosis supra-cecal por pericolicitis, es de regla observar un meteorismo pronunciado en todo el cuadrante derecho. Este meteorismo llega á hacerse sumamente penoso para el enfermo. Es debido especialmente á la distensión del ciego ; á la palpación, la repleción gaseosa de esta viscera es evidente, dando el gorgoteo clásico.

f) *Alteración del estado general*—Cuando la enfermedad dura de mucho tiempo se comprueba una manifiesta alteración del estado general del sujeto que impresiona y que conduce al clínico hasta la sospecha de que se trata de una lesión tuberculosa ó neoplásica. Nuestro enfermo de la Observación XI fué intervenido con el diagnóstico de un neoplasma intestinal.

El enfermo pierde sus fuerzas, disminuye de peso, se alimenta mal porque tiene poco apetito y

teme sus dolores abdominales ; adquiere un tinte amarillo terroso ; padece de frecuentes insomnios y muy especialmente de cefalalgia. Estas alteraciones del estado general pueden llegar á tener los tintes del cuadro trazado por Lane en sus estudios sobre la éxtasis intestinal crónica, á la cual indudablemente y á los fenómenos de orden tóxico que lo acompañan, deben atribuirse esos síntomas.

g) *Examen radiográfico* --- Por motivos independientes de nuestra voluntad, no podemos presentar en este trabajo, como lo hubiéramos deseado, algunas radiografías muy demostrativas que se hicieron en alguno de nuestros enfermos.

Pilcher aconseja la técnica siguiente para el examen radiográfico : Durante el día se da al sujeto una dosis conveniente de aceite de castor ; á las 10 de la noche una mezcla que contenga de 2 á 4 onzas de sub-carbonato de bismuto, cantidad que se determina por el tamaño y el peso del paciente. A esto se agrega 6 onzas de mucílago de acacia y la cantidad así obtenida se lleva á 16 onzas con top milk, lo cual sirve para ocultar el gusto insípido del bismuto y el sabor ácido de la acacia. A la mañana siguiente, más ó menos á las 12 horas de haber tomado la mezcla, el enfermo será examinado por el radiólogo, quien en ese momento encontrará ya que mucha de la

emulsión de bismuto ha franqueado el íleon terminal y ha llenado casi la primera parte del intestino grueso. Más tarde se vuelve á examinar teniendo en cuenta el tiempo que ha tardado el bismuto para progresar en el intestino en el momento del primer examen. En muchos casos es bueno administrar un enema suplementario de bismuto por medio de un corto tubo rectal. La combinación de los dos métodos ofrece una excelente demostración radiográfica de todo el intestino grueso.

El examen radiográfico del aparato digestivo que adquirió tanta importancia en estos últimos años, es de una utilidad extraordinaria en los casos en que se sospecha una acodadura ileal ó una pericolicitis, pues no sólo revela la lentitud anormal como progresa la mezcla bismutada, sino que también indica en qué punto del tractus intestinal se encuentra la lesión. Lane da un valor de todo punto primordial al examen radiográfico, y Jordan en una comunicación que transcribimos en parte dice : « La radiografía permite revelar las acodaduras de ciertas partes del aparato intestinal, la más frecuente de la cual se halla en la terminación del íleon. Las ptosis de las asas terminales del íleon se caracterizan por el retardo considerable de la evacuación del contenido ileal en el ciego, retardo que es muy notable cuando el sujeto permanece en posición vertical. Al examen radiográ-

fico se ve la terminación del ileon en forma de una larga asa que asciende casi verticalmente para terminarse en el ciego. A su nivel se puede por la palpación despertar ó no dolor según si el asa es ó no móvil, cuando se comprueba á la radiografía que la última asa intestinal está fija, quiere decir que existe la acodadura de Lane. Examinando los movimientos respiratorios se ve que el ciego lo sigue y arrastra consigo el asa del ileon hasta el punto en que está fija. Cuando se trata de movilizar el asa con el dedo, se ve que no es posible hacerlo, mientras que arriba y abajo del punto acodado se obtiene fácilmente una movilización. Estando el sujeto en la posición vertical se ve á veces descender el ciego que arrastra la porción móvil del intestino que se acoda entonces al nivel de esa porción fija. Cuando existe un punto doloroso en la fosa ilíaca derecha se le observa localizado casi siempre al nivel de la última porción del ileon y no del apéndice, cosa muy fácil de comprobar en los casos en que el bismuto ha penetrado en el apéndice y lo ha hecho visible. También, naturalmente se observan acodaduras al nivel del ángulo hepático del colon y otros segmentos ».

*
* *

Cuando el cuadro clínico que acabamos de trazar se encuentra bien definido, creemos que se puede diagnosticar antes de la operación una pericolicitis de Jackson ó una acodadura de Lane. Como ya lo hicimos notar, nosotros hemos tenido la oportunidad de examinar con el doctor Zeno, pacientes que ofrecían síntomas suficientes y que se llevaron á la operación con un diagnóstico hecho de antemano, diagnóstico que fué confirmado. Sin embargo, no es siempre posible diagnosticar con ciertos visos de seguridad las condiciones patológicas que estudiamos, pues á ellas muchísimas veces se asocian otras lesiones tales como apendicitis ó úlceras gástricas ó duodenales que alteran la regularidad del cuadro clínico.

El diagnóstico diferencial de estas condiciones debe hacerse en primer lugar con la apendicitis. En esta afección que le es conocida pensará siempre el médico práctico y el error será muy explicable por cuanto la patología del apéndice vermiforme es muchísimo más familiar y sus lesiones inmensamente más comunes. La apendicitis crónica, pudiendo dar todos los síntomas que se observan en la pericolicitis ó en la acodadura ileal y que por otra parte puede asociársele, será muy difícil de eliminarse en el diagnóstico. Sin embargo, se deberá tener en cuenta que la apendicitis tiene un punto

doloroso mejor y más estrictamente localizado de lo que sea el dolor sordo y difuso que se observa en la acodadura ileal y en la pericolicitis. El dolor se acompaña casi siempre de resistencia muscular que por el contrario falta aquí. Además, los ataques agudos que pueden observarse en la evolución de una apendicitis crónica, suele acompañarse de elevación térmica, de aceleración del pulso y de constipación. En cambio, durante las crisis á que van sujetos, los individuos en quienes la pericolicitis ó la acodadura existe de mucho tiempo, falta la hipertermia aunque sea moderada y coexiste la mayor parte de las veces una debacle diarréica.

Las alteraciones gástricas que hemos observado con tanta frecuencia, harán que muchas veces el ánimo del médico se incline hacia una lesión ulcerosa del estómago ó del duodeno. No obstante, los antecedentes clínicos diferentes en los dos casos, la falta absoluta de relación que existe entre los disturbios gástricos de la pericolicitis ó de la acodadura y los períodos digestivos, la falta de hematemesis ó de melena, los dolores que no se irradian como lo hacen en las lesiones ulcerosas verdaderas, sino que por el contrario demuestran tener en un examen clínico prolijo su intensidad mayor en la fosa ilíaca derecha, y los demás síntomas que será obvio enumerar, permitirán al clínico experimentado comprobar que los

síntomas gástricos son puramente de orden funcional.


La litiasis biliar puede dar lugar á dudas cuando el dolor es alto como en los casos en que existe una pericolicitis pronunciada sobre la flexura hepática. Creemos, sin embargo, relativamente fácil descartar ese diagnóstico, por los antecedentes, por el carácter del dolor, y por la ausencia de ictericia.

Podrá también discutirse en un diagnóstico diferencial una lesión neoplásica ó tuberculosa del intestino ó una litiasis renal ó ureteral ó una lesión anaxial en la mujer. Un examen prolijo del enfermo, sus antecedentes, y por fin, la radiografía y el cateterismo permitirán eliminar esas afecciones.

Tal vez llame la atención que nosotros no insistamos en un diagnóstico diferencial con el ciego móvil y la tiflatonía. La primera condición no tiene á nuestro modo de ver la importancia patológica que Wilms, Klose y otros han querido asignarle y pensamos, subscribiéndonos á la opinión de Sonnerburg que un ciego móvil es preferible á un ciego fijado por medios quirúrgicos. Asistimos en este momento á un verdadero furor, si se nos permite el término, por las pexias cecales que tal vez, dentro de poco tiempo, corran la misma suerte que las operaciones de la misma índole de que se ha usado y abusado en cirugía. En cuanto á la tiflatonía nosotros no la hemos

encontrado en las observaciones del doctor Zeno en su estado de pureza y opinamos que esa contingencia debe ser difícil de hallarse. En nuestras observaciones, la atonía cecal y la dilatación eran siempre debidas á una lesión supra-cecal que se encontraba en la operación.

El diagnóstico entonces de la pericolicitis de Jackson y de la acodadura de Lane, puede hacerse con una facilidad relativa cuando la mayoría de los síntomas existan, no haya otra lesión asociada, y sobre todo cuando se tenga presente, que en el cuadrante inferior derecho del abdomen existen dichas condiciones mórbidas que deber buscarse en el examen clínico.



Tratamiento y resultados

Al estudiar el tratamiento que debe instituirse para curar las lesiones que hemos descrito, nos separaremos de la guía de conducta que ha sido nuestra norma en todo el transcurso de este trabajo. Es decir, que en vez de comenzar por exponer las opiniones de los autores que nos han precedido para luego emitir las que nos sugiere la observación de nuestros casos personales, no haremos sino detallar la técnica que el doctor Zeno ha seguido en sus casos y los resultados que con él hemos podido comprobar.

Creemos que en el momento actual es preferible exponer en un capítulo de esta naturaleza las impresiones que se recojan del estudio prolongado de cada uno de los enfermos observados. Con esto se aportará mayor contribución al estudio de la pericolicitis de Jackson y de la acodadura de Lane. No debemos olvidar por otra parte que la mayoría de los autores, salvo Jackson, Lane y pocos más, tienen de estas

entidades una experiencia que no es lo suficientemente larga como para que sus conclusiones, para el capítulo de la terapéutica, puedan aparecer como definitivas.

Hemos hecho notar ya que los casos de pericolicitis y acodadura en que ha intervenido el doctor Zeno durante un año, han sido más numerosos (23 en su totalidad). Nosotros hemos querido acompañar este trabajo con 11 tan solas de las historias clínicas, teniendo el cuidado de elegir las más demostrativas.

El enfermo se prepara como en las intervenciones abdominales comunes.

En la víspera de la operación se administra á las 4 de la tarde, una dosis conveniente de aceite de castor mezclado con cerveza ó jugo de naranjas para disimular el sabor.

A la noche se da un baño general tibio y un sello de veronal (75 centigramos á 1 gramo según los casos).

El campo operatorio se prepara inmediatamente antes de principiar la intervención.

La posición que debe adoptar el paciente en la mesa es la de decúbito dorsal. En ciertos casos de acodadura de Lane, hemos encontrado muy útil la posición inclinada de Trendelenburg.

Como en todas las operaciones que practica el doctor Zeno que requieren anestesia general, el narcótico de elección es el éter administrado gota á gota, precedido por una inyección de pantopón, media hora antes de comenzarse la intervención. Cuando el enfermo está bien dormido se practican á través de la incisión, inyecciones de novocaina al 1 por 400 que infiltran todos los planos, menos el peritoneo que se infiltra con una solución de clorhidrato de quinina y úrea al 1/2 por ciento. Estas inyecciones locales combinadas á la anestesia general, constituyen el método anocivo de Crile; tienen por objeto disminuir el shock operatorio, y dan al período post-operatorio una benignidad notable.

La incisión debe ser amplia para que se pueda examinar con toda prolijidad el abdomen y comprobar así las lesiones que han inducido al acto quirúrgico. Actualmente el doctor Zeno da la preferencia á la incisión transversal conocida bajo el nombre de incisión de Sprengel. En algunas de las intervenciones en que hemos ayudado, la visibilidad que permite dicha incisión y la facilidad que ofrece para todas las maniobras intra-peritoneales, nos llamó verdaderamente la atención, por lo que creemos que debe ser la de elección para estos casos.

En los casos de pericolicitis hemos visto siempre y se consigna en nuestras historias, que la operación consistió en la ablación de las membranas seguida ó no de una plegadura del ciego si ello parecía necesario. No encontramos que la técnica de la extirpación de la membrana haya sido bien detallada, por lo que describiremos la técnica que le hemos visto seguir al doctor Zeno en las operaciones que hemos presenciado y en las que hemos intervenido. En el punto en que la membrana aparece más espesada se toma con una pinza de disección y se le secciona delicadamente tratando por el momento de evitar los vasos que la surcan, vasos que darían una hemorragia en napa molesta. Entonces se aplica una pinza de Kocher y se tracciona delicadamente introduciendo entre la membrana y la serosa intestinal una tijera curva y roma que es guiada por los dedos del operador. La tijera bien manejada desprende el velo membranoso del peritoneo cólico, resultándonos otros tantos fragmentos de la membrana que se ligan en su base con catgut fino y se seccionan. Esta maniobra, repetida cuantas veces sea necesario, permite hacer con toda la rapidez y seguridad debida la extirpación de la membrana evitando hemorragias molestas y lesiones serosas. Es fácil observar que cuando la membrana comprime y tiende á estenotar el calibre intestinal, cuando es seccio-

nada, permite una dilatación rápida del segmento estrechado que se hace, por decirlo así, á la vista del operador.

Si la enfermedad data de mucho tiempo y el ciego está dilatado y sus paredes son atónicas, se hace una caecoplicatio, operación que consiste en unir con surjet la tenia longitudinal anterior con la externa. El surjet se hace con hilo de lino ; principia al nivel del muñón apendicular y termina en el punto en que comenzaba la estenosis.

En el período post-operatorio, la preocupación principal, lo mismo que en la acodadura de Lane debe ser la de excitar rápidamente el peristaltismo intestinal. A las 12 horas de la operación se administra un enema que facilita la expulsión de los gases y algunas materias fecales, é impide la distensión abdominal. A las 48 horas se da un purgante de aceite de castor. Si el enfermo lo desea, se le permite levantarse al segundo ó tercer día de la intervención. El abandono precoz de la cama tiene una intervención favorable sobre la evolución post-operatoria ; abrevia la convalecencia y favorece el peristaltismo intestinal.

Los resultados de esta terapeutica sencilla en los casos que publicamos son favorables. El enfermo de la Obs. V, enfermo de la clientela privada del doctor Zeno y que pudimos por lo tanto ver con fre-

cuencia, nos afirma que todas sus molestias han desaparecido y que él se encuentra muy satisfecho de la intervención.

El sujeto de la Obs. III, que presentó en la laparotomía una pericolicitis sumamente pronunciada, mejoró mucho después de la operación y abandonó el Hospital en condiciones favorabilísimas. No sabemos qué resultado final tengamos aquí, pues el sujeto no se presentó al examen que le habíamos solicitado.

El sujeto de la Obs. VI, después de haber curado operatoriamente, aumentando de peso y obtenida la regularización de sus intestinos, ha vuelto pocos meses después quejándose de dolores difusos, pero poco marcados del abdomen y de que la constipación volvía paulatinamente. La evolución post-operatoria nos hace creer que si bien el enfermo ha curado de su apendicitis á recaídas, no ha obtenido de la ablación de las membranas el resultado duradero que debe buscarse.

La enferma de la Obs. IV á la cual se practicó la extirpación de un piosalpinx y de un apéndice esclerosado, además de la ablación de las membranas, nos comunica que continúa muy bien después de la intervención. Sin embargo, acusa todavía un ligero estreñimiento.

Los cuatro casos últimos no pueden tomarse en cuenta, por lo que se refiere al resultado final, por cuanto el uno falleció de resultas de la perforación de una úlcera duodenal, y los otros tres son demasiado recientes. Sin embargo, todos ellos han abandonado los Hospitales muy mejorados.

En los casos de acodadura de Lane el doctor Zeno practica únicamente la extirpación del repliegue que la causa. La superficie cruentada que resulta se peritoniza cuidadosamente y por encima de ella se vierten, como lo hace Mayo, de 15 á 20 centímetros cúbicos de vaselina amarilla esterilizada. Debe advertirse que la peritonización correcta es difícil de hacerse. Al mismo tiempo se practica la ablación del apéndice y de las membranas pericólicas, si es que existen. Si el ciego aparece anormalmente distendido y es muy móvil, se hace una caecoplicatio con la técnica ya descrita. Esto es todo lo que hace el doctor Zeno, por lo menos hasta ahora, pues últimamente en un enfermo con acodadura de Lane, ptosis del colon transverso y una constipación grave que databa de muchos años, nosotros hemos ayudado á practicar una íleo-sigmoidostomía.

Los resultados obtenidos en los tres casos de acodadura ileal que exponemos son bastante favorables. El enfermo de la Observación I, operado de

apendicitis y de acodadura ileal, ésta muy anterior á aquélla, examinado varias veces, hasta un año después de la intervención, ha visto desaparecer su constipación rebelde, mejorar grandemente el estado general, hasta el punto de que nunca, según él nos declaró, había estado tan bien.

La segunda enferma, que tenía al mismo tiempo una retroflexión uterina, ha obtenido un beneficio real de la operación, y sobre todo ha desaparecido su constipación. Sin embargo, suele quejarse aún de dolores vagos y de molestias abdominales que no precisa y que nosotros, que la hemos examinado varias veces, atribuimos á su carácter más bien nervioso.

El tercero ha obtenido un beneficio más bien pequeño de la intervención, pues interrogado por nosotros á principio de Febrero de este año nos declara que sufre de perturbaciones gástricas (dolores, náuseas, ligera constipación que se alterna con diarrea) que nos hacen sospechar una lesión ulcerosa del estómago ó del duodeno.

En resumen, en los casos de acodadura de Lane debe hacerse la sección del repliegue y tratarse convenientemente la superficie resultante. Tan solo en casos de insuceso creemos indicado poner al intestino en corto circuito, operación que si bien es muy benigna en las manos de Lane, que es un verdadero

especialista, puede no serlo tanto en manos poco experimentadas. La pericolicitis de Jackson debe tratarse en los casos comunes con la ablación de las membranas pura y simple. Cuando el ciego está dilatado nos parece conveniente practicar la caecoplicatio. En los casos más graves en que la membrana se extiende sobre una gran parte del colon ascendente y hasta del colon transverso, en vista de los insucesos que hemos presenciado, nos parece deba tratarse más radicalmente, haciendo, ó bien una fleo-transversotomía, ó bien una fleo-sigmoidostomía, según los casos.

El tratamiento médico es útil para preparar la operación, debiendo ser instituido y seguido meticulosamente antes de llegar á la intervención. El fracaso del tratamiento ó su acción mediocre indicará la operación.

En el período post-operatorio la preocupación principal debe consistir en educar al paciente, indicándole un régimen alimenticio apropiado y una buena higiene física. El uso de una faja abdominal contribuirá á evitar las recidivas y la tendencia á la ptosis visceral (Lane). Cuando la constipación vuelva á pesar de la intervención, antes de proponer al enfermo una nueva operación, que podrá ser entonces la de Lane, será conveniente como lo aconseja este autor y Pauchet, volver al antiguo tratamiento,

insistiendo especialmente en la higiene, en el masaje abdominal y en el uso de la parafina. Este cuerpo dado á la dosis de una cucharada antes de las dos primeras comidas, mientras sea puro no ofrece ningún inconveniente y sí muchísimas ventajas y eficacia para provocar evacuaciones normales.

Observaciones Clínicas

OBSERVACION I

Galo P., español, 36 años, casado, jornalero, domiciliado en Rosario. Ingresó al Hospital Español, sala IV, cama 25, el 29 de enero de 1913.

Es un enfermo que no ha padecido ninguna afección abdominal, pero que de muchísimo tiempo atrás sufre de una tenaz constipación.

El 16 ó 18 de enero próximo pasado, después de un esfuerzo violento—según él—empezó á sentir un dolor perfectamente localizado en la fosa ilíaca derecha, que al principio era continuo y de no mucha intensidad. Guardó cama 4 días friccionándose la parte dolorida, al cabo de los cuales pudo reanudar su trabajo; así lo hizo durante 6 días, no pudiendo continuar á causa de reaparecer los dolores, esta vez más intensos y no continuos, sino por accesos; estuvo dos días con aplicaciones de hielo y luego ingresó al servicio.

Es un hombre de esqueleto bien desarrollado, regular panículo adiposo y buen desarrollo muscular ; calvicie pronunciada.

Al examen no presenta ninguna particularidad digna de nota más que en la fosa iliaca derecha, donde existe hiperestesia cutánea, defensa muscular y dolor localizado en el punto de Mac Burney.

Operación el 14 de febrero de 1913 : Incisión para-rectal oblicua ; se encuentra el apéndice en posición retro-cecal, con la porción terminal fuertemente adherida al peritoneo.

Se encuentra así mismo un repliegue falciforme, que partiendo de la extremidad terminal del ileon á unos 7 centímetros aproximadamente, se dirigía á insertarse al peritoneo posterior ; pasando por encima de los vasos ilíacos ; esta membrana era idéntica á la descrita por Lane y producía una acodadura en V muy manifiesta del intestino. Se resecó y se peritoniza cuidadosamente. Por encima de ella el ileon aparecía anormalmente distendido.

El enfermo es dado de alta á los 10 días, curado y con sus movimientos intestinales normales. Examinado varias veces, la última de ellas en Enero próximo pasado, se comprueba que la curación persiste y que la pertinaz constipación que aquejaba al enfermo ha desaparecido.

OBSERVACION II

Matilde A. de S., española, 19 años, casada, domiciliada en Rosario. Ingresa al Hospital Español, sala I, cama 10, el 16 de junio de 1913.

En sus antecedentes personales no hay nada digno de notar, á no ser alteraciones menstruales caracterizadas especialmente por dolores.

La enfermedad que la decide á ingresar al Servicio comenzó hace un año y medio con dolores en ambas fosas iliacas que se irradiaban hacia la región lumbar. Al mismo tiempo empieza á sufrir una constipación sumamente marcada, pues tardaba hasta siete y ocho días para mover el vientre, haciéndolo entonces con muchos dolores y materias fecales duras y escasas. Poco á poco fué acusándose una cefalalgia cada vez más marcada, náuseas, poco apetito y mal gusto en la boca. El carácter además se había modificado llegando la enferma á ser muy excitable,

á veces con depresión marcada y con estado de prostración general.

Al examen se encuentra una mujer de estatura pequeña, de tinte pálido amarillento, con lengua saburral y sin nada digno de nota, menos los datos ya transcritos, y los que exponemos á continuación :

La palpación bi-manual demuestra que el útero se encuentra en una marcada retroflexión. En la fosa ilíaca derecha la palpación superficial y profunda es dolorosa.

Operación el día 2 de julio de 1913 : Laparotomía mediana infra-umbilical. El apéndice, pequeño, sin mayores alteraciones macroscópicas, se encuentra en posición pelviana y se extirpa. La exploración del colon ascendente, vesícula biliar, duodeno, riñón y estómago los revela normales. Al atraer la última porción del íleon, que estaba desplazada hacia abajo, se encuentra que permanece fijada á la pared posterior por un repliegue que está situado á una distancia de 6 ó 7 centímetros de la unión íleo-cecal, repliegue que acoda bruscamente el asa y que no permite exteriorizarla. El repliegue en cuestión era ancho, de un color blanquecino lustroso ; se insertaba en el borde libre del intestino y se dirigía hacia la pared posterior, cuya superficie serosa cruentada se sutura ; se extirpa la membrana y toda la superficie se peritoniza cuidadosamente. La

operación termina con una histeropexia, método Gillian Doleris.

Post-operatoria : La enferma abandona el servicio á los 20 días, muy mejorada en su estado general, habiendo aumentado de peso y moviendo el vientre con toda regularidad. Examinada en Enero de 1914, se comprueba el resultado excelente de la operación. La paciente tiene buen apetito, digiere bien, mueve su vientre todos los días y el estado general ha mejorado notablemente. Continúa, sin embargo, quejándose de dolores vagos en su abdomen inferior y de una cantidad de pequeñas molestias que atribuimos, más que á una causa orgánica, al carácter más bien nervioso de la enferma.

OBSERVACION III

Felipe M. : 28 años, italiano, casado, agricultor, procedente de Arroyo Seco. Ingresa al Hospital de Caridad, servicio del doctor Laureano Araya, el 9 de Agosto de 1913.

Hace unos 8 meses aproximadamente, sin que mediase ningún antecedente, tuvo un dolor en la fosa ilíaca derecha que se acompañó de fiebre moderada, constipación, malestar general que le obligó á guardar cama durante 3 días.

A raíz de ese ataque se instaló una constipación que alternaba frecuentemente con crisis que el enfermo describe en esta forma : comienza con dolores fuertes que se extienden en toda la fosa ilíaca derecha y en la región epigástrica ; á ese dolor se acompañan deseos de defecar, siendo las deyecciones de un carácter muco-membranoso, escasas en cantidad y que se repiten 3 ó 4 veces por día. Este

estado dura un par de días y sobreviene una verdadera débacle diarréica, que postra grandemente al enfermo. Terminada la crisis vuelve la constipación en su forma habitual :

En el momento de su ingreso al Hospital de Caridad, el enfermo tenía temperatura irregular, poco elevada pues que no llegaba nunca á 38° ; malestar general, inapetencia, etc., síntomas que hicieron sospechar una fiebre tifoidea anómala.

El enfermo fué pasado al servicio del doctor Vasallo, el 6 de Septiembre de 1913, ocupando la cama 4 de la sala San Ireneo.

Al examen se encuentra un sujeto de estatura mediana, bien constituido, con masas musculares bien desarrolladas y panículo adiposo regular. La lengua es húmeda poco saburral. Apetito bueno.

La fosa ilíaca derecha presenta una sensibilidad difusa á la presión que despierta un dolor sordo que abarca toda la fosa ilíaca y llega hasta el reborde costal. La región epigástrica es también ligeramente dolorosa á la percusión. Examen del jugo gástrico normal.

Operación el día 9 de Septiembre de 1913 : Incisión para-rectal grande. A la abertura del peritoneo se encuentra un apéndice grueso, cuya extremidad libre se dirigía hacia la línea media ; extirpación previa angiotripsia.

Examinando el colon se encuentra una membrana de Jackson, sumamente pronunciada, evidéntísima y bien vascularizada, gruesa. Se insertaba de un lado al peritoneo parietal, seguía sobre el colon, comenzando al nivel de la unión ceco-cólica y terminando hacia arriba en el ángulo hepático. La membrana cubría toda la cara anterior del colon ascendente, pasaba luego sobre su borde interno y recubría el colon transversal al cual acodaba bruscamente uniéndolo íntimamente al colon ascendente.

Se extirpan las membranas, con la técnica ya descrita y haciendo una hemostasia muy cuidadosa, tanto más necesaria por ser los vasos excesivamente numerosos y desarrollados. La ablación de las membranas deja libre á la rama cólica y permite entonces al colon transversal desplazarse como lo desea el cirujano.

Se termina la operación con una cecoplicatio, luego se vierte vaselina líquida como lo aconseja Mayo.

El enfermo sale de alta el 25 de Septiembre de 1913 en condiciones sumamente favorables.

OBSERVACION IV

Dora C. : turca, 35 años, casada, procedente de Estación Virginia.—Ingresa al Hospital Español el 16 de Septiembre de 1913, sala 1, cama 6.

Una hermana de 12 años ha sido operada en el mismo hospital por el doctor Zeno de un enorme quiste del ovario derecho. No hay otro antecedente familiar digno de mención.

Ha tenido 4 hijos, uno de los cuales muerto ; partos normales, menos el último en el que hubo necesidad de hacer una versión. Después de este parto estuvo enferma gravemente de infección puerperal. Hace muchos años que es una constipada que mueve su vientre cada 4 días. Después del último parto, que remonta á 3 años, á esa constipación habitual se agregan dolores pelvianos que se irradian hacia la región lumbar ; menstruaciones dolorosas de tres días de duración. Sufre frecuentemente de ce-

falalgia ; además de un tiempo á esta parte su estado general ha desmejorado. Un mes antes de ingresar al hospital tuvo una crisis dolorosa cuyo punto máximo localiza en la fosa ilíaca derecha, crisis que no causó hipertermia y que fué seguida de una débacle diarreica. El médico que la examina diagnóstica una apendicitis y aconseja la intervención.

Es una enferma de buen desarrollo, con panículo adiposo más bien abundante, lengua saburral. Examen genital : Utero. En latero-versión izquierda, grande ; á su derecha y separado por un surco poco apreciable se halla un tumor liso, renitente, doloroso, fijo, que parece estar constituido por el anexo derecho. Douglas libre.

Fosa ilíaca derecha. La palpación profunda despierta un dolor que no es muy intenso, que se irradia hacia arriba y atrás y produce una sensación de náuseas. Ciego grande, descendido, gorgoteo pronunciado.

Operación el día 2 de Octubre de 1913.—Laparotomía mediana infra-umbilical. A la abertura del vientre se comprueban las lesiones reveladas por el tacto bi-manual. Se procede á la extirpación del piosalpinx dificultosa por adherencias tenaces del epiplon, y de alguna asa intestinal. El apéndice es largo, duro, de aspecto esclerosado, y en posición interna : Apendicectomia. Sobre el colon ascendente

se encuentran membranas de Jackson muy pronunciadas al comenzar el colon ascendente, adonde producían una estenosis marcada. Estas membranas disminuían á medida que ascendía el colon. Extirpación de las membranas ; peritonización de toda la superficie cruentada, cierre sin drenaje. La enferma egresa el 22 de Octubre de 1913 en condiciones bastante favorables. Noticias posteriores indican que la enferma sigue bien ; pero que aún subsiste un ligero estreñimiento, bien que no tan molesto y tenaz como lo era antes de la operación.

OBSERVACION V

José S. : 38 años, español, casado, constructor, domiciliado en Rosario. Ingresa á una clínica privada el día 23 de Octubre de 1913.

No tiene nada en sus antecedentes que valga la pena de mencionarse. Se presenta al examen porque desde hace dos años y medio sufre de dolores abdominales que refiere especialmente al epigastrio; disminución del apetito, náuseas, acidez de boca, y repleción epigástrica. Siempre ha sido constipado, por lo menos desde que habita en este país, moviendo su vientre actualmente cada 3 ó 4 días, por lo que usa de laxantes muy á menudo. Cada 2 ó 3 meses tiene una pequeña crisis en que los dolores se hacen más pronunciados y se localizan con frecuencia en la fosa ilíaca derecha, que se meteoriza. Nunca hay fiebre, ni sensibilidad á la presión, pero en cambio hay una diarrea mucosa. A estas

debacles suelen suceder períodos de calma durante los cuales el enfermo mejora su estado general. Ha sido atendido varias veces por diversos colegas que diagnosticaron ya dispepsia, ya úlcera de estómago, é indicaron el régimen oportuno. Los disturbios digestivos no guardaban relación entre las comidas y su aparición. A pesar de lo riguroso del método el enfermo no experimentaba ningún beneficio.

Al examen se encuentra un sujeto alto, musculoso, con panículo adiposo muy escaso. Tiene una calvicie pronunciadísima; la lengua es muy sucia; el tinte de la piel y mucosas es ligeramente pálido. El examen del estómago y del jugo gástrico no da datos utilizables sino para excluir esa localización. La fosa ilíaca derecha demuestra un meteorismo poco acentuado en toda su extensión; la palpación profunda despierta un dolor sordo que no está localizado en el punto de Mac Burney, sino que se extiende sobre todo el ciego y parte del colon ascendente hasta por debajo de las costillas. El ciego está dilatado y da el ruido característico del gorgoteo. El examen radiográfico demuestra que la mezcla bismutada franquea la terminación del íleon en su tiempo común, pero que su progresión es muy retardada al nivel del colon ascendente.

Operación el día 24 de Octubre de 1913.—
Incisión para-rectal grande. La palpación del estó-

magos, duodeno, vías biliares, y riñón los revela normales. En cambio todo el colon ascendente, desde la flexura hepática hasta el ciego, está recubierto por un denso velo membraniforme bajo el cual parece estar comprimido el colon. El apéndice es bajo ; su punta se dirige hacia la terminación del íleon con la cual no adhiere y se extirpa con angiotripsia. Macroscópicamente el apéndice tenía el aspecto esclerosado. La membrana pericólica, muy vascularizada, se extirpa haciéndose una hemostasia cuidadosa. Comenzando al nivel del muñón apendicular se hace un surjet con catgut iodado que une la tenia longitudinal anterior con la externa, deteniéndose el surjet un poco por arriba de la unión del colon ascendente con el ciego. Cierre del abdomen en la forma habitual.

El enfermo egresa del Sanatorio 15 días después de la intervención muy mejorado. Examinado repetidas veces por el doctor Zeno se comprueba que el resultado obtenido se mantiene.

OBSERVACION VI

Marcos P. : 21 años, austriaco, soltero, agricultor, procedente de Pavon Arriba.—Ingresa al Hospital de Caridad, Sala San Camilo, cama 5, el 16 de Octubre de 1913.

Hace tres años tuvo un ataque de apendicitis franco con temperatura alta, vómitos y constipación. Ingresó inmediatamente á un servicio de cirugía de Rosario, adonde se le instituyó un tratamiento con el objeto de esperar el enfriamiento de la lesión. Al mes fué operado con anestesia raquidea, curando operatoriamente y siendo dado de alta al mes, más ó menos, de la intervención.

Desde entonces los dolores que acusa al nivel del cuadrante derecho del abdomen no han dejado de persistir, acompañados de una constipación muy tenaz. Movía el vientre cada 5 días y por ello se veía obligado á recurrir constantemente al uso de

purgantes. En todo este tiempo no le era dable continuar en sus tareas habituales sino por períodos. Consultó muchos médicos de Rosario que, en vista de la grán cicatriz que presentaba y de la afirmación del enfermo que aseguraba que se le había hecho una apendicectomía, no llegaron á ningún diagnóstico. El enfermo iba desmejorando paulatinamente, se notaba en él un enflaquecimiento cada vez más pronunciado y como al mismo tiempo existía una cefalalgia y un estado de depresión nerviosa marcado, los últimos colegas consultados diagnosticaron neurastenia é indicaron un tratamiento tónico. El doctor Vasallo que lo examinó últimamente lo remitió al Hospital de Caridad sospechando una pericolicitis, ó una acodadura de Lane.

Examen : sujeto alto, vigoroso, de color pálido amarillento, con panículo adiposo muy escaso. Abdomen : Se observa del lado derecho una cicatriz operatoria de Kammerer, reunida per primam. Toda la fosa ilíaca derecha es dolorosa á la presión y hacia arriba, dirigiéndose á la región sub-hepática, se nota una tumefacción difusa que es también muy sensible. El ciego es alto ; está dilatado y se comprueba en él un clapoteo muy manifiesto.

Operación el día 1º de Noviembre de 1913.—
Incisión de Sprengel al nivel del ombligo, que se oblicua para extirpar la antigua cicatriz. A la aber-

tura del vientre se encuentran algunas adherencias del epiplón al peritoneo parietal, adherencias que se desprenden con facilidad. La gran incisión permite una perfecta visibilidad del campo operatorio facilitando la exploración de la parte derecha del abdomen. La palpación del estómago, duodeno, y vesícula biliar no revela nada anormal. Del borde derecho del epiplon, adherido á la porción interna del ciego y del colon ascendente y partiendo de él precisamente, se pudo observar en todo el ciego y en el colon, hasta llegar á la flexura hepática, un velo membraniforme liso y transparente muy vascularizado que se dirigía hacia el peritoneo parietal pero que no obstruía sino escasamente la luz intestinal. El apéndice era largo (14 centímetros), grueso, con adherencias al epiplón y á una asa intestinal. Se dirigía horizontalmente hacia adentro y arriba encontrándose su extremo casi al nivel de la cicatriz umbilical. Terminación del ileon normal. Apendicectomia con angiotripsia; ablación de las membranas pericólicas; peritonización; caecoplicatio, con un surjet de hilo de lino que unía la tenia externa á la anterior. Cierre sin drenaje.

El enfermo sale de alta el 24 de Noviembre de 1913, en condiciones inmejorables, habiendo aumentado 4 kilos de peso, y habiendo desaparecido todos los dolores y la constipación.

Examinado en Febrero de este año se observa que el estado general continua siendo muy bueno, pero, aunque atenuada, ha reaparecido la constipación.

OBSERVACION VII

Francisco N. : 37 años, español, casado, mozo de café, domiciliado en Rosario.—Ingresa al hospital Español el 15 de Noviembre de 1913, sala III, cama 18.

A los 18 años blenorragia con orquiepididimitis doble (no ha tenido hijos).

Hace catorce años tuvo un ataque de ictericia, con vómitos biliosos y ausencia de dolores; á los dos meses desaparecieron estos fenómenos. Hace cosa de dos años, en varias ocasiones tuvo que dejar el trabajo á causa de unos dolores que se le presentaban espontáneamente en la región dorsal y lumbar, dolores que pasaban al cabo de unos días de descanso, pudiendo el enfermo reanudar su trabajo. Siempre ha sido inapetente. En sus funciones intestinales, el estreñimiento ha alternado siempre

con la diarrea. Desde hace un año es atacado de frecuentes é intensas cefalalgias. Es muy fumador y bebedor morigerado.

Hace ocho meses, después de un ligero refrigero, tuvo un violento dolor en todo el vientre, acompañado de vómitos y diarrea, dolor que fué limitándose á la fosa ilíaca derecha. Un facultativo prescribió hielo al vientre y opio al interior, permaneciendo el enfermo en cama seis días, reanudando á los veinte su trabajo.

Tres meses después, y á pesar de estar sometido estrictamente al régimen que le señalara el facultativo que le asistió, vió reproducido su ataque; esta vez el médico aconsejó la operación, y no siguiendo el enfermo este consejo, ha sufrido dos ataques más con cuatro días de intervalo, habiendo ocurrido el último hace veinte días.

Estado actual: Enfermo de aspecto muy denutrido con panículo adiposo escaso, lengua saburral, y que adopta en la cama el decúbito dorsal.

La palpación del abdomen revela que la fosa ilíaca derecha en toda su extensión es dolorosa y que hay marcada resistencia muscular. Hay constipación actualmente, la emisión de las orinas es más bien escasa, los dolores que acusa el enfermo requieren una inyección de pantopón.

Operación el día 17 de noviembre de 1913 : Incisión para-rectal. A la abertura del vientre se encuentra que hay varias adherencias epiplóicas de reciente origen ; el apéndice está en posición interna, es largo, con infiltración grasosa del meso y signos de una inflamación bien marcada. Apendicectomía con angiotripsia. Examinando la última porción del ileon se encuentra á pocos centímetros de la válvula ileo-cecal un repliegue que tiene los caracteres ya descriptos y que acoda bruscamente el ileon. El asa aferente está muy distendida. Se secciona la membrana, se peritoniza y se vierten unos 20 centímetros cúbicos de vaselina, cerrándose el vientre en la forma habitual. Esta operación fué presenciada por algunos médicos que pudieron constatar fácilmente la acodadura ileal que antes no habían tenido la oportunidad de ver.

El paciente hace una evolución post-operatoria bastante accidentada. Tiene muchos vómitos, meteorismo abdominal pronunciado y parece al principio que quiere hacerse un ileus-dinámico. Ese estado se combate con éxito con la posición de Fowler, suero por vía rectal é inyecciones de hormonal. La herida cicatriza per primam y el enfermo es dado de alta el día 27 de noviembre de 1913.

Examinado por nosotros hace muy poco tiempo, encontramos que el estado general ha mejorado in-

dudablemente y que el enfermo se encuentra mejor después de la intervención. Pero existen dolores en la región gástrica, náuseas, inapetencia y diarrea : el resultado ha sido poco favorable en este caso.

OBSERVACION VIII

Sofía R., 20 años, rusa, soltera, procedente de Monigotes. Ingresa al Hospital de Caridad, sección pensionistas, el día 10 de enero de 1914.

Los antecedentes hereditarios y personales de esta enferma son difíciles de levantarse porque no sabe hablar el español y el intérprete es poco hábil. Desde 2 años á esta parte sufre de constipación ; mueve su vientre cada 3 ó 4 días ; deposiciones duras y poco voluminosas. A veces con esa constipación habitual alterna una crisis diarreica que dura de 3 á 5 días y coincide generalmente con los ataques que describimos más adelante. Hace un año y medio su estado gastro-intestinal empeoró, pues desde entonces la enferma acusa dolores de estómago que no tienen ninguna relación con las comidas ; poco apetito, disminución de las fuerzas, adelgazamiento. La menstruación es poco abundante

pero no dolorosa, duración 2 ó 3 días. Cada uno ó dos meses aproximadamente, á pesar de la vida metódica que lleva, tiene un ataque doloroso que localiza en la fosa ilíaca derecha, ataque que la obliga á guardar cama, que no se acompaña de vómitos ni de fiebre. A raíz de estos ataques suele sobrevenir una crisis diarréica que postra grandemente á la enferma ; terminada la crisis la constipación vuelve á instalarse y la paciente debe recurrir al uso continuo de laxantes. Un médico que la examina encuentra una ptosis renal á la cual atribuye todos esos síntomas. Los ataques haciéndose cada vez más frecuentes, deciden á la enferma ingresar al Hospital.

Al examen se encuentra una joven de buen desarrollo esquelético y muscular, con panículo adiposo, regular, tinte pálido de mucosas y piel, lengua saburral. Abdomen : Se palpa el riñón derecho descendido. En la región ileo-cecal se comprueba un dolor marcado á la presión que se acompaña entonces de un estado nauseoso. El dolor se propaga hacia la región lumbar derecha y el colon ascendente. Ciego dilatado, bajo y que ofrece el gorgoteo característico. A la palpación de la fosa ilíaca se desprende un pequeño cordón duro y doloroso que huye debajo de los dedos que lo investigan y que parece estar constituido por el apéndice.

Operación el día 12 de enero de 1914 : Incisión de Sprengel. A la abertura del peritoneo, que es libre, se encuentra el apéndice en posición anterior, duro, escleroso, largo unos 8 centímetros con infiltración grasosa del meso : Apendicectomía con angiotripsia. Examinada la última porción del ileon se encuentra normal ; en cambio, sobre todo el colon ascendente y hasta cerca del ángulo hepático, se encuentra una membrana lisa, transparente, con todos los caracteres ya conocidos, que al nivel del tercio inferior del colon está más engrosada, apareciendo casi como una brida que estenosaba la luz del intestino. Píloro, duodeno y vesícula biliar normales. Riñón derecho poco descendido, que á la palpación no ofrece ninguna alteración, por lo que se juzga inútil por ahora practicar una nefropexia. Extirpación de la membrana seguida inmediatamente de una dilatación de la parte estenosada del colon ; hemostasia minuciosa, peritonización. Cierre del peritoneo invirtiendo sus bordes y del resto de la pared en la forma usual.

La enferma abandona la cama al tercer día de la operación y siete días después el Hospital, grandemente mejorada á estar á lo que ella dice. Noticias que recibimos á fines de Febrero indican que la paciente continúa perfectamente.

El caso en cuestión fué muy interesante, pues los alumnos que seguían un curso libre que en esa época dictaba el doctor Zeno, pudieron fácilmente comprobar la existencia de esa entidad mórbida que para la mayoría era una novedad.

OBSERVACION IX

Félix V., español, 20 años, soltero, empleado, domiciliado en Rosario. Ingresa á una clínica privada el 15 de enero de 1914. Sin recordar exactamente la fecha, dice que es un constipado habitual; mueve el vientre cada dos ó tres días, materias duras, pocos voluminosas. Para remediar á ese estado, que traía como consecuencias cefalalgias, náuseas é inapetencia, recurría al uso de laxantes. Desde hace un año aproximadamente se queja de malestar gástrico que él atribuye á su constipación. Estos malestares consistían especialmente en sensaciones de plenitud gástrica después de la comida, erupciones ácidas, dolor que sobrevenía alrededor de dos horas después de las comidas. El médico consultado diagnosticó dispepsia; indicó un régimen vegetariano y le prescribió alcalinos. A pesar del tratamiento, el estado gástrico no mejoró gran cosa. Tres días después consultó á un especialista, cuyo régimen seguía

cuando el día 15 de enero, después de una comida regular, sintió de golpe un fortísimo dolor que le daba la sensación de que le arrancaban las vísceras, que le obligó á acostarse y á estar en la cama con su abdomen encogido. El enfermo localizaba su dolor en el epigastrio y en el punto de Mac Burney.

El facultativo llamado de urgencia diagnosticó apendicitis, hizo una inyección de morfina, prescribió una dieta absoluta y una bolsa de hielo. A las 11 de la mañana siguiente otro médico examina al paciente, encuentra un dolor generalizado pero con tendencia á localizarse en el cuadrante inferior y derecho; facies ansiosa; 120 pulsaciones por minuto, 37°4 de temperatura. El enfermo había tenido vómitos mucosos. Dicho facultativo indicó la necesidad de una consulta con un cirujano, diferiéndose esta desgraciadamente hasta la noche.

Examinado por el Dr. Zenó á las 9 p. m., encuentra al sujeto en posición semi-sentada, con una facies ansiosa y sumamente pálida, disnea pronunciada (50 por minuto); 170 pulsaciones débiles, iguales; resistencia notable de la pared en toda el cuadrante inferior y derecho del abdomen y en el epigastrio. El enfermo había movido el vientre escasamente por la mañana.

A pesar del estado desesperante del paciente, se decide la intervención, que se efectúa en una clínica.

nica privada, con el diagnóstico de perforación de úlcera del duodeno ó del apéndice.

Operación á las 11 de la noche : Incisión longitudinal para-umbilical al través del recto derecho. A la abertura del vientre se escapa un líquido turbio, inodoro, de color amarillento y muy abundante ; apéndice descendente é interno, sano, que se exterioriza. Ciego muy dilatado, de paredes adelgazadas. Al comenzar la iniciación del colon ascendente, se encuentra una membrana pericólica de Jackson, perfectamente pronunciada que disimula la luz del colon y se dirigía hacia afuera, al peritoneo parietal.

El estado sumamente grave del enfermo, que desfallecía por momentos, impidió pretender hacer la operación completa (sutura de la úlcera y gastroenterostomía) que debe hacerse en esos casos cuando las condiciones del paciente lo permitan.

Drenaje del Douglas y del abdomen superior con dos gruesos tubos de cauchut. Posición de Fowler ; inyección de pantopón, protoclisis de Murphy. El enfermo muere 14 horas después de la intervención.

Este caso es sumamente interesante, no sólo por presentar en una forma franca y neta la pericolicitis de Jackson que había traído como consecuencia una estenosis supra-cecal, sino también porque apoyaría la teoría de Lane para el cual, la éx-

tasis intestinal crónica, por las graves alteraciones del aparato digestivo que trae aparejadas, es capaz de dar origen á un ulcus duodenal ó gástrico con todos sus peligros.

OBSERVACION X

Nicolás S. : italiano, 41 años, casado, agricultor, procedente de Coronel Domínguez.—Ingresa al Hospital Español, sala III, cama 5, el 20 de Enero de 1914.

Desde hace un año y medio acusa constipación que era poco notable al principio, pero que no hizo sino aumentar en grado hasta hacerse habitual. Movía el vientre con dificultad cada tres días, y como su estado general sufría por el hecho de esta constipación, el paciente recurría al uso de laxantes.

Hace un año sintió un fuerte dolor en la región epigástrica con irradiaciones hacia la fosa ilíaca derecha y que le obligó á estar en cama. Recuerda que se le meteorizó el vientre, pero no tuvo ni fiebre ni vómitos. Este dolor se repitió á los 4 meses, y por fin, el día 10 de Enero de 1914, esta vez más intenso con un meteorismo abdominal más pronunciado, pero también sin vómitos y sin fiebre. En el

intervalo de éstos ataques subsistía la estitiquiez habitual. La repetición de estos y el malestar ocasionado por su constipación, lo indujeron á ingresar al Hospital Español.

Es un sujeto alto, de buen desarrollo esquelético, con un tinte amarillo pálido de la piel; lengua saburral, ligera fetidez de aliento, emaciación; estado general poco satisfactorio, calvicie muy marcada.

Abdomen: La región epigástrica es dolorosa á la palpación, pero no hay resistencia muscular. En toda la fosa iliaca derecha el paciente acusa un dolor que se exacerba por la presión y que se extiende hasta el reborde de las falsas costillas. Hay un punto en que el dolor es más intenso, precisamente sobre el borde externo del recto, en la línea espino-umbilical. Ligero clapoteo cecal.

Operación el día 23 de Enero de 1914.—In-cisión de Sprengel. Se encuentra el ciego de tamaño apenas aumentado de volumen y de aspecto normal. Desde su principio el colon ascendente está recubierto por una fina membrana de Jackson, que se dirige hacia el peritoneo parietal y que lo recubre casi todo hasta la flexura hepática. En ninguna parte aparecía estenosado el intestino, á no ser en su tercio medio en que la membrana, algo más espesada, obstruía levemente el calibre cólico. El apéndice se

encuentra en posición baja, arrollado sobre sí mismo en ese itálica, con fuertes adherencias con el mesenterio de la terminación del íleon y con el asa misma, es grueso, ingurgitado. Por su dirección y sus adherencias, el apéndice produce una acodadura ileal. Es de color rojo amarillento y largo de unos 12 centímetros. Extirpación, dificultada por dichas adherencias, peritonización cuidadosa; ablación de la membrana en su porción más espesada.

Cierre del abdomen en la forma habitual.

El enfermo sale curado el día 24 de Febrero de 1914.

OBSERVACION XI

Cristeto L. : argentino, 62 años, viudo, empleado. —Procedente de San Jorge (Provincia de Santa Fe). Ingresa al Hospital Español, sala III, cama 33, el 10 de Enero de 1914.

Es un sujeto que ha sufrido un larguísimo pasado urinario. En su juventud tuvo una blenorragia con absceso de la próstata y una adenitis inguinal supurada. Nunca se curó bien de su blenorragia. Hace 15 años, le fué practicada una uretrotomía interna por estrechez muy pronunciada del mismo origen ; luego ha tenido una sífilis ulcerosa conservando cicatrices características en la frente y en los miembros inferiores. Hace 2 años tuvo un chancro blando.

Recuerda haber sido siempre muy seco de su vientre, hasta el punto de que durante largas temporadas no ha podido obrar sino á beneficio de enemas. No dice haber nunca tenido verdaderas de-

bacles diárreicas. Ha sufrido de cuando en cuando de indigestiones.

Ingresa al servicio porque de un tiempo á esta parte, tiene dolores vagos é imprecisos de vientre ; inapetencia, pérdida de fuerzas y de peso, y un malestar general profundo que opina deberse á su vieja afección del aparato urinario.

Al examen se encuentra un sujeto alto, musculoso, bien desarrollado, con panículo adiposo muy escaso. El tinte de su piel es amarillo terroso, en algunas partes con pigmentación oscura ; las mucosas y las conjuntivas son pálidas, la lengua es saburral. El examen del aparato urinario practicado por un especialista pareció incapaz de explicar la oscura sintomatología, y sobre todo la profunda alteración del estado general.

A la palpación del abdomen, en la línea espino-umbilical, se palpa á veces una tumoración difusa, sonora á la percusión, dolorosa, poco móvil lateralmentè, é inmóvil en los actos respiratorios y que parece estar constituida por un asa intestinal. El ciego clapotea y demuestra estar aumentado de volumen. Un examen radiográfico indica que existe una estenosis sobre el colon ascendente.

Se interviene con el diagnóstico de neoplasma intestinal el día 28 de Enero de 1914. Incisión amplia sobre el tercio interno del recto derecho. A la

abertura del vientre se comprueba que el estómago, duodeno, vías biliares y riñón derecho están normales.

El colon transverso presenta una ptosis manifiesta á concavidad superior, llegando el límite inferior casi á encontrarse á la misma altura que el ciego. La palpación minuciosa del intestino delgado del asa sigmoidea, parte superior del recto y vejiga, demuestran que también están normales. El apéndice tampoco tiene ninguna alteración; se practica una apendicectomía con angiotripsia preliminar.

Exactamente en la unión del colon ascendente y del ciego hay una gruesa membrana de Jackson, dura, poco vascular, ancha de unos 4 centímetros y que obstruye el calibre intestinal. Su acción va seguida de una dilatación rápida del segmento estenosado. Se extirpa la membrana y como siempre se liga y peritoniza cuidadosamente cerrándose el vientre en la forma habitual sin drenaje.

El enfermo abandona el servicio el 12 de Febrero de 1914, bastante mejorado, con movimientos intestinales más correctos, pero subsistiendo todavía una constipación ligera que probablemente pudo haberse corregido mejor con una operación complementaria (colopexia).

Conclusiones

1° La pericolitis membranosa de Jackson, y la acodadura ileal de Lane, constituyen entidades mórbidas bien definidas que permiten explicar muchos fenómenos abdominales y los fracasos que se han observado en el tratamiento operatorio de la apendicitis crónica.

2° En toda intervención sobre el apéndice, y muy especialmente en su forma crónica, el cirujano debe explorar la terminación del ileon y el colon ascendente.

3° Las incisiones pequeñas deben abandonarse y en su lugar practicar incisiones amplias, bien colocadas, siendo para nosotros la mejor, la incisión transversal de Sprengel.

4° En los casos comunes de pericolitis, la operación debe limitarse á la extirpación pura y simple de las membranas.

En los casos graves ó en las recidivas, estarán indicadas las anastómosis intestinales con ó sin resección que oportunamente se pueden deducir del estado de las lesiones.

5° La acodadura ileal de Lane, debe tratarse por la ablación del repliegue que la causa, seguida de una peritonización muy cuidadosa.

Cuando existan alteraciones graves del tractus intestinal, y el enfermo presente muy definido el cuadro de la éxtasis intestinal crónica, deberá hacerse la operación de Lane (íleo-sigmoidostomia con ó sin colectomía).

6° El tratamiento médico debe instituirse antes de la operación, siendo un complemento indispensable en el período post-operatorio.

V. PEREZ BALDERIOTE.

Bibliografía

M. P. Alglave -- Contribution á l'étude des accidents rattachés a la dilatation du cœcum et a la pericolicite du colon ascendant et de son angle hépatique. «La Presse Médicale», núm. 41, 17 de Mayo de 1913, pag. 405.

Binnie — Citado por Jackson.

Joseph Blake -- A New Method for operating upon voluminous cœca or cœcum mobile.—Transactions of the New York Surgical Society, *in* Annals of Surgery. Vol. LV, núm. 5, Mayo de 1912, pag. 767.

R. C. Coffey -- The principles underling the surgical treatment of gastro intestinal stasis due to causes other than strictural or ulcerative conditions. — Surgery, Gynecology, and Obstetrics. Vol. XV, núm. 4, Octubre de 1912, pág. 365.

- G. Connell* — Ileocecal adhesions (« Lane's Kink », and « Jackson's membrane »).—Surgery, Gynecology, and Obstetrics. Vol. XIII, núm. 5, Noviembre de 1911, pág. 485.
- Id.* — Etiology of Lane's Kink, Jackson's membrane, and cæcum mobile.—Surgery, Gynecology, and Obstetrics. Vol. XVI, núm. 4, Abril de 1913, pág. 353.
- H. S. Crossen* — Membraneous Pericolitis. — Surgery, Gynecology, and Obstetrics. Vol XIII, número 1, Julio de 1911, pág. 32.
- H. Chapple* — Chronic Intestinal stasis treated by short circuiting or colectomy. —British Medical Journal, núm. 2625, Abril 22 de 1911, página 915.
- Delore y Alamartine* — A propos de deux cas de sténoses sus-cæcales avec péricolite membraneuse. «Revue de Chirurgie», Vol. XLV, Mayo de 1912, pág. 711.
- Pierre Duval* — A propos de la péricolite membraneuse.—Archives des maladies de l'appareil digestif et de la nutrition. Vol. IV, núm. 5, año 1910, pág. 252.
- Discussion* — Abdominal positions of the intestines. —Lane's Kink, Jackson's membrane and allied conditions.—Transactions of Chicago Surgical Society, in Surgery, Gynecology, and Obste-

- trics. Vol. XV, núm. 3, Septiembre de 1913, pág. 351.
- J. R. Eastman* — The foetal peritoneal folds of Jonnesco, Treves, and Reid, and their probable relationship to Jackson's membrane and Lane's Kink.—Surgery, Gynecology, and Obstetrics. Vol. XVI, núm. 4, Abril de 1913, pág. 341.
- Foetal peritoneal folds and their relation to post-natal chronic and acute occlusions of the large and small intestine.—Análisis *in* International Abstract of Surgery. Diciembre de 1913, página 627.
- Enrique Finochietto* — Pericolitis membranosa y Lane's Kink.—Comunicación en colaboración con el doctor Humberto Carelli á la 13ª sección ordinaria de la Sociedad Médica Argentina.—Revista de la Sociedad Médica Argentina, Vol. XX, año 1912, pág. 975.
- F. Fischler* — Die Typhltonie (Dilatatio cæci) als selbständiges krankheitsbild und ihre Beziehungen zur Appendicitis.—Mitteilungen aus den Grenzgebieten der Medizin und Chirurgie. Vol. XX, fasc. XXXI, año 1909, pág. 663.
- Marshall Flint* — Bandas y membranas embrionarias alrededor del ciego.—Bulletin of the Johns Hopkins Hospital. Vol. XXIII, núm. 260, Octubre de 1912, pág. 302.

- Charles Frazier* — The recognition and treatment of lesions of the right iliac fossa other than appendicitis.—Annals of Surgery. Vol. LVI, número 4, Octubre 4 de 1912, pág. 582.
- Arpad G. Gerster* -- On chronic colitis and pericolicitis.—Annals of Surgery. Vol. LIV, núm. 3, Septiembre de 1911, pág. 325.
- Nathaniel Ginsburg* -- A consideration of the anatomical relations of the gut tube.— Surgery, Gynecology, and Obstetrics. Vol XIII, núm. 4, Octubre de 1911, pág. 421.
- Devoine Guyot* -- The relation of the ileocaecal folds to appendectomy.—Annals of Surgery. Vol. LVI, núm. 3, Septiembre de 1912, página 437.
- Ernest Hall* -- A method of ileosigmoidostomy with the formation of a sigmoid valve.—Surgery, Gynecology, and Obstetrics. Vol. XV, núm. 3, Septiembre de 1912, pág. 341.
- Henri Hartmann* -- La typhlosigmöidostomie en γ dans le traitement des colites rebelles et de la stase du gros intestin, par M. M. Lardennois y Okinczyc.—Relation á la Société de Chirurgie de París.—Bulletins et memoires de la Société de Chirurgie de París. Vol. XXXIX, núm. 20, 3 Junio de 1913. Pág. 858.

- F. Hofmeister* -- Ueber Thyphlektasie Chronische Perityphlitis, Cæcum mobile. -- Beiträge zur Klinischen Chirurgie. Vol. LXXI, fasc. XXV, año 1911, pág. 832.
- A. E. Isaacs* -- Membranous Pericolitis. -- The New York Medical Journal. Vol. XCVI, número 17, 26 de Octubre de 1912, pág. 829.
- Jabez Jackson* -- Membranous Pericolitis. -- Transactions of the Western Surgical and Gynecological Association 1908, in Surgery, Gynecology, and Obstetrics. Vol. IX, Septiembre de 1909, pág. 278.
- Membranous Pericolitis and allied conditions of the ileocecal region. -- Annals of Surgery. Vol. LVII, núm. 3, Marzo de 1913, pág. 374.
- A. C. Jordan* -- Some Points concerning the duodenum and the appendix in intestinal stasis. -- British Medical Journal, Junio 1º de 1912, página 1225.
- The Radiography in intestinal stasis. -- The Lancet. Vol. CLXXXI, núm. 4609, 30 de Diciembre de 1911, pág. 1824.
- Otto G. Kiliani* -- Membranous Pericolitis. -- Transactions of the New York Surgical Society in Annals of Surgery. Vol. LV, núm. 2, Febrero de 1912, pág. 314.
- Keiller* -- Citado por Jackson.

- Heinrich Klose* — Klinische und anatomische Fragestellungen über das cæcum mobile.—Beiträge zur Klinischen Chirurgie. Vol. LXIII, fasc. XXV, Junio de 1909, pág. 711.
- Das mobile cæcum mit seinen Folgezuständen und die chirurgische Behandlung ptotischer Erkrankungen des Magendarinkanals.—Beiträge zur Klinischen Chirurgie. Vol. LXXIV, fasc. XXVIII, Julio de 1911, pág. 593.
- Charles Mayo* — Intestinal obstruction due to kinks and adhesions of the terminal ileum.—Collected Papers by the staff of St Mary's Hospital. Vol. II, año 1910, pág. 219.
- Franklin S. Martin* — The significance of the Lane's kink of the ileum.—Surgery, Gynecology, and Obstetrics. Vol. XII, núm. 1, Enero de 1911, pág. 34.
- Gastón Michel* — Une observation de pericôlite membraneuse, diagnostie grâce à la radiologie.—Comunicación al XXV Congreso de la Asociación Francesa de Cirugía del año 1912, página 576.
- John B. Murphy* — Cirugía del apéndice vermiforme. Tiflitis, Peritiflitis, Epitiflitis. Del tratado de Cirugía de Williams Keen : traducción española del doctor L. Cardenal. Vol. IV, capítulo LXIII, pág. 737.

Morris -- Citado por J. B. Murphy.

B. G. Moynihan — The correlation of Symptoms and signs in some abdominal diseases.—British Medical Journal, Febrero de 1912, pág. 345.

W. Arbuthnot Lane — On chronic intestinal stasis. —British Medical Journal, 4 de Mayo de 1912, pág. 989.

— The kinks which develop in sur drainage system in chronic intestinal stasis.—British Medical Journal, 22 de Abril de 1911, pág. 913.

—Distension changes in the duodenum in chronic intestinal stasis. — Surgery, Gynecology, and Obstetrics. Vol. XII, núm. 3, Marzo de 1911, pag. 221.

—Chronic intestinal stasis.—Surgery, Gynecology, and Obstetrics. Vol. XVI, núm. 6, Junio de 1913, pág. 600.

Lardenois y Okinczyc -- La typhlosigmöidostomie en Y dans le traitement des colites rebelles et de la stase du gros intestin par péricolite membraneuse.—Journal de Chirurgie. Vol. IX, número 5, 15 Mayo 1913, pág. 538.

Lardenois -- La stase colique par deformation des colon. La typhlectasie symptomatique. Traitement chirurgical. —«La Presse Médicale», Junio 7 de 1913, pág. 465.

- Lenormant y Oberlin* — Quelques observations de péritonite plastique adhésive de la fosse iliaque droite.—Revue de Gynecologie et de Chirurgie Abdominale. Vol. XXI, núm. 3, 1^o de Septiembre de 1913, pág. 191.
- Marcel Labbé* — Deux cas de péricolite membraneuse (Bulletin et mémoires de la Société des Hopitaux de Paris, 12 de Diciembre de 1912) in « Argentina Médica », año XI, núm. 26, Junio 28 de 1913, pág. 506.
- Leveuf* — Le diverticule épiplöïque droit chez le le nouveau-né ; ses reliquats chez l'adulte (ligaments et voiles péricoliques).—Revue de Chirurgie. Vol. XXXIV, núm. 1, Enero de 1914, pág. 33.
- Victor Pauchet* — Traitement de la stase intestinale chronique.—Revue de Gynecologie et de Chirurgie abdominale. Vol. XXI, núm. 3, Septiembre 1^o de 1913, pág. 215.
- Lenis E. Pilcher* — Surgical aspects of membranous pericolicitis.—Annals of Surgery. Vol. LV, número 1, Enero de 1912, pág. 1.
- J. C. Roux* — Constipation cœcale entretenue par des adherences au niveau de l'angle droit du colon.—Archives des maladies de l'appareil digestif et de la nutrition. Mayo de 1910, página 256.

Maurice Richardson — The error of overlooking ureteral or renal stone under the diagnosis of appendicitis.—Annals of Surgery. Vol. LV, número 2, Febrero de 1912, pág. 264.

Raymond Russ — The cœcum from a surgical standpoint. — Surgery, Gynecology, and Obstetrics. Vol. XV, núm. 4, Octubre de 1912, pág. 487.

Tripier y Paviot — Role de la péritonite sous-hépatique dans la pathogénie des hernies abdominales.—«La Semaine Médicale», núm 23, 9 de Junio de 1909, pág. 265.

J. E. Summers — Surgical Aspects of intestinal stasis from an anatomic point of view.—International Abstract of Surgery. Vol. XVII, núm. 6, Diciembre de 1913, pág. 628.

Parker Syms — Membranous Pericolicitis. — Transactions of the New York Surgical Society in Annals of Surgery. Vol. XV, núm. 5, Mayo de 1912, pág. 764.

Virchow — In Virchow Archiv.—Vol. V, 1853, página 764.

George T. Vaughan — The Lane operating for chronic constipation. — Surgery, Gynecology, and Obstetrics. Vol. XIV, núm. 2, Febrero de 1912, pág. 158.

Wilms — Chronische Appendicitis, cœcum mobile. — (Typhlospasmus, Typhlatonie, Typhlekt-

- tasie).—Archiv für Klinische Chirurgie. Volumen XCV, fax. CXXXVI, año 1911, pág. 581.
- Artemio Zeno* — La acodadura ileal de Lane y la pericolicitis de Jackson.—Comunicación al Círculo Médico del Rosario.—Junio 17, 1913.
- L. S. Pilcher* — A further contribution te the study of pericolic membranous films and bands. — Annals of Surgery, Vol. LIX, núm. 1, enero 1914, pág. 1.
- R. Bland Williams* — Pericolic membranes and Lane's kink. — Annals of Surgery, Vol. LIX, núm. 1, enero 1914, pág. 28.
- J. R. Eastman y A. M. Cole* — Pericolicitis sinistra. —Annals of Surgery, Vol. LIX, núm. 1, enero 1914, pág. 41.
- J. R. Eastman* — A further study of pericolic membranes. — Surgery, Gynecology and Obstetrics, Vol. XVIII, núm. 2, febrero 1914, pág. 228.



30518

Buenos Aires, Marzo 26 de 1914.

Nómbrese al señor Académico doctor Marcelino Herrera Vegas, al profesor titular doctor Ricardo S. Gómez y al profesor suplente doctor Armando Marotta, para qué, constituídos en comisión revisora, dictaminen respecto de la admisibilidad de la presente tesis, de acuerdo con el art. 4º de la Ordenanza sobre exámenes.

L. GÜEMES.

J. A. Gabastou.

Secretario.

Buenos Aires, Abril 22 de 1914.


Habiendo la comisión precedente aconsejado la aceptación de la presente tesis, según consta en el acta núm. 2771 del libro respectivo, entréguese al interesado para su impresión de acuerdo con la ordenanza vigente.

L. GÜEMES

J. A. Gabastou.

Secretario.

30618



PROPOSICIONES ACCESORIAS

I

Colectomía de Lane y modificaciones.

M. Herrera Vegas.

II


Indicaciones de la colecistostomía y colecistectomía.


R. S. Gómez.

III

Diagnóstico diferencial.

R. A. Marotta.





2