

Año 1916

Núm. 3155

UNIVERSIDAD NACIONAL DE BUENOS AIRES

FACULTAD DE CIENCIAS MEDICAS


DEFORMACIONES DEL TABIQUE
Y SU TRATAMIENTO

T E S I S

PRESENTADA PARA OPTAR AL TÍTULO DE DOCTOR EN MEDICINA

POR


JULIO ROJAS BOERR



"LAS CIENCIAS"

LIBRERÍA Y CASA EDITORA DE A. GUIDI BUFFARINI
CÓRDOBA 1877 - BUENOS AIRES

Mis. B. 29.7



DEFORMACIONES DEL TABIQUE

Y SU TRATAMIENTO

Año 1916

Núm. 3155

UNIVERSIDAD NACIONAL DE BUENOS AIRES

FACULTAD DE CIENCIAS MEDICAS

DEFORMACIONES DEL TABIQUE

Y SU TRATAMIENTO

TESIS

PRESENTADA PARA OBTENER AL TÍTULO DE DOCTOR EN MEDICINA

POR

JULIO ROJAS BOERR

"LAS CIENCIAS"

LIBRERÍA Y CASA EDITORA DE A. CUIDI SUFFARINI
CÓRDOBA 1277 - BUENOS AIRES



La Facultad no se hace solidaria de las
opiniones vertidas en las tesis.

Artículo 16º del R. de la F.

FACULTAD DE CIENCIAS MÉDICAS

ACADEMIA DE MEDICINA

Presidente

DR. D. JOSÉ PENNA

Vice-Presidente


DR. D. DOMINGO CABRED

Miembros titulares

1. » » EUFEMIO UBALLES
2. » » PEDRO N. ARATA
3. » » ROBERTO WERNICKE
4. » » PEDRO LAGLBYZE
5. » » JOSÉ PENNA
6. » » LUIS GÜEMES
7. » » ELISEO CANTÓN
8. » » ANTONIO C. GANDOLFO
9. » » ENRIQUE BAZTERRICA
10. » » DANIEL J. CRANWELL
11. » » HORACIO G. PIÑERO
12. » » JUAN A. BOERI
13. » » ANGEL GALLARDO
14. » » CARLOS MALBRAN
15. » » M. HERRERA VEGAS
16. » » ANGEL M. CORTENO
17. » » FRANCISCO A. SICARDI
18. » » DIÓGENES DECOUD
19. » » BALDOMERO SOMMER
20. » » DESIDERIO F. DAVIEL
21. » » GREGORIO ARAOZ ALFARO
22. » » DOMINGO CABRED
23. » » ABEL AYERZA
24. » » EDUARDO OBEJERO

Secretarios

DR. D. DANIEL J. CRANWELL
» MARCELINO HERRERA VEGAS



FACULTAD DE CIENCIAS MEDICAS

ACADEMIA DE MEDICINA

Miembros Honorarios

1. DR. D. TELÉMACO SUSINI
2. » » EMILJO R. CONI
3. » » OLIVINTO DE MAGALHAES
4. » » FERNANDO WIDAL
5. » » OSVALDO CRUZ



FACULTAD DE CIENCIAS MEDICAS

Decano

DR. D. E. BAZTERRICA

Vice Decano

DR. CARLOS MALBRÁN

Consejeros

DR. D. LUIS GÜEMES
* * ENRIQUE BAZTERRICA
* * ENRIQUE ZARATE
* * PEDRO LACAVERA
* * ELISEO CANTÓN
* * ANGEL M. CENTENO
* * DOMINGO CABRED
* * MARCIAL V. QUIROGA
* * JOSÉ ARCE
* * ABEL AYERZA
* * EUFEMIO UBALLES (con lic.)
* * DANIEL J. CRANWELL
* * CARLOS MALBRÁN
* * JOSÉ F. MOLINARI
* * MIGUEL PUIGGARI
* * ANTONIO C. GANDOLFO (Suplente)

Secretarios


DR. P. CASTRO ESCALADA : Consejo directivo
* * JUAN A. GABASTOU (Facultad de Medicina)



ESCUELA DE MEDICINA

PROFESORES HONORARIOS

- DR. ROBERTO WERNICKE
- » JUVENCIO Z. ARCE
 - » PEDRO N. ARATA
 - » FRANCISCO DE VEYGA
 - » ELISEO CANTON
 - » JUAN A. BOERI
 - » FRANCISCO A. SICARDI



ESCUELA DE MEDICINA


Asignaturas	Catedráticos Titulares
Zoología Médica.....	Dr. PEDRO LACAVERA
Botánica Médica.....	» LUCIO DURAÑONA
Anatomía Descriptiva.....	» RICARDO S. GÓMEZ
Anatomía Descriptiva.....	» R. SARMIENTO LASPIUR
Anatomía descriptiva.....	» JOAQUIN LOPEZ FIGUEROA
Anatomía descriptiva.....	» PEDRO BELOU
Química Médica.....	» ATANASIO QUIROGA
Histología.....	» RODOLFO DE GAINZA
Física Médica.....	» ALFREDO LANARI
Fisiología General y Humana.....	» HORACIO G. PIÑERO
Bacteriología.....	» CARLOS MALBRÁN
Química Médica y Biológica.....	» PEDRO J. PANDO
Higiene Pública y Privada.....	» RICARDO SCHATZ
Semiología y ejercicios clínicos.....	» GREGORIO ARAOZ ALFARO
	» DAVID SPERONI
Anatomía Topográfica.....	» AVELINO GUTIERREZ
Anatomía Patológica.....	» TELEMACO SUSINI
Materia Médica y Terapéutica.....	» JUSTINIANO LEDESMA
Patología Externa.....	» DANIEL J. CRANWELL
Medicina Operatoria.....	» LEANDRO VALLE
Clinica Dermato-Sifilográfica.....	» BALDOMERO SOMMER
» Génito-urinarias.....	» PEDRO BENEDIT
Toxicología Experimental.....	» JUAN B. SEÑORANS
Clinica Epidemiológica.....	» JOSE PENNA
» Oto-rino-laringológica.....	» EDUARDO OBEJERO
Patología Interna.....	» MARCIAL V. QUIROGA
Clinica Oftalmológica.....	» PEDRO LAGLEYZE
» Médica.....	» LUIS GUEMES
» Médica.....	» LUIS AGOTE
» Médica.....	» IGNACIO ALLENDE
» Médica.....	» ABEL AYERZA
» Quirúrgica.....	» PASCUAL PALMA
» Quirúrgica.....	» DIÓGENES DECOUD
» Quirúrgica.....	» ANTONIO C. GANDOLFO
	» MARCELO T. VIÑAS
	» JOSE A. ESTEVES
» Neurológica.....	» DOMINGO CABRED
» Psiquiátrica.....	» ENRIQUE ZARATE
» Obstétrica.....	» SAMUEL MOLINA
» Obstétrica.....	» ANGEL M. CENTENO
» Pediátrica.....	» DOMINGO S. CAVIA
Medicina Legal.....	» ENRIQUE BAZTERRICA
Clinica Ginecológica.....	» ENRIQUE BAZTERRICA



ESCUELA DE MEDICINA


PROFESORES EXTRAORDINARIOS

Asignaturas	Catedráticos extraordinarios
Zoología médica.....	DR. DANIEL J. GREENWAY
Histología.....	" JULIO G. FERNANDEZ
Física Médica.....	" JUAN JOSÉ GALIANO
Bacteriología.....	" JUAN CARLOS DELFINO
	" LEOPOLDO URIARTE
Anatomía Patológica.....	" JOSÉ BADIA
Clinica Ginecológica.....	" JOSÉ F. MOLINARI
Clinica Médica.....	" PATRICIO FLEMING
Clinica Dermato-sifilográfica.....	" MAXIMILIANO ABERASTURY
" Génito urinaria.....	" BERNARDINO MARAINI
Clinica Neurológica.....	" JOSÉ R. SEMPRUN
	" MARIANO ALURRALDE
Clinica Pediátrica.....	" BENJAMIN T. SOLARI
	" ANTONIO F. PIÑERO
Clinica Psiquiátrica.....	" MANUEL A. SANTAS
	" FRANCISCO LLOBET
Clinica Quirúrgica.....	" MARCELINO HERRERA VEGAS
Patología interna.....	" RICARDO COLON
Clinica oto-rino-laringológica.....	" ELISEO V. SEGURA
" Psiquiátrica.....	" JOSÉ T. BORDA



ESCUELA DE MEDICINA

Asignaturas	Catedráticos sustitutos
Botánica Médica.....	DR. RODOLFO ENRIQUEZ
Zoología Médica.....	GUILLERMO SEEBER
Anatomía Descriptiva.....	SILVIO E. PARODI
	EUGENIO GALLI
Fisiología general y humana.....	FRANK L. SOLER
	BERNARDO HOESSAY
	RODOLFO RIVAROLA
	ALOIS BACHMANN
Bacteriología.....	GERMAN ANSCHUTZ
Química Biológica.....	BENJAMINGALARCE
Higiene Médica.....	FELIPE JUSTO
	MANUEL V. CARBONELL
Semeiología y ejercicios clínicos.....	CARLOS BONORINO UDAONDO
	ALFREDO VITON
Anat. Patológica.....	JOAQUIN LLAMBIAS
	ANGEL H. ROFFO
Materia Médica y Terapia.....	JOSE MORENO
Medicina Operatoria.....	ENRIQUE FINOCCHIETTO
	CARLOS ROBERTSON
Patología externa.....	FRANCISCO P. CASTRO
	CASTELFORT LUGONES
	NICOLAS V. GRECO
Clinica Dermato-sifilográfica.....	PEDRO L. BALIÑA
	FERNANDO R. TORRES
» Epidemiológica.....	FRANCISCO DESTEFANO
	ANTONINO MARCO DEL PONT
» Oftalmológica.....	ENRIQUE B. DEMARIA
	ADOLFO NOCETTI
» Oto-rino-laringológica.....	JUAN DE LA CRUZ CORREA
	MARTIN CASTRO ESCALADA
Patología interna.....	PEDRO LABAQUI
	LEONIDAS JORGE FACIO
	PABLO M. BAILLARO
	EDUARDO MARL O
	JOSE ARCE
	ARMANDO R. MAROTTA
	LUIS A. TAMINI
Clinica Quirúrgica.....	MIGUEL SUSSINI
	ROBERTO SOLE
	PEDRO CHUTRO
	JOSE M. JORGE (hijo)
	OSCAR COPELLO
	ADOLFO F. LANDIVAR
Clinica Neurológica.....	VICENTE DIMITRI
	ROMULO H. CHIAPPORI
	JUAN JOSE VITON
	PABLO J. MORSALINE
	RAFAEL A. BULLRICH
	IGNACIO IMAZ
» Médica.....	PEDRO ESCUDERO
	MARIANO R. CASTEX
	PEDRO J. GARCIA
	JOSE DESTEFANO
	JUAN R. GOYENA
	JUAN JACOBG SPANGENBERG
	MAMERTO ACUÑA
	GENARO SISTO
» Pediátrica.....	PEDRO DE ELIZALDE
	FERNANDO SCHWEIZER
	JUAN CARLOS NAVARRO
	JAIMÉ SALVADOR
» Ginecológica.....	TORIBIO PICCARDO
	CARLOS R. CIRIO
	OSVALDO L. BOTTARO
	ARTURO ENRIQUEZ
	A. PERALTA RAMOS
» Obstétrica.....	FAUSTINO J. TRONQUE
	JUAN B. GONZALEZ
	JUAN C. RISSO DOMINGUEZ
	JUAN A. GABASTOU
	ENRIQUE A. BOERO
Medicina legal.....	JOAQUIN V. GNECCO
	JAVIER BRANDAN
	ANTONIO PODESTA



ESCUELA DE FARMACIA

Asignaturas


Catedráticos titulares

Zoología general: Anatomía. Fisiología comparada.....	DR. ANGEL GALLARDO
Botánica y Mineralogía.....	» ADOLFO MUJICA
Química inorgánica aplicada.....	» MIGUEL PUIGGARI
Química orgánica aplicada.....	» FRANCISCO C. BARRAZA
Farmacognosia y posología razonadas..	SR. JUAN A. DOMINGUEZ
Física Farmacéutica.....	Dr. JULIO J. GATTI
Química Analítica y Toxicológica (primer curso).....	» FRANCISCO P. LAVALLE
Técnica farmacéutica.....	» J. MANUEL IRIZAR
Química analítica y toxicológica (segundo curso) y ensayo y determinación de drogas.....	» FRANCISCO P. LAVALLE
Higiene, legislación y ética farmacéuticas.....	» RICARDO SCHATZ

Asignaturas

Catedráticos sustitutos

Técnica farmacéutica.....	SR. RICARDO ROCCATAGLIATA
	» PASCUAL CORTI
Farmacognosia y posología razonadas....	» OSCAR MIALOCK
Física farmacéutica.....	DR. TOMÁS J. RUMÍ
Química orgánica.....	SR. PEDRO J. MESIGOS
	» LUIS GUGLIALMELLI
Química analítica.....	DR. JUAN A. SANCHEZ
Química inorgánica.....	{ » ANGEL SABATINI
	{ » EMILIO M. FLORES




ESCUELA DE ODONTOLOGIA

Asignaturas	Catedráticos titulares
1er. año.....	DR. RODOLFO ERAUZQUIN
2º. año.....	* LEON PEREYRA
3er. año.....	* N. ETCHEPAREBORDA
Protesis Dental.....	Sr. ANTONIO J. GUARDO


Catedráticos suplentes

Dr. ALEJANDRO* CABANNE
,, TOMÁS S. VARELA (2º año)
,, JUAN U. CARREA (Protesis)



ESCUELA DE PARTERAS


Asignaturas	Catedráticos titulares
<i>Primer año:</i>	
Anatomía, Fisiología, etc.....	DR. J. C. LLAMES MASSINI
<i>Segundo año :</i>	
Parto fisiológico	DR. MIGUEL Z. O'FARRELL
<i>Tercer año :</i>	
Clinica obstétrica.....	DR. PANOR VELARDE
Puericultura	DR. UBALDO FERNANDEZ




Padrino de tesis:

Doctor RAUL SANCHEZ DIAZ

Jefe del Servicio de Oto-rino-laringología del Hospital Español




A LA MEMORIA DE MI PADRE



AL DOCTOR

JOSÉ MARIA ROJAS

RECONOCIMIENTO Y SINCERA GRATITUD




A MI MADRE



A MIS HERMANOS



A LOS MIOS




AL DISTINGUIDO MAESTRO

DOCTOR RAUL SANCHEZ DIAZ


Caballerosidad y sabios consejos me brindásteis generoso

ETERNA GRATITUD



A MIS COMPAÑEROS DE INTERNADO

SINCERO AFECTO



Señores Académicos:

Señores Consejeros:

Señores Profesores:

Sin pretensiones de ninguna naturaleza, presento a vuestro elevado criterio este modesto trabajo, llenando así un requisito exigido por esa Facultad.

No es mi intención describir nada nuevo, solo he deseado recopilar una serie de métodos operativos y describir una de las resecciones más corriente puesta en la práctica rinológica y muy someramente tratada en los textos.

Os pido vuestra consideración, y si mis deseos se ven cumplidos merced a vuestra aprobación, se habrán llenado así mis más exigentes pretensiones.

Antes de abordar el tema de esta tesis, quiero recordar con cariño a nuestra Facultad, a ese templo, donde casi niños aún, ingresamos con la mente poblada de ilusiones, que una a una trocamos por sabios consejos y dignos ejemplos. A vosotros, distinguidos maestros, que honrais nuestra Facultad,

agradecimiento sincero por vuestras elocuentes lecciones.

Al Dr. Sánchez Díaz, mi reconocimiento más profundo, por el alto honor que hoy me dispensa acompañándome en este trabajo, como por sus lecciones y consejos, ofrecidos con la caballerezca generosidad de los verdaderos maestros.

Al Director del Hospital Español, el distinguido maestro Prof. Dr. José Badía, eterna admiración y respeto.

Al Dr. Beitia, que tan galantemente me ofreció las láminas que acompañan este trabajo, y al Dr. Moner, distinguido radiólogo, mi afecto y sincero agradecimiento.

A los Dres. González Pellicer, Orcoyen, Balina y Blanes, como a todos los médicos del Hospital Español, reconocimiento por las deferencias que de ellos he recibido.

Por fin, a todos mis compañeros de internado, un cariñoso recuerdo y verdadera amistad.

ANATOMÍA NORMAL DEL TABIQUE

Antes de entrar al estudio de la anatomía normal del tabique, haremos una descripción de la configuración nasal en su conjunto y su estructura.

Organo impar, medio y voluminoso, la nariz, es una prominencia, que se halla dispuesta a manera de tejadillo, dice Testut, encima de la entrada de las fosas nasales.

Consideraremos, primero, su configuración externa; segundo, su constitución anatómica, y tercero, sus vasos y sus nervios.

Configuración externa.—Siguiendo uno de los métodos más gráficos, hemos de considerar la nariz como una pirámide triangular, situada en el medio de la cara entre las dos mejillas, y cuyo eje mayor se dirige de abajo a arriba y de delante a atrás.

Por consiguiente, admitimos también la existencia de tres caras, tres bordes, una base y un vértice.

Caras: De las tres caras de la pirámide nasal, dos son laterales y una posterior. Esta última está representada por dos surcos largos y profundos, que se confunden cada uno con la fosa nasal correspondiente y separados el uno del otro por el tabique óseo por arriba y el tabique cartilaginoso por abajo.

Las caras laterales son planas, triangulares, fijas en su extremidad superior y movibles en su parte inferior, donde están formadas por partes blandas exclusivamente y toman el nombre de alas de la nariz.

De los *tres bordes* de la nariz dos son laterales y formando con el plano de la cara un surco longitudinal de arriba a abajo, y que toma sucesivamente el nombre de surco *naso-palparal*, surco *nasogeniano* y surco *naso-labial*.

Al unirse las dos caras laterales, forman el *borde anterior*, que lleva el nombre de dorso o caballete, terminando en la parte inferior por una punta redondeada que se llama *lóbulo de la nariz*.

Tiene el dorso una dirección más o menos inclinada y una longitud que varía según las razas y los individuos.

Según que el dorso tenga una dirección rectilínea, cóncava o convexa, se han clasificado en tres grupos clásicos, a saber: 1.º, nariz *recta*, cuyo tipo más acentuado se encuentra en los Kimris; 2.º, nariz *arremangada*, que se encuentra en los Celtas y

en los pueblos de la cuenca del Mediterráneo, y 3.º, nariz *aguileña*, propia de los semitas.

Como variedades y combinaciones de éstos, tenemos la nariz *repulgada* y la *sinuosa*.

El *vértice*, se encuentra en el espacio intersupercillar, correspondiendo a una depresión que normalmente separa la nariz de la región frontal, aunque en las estatuas griegas vemos continuarse directamente el dorso con la línea de la frente, desapareciendo toda depresión, por lo que llamamos a esa forma, nariz *griega*.

La *base* de la nariz, varía en su dirección, según la clase a la cual pertenece; horizontal en las rectilíneas, se inclina más o menos en las otras.

En ellas hemos de considerar: primero, en la línea media un tabique antero posterior, el *subtabique*; segundo, a los costados dos orificios simétricos, las *ventanas de la nariz*.

Delgado en su parte media, el subtabique se ensancha en sus extremidades, teniendo la forma de un reloj de arena. Su longitud varía según las razas; largo en las razas europeas, disminuye en las amarillas, para hacerse esencialmente corto en las razas negras.

Las variedades que las razas imprimen al subtabique, se hacen extensivas a los orificios, que están siempre de acuerdo con la longitud del mismo; así, en los europeos, los orificios tienen una forma

elíptica, cuyo eje mayor es antero posterior, en las razas amarillas son redondeados y en los negros recobran la forma alargada, pero su eje mayor es transversal.

La forma general de la nariz puede determinarse por el *índice nasal*, de suma importancia, sobre todo desde el punto de vista antropológico. Se llama índice nasal, a la relación centesimal que existe entre la anchura máxima y la altura.

$$\text{Es decir: ind. nasal} = \frac{\text{anch. máxima} \times 100}{\text{altura}}$$

Es necesario tener en cuenta el índice nasal *craneométrico*, es decir, el tomado en el cráneo y el *cefalométrico*, tomado sobre las partes blandas de la nariz.

Con este último, es más fácil apreciar las extensas variaciones que se observan en los individuos, según las razas, variando desde 109 (índice nasal cefalométrico) obtenido en los naturales de Tasmania, y 63, que se observa en los Kymris.

Desde el punto de vista antropológico, el índice nasal *cefalométrico* de mayor importancia que el *craneométrico*, permite dividir las razas en tres grandes grupos o tipos, admitidos hoy por todos los antropológicos.

Estos tipos son: primero, los *leptorinianos* de índice nasal pequeño (de 68.9 para abajo); segundo, los *platyrinianos*, de grandes índices (de 85 pa-

ra arriba), y tercero, los *mesorinianos*, de índices medianos y que ocupan un lugar entre los dos índices anteriores (de 69 a 84,9).

Transcribimos a continuación la división y el cuadro formado por Topinar:

Clasificación de las razas según el índice nasal cefalométrico

a) Leptorinianos—Razas blancas	}	índice muy débil— <i>Kimris</i>			
		" mayor..	<table border="0"> <tr> <td>No agulleñas—<i>Celtas</i></td> </tr> <tr> <td>Agulleña—<i>Semitas</i></td> </tr> </table>	No agulleñas— <i>Celtas</i>	Agulleña— <i>Semitas</i>
No agulleñas— <i>Celtas</i>					
Agulleña— <i>Semitas</i>					
b) Mesorinianos—Razas amarillas.....	}	Nariz chata ...	<table border="0"> <tr> <td><i>Esquimales</i></td> </tr> <tr> <td><i>Amarillos de Asia</i></td> </tr> </table>	<i>Esquimales</i>	<i>Amarillos de Asia</i>
<i>Esquimales</i>					
<i>Amarillos de Asia</i>					
	" " saliente—	<i>Pieles rojas</i>			
c) Flatirinianos—Razas negras	}	Nariz relativamente fina..	<i>Negros de Africa</i>		
		Nariz gruesa con alas enormes	<table border="0"> <tr> <td><i>Melanésies</i></td> </tr> <tr> <td><i>Australianos</i></td> </tr> </table>	<i>Melanésies</i>	<i>Australianos</i>
<i>Melanésies</i>					
<i>Australianos</i>					

CONSTITUCION ANATÓMICA DE LA NARIZ

Desde el punto de vista anatómico, consideramos a la nariz formada: primero, por el esqueleto; segundo, la capa muscular; tercero, un revestimiento externo o cutáneo, y cuarto, revestimiento interno o mucoso.

El revestimiento externo o capa cutánea, como la capa muscular, cuya descripción detallada no corresponde a este lugar, por tener escasa importancia sobre las afecciones que trataremos en la presente tésis, serán dejadas de lado. Basta tener presente que todos los músculos, a excepción del piramidal, obran sobre el ala de la nariz, estrechando unos el orificio anterior de las fosas nasales (los constrictores), y otros ensanchan los mismos orificios (los dilatadores), y que la capa cutánea está forrada en su cara profunda, por un tejido celulo granoso, que le permite su fácil deslizamiento, como su rápida disección.

El *esqueleto* de la nariz lo forman los huesos, los cartílagos y una membrana fibrosa.

Los huesos que toman parte en la constitución anatómica de la nariz son: los dos *huesos propios* de la nariz, la rama *ascendente del maxilar superior* y el borde anterior de la *apófisis palatina*.

No hacemos una descripción detallada por creer más oportuno hacer, en su lugar, un estudio en conjunto de las fosas nasales, tomando todos los huesos que entran en su formación con sus respectivas relaciones entre sí, de las partes que cada uno aporta para constituir esas cavidades anfractuosas, llamadas fosas nasales.

Las *fosas nasales* representan dos conductos largos y anfractuosos, cuya forma es difícil de de-

terminar, debido a saliencias numerosas y prolongamientos membranosos que penetran en los huesos vecinos, del cráneo y de la cara y que constituyen otras tantas retrocavidades o senos.

Están limitadas hacia arriba, por la cara inferior del tercio anterior de la base del cráneo, hacia abajo por la cara superior de la bóveda palatina, hacia afuera por la pared orbitaria y el maxilar superior, hacia adentro están separadas una de otra por un tabique en parte hueso y en parte cartilaginoso.

Las fosas nasales se abren hacia adelante en las cavidades o vestíbulos de la nariz, por dos aberturas ovales, situadas sobre un plano vertical e inclinadas casi en ángulo recto sobre los orificios externos de la nariz.

Hacia atrás comunican con la parte superior de la faringe, por los orificios posteriores (*choanes*) aberturas cuadriláteras que miran de adelante a atrás y de arriba a abajo.

A los efectos de un estudio anatómico podemos considerar cada fosa nasal como un conducto irregular presentando cuatro paredes y que afecta, aunque de una manera grosera la forma de una pirámide cuadrangular.

Podemos, pues, considerar: una pared superior, una inferior, dos paredes laterales: una inter-

na y otra externa, y dos aberturas: una posterior y otra superior.

La *pared superior* (la bóveda) es horizontal en su parte media, inclinándose bruscamente hacia abajo en la porción anterior y posterior, tomando entonces la forma de una larga gotera ántero-posterior cuya concavidad mira hacia abajo.

Esta bóveda está formada, en su parte horizontal, por la lámina cribada del etmoides, constituyendo en un espacio muy reducido, parte del piso donde descansa el cerebro.

La parte anterior está formada por la espina nasal del frontal y el hueso propio de la nariz, inclinándose gradualmente de arriba a abajo y de atrás a adelante.

El tercio posterior está formado por el cuerpo del esfenoides y la apófisis bacilar del occipital, imposible de limitar en el adulto y que tiene una inclinación casi en ángulo recto con la porción horizontal.

Sappey considera la bóveda formada por cuatro porciones muy diferentes, a saber: 1.º porción anterior, oblicuamente ascendente y formada por la cara posterior del hueso de la nariz y la espina nasal del frontal; la 2.ª, horizontal, más larga y estrecha que la 1.ª, la forma la lámina cribada del etmoides; la 3.ª, casi verticalmente y un poco oblicua hacia abajo, está constituída por la cara ante-

rior del cuerpo del esfenoides; la 4.^a, o porción posterior, es también horizontal; tres huesos entran en su composición, la cara inferior del cuerpo del esfenoides, las alas del vómer y la apófisis esfenoides del palatino.

El conducto térigopalatino camina en su espesor.

La *pared inferior* o piso de las fosas nasales es sensiblemente horizontal, presentando una ligera inclinación de arriba a abajo y de adelante a atrás.

Está constituida en su parte anterior por la apófisis palatina del maxilar superior, en sus dos tercios anteriores y por la lámina horizontal del hueso palatino en su tercio posterior.

Suele ser ligeramente excavada y presenta en su parte anterior el orificio de un conducto que se dirige hacia abajo y adentro y que reuniéndose con el conducto del lado opuesto forman uno llamado *conducto palatino anterior*, tomando entonces la forma de una Y o una V, según a qué altura se juntan.

La *pared interna* y mediana constituye el tabique de las fosas nasales y será descripto más adelante.

La *pared externa* de cada cavidad es casi vertical, ligeramente inclinada hacia abajo y hacia afuera; en la parte superior está formada por la espina frontal del maxilar superior, por el hueso

ungüis y la lámina orbitaria del etmoides; la parte inferior la forman: la cara interna del cuerpo del maxilar, la lámina perpendicular del palatino y el ala interna de la apófisis pterigoides del esfenoides. Sin embargo, la superficie de la cara externa es muy irregular, sobre todo desigual, debido a la existencia de unas saliencias huesosas, llamadas cornetes y que hacen prominencia en la cavidad nasal, dejando entre ellos espacios a los cuales se les ha dado el nombre de meatos.

Existen tres cornetes, según algunos frecuentemente cuatro.

Cada uno está formado por una lámina fina triangular provista de un gran número de pequeñas aberturas; son láminas arrolladas sobre sí mismas de manera que forman una convexidad que mira hacia arriba, adentro y un poco hacia adelante.

Los tres cornetes salen de la pared lateral de las fosas nasales, más o menos a igual distancia unos de otros, teniendo sus bordes de inserción, horizontales y sensiblemente paralelos, mientras que su borde libre se arrolla, formando la convexidad propia de cada uno.

Cada cornete es más largo que el inmediato superior, y como sus puntos de inserción posterior están todos sobre una línea vertical, resulta que la extremidad anterior del cornete inferior está más

cerca del orificio de la nariz, que el cornete medio, y éste a su vez más que el superior.

Estudiando más detenidamente los cornetes, vemos que el inferior es el más desenvuelto, más denso en su estructura y que está formado por un hueso independiente, al cual podemos considerar dos caras, dos bordes y dos extremidades.

Su longitud varía entre 25 y 50 mm. y su anchura de 5 a 15.

Se inserta al maxilar superior; su extremidad anterior aguda se pone en relación con la porción anterior de la apófisis nasal de este hueso, mientras que en su parte posterior, redondeada, se extiende hasta la apófisis pterigoide interna.

De las dos caras de este hueso, una, la interna, es convexa, presentando varias rugosidades y algunos surcos vasculares muy marcadas, mira hacia el tabique mientras que la externa mira hacia afuera, es cóncava y menos rugosa.

De los bordes, uno es interior, libre dentro de las fosas nasales, es convexo y más grueso en su parte media.

El borde superior es delgado y adherido a la cara interna del maxilar superior y del palatino. En este borde encontramos tres apófisis, que son de adelante a atrás: 1.º, apófisis lagrimal o nasal, que completa el conducto nasal; 2.º, maxilar o anicular,

que estrecha el orificio del seno maxilar, y 3.º, etmoidal.

Los cornetes medio y superior no son, hablando con propiedad, más que pequeñas láminas del etmoides, que bien separadas hacia atrás se unen hacia adelante.

El cornete medio, cerca de su borde anterior libre, tiene una pequeña saliencia dirigida hacia adentro (the agger nasi) y el tabique en la parte correspondiente tiene una ligera prominencia.

Estas dos pequeñas protuberancias establecen una ligera separación arbitraria, entre la región *olfativa*, situada por arriba, y la región *respiratoria*, situada por debajo.

Arriba del cornete medio, se encuentra el superior, que está a menudo dividido en dos, por una hendidura horizontal, que ocupa su borde superior, constituyendo de hecho un cuarto cornete que es siempre más corto y más chico que el subyacente.

La existencia de este cuarto cornete fué comprobada la primera vez por Santorini en 1724, y más adelante por Zuckerkandl, se encontraría en más de un tercio de los casos.

Los cornetes, haciendo saliencia en cada una de las cavidades nasales, dividen a éstas en tres conductos o espacios llamados meatos.

El más alto, meato superior, está limitado por los cornetes superior y medio y hacia afuera, por

la parte de la pared externa comprendida entre ellos; se pone en comunicación por medio de una pequeña abertura, con las células posteriores del etmoides y por intermedio de ésta con los senos del esfenoides.

Si existe un cuarto cornete, es indudable la existencia de un cuarto meato.

Entre el cornete medio y el inferior se encuentra el meato medio; comunica hacia arriba con las células anteriores del etmoides.

En la pared externa encontramos una abertura en forma de media luna, hiatus semilunar o fisura etmoidal, de unos dos cm. de largo y cuya convexidad está dirigida adelante y abajo.

La curva de la apófisis unciforme del etmoides forma el límite inferior de las células etmoidales.

Una de estas células se encurva hacia afuera, dirigiéndose hacia la parte media de la apófisis unciforme, determinando una saliencia que Zuckerkandl llama *bulla ethmoidal*.

El hiatus semilunar, conduce a una cavidad en forma de embudo (*infundibulum*) que comunica por su parte ántero-superior con las células del frontal y por su parte inferior con el antro de higmore, por intermedio del *ostium maxillare*.

Por fuera del hiatus semilunar se encuentra una pequeña abertura adicional que se abre en una pequeña cavidad, *ostium maxillare accessorium* de Zuckerkandl.

Mackenzie ha encontrado esta cavidad accesoria nueve veces sobre diez cráneos examinados.

El meato inferior está comprendido entre el cornete inferior y el piso de las fosas nasales.

En la parte anterior de este meato, al nivel de la articulación del cornete inferior a la espina nasal del maxilar superior se encuentra el orificio del canal nasal.

La *abertura anterior* de las fosas nasales, es doble, como la posterior, cuando el tabique es completado por los cartílagos; faltando éstos, es única y común a las dos cavidades; en este caso toma la forma de un triángulo isósceles de ángulos redondeados o más bien la de un corazón de naipes francés.

Está circunscripta por los huesos propios de la nariz, hacia arriba, y por los maxilares superiores hacia abajo y los costados.

Hacia la parte media y abajo se encuentra la espina nasal inferior y anterior.

La *abertura posterior* es oblicua, de arriba a abajo y de atrás a adelante, teniendo, pues, una dirección contraria a la abertura anterior; de donde ambas se alejan hacia arriba y se acercan hacia abajo.

El vómer separa ambas aberturas; éstas tienen la forma rectangular, de ángulos redondeados y limitada hacia arriba por la cara inferior del cuerpo

del esfenoides y el ala correspondiente del vómer; hacia abajo por el borde posterior de la bóveda palatina, hacia adentro por el borde posterior del vómer y hacia afuera por el borde posterior del ala interna del apófisis pterigoides.

Cada fosa nasal se continúa hacia adelante, con una cavidad o *vestíbulo de la nariz*; aquí todo armazón huesoso desaparece para dejar lugar a los tabiques cartilagosos.

Estos cartílagos variables en cuanto a su número y forma, podemos considerarlos reducidos a tres; uno *mediano*, *laterales* y los *cartílagos del ala de la nariz*.

El *mediano*, de forma romboidal, es una lámina perpendicular, que completa el tabique huesoso de las fosas nasales y que será descrito con él.

Insertado a la porción ancha y acanalada del tabique, se encuentran dos láminas que conjuntamente con los cartílagos laterales propios soportan las paredes externas de la concavidad de la nariz.

Cada una de estas láminas laterales, presenta una forma triangular, insertándose hacia arriba en el borde cortante del hueso propio de la nariz, y su borde inferior libre es ligeramente recurvado.

Para otros (Testut) las partes cartilaginosas laterales están formadas por dos cartílagos; los laterales y los cartílagos del ala de la nariz.

Los *laterales*, en número de dos, tienen una

forma ligeramente triangular, cuya base se inserta a la porción ancha del borde anterior del tabique; los cartílagos del ala de la nariz son también dos, uno de cada lado.

Cada uno de ellos, dice Testut, se dobla sobre sí mismos, de modo que forman una especie de herradura cuya parte media corresponde al lóbulo y cuyas dos ramas circunscriben el orificio elíptico de las fosas nasales.

La rama interna se adosa al tabique, y en parte a la rama interna del cartílago del lado opuesto, contribuyendo a formar el subtabique.

La rama externa es más larga y ancha, constituyendo el esqueleto del ala de la nariz.

Existen además cartílagos accesorios situados en los espacios que separan los precedentes.

Los más importantes son: los cartílagos *cuadrados* situados en la parte posterior e inferior del ala de la nariz, son dos o tres de cada lado.

Los cartílagos *vomerianos* o cartílagos de Huschk son pequeñas láminas situadas en el borde póstero-inferior del cartílago del tabique, es llamado también cartílago de Jacobson por razón de relaciones frecuentes con un órgano ausente o rudimentario en el hombre, pero muy desarrollado en ciertos mamíferos (órgano de Jacobson).

Todos los espacios dejados libres por los diferentes cartílagos descriptos se hallan ocupados por

una *membrana fibrosa* muy resistente que los une entre sí y a éstos con los huesos; podemos considerarla como una dependencia del periostio y del pericondrio.

Al hacer el estudio de la organización anatómica de las fosas nasales, hemos dejado para este lugar la descripción de la pared interna, mediana, o tabique de la nariz, tanto huesoso como cartilaginoso, por ser en él donde radican las deformaciones, que serán objeto de un estudio especial en la presente tesis.

La *pared mediana* presenta dos caras casi cuadriláteras, una hacia cada fosa, teniendo una dirección sensiblemente vertical, aunque después del séptimo año se encuentra habitualmente inclinada hacia uno u otro lado, ensanchando así ligeramente una de las cavidades a expensas de la otra.

Muchas veces esta inclinación del tabique es tan pronunciada que es capaz de causar una obstrucción seria de una de las fosas, constituyendo entonces una deformación que estudiaremos bajo el nombre de desviación de tabique.

El tabique está formado atrás por el vómer y la lámina perpendicular del etmoides, la parte anterior lo forma una lámina cartilaginosa, que es recibida en el ángulo que forman los dos huesos al juntarse.

Dividimos, pues el tabique en dos partes: pos-

terior o *tabique huesoso*, y porción anterior o *tabique cartilaginoso*.

La parte huesosa del tabique está constituida por el vómer y la lámina vertical del etmoides.

El vómer es un hueso impar, medio y simétrico, situado en la parte posterior e inferior de las fosas nasales.

Tiene la forma de una lámina cuadrilátera muy delgada y transparente en su mayor parte; se puede considerar en él dos caras y cuatro lados.

Regularmente planas las caras del vómer, forman la pared interna de las fosas nasales; corren por su superficie surcos más o menos marcados, según los sujetos, en los cuales se alojan vasos y nervios; existe uno más largo y pronunciado que los otros, caminando oblicuamente de arriba a abajo y de atrás a adelante, y en donde se aloja el nervio esfero-palatino interno.

Los bordes se clasifican según su tuación, en anterior, posterior, superior e inferior.

El posterior libre separa los orificios posteriores de las fosas nasales; es delgado y cortante.

El inferior, el más largo, es rugoso en toda su extensión y penetra en la ranura que dejan entre sí las dos porciones horizontales del palatino y la apófisis palatina del maxilar superior, al unirse en la línea media con las del lado opuesto.

El borde anterior, oblicuo hacia abajo y ade-

lante se articula con la lámina perpendicular del etmoides por arriba, y con el cartílago del tabique por abajo.

El borde superior, corto y ancho, parece desdoblarse para formar una gotera ántero-posterior que corresponde a la cresta de la cara inferior del esfenoides; los bordes de esta gotera, fuertemente inclinados hacia afuera, constituyen las alas del vómer, y son recibidas en una ranura que se encuentra en la parte interna de la base de la apófisis pterigoides.

Al articularse con el cuerpo del esfenoides el vómer deja un conducto ántero-posterior medio, conducto esfero-vomeriano, por el cual pasa una rama arterial destinada al esfenoides y al cartílago del tabique.

Este hueso está formado por dos láminas paralelas, dice Sappey, que se confunden hacia abajo y atrás, pero que quedan separadas adelante y arriba.

En el adulto, dice Testut, está formado por una sola lámina de tejido compacto, resultante de la fusión en la línea media de dos láminas óseas primitivas.

Es común, sin embargo, encontrar el borde anterior formado por dos láminas óseas separadas por un intersticio más o menos profundo, en donde se

insinúa en estado fresco una prolongación (prolongación caudal) del cartílago del tabique.

No hace mucho, todos los autores estaban de acuerdo para admitir que el desarrollo del vómer era precedido por un cartílago en el espesor del cual tomaba nacimiento.

Hoy es opinión deshechada por haberse comprobado que el vómer se desarrolla por dos puntos de osificación, situados simétricamente a cada lado de la línea media, teniendo la forma de dos pequeñas laminillas de tres mm. de largo por uno de ancho, a la mitad de la vida intrauterina.

Estas laminillas se desarrollan, no a expensas del cartílago, sino en medio de la trama conjuntiva embrionaria.

A medida que se desarrollan estas láminas, se fusionan en la parte media y en su borde inferior, formando entonces una gotera de unos 4 o 5 mm., abierta arriba y adelante y en la cual descansa el cartílago vomeriano.

Los bordes de esta gotera se prolongan de una parte hasta el conducto palatino anterior y la espina nasal posterior, rechazando ante sí el cartílago vomeriano, y de otra parte, hasta la cresta del esfenoides, donde sus bordes se separan para inclinarse hacia afuera, y formar más tarde las alas del vómer.

Algunos años después del nacimiento se produ-

cen otras modificaciones. El cartílago se reabsorbe en su parte inferior; las dos láminas huesosas se unen y después se confunden en una sola; esta lámina se afina en el adulto en toda su mitad posterior.

La reabsorción del cartílago y la fusión de las láminas puede extenderse a toda la extensión del vómer, en el adulto y sobre todo en el viejo.

Contribuye también a la formación del tabique huesoso, el *etmoides*; hueso impar, central y simétrico, situado delante del esfenoides en la escotadura etmoidal del hueso frontal.

Este pequeño hueso, aparentemente muy complicado, podemos dividirlo en tres porciones esenciales, que son: 1.º lámina vertical; 2.º lámina horizontal que corta a la anterior cerca de su extremidad superior, y 3.º dos masas laterales de forma cúbica suspendidas de la cara inferior de la lámina horizontal.

Las caras internas e inferior de las masas laterales, como también la lámina cribada, han sido ya descritas al hacer el estudio de las fosas nasales, de la cual forman parte; ahora sólo nos ocuparemos de la lámina vertical, especialmente en su parte inferior, que es la que forma parte del tabique óseo de la nariz.

Esta lámina la divide en dos porciones, la superior y la inferior, la lámina vertical.

La porción superior tiene la forma de una apófisis vertical y triangular, semejando la cresta de un gallo, apófisis crista-galli, y sirve de inserción a la hoz del cerebro.

No interviene en la formación de las fajas nasales.

La porción inferior, situada por debajo de la lámina horizontal, constituye la lámina perpendicular del etmoides y forma la porción superior del tabique nasal. Lámina extendida delgada y cuadrilátera, contribuye a separar una de otra, las fosas nasales, presentando sobre sus dos caras, lo mismo que el vómer, una serie de surcos o pequeños canales, por donde corren los vasos y nervios destinados a la mucosa olfativa.

Se articula por debajo con el vómer; delante con la espina nasal del frontal, los huesos propios de la nariz y los cartílagos del tabique, y por atrás con la cresta vertical del esfenoides, continuándose hacia arriba con la apófisis crista-galli.

Indirectamente el *maxilar superior* interviene, más bien que en la formación del tabique, en su sostén, por intermedio de la apófisis palatina, que se extiende horizontalmente hacia adentro para ir al encuentro de la apófisis similar del lado opuesto y separándose de la cara interna del maxilar superior a la altura de la unión de los dos tercios superiores con el tercio inferior.

Se le consideran dos *caras*: una superior, otra inferior y cuatro bordes: anterior, posterior, externo e interno.

Sólo el borde interno nos interesa; borde libre, más grueso por delante que por detrás, es muy rugoso en toda su extensión, se prolonga hacia adelante en forma de una semi-espina, la que uniéndose con la del lado opuesto, forman la espina nasal anterior e inferior.

La apófisis palatina del hueso maxilar superior al juntarse por su borde interno con la apófisis del lado opuesto y el hueso palatino, hacen una saliencia hacia la parte superior, de manera que forman una cresta, un reborde huesoso situado a lo largo de la línea media del piso de las fosas nasales; cresta que constituye la base del tabique.

La otra porción del tabique, o porción anterior, lo constituye en casi toda su extensión el cartílago mediano; de forma romboidal, lámina perpendicular del tabique.

Este cartílago llena el espacio angular que forman el vómer y la lámina perpendicular del etmoides al juntarse, lámina mediana que, como veremos, puede muy bien desviarse hacia uno u otro lado.

Se le considera dos caras y cuatro bordes, cada una de las caras corresponde a la fosa nasal de su lado; los bordes son dos anteriores y dos posteriores.

El borde pósterosuperior se continúa con la

lámina perpendicular del etmoides; el pósteroinferior se suelda al borde anterior del vómer; el borde ántero-superior interviene como aparato de sostén por su parte más ancha y acanalada, mientras que la porción situada arriba es más delgada y se aplica a la sutura de los huesos propios de la nariz; el borde ántero-inferior está alojado en el subtabique y se extiende desde la espina nasal anterior e inferior hasta el lóbulo de la nariz.

Mucosa.—El interior de las fosas nasales está revestida, en todas sus partes, de una membrana mucosa que se continúa hacia adelante, con la piel de la cara y atrás con la mucosa que tapiza la faringe.

Según las diferentes partes que ella tapiza toma también caracteres especiales.

La mucosa nasal, al llegar a los orificios por los cuales las cavidades nasales comunican con los senos vecinos, no sigue exactamente los contornos del esqueleto huesoso, sino que presenta repliegues que le dan un aspecto especial a estas partes.

En la cara *externa* de las fosas nasales, sobre la hendidura, por la cual las células etmoidales anteriores se abren en el meato medio, la mucosa presenta un repliegue que forma una ranura, la cual corresponde a la fisura de los huesos subyacentes

(hiatus semilunar) y que aumenta considerablemente la profundidad de esta cavidad.

La mucosa del antro, está en continuidad con la del meato medio, por intermedio de una abertura circular accesoria colocada cerca de la extremidad posterior del hiatus semilunar.

En el meato inferior, la forma del conducto lagrimal es sensiblemente modificada por la disposición de la mucosa que lo envuelve.

En estado fresco, esta abertura es, ya circular, ya oval, en sentido transversal o vertical, ya en forma de ranura, por una inserción especial de la mucosa.

La membrana mucosa que recubre los cornetes está provista de glándulas cuyos orificios son visibles sobre la superficie, aunque estas glándulas están profundamente situadas en el interior de los tejidos subepiteliales.

En la pared *superior* o bóveda de las fosas nasales, la pituitaria cubre todos los huesos que han sido ya descritos en su formación anatómica.

A nivel del orificio del seno esfenoidal, la mucosa penetra en este seno cubriendo regularmente sus paredes y estrechando sensiblemente este orificio en forma ya redondeada o ya en hendidura; está situado en la parte ántero-superior del esfenoides.

A nivel de la lámina cribosa del etmoides, la

membrana cierra directamente los orificios de la lámina ósea, recibiendo en su seno los vasos y nervios que dan paso estos pequeños y numerosos agujeritos.

Sobre el *piso* de las fosas nasales, la mucosa se insinúa en los agujeros palatinos, situados a cada lado del tabique, a unos 13 mm. de los orificios anteriores de las fosas nasales, encontrándose algunas veces, por intermedio de estos orificios, en continuidad con la mucosa de la bóveda palatina.

Esta disposición es muy frecuente en ciertos mamíferos, especialmente en los rumiantes, que tienen un verdadero conducto, conducto naso-palatino, incisivo o conducto de Stenson.

En la pared *interna* la mucosa se extiende muy regularmente, sin modificación en su aspecto exterior, recubriendo las diferentes piezas óseas y cartilagosas que forman el tabique.

En la parte anterior e inferior de esta pared se observa un pequeño orificio circular, que se abre un poco por encima y por delante del conducto naso-palatino.

Este orificio conduce a una pequeña cavidad en forma de tubo de dos a siete mm. de longitud, que se dirige hacia atrás y un poco hacia arriba; es el tubo de Ruysch, poco marcado en el adulto, pero bien desarrollado en el feto y que se considera como el "homólogo rudimentario de un órgano muy de-

sarrollado en muchos mamíferos y particularmente en los roedores: es el órgano de Jacobson”.

La pituitaria está formada por dos capas, una profunda o córion y otra superficial de naturaleza epitelial.

El *córion* está formado por elementos de tejido conjuntivo, célula y materia amorfa.

En esta mucosa, Zuckerkandl ha descripto un verdadero tejido adenoides en forma de infiltración difusa o de folículos que estaría circunscripto a la región respiratoria de las fosas, mientras que la región olfativa contendría sólo una cierta cantidad de células linfoides.

Según Panas, esta mucosa sería mucho más densa y fibrosa a nivel de la parte posterior del tabique y parte vecina de la base del cráneo.

El *epitelio* comprende tres clases de células: células epiteliales, propiamente dichas; células basales y células olfatorias.

Las células epiteliales son cilíndricas, con pestañas vibrátiles e implantadas verticalmente sobre el córion mucoso. En su protoplasma abundan finas granulaciones morenas; éstas son más abundantes y condensadas, en su extremidad libre.

Estas células se encuentran diseminadas en toda la extensión de la mucosa, pero en la parte superior de las fosas nasales están desprovistas de cilias vibrátiles. Algunos creen que esto se debe a

las inflamaciones de la mucosa, tan común en el hombre.

Las células basales, muy numerosas y dispuestas en múltiples filas, están situadas debajo de las precedentes, sobre la membrana hialina (membrana basal), que separa el córion de la capa epitelial. Son redondeadas, aplanadas, provistas de numerosas prolongaciones que se anastomozan con las vecinas, sin límite de demarcación, formando una red protoplasmática o capa fenestrada, en cuyos espacios se entrelazan las prolongaciones profundas de las células olfativas.

Krause considera a estas células como elementos de reemplazo, destinadas a ocupar el lugar de las epiteliales, cuando éstas llegan a su último período de su evolución.

Ranvier no acepta esta opinión y las considera como elementos especiales, no teniendo relación ninguna con las del sistema nervioso; serían, pues, simplemente células de soporte.

Las células olfatorias o células de Schultze son los verdaderos elementos sensoriales de la pituitaria; se presentan bajo la forma de un grueso núcleo oval, alrededor del cual se encuentra una delgada capa protoplasmática, que apenas visible en las partes laterales, se acumulan en los extremos o polos, en forma de masas cónicas, dándoles un aspecto más o menos fusiforme.

De las extremidades de las células de Schultze nacen dos prolongaciones que se dirigen, una hacia el córion (prolongación central) y la otra hacia la superficie libre de la mucosa (prolongación periférica).

La prolongación periférica, relativamente gruesa, termina en la superficie de la pituitaria por una o varias pestañas libres en la cavidad de las fosas nasales.

La prolongación central, mucho más delgada que la precedente, presenta abultamientos ovoideos de trecho en trecho, continuándose con las fibras nerviosas que constituyen los filetes olfatorios.

Estos, pues, son verdaderas células nerviosas, cuya prolongación periférica representa la prolongación protoplasmática y la central la prolongación del cilindro-eje.

Se encuentran en la parte superior de las fosas nasales que constituye la porción verdaderamente olfatoria de la pituitaria.

Se ha considerado durante mucho tiempo a esta región como extendida hacia abajo, hasta el borde inferior del cornete medio por un lado, y en el tabique hasta una línea convencional ántero-posterior situada a la misma altura.

Hoy, von Brunn, enseña que esta región es mucho más limitada, ocupando tan sólo en la parte más superior de las fosas nasales, los siguientes puntos:

1.º, parte media de la bóveda; 2.º parte media del cornete superior; 3.º, la parte correspondiente del tabique.

La superficie es, por término medio, de 250 mm., de los cuales 120 corresponden al cornete y 130 al tabique.

La pituitaria posee gran número de glándulas diseminadas en toda su extensión, pudiendo ser clasificadas: 1.º, glándulas de la porción respiratoria; 2.º, glándulas de la porción olfatoria, y 3.º, glándulas de los senos.

En la primera porción o respiratoria, las glándulas pertenecen a la clase de las arracimadas; para Sappey existen dos grupos según su forma exterior, en forma de espiga y globulosas; tanto una como otra son glándulas mixtas formadas de dos especies de células: células granulosas y células mucosas.

En la región olfatoria existen numerosas glándulas, pero su naturaleza no ha sido aún bien determinada.

Algunos la consideran como arracimadas (Sappey, Robin, Remy), otros la clasifican como tubulares (Todd, Bowman y ultimamente Ranvier).

Las glándulas de los senos pertenecen, algunas a las tubulares y otras a las arracimadas; éstas en sus dos formas, en espiga y en forma globulosa.

Sappey agrega una tercera forma que él llama romasa; que son glándulas en espiga, cuyo conducto central se ramifica después de haberse bifurcado.

Las *arterias* de las fosas nasales podemos considerarlas formando tres redes: 1.º la red profunda, que pertenece al periostio; 2.º, la media que ocupa el córion mucoso, y 3.º, la superficial, que se extiende por debajo del epitelio.

Estas diversas redes que nutren las fosas nasales toman su origen en la rama posterior de la maxilar interna, llamada rama nasal posterior y de la rama etmoidal anterior que toma su origen en la oftálmica; la primera penetra por el agujero esfeno-palatino y se divide en dos ramos, una lateral que pasa atrás de los cornetes, distribuyéndose en los tejidos vecinos, y otra mediana para el tabique, en donde se anastomozan con las ramas de la etmoidal anterior.

La etmoidal anterior irriga el tabique y da numerosas ramas que van a nutrir las porciones laterales de las fosas nasales.

La suborbitaria envía algunos ramitos al seno maxilar; la facial también envía pequeños filetes al orificio anterior de las fosas nasales.

Todas estas arterias contribuyen a formar una numerosa red capilar bien desarrollada y dispuestas en las tres capas que han sido ya descriptas.

Venas.—Las venas acompañan generalmente a las arterias, siendo más numerosas y más desarrolladas.

Comunican principalmente con las venas faciales y oftálmicas, pero pasan también a través de las láminas cribadas del etmoides; en los sujetos jóvenes terminan a través del foramen coecum, en el seno longitudinal superior; algunas ramas poco numerosas echarían su contenido en el seno coronario.

En tres grupos pueden dividirse los troncos venosos, según el camino que siguen: 1.º, grupo superior, cuyos troncos más importantes lo constituyen las venas etmoides anterior y posterior; 2.º, grupo anterior, cuyas venas se dirigen a la vena facial; 3.º, grupo o venas posteriores, que atraviesan el orificio eseno-palatino y van a parar al seno venoso maxilar interno.

Las venas de los cornetes situadas entre el periostio y la mucosa tienen una disposición especial que le ha hecho llamar a Kaohlrausch *red cavernosa* y que Bigelow, después de pacientes estudios, le da los caracteres de un verdadero tejido erectil.

Después de una maceración de los cornetes, se pueden comprobar en ellos un sinnúmero de pequeños orificios a través de los cuales, según Boltolini, pasan vasos que perforan los cornetes en puntos tan numerosos y cercanos, que se pueden contar diez orificios vasculares sobre una superficie de tres mm.

Las partes blandas adhieren íntimamente a las saliencias y depreciones del periostio, y según la expresión de Boltolini, que fué quien hizo estos es-

tudios “recubren el tejido huesoso como una esponja recubre el banco de coral que la soporta”.

Los cuerpos cavernosos, los huesos y la mucosa que los recubre, constituye los cornetes de la nariz.

Linfáticos.—Los linfáticos forman una red superficial extremadamente tenue, de grandes mallas irregulares, muy desarrollada en todas partes, pero especialmente en la parte posterior a nivel de las colas de las conchas inferiores, yendo a terminar en dos troncos que pasan muy cerca de la trompa de Eustaquio, para volcar su contenido en los ganglios de la pared del faring.

Nervios.—Los nervios son de dos órdenes: los de la sensibilidad general y los de la sensibilidad especial .

Los nervios de sensibilidad general proceden del trigemino por intermedio de cinco ramas: 1.º el nasal interno, rama del oftálmico que inerva la parte anterior de la mucosa de la pared interna y externa de las fosas nasales; 2.º el esfeno - palatino interno y el esfeno palatino externo, ramas del ganglio de Meckel, que inervan la mucosa del tabique y los cornetes superiores; 3.º el nasal posterior que se pierden en el cornete inferior; 4.º térigo-palatino rama posterior del ganglio de Meckel que inerva la parte posterior y superior de la pituitaria.

Los nervios de la sensibilidad especial proceden del olfatorio y han sido descriptos en su lugar correspondiente.

ANATOMÍA DE LAS DEFORMACIONES DEL TABIQUE

Las deformaciones del tabique varían según las causas y la intensidad con que éstas actúan.

Generalmente se producen a nivel de los tres puntos débiles del septum, que hemos de analizar más adelante (parte media afinada del tabique, al nivel de la articulación etmoideo-vomeriana y punto de unión de las dos apófisis apalatinas y borde inferior del vómer).

Cualquiera que sea la forma o la extensión de estas deformaciones, jamás llegan al cuarto posterior. Escat y Sarremone no han encontrado nunca una desviación del borde posterior del vómer; sin embargo, Hopmann ha visto y sentido al tacto la asimetría de las cloanas (Lannois).

El tabique está compuesto, en sus diversas porciones, de dos láminas superpuestas que, según su posición, tres clases de deformaciones podrán producirse: 1.º Desviaciones, cuando las dos láminas

se inclinan del mismo lado; 2.º crestas, en las cuales una sola de las láminas está desviada, o las dos, pero cada una hacia un lado diferente, y 3.º espolones y espinas que son crestas limitadas y muy débiles, localizadas generalmente en la porción cartilaginosa del tabique.

Al hacer un estudio de la anatomía patológica del tabique, debemos tener presente que estas deformaciones pueden ser de origen traumático o por un vicio de desenvolvimiento, por anacronismo en el desarrollo de las partes constitutivas de las fosas nasales.

Analizando las deformaciones de origen orgánico o constitucional, distinguimos desde el punto de vista clínico y quirúrgico: 1.º los espesamientos; 2.º la escoliosis o desviación.

Espesamientos (crestas, espolones, espinas). — Anatómicamente los espesamientos del tabique se presentan bajo dos formas: espinas o espolones, cuando son circunscriptas; y crestas, cuando son muy alargadas. Estas son uni o bilateral, siguiendo siempre la dirección del vómer, a nivel de la sinartrosis, en particular de la articulación vomero-condro-etmoidal; es decir, en el borde superior del vómer y en el punto de unión de éste con las apófisis palatinas del maxilar superior (Laurens) o en la

parte del borde que confina con el cartílago cuadrangular (Lannois).

Son el resultado de una periartritis, o de la separación forzada de una o de las dos láminas que constituyen el vómer; este desplazamiento se produce bajo la influencia de una presión demasiado fuerte, ejercida por la lámina perpendicular actuando a la manera de un cono (Sarremone).

Los espolones se encuentran en la porción anterior del tabique, más a menudo cartilagosos; provienen generalmente de la persistencia de una parte del cartílago vomeriano.

Desde el punto de vista operatorio es necesario saber: 1.º, que las crestas y espolones pueden ser cartilagosos en la mayor parte de las veces, o huesosos según su sitio; en otras ocasiones estos tejidos se asocian, resultando una cresta constituida hacia atrás, por una *hiperostosis* y hacia adelante por una *hipercondrosis*. 2.º que estos espesamientos pueden ser simples, es decir, implantados en un septum recto, o complicados cuando van acompañados de una desviación, en cuyo caso es necesario reseca previamente la cresta para operar el tabique.

Escoliosis o desviación. — La desviación tiene lugar generalmente a nivel de la parte anterior del tabique es decir, del cartílago; pocas veces el vomer participa también de la desviación. El tabique tiene

la forma de una C, o de una S, según haga o no saliencia en ambas fosas nasales.

Loewenberg divide las desviaciones del septum en tres clases: 1.º desviaciones horizontales superiores 2.º desviaciones horizontales inferiores, 3.º desviaciones verticales.

Las *horizontales superiores* tienen lugar sobre la lámina perpendicular del etmoides, son raras y casi nunca producen trastornos respiratorios graves, ni dificultan el cateterismo ni los tratamientos intra-nasales; en fin pocas veces son dignas de tomarse en cuenta, y menos aún de intervenir.

No pasa lo mismo con las *desviaciones horizontales inferiores*, que son extraordinariamente comunes, tanto que se las encuentra en 40 por ciento de los casos examinados con la rinoscopía anterior (Botey).

Esta desviación solo tiene importancia cuando es muy pronunciada, caso bastante frecuente, por lo que merece un estudio anatómo-patológico más detenido. Radica siempre o casi siempre en la unión del tabique óseo con el cartilaginoso, es decir sobre el borde de inserción inferior del cartílago del tabique, con el borde superior y anterior del vomer, hacia atrás; y hacia adelante, con la cresta nasal, o sea con la eminencia que forman los bordes internos de ambas apófisis palatinas del maxilar superior al unirse en el plano medio.

Las causas de estas desviaciones provienen de que el tabique óseo y el cartilaginoso no se encuentran en el mismo plano vertical, sinó que se unen en ángulo diedro, más o menos obtuso, formando una protuberancia más o menos saliente, más o menos aguda, en una o en ambas fosas nasales.

Como resultado del estudio detenido de numerosas piezas anatómicas, dice Botey, estas desviaciones forman casi siempre ángulo hacia la fosa nasal izquierda.

Por otra parte si examinamos un corte frontal, practicado cerca de la región ósea de la nariz, veremos que los labios del canalículo que forma el borde superior del vomer para recibir el borde inferior del cartilago, presentan a la sección un abultamiento triangular, aún en estado completamente normal encontrando la porción inferior del tabique ligeramente desviado hacia un lado.

En los casos de desviaciones, los labios del vomer y las crestas de los maxilares se inclinan hacia un lado, mientras que el tabique cartilaginoso avanzando hacia el mismo lado, vá al encuentro de la cresta desviada del vomer, formando un ángulo saliente hacia una de las fosas y a nivel del cornete medio.

Es común que la desviación no se limite a los dos tercios anteriores o a la mitad anterior del tabique, sinó que se continúe hacia atrás y arriba si-

guendo el canal del vomer y la sutura que existe entre este y la lámina vertical del etmoide, formando un espeso reborde longitudinal a los largo del tabique.

Hemos dicho ya, que comunmente la convexidad de estas desviaciones se encuentran hacia la izquierda, mientras que las superiores es más común observarlas hacia la derecha. De donde tendremos que siendo relativamente común la coexistencia de ambas desviaciones, resulta al corte longitudinal, una desviación general, en forma de una S. Si la desviación es única tomará la forma de una C.

Las *desviaciones verticales*, mucho más raras, consisten en un doblamiento vertical que solo interesa la parte anterior o cartilaginosa del tabique según Botey. Para otros y son los más, constituyen pliegues verticales del tabique y según su profundidad pueden interesar la parte cartilaginosa sola o bien al mismo tiempo el tabique óseo.

Como las desviaciones horizontales pueden ser simples o dobles; en este último caso existe un ángulo saliente en cada fosa nasal. En un corte horizontal, pues, tendrá la forma de una C o una S, según sea simple o doble la desviación.

Este plegamiento del tabique forma una convexidad obstruyente en una fosa nasal y una concavidad en el lado opuesto, llegando pocas veces esta deformación hasta el suelo de las fosas.

Hemos visto que las desviaciones anteriores y horizontales, son comúnmente debidas a vicios de desarrollo, mientras que las verticales, generalmente son consecutivas a traumatismos nasales recibido durante la infancia.

Con bastante frecuencia estas deformaciones no son simples y la mayor parte de las veces, en el sitio de la desviación se forman protuberancias, rebordes salientes y eminencias más o menos pronunciadas por acumulación de huesos o cartilagos en ese sitio; lo más común es observar la combinación de ambas.

Sin embargo, en la parte inferior y anterior del tabique suelen existir espesamientos uni-laterales y a veces bilaterales, sin que existan ninguna incurvación del tabique nasal. En este caso se trata de una exageración del desarrollo del tubérculo que ha sido descrito ya en la formación del tabique.

Además de estas desviaciones y espesamientos existen verdaderas semi-luxaciones cartilaginosas, ya con la cresta maxilar, ya con el vomer, o con el borde anterior de la lámina etmoidal. Entonces el borde inferior del cartílago cuadrangular, en vez de hallarse contenido en el canal del vomer, solo aplica un canto a uno de los labios de este hueso, formando entonces un reborde saliente en ambas fosas nasales, óseo hacia atrás, por una hiperostosis,

cartilaginosa hacia adelante por una hipercondrosis.

Estas diferentes desviaciones y luxaciones se combinan entre sí y con los diversos espesamientos, de modo que una desviación horizontal superior derecha, corresponderá generalmente a otra desviación horizontal inferior izquierda, o a una luxación en el mismo sentido, caso muy frecuente. Otras veces, es una de las diversas clases de espesamientos, que coexiste con una desviación cualquiera; generalmente con una horizontal.

Desformaciones de origen traumático.—Las fracturas representan aquí el máximun del efecto de un traumatismo; si este es poco intenso no se produce más que una desviación o una luxación del tabique, Zuckerkandl cree que las desviaciones traumáticas son más raras de lo que se ha creído durante largo tiempo y que cuando se producen lo hacen en bloc, arrastrando toda la nariz.

Las fracturas óseas han sido admitidas por todos, pero las cartilaginosas fueron largo tiempo negadas. Hoy son más frecuentes que las otras, dice Zuckerkandl.

Fué Koeppe en 1867 quién señaló en los alienados, rinohematomas consecutivos a una fractura del cartílago del tabique; Boehdalek, Hamilton, señalan también algunos casos, pero fué Zuckerkandl

quién explicó el mecanismo de su producción. Su frecuencia relativa sobre las fracturas óseas, dice, proviene de la relación arquitectónica que existe entre el tabique y el dorso de la nariz.

El septum cartilaginoso se aplica en un trayecto mucho más largo al dorso de la nariz que la parte huesosa. Es fácil comprender que en los traumatismos, es ordinariamente el dorso la parte más fuertemente golpeada, siéndolo mucho menos las regiones laterales que son blandas y flexibles. Como el cartílago ocupa su mayor parte, lógicamente es el más expuesto a estos mismos traumatismos. Estas fracturas se producen aunque el golpe no vaya directamente sobre el cartílago; así en una fractura de los huesos propios, podrá igualmente fracturarse, porque este sirve de aparato de sostén a la nariz huesosa, y el traumatismo podrá fácilmente hacerse extensivo hasta él. Igualmente si los fragmentos óseos son separados, el traumatismo actuará sobre el cartílago, que será entonces desviado, luxado o fracturado.

El tabique huesoso es demasiado profundo para ser fácilmente atacado en la fractura de los huesos propios; es necesario que sean traumatizados muy alto y que queden completamente comprimidos.

Es únicamente en las fracturas conminutas extendidas de la nariz externa, que aparecen las grandes lesiones de ésta lámina ósea. (Zuckerkanndl.

Las fracturas del vomer son excepcionales.

Las luxaciones del cartilago coinciden ordinariamente con una fractura o una desviación traumática del tabique. El borde posterior del cartilago se desinserta del vomer, se coloca bajo la forma de una gruesa saliencia, de un lado de la espina nasal o avanza hasta la pared externa, ocluyendo en parte el meato nasal. Se forma sobre el piso un nuevo surco para el borde cartilaginoso libre, a menos que la ranura vomeriana haya sido también desviada e invertida.

Jarjavay, a estas luxaciones condro-vomeriana, las llama impropriamente fracturas simples, acompañadas de un desplazamiento por deslizamiento del tabique; esta opinión es hoy generalmente rechazada, admitiéndose estas lesiones como verdaderas luxaciones que coinciden sin embargo algunas veces con facturas ciertas. •


Las fracturas del tabique pueden ser múltiples, aunque habitualmente son simples. Se dividen en dos clases: 1.º las transversales que están constituidas por una hendidura, llevada de arriba hacia abajo y dividiendo el cartilago en dos segmentos, uno anterior y otro posterior; son muy raras. 2.º las longitudinales, que se extienden de atrás hacia adelante, formando así un segmento superior y otro inferior; estas son bastantes frecuentes. Los fragmentos cabalgan a menudo, el septum sufre un acor-

tamiento más o menos marcado y una desviación que es siempre dirigida hacia el lado del desplazamiento del dorso de la nariz. (Zuckerkanndl).

La mucosa queda intacta, se espesa solamente al nivel del punto fracturado.

Jarjavay, da el nombre de fracturas complicadas, a aquellas que van acompañadas de hematomas; denominación evidentemente impropia, dice Lanouis.

Es indiscutible que el hematoma es aquí una complicación, pero hay que tener presente que fractura complicada no quiere decir con complicación. Complicadas, según la antigua definición, son aquellas fracturas en las cuales el foco comunica con el aire exterior por una solución de continuidad de los tegumentos. Estas fracturas del tabique pueden encontrarse pero son muy raras.



ETIOLOGÍA Y PATOGENIA DE LAS DESVIACIONES DEL TABIQUE

Normalmente el septum que separa las fosas nasales, está dispuesto sobre un plano medio vertical limitando dos cavidades simétricas.

Esta sería, la disposición ideal, que raramente se encuentra en el hombre adulto.

Más a menudo es la disposición que se observa en los niños y en ciertos pueblos salvajes, donde la bóveda craneana, se desenvuelve poco en comparación a los huesos de la cara.

Para Ménier, en las razas civilizadas el tabique sufre una desviación, en un 40 por ciento y ésta aparece después de los ocho años.

Theile, ha encontrado sobre 117 cráneos, el tabique desviado en un 73.5 por ciento; Semeleder, encuentra sobre 49 cráneos, desviaciones en un 79.5 por ciento.

La desviación, sería en veinte casos hacia la izquierda y en quince hacia la derecha. En 4 casos la

desviación tomaba la forma de una S, haciendo así saliencias en las dos fosas nasales.

Allen, sobre 58 casos ha encontrado desviaciones en un 68.9 por ciento, mientras que Zuckerkandl sobre 370 cráneos no ha constatado asimetrías, sino en 140, es decir 37.8 por ciento; 57 casos eran con desviaciones hacia la derecha y en 51 hacia la izquierda; en 22 la desviación tenía la forma de una S.

Con el fin de llegar a un promedio más o menos exacto los profesores Tailor y Mackenzie, examinaron la colección de cráneos del Museum du Collège Royal de Londres, en número de 3102; encontrando que solamente tenían el tabique suficientemente conservado 2152 cráneos, en los cuales hicieron una medida cuidadosa y prolija mediante un aparato especial ideado para el caso.

Encontraron sobre los 2152 cráneos, una desviación media de 4 milímetros; el grado más elevado era de 9 milímetros y la menor desviación 0.5 milímetros, considerando las desviaciones menores como tabiques normales.

Sobre este total, no había más que 1657 cráneos con tabiques desviados, es decir, en una proporción de 79.9 por ciento.

Sobre 838 o sea 38.9 por ciento la desviación tenía lugar hacia la izquierda; sobre 609 es decir 28.2 por ciento, el tabique se desviaba hacia la de-

recha y sobre 205, 9.5 por ciento, ella afectaba la forma de una S, haciendo salida en ambas fosas nasales; mientras que solo 5 veces, es decir un 0.25 por ciento el tabique muy irregular constituía un tipo que se podría llamar en zig-zag, porque la lámina perpendicular del etmoides y el vomer, en lugar de unirse exactamente de manera a formar una lámina huesosa lisa, presentan diferentes superficies al soldarse los huesos, cabalgando el uno sobre el otro.

Las razas superiores parecen ser particularmente predisuestas a esta deformación; Zuckerkandl, examinando 103 cráneos de individuos que no pertenecían a la raza europea, ha encontrado un promedio de 23 por ciento de desviaciones.

Mackenzie, llega a un resultado más o menos parecido con un promedio de 22.6 por ciento sobre un total de 428 cráneos examinados.

La causa de esta anomalía exige un estudio minucioso.

Diversas hipótesis han sido emitidas para explicar la etiología de las desviaciones del tabique.

Algunas caen bajo el dominio de la fantasía, como la opinión de Schults, que consideraba las desviaciones como artificiales y las miraba como un resultado de la desecación de los cráneos macerados. Cloquet, absolutamente nada nos dice con su frase sonora (como la clasifica Mackenzie) al decir

“la desviación del tabique depende de una ley primordial de la organización”.

Ya con una apariencia más científica aparece la teoría de Fonssagrive: Para él, los espolones del tabique serían producciones raquílicas, de igual manera que los nudos costales.

Hoy día, no concedemos importancia alguna a esta opinión, sabiendo que las desviaciones aparecen después de los ocho años y en individuos que jamás han tenido síntomas de raquitismo, no pudiendo admitir como dice Lannois, “raquílicos sin raquitismo”.

Las desviaciones, dicen otros autores, son una consecuencia de una insuficiencia respiratoria nasal; es por este mecanismo que actuarían: las vegetaciones adenoides, el hecho de acostarse de un lado, la hipertrofia unilateral de los cornetes, los pólipos, el catarro nasal, la parálisis de los dilatadores de la nariz, en una palabra todas las causas de obstrucción unilateral prolongada de las fosas nasales.

Collier, crea una teoría más elegante que sólida (Lannois); “La presión de la corriente inspiratoria difiere en cada nariz según el mayor o menor grado de permeabilidad de esta; el tabique se encontraría de esta suerte rechazado hacia el lado donde la presión es menor; la repetición habitual de esta acción determinaría la desviación”.

Otros, invocan el rechazo del tabique cartilagi-

noso por los cuerpos cavernosos excesivamente hipertrofiados, teoría poco aceptable si consideramos que los cuerpos cavernosos no llegan jamás hasta la línea media, y menos aún, hasta el tabique desviado. Además, el desenvolvimiento de los cuerpos cavernosos, es de ordinario simétrico, como ya lo ha hecho observar Zuckerkandl.

Hoy día es unánimemente aceptado que la causa de estas desviaciones, reside en un trastorno evolutivo, ligado a un defecto de sincronismo, entre el crecimiento del tabique y el del marco huesoso que lo rodea.

La embriología y la anatomía comparada nos pueden ilustrar suficientemente, sobre esta ausencia de armonía en el desarrollo del septum y los huesos de la cara. La primera nos enseña en efecto que el tabique nace del mamelón frontal, teniendo una evolución independiente del de las paredes laterales de las fosas nasales, que toman su origen en los mamelones maxilares superiores.

La anatomía comparada nos demuestra, que cuanto más elevada es la escala de las razas, más acentuada es la desproporción entre el volumen del cráneo, de los órganos que están ligados a su desenvolvimiento y el del macizo hueso de la cara.

Teniendo en cuenta todas estas consideraciones hemos de ordenar en dos grandes grupos, las causas de las deformaciones del tabique, y considera-

remos: 1.º *causas determinantes* y 2.º *causas predisponentes*.

Subdividiremos la 1.ª en *vicios de desenvolvimiento y traumatismos*, capítulo este último de cierta importancia, por la parte activa que toma en las deformaciones de la nariz.

Causas determinantes. 1.º vicios de desarrollo o lesiones de origen constitucional.

Hemos visto que el tabique de la nariz está colocado entre los puntos óseos fijos, siguientes: hacia arriba y adelante, la espina nasal del frontal; hacia arriba, el etmoides; el esfenoides hacia atrás, y las láminas horizontales del palatino y del maxilar superior hacia abajo.

Comprendido dentro de un cuadro huesoso tan resistente, el tabique no puede ser independiente en su desarrollo y tendrá que seguir el desenvolvimiento de la cara y del cráneo; si estos siguen un desarrollo paralelo y proporcional, el septum será plano y verticalmente mediano.

Por el contrario, si este paralelismo en el desarrollo falta, el marco óseo se estrecha, y el tabique parte más débil, cede; adopta entonces cualquier forma para poder alojarse en una cavidad demasiado chica para él.

Esta falta de sincronismo en el desarrollo de los huesos de la cara, es de fácil concepción, si tenemos en cuenta que el tabique nace del mamelón frontal

medio, presentando un desarrollo independiente del resto del esqueleto de las fosas nasales, que se forma a expensas de los mamelones maxilares superiores.

El maxilar superior está especialmente expuesto a deformaciones por irregularidad en su desarrollo. Cuando el reborde alveolar es muy estrecho, impone a las apófisis palatinas un desarrollo exagerado hacia la parte media, en relación al espacio que le corresponde; se dirigen la una hacia la otra, impidiendo su extensión horizontal, y no pudiendo continuar su desarrollo según una superficie plana, exageran su curvatura, dando al paladar la forma de una ojiva, disminuyendo así la altura de las fosas nasales y obligando al tabique a adaptarse a su marco óseo más estrecho.

Es esta una de las causas más importantes de las desviaciones de tabique.

El desarrollo anormal de una de las partes del esqueleto que limitan el tabique, es susceptible también de ocasionar una desviación; el desarrollo demasiado grande de los huesos incisivos, la persistencia de huesos sub-vomerianos y de cartílagos de Jacobson, como también el desarrollo exagerado del esfenoides, son causas suficientes para producir una deformación del septum.

Estas deformaciones del tabique tienen lugar al nivel de ciertos puntos especiales, llamados puntos débiles, que son en número de tres.

El *primero*, corresponde a la parte media del vómer, donde su espesor es mínimun y reducido a dos finas láminas de resistencia muy débil; el *segundo*, corresponde a la articulación etmoideovomeriana; y el *tercero* a la unión de las apófisis palatinas y el borde inferior del vómer.

Estas deformaciones consisten en incurvaciones, que dan al tabique diferentes formas; o bien en espesamientos del punto encorvado, dando lugar a la formación de crestas, espolones y espinas, ya estudiados en el capítulo precedente.

2.º *Traumatismo*.—Después de un traumatismo sobre el dorso de la nariz, puede aparecer una desviación; ésta puede ser ósea o cartilaginosa, según la porción del septum desviado.

Se ha exagerado mucho, dando demasiada importancia a los traumatismos, como causa originaria de las desviaciones, olvidando que una desviación puede preexistir al traumatismo y ser descubierta al examen rinológico que ocasiona éste.

Por otra parte, hay pueblos sometidos a continuos traumatismo, como los negros y los salvajes, y sin embargo dan un porcentaje mínimun de deformaciones del tabique.

Los traumatismos actúan de dos maneras: 1.º por fractura del tabique que se consolida viciosamente, y 2.º por luxación del cartílago sobre las par-


tes óseas profundas; de aquí pues, que la deformación sea anterior o cartilaginosa, forma la más frecuente; o posterior, sobre la parte ósea; o bien sobre ambas a la vez.

Causas predisponentes. Edad.—Habiendo estudiado el modo de producirse estas deformaciones, se concibe fácilmente la rareza de las mismas en los niños. Es a partir de los 7 a 8 años cuando aparecen por primera vez.

Vegetaciones adenoides.—No es raro encontrar deformaciones del tabique en adenoideos; sabemos que estas son una de las causas del paladar ojival, cuya influencia sobre las desviaciones del septum, tan marcada, ya hemos descripto en otro lugar.

Raza.—El macizo facial es muy desenvuelto en las razas inferiores, comparado al desarrollo del cráneo.

Estas condiciones favorecen el desarrollo normal del tabique, cosa que no pasa en las razas superiores.



SINTOMAS

Las desviaciones y espesamientos del tabique cuando son muy exagerados, dificultan la respiración, traduciéndose, por una serie de trastornos de la fonación, por embotamiento del olfato y dificultad para la eliminación de las secreciones, las que se acumulan entonces, en la parte posterior de las fosas nasales.

Es común observar que la mayoría de los enfermos ignora la existencia de una deformación del tabique, siendo descubierta por un examen rinológico, por verdadera casualidad y muchas veces sin buscarla.

Al hacer la cauterización del cornete inferior en el tratamiento de un coriza crónico; al extraer pólipos mucosos de las fosas nasales; en ocasión de una epístaxis o al practicar una ducha nasal, se suele tropezar con serias dificultades, que solo tienen por causa una deformación del tabique. Otras veces, es un enfermo del oído en quien al hacer el cateteris-

mo de la trompa, encontramos obstruido el conducto nasal, comprobando la existencia de una desviación.

Frente a estas formas latentes, existen otras deformaciones cuyas manifestaciones más o menos intensas obligan al enfermo a consultar al médico.

La respiración es muy difícil, el enfermo duerme con la boca abierta, su sueño es frecuentemente interrumpido por la dificultad respiratoria; cerrando la nariz del lado sano la inspiración es casi imposible, constatándose de este lado una secreción abundante, mucosa o mucopurulenta, debido a la inflamación por reacción de la pituitaria.

Como accidentes reflejos, prodúcense accesos de disnea simulando el asma esencial, espasmos laríngeos, palpitaciones, cefáleas y neuralgias faciales intensas, cuya causa suele ser demasiado amenuado desconocida.

Analizando los síntomas de las deformaciones del tabique debemos considerar: síntomas físicos y síntomas funcionales.

1.º SIGNOS FÍSICOS.—Estos los constituyen las deformaciones de la nariz, pudiendo ser internas o externas.

Las *deformaciones externas* son muy raras y pueden presentarse bajo la forma de desviaciones

de la nariz en su totalidad o de desviaciones de su porción inferior.

La desviación de la nariz en su *totalidad* es consecutiva generalmente a una consolidación viciosa, a una luxación de los huesos propios, u originada por un traumatismo.

Las deformaciones de la *porción inferior* pueden ser congénitas, debido a un exceso de desarrollo del cartílago que deforma el dorso de la nariz; o traumáticas, consecutivas a una consolidación viciosa de una luxación del septum cartilaginoso. En estos casos la punta de la nariz está generalmente desviada hacia el lado opuesto a la obstrucción.

Las *deformaciones internas* de la nariz son constatadas por un examen rinoscópico. Si la deformación es muy baja, puede ser directamente vista, sobre todo si se inclina la cabeza del enfermo hacia atrás; sinó, será necesario usar un espéculo nasal.

El examen debe ser completo con la introducción de un estilete, previa cocainización de las fosas, con objeto de retraer y anestesiar la mucosa.

El estilete debe apreciar si existe o no prominencia, si ésta es dura o poco consistente, más o menos voluminosa y situada o no profundamente en las fosas nasales; si la base hace cuerpo con el tabique; la saliencia que ella hace; si el tabique huesoso está o no interesado; si el cornete está hipertrofia-

do; si la desviación va o no acompañada de cabeza o colas de cornete; en fin, si la mucosa está sana o crónicamente inflamada bajo la influencia del catarro que provoca siempre una obstrucción.

2.º SIGNOS FUNCIONALES. — Estos se manifiestan, sobre todo por la dificultad respiratoria y la inflamación crónica de la mucosa nasal. Son síntomas de obstrucción. Esta puede ser producida por causas muy diversas, y en grados variables según su etiología y naturaleza. Es bi-lateral en los tumores malignos y comúnmente en los pólipos mucosos; pero realizan el tipo más perfecto de estas obstrucciones, las vegetaciones adenoides.

Otras veces, la obstrucción es uni-lateral, caso frecuente en las desviaciones de tabique. Los síntomas en estos casos son: primero, negativos o indirectos, cuando son producidos por un impedimento a la acción fisiológica de las fosas nasales; y segundo, positivos o directos cuando son producidos por el hecho mismo de su existencia.

1.º SINTOMAS NEGATIVOS. — Cuando una obstrucción impide la acción fisiológica de las fosas nasales, se manifiesta por trastornos respiratorios, olfatorios y de la fonación.

Síntomas respiratorios. — Una obstrucción nasal no permite el pasaje de la corriente respi-

ratoria, privando a ésta de condiciones especiales, de calor, humedad, y purificación, que normalmente le imprimen las fosas nasales al pasaje del aire; llegando pues a las vías aéreas superiores y a los pulmones, más frío, más seco, y menos puro. De aquí, que la faringe, la laringe, la traquea y los pulmones mismos, estén expuestos a una infección directa por arrastre de los gérmenes y por debilidad de la resistencia fisiológica contra los diversos agentes infecciosos. Se puede ver entonces todos los signos del catarro nasal crónico, la faringe seca, sobre todo a la mañana, la boca constantemente abierta, la garganta se irrita y se inflama dando origen al catarro faringeo posterior. Una faringitis seca con molestias retro-faríngeas y tos, como también laringitis y bronquitis por infección descendente es frecuentemente la regla.

Por otra parte, la obstrucción favorece la estancación de las secreciones, que tienen cierta tendencia a la infección y supuración debido a la riqueza microbiana del medio.

El vestíbulo nasal es constantemente bañado por el pus, que con el tiempo produce escoriaciones, y dermatosis que si no son cuidadas con precaución, producen eczemas, foliculitis y sus diversas complicaciones, pudiendo llegar hasta la producción de una erisipela de la cara.

Síntomas olfatorios.—Impidiendo la penetración del aire en el meato olfatorio, toda obstrucción forzosamente tendrá que producir una anosmia más o menos marcada, acompañada de la desaparición de las funciones secundarias que de ellas dependen. El gusto sufre una disminución paralela.

Estos trastornos olfatorios no son comunes en las deformaciones del tabique, donde la obstrucción es uni-lateral y no tan profunda como para producir síntomas tan marcados. Se observan cuando la desviación va acompañada de pólipos mucosos nasales, naso-faríngeos, hipertrofia de cornetes o vegetaciones adenoideas, que producen verdaderas obstrucciones.

Síntomas de la fonación.—Los trastornos de la fonación, son también raros en las desviaciones puras, pero pueden observarse cuando van acompañadas de otras lesiones como en el caso anterior.

Sabemos que la boca, el farig y la nariz, constituyen verdaderas cajas de resonancia, donde se producen armónicos que dan el timbre especial a cada voz.

La acción de la nariz se hace más intensiva en los diptongos nasales, AN, EN, IN, ON, UN, y en las consonantes resonantes nasales M y N.

Toda obstrucción, impide la propagación de las vibraciones, (la caja de resonancia desaparece) el

timbre nasal no se forma y el sonido entonces pierde las características de claridad y nitidez; la M y la N serán pronunciadas como la B, mientras que los diptongos serán pronunciados como la vocal que lo acompaña.

Es lo que constituye la rinolalia cerrada o la *estomatolalia* de Raugé.

El defecto de pronunciación será tanto menor, cuanto más anterior sea el obstáculo, porque así también será tanto mayor la caja de resonancia. . .

2.º SINTOMAS POSITIVOS.—Hemos dicho ya, que las obstrucciones pueden también actuar directamente por acción mecánica, traducéndose por trastornos de la audición, oculares, de la respiración, circulación, reflejos, y del desarrollo.

Trastornos de la audición.—Estos son debidos a la obstrucción mecánica de las trompas; se observan en los casos de colas de cometa, o vegetaciones adenoideas; en los tumores del naso-farin que se encuentran aplicados contra el orificio tubario; y en las deformaciones del tabique, pues al obstruir la entrada del aire, en cada deglución se produce una aspiración interna del tímpano, por la diferencia de presión en ambas cavidades lo que origina dolores, sordera, ruidos, silbidos y retracción de la membrana.

Trastornos oculares. — Son poco frecuentes y rara vez se observan en las desviaciones de tabique puras.

Trastornos de la respiración y circulación. — Después de los trabajos de Braune y Clasen, la presión inspiratoria sería de 40 a 60 mms. de mercurio en la inspiración nasal exclusivamente y de 4 mms. en la exclusivamente bucal. Estas diferencias de presión se observan también en la expiración; 230 mms. para la nasal exclusivamente y 160 para la bucal.

Sometido a un obstáculo nasal el enfermo, se ve obligado a luchar para hacer llegar aire a sus pulmones; los músculos de la cara están tensos, los elevadores del ala de la nariz se esfuerzan en vencer todo obstáculo y la boca está constantemente entreabierta. Estos esfuerzos pueden llegar a ser bastantes violentos como para producir un enfisema pulmonar (enfisema inspiratorio disneico de Marfan). La disminución de la presión respiratoria repercute sobre el sistema circulatorio, produciendo una hematosi defectuosa y entonces la sangre se recarga de ácido carbónico.

La aspiración de la sangre venosa disminuye con la presión inspiratoria negativa, traduciéndose indirectamente por cefaleas intensas, insomnios, terrores nocturnos, pesadillas y enuresis.

Trastornos del desarrollo.—La obstrucción nasal se manifiesta también por trastornos en el desarrollo físico y trastornos en el desarrollo intelectual.

Para Robert, Moldenhauer y Michel, la pequeñez de las fosas y de los senos, con mucha frecuencia constatadas en la obstrucción nasal, sería debida a la inactividad del órgano, que trae aparejada su atrofia.

El maxilar superior está también sometido a la influencia de la insuficiencia respiratoria y antes de la segunda dentición se puede ver una pequeñez de todo el hueso; la bóveda palatina es ojival, y la arcada dentaria, elíptica, en vez de ser sensiblemente semi-circular. Después de la segunda dentición, el maxilar es alargado, más estrecho, los dientes cabalgan los unos sobre los otros y comúnmente están careados.

Todas estas manifestaciones sintomáticas cuya responsabilidad cae sobre la insuficiencia inspiratoria, no parecen perfectamente definidas y son muchos los que creen, en efecto, que se ha abusado, pretendiendo algunas veces inculpar a las causas de la insuficiencia, las consecuencias de las mismas. Así Siebenmann hace observar que las bóvedas ojivales se producen en sujetos cuyo esqueleto nasal, es siempre pequeño, siendo esto una de las causas de la deformación de tabique, y que va siempre ligada a

un carácter de raza, (cuestión que hemos tratado ya en otro lugar).

Donde la acción es más palpable, es en la caja torácica; allí la insuficiencia respiratoria y la disminución de la expansión del tórax, producen serias consecuencias en el desarrollo del individuo. A cada inspiración se deprimen los flancos y un surco transversal se forma en la parte inferior del esternon y de los cartílagos costales.

El apéndice xifoides en algunos casos según Zarniko, estaría a 5 cms. de la columna.

Las deformaciones del tórax, como el pecho en carena, son más bien una manifestación de raquitismo concomitante. Estos síntomas pertenecen a una obstrucción nasal muy acentuada y es por eso que muy pocas veces son consecutivas a una deformación de tabique.

Además de los trastornos físicos, la obstrucción produce en el orden intelectual, una serie de fenómenos psíquicos que desaparecen después de la ablación de la obstrucción respiratoria.

El desenvolvimiento intelectual, es influenciado por la concentración de todas las preocupaciones del enfermo, hacia un solo fin, mejorar su respiración; cae en una verdadera obsesión que no tarda en llevarlo a un profundo estado neurasténico.

Ruprecht en 1868 comunicaba que después de la ablación de una desviación del tabique, el enfer-

mo transforma su carácter en alegre y agradable, teniendo mayor aptitud para el trabajo.

Más tarde, Michel, Hartmann, Rumboldt, Sieler, Hack, Bresgen, etc. señalan en la obstrucción nasal la disminución de la memoria, la falta de atención y la paresia para el trabajo intelectual, signos de neurastenia y melancolía.

La manera de producirse estos síntomas, cuyo conjunto llama Guyen aprosexia, es muy discutida.

Guyen cree en el ingurgitamiento del sistema linfático; Retzius en el impedimento a la eliminación de ciertos productos intra-orgánicos; Moritz, Schmidt en los trastornos vaso-motores de la mucosa, a los cuales se opone Zarniko, haciendo notar la ausencia de la aprosexia en las rinitis atróficas, donde los linfáticos están fuertemente comprimidos. Para él, toda esta sintomatología se deriva de un estado neurasténico.

Los *trastornos reflejos* de la obstrucción nasal se presentan sobre todo en los predispuestos y en los neuro-artríticos.

Tienen un lugar importante en el cuadro clínico de las deformaciones del septum, traduciéndose por disnea o asma nasal que simula perfectamente el acceso de asma esencial y que desaparece por completo mediante el enderezamiento del tabique. (Guisez).

Puede también dar origen a espasmos larín-

geos del mismo orden, que recuerdan la laringitis estridulosa, o a palpitaciones con sofocación, que hacen creer en una afección cardíaca; otras veces es una neuralgia facial muy intensa cuyo origen es amenudo desconocido.

DIAGNÓSTICO Y PRONÓSTICO

El diagnóstico es siempre fácil; los caracteres especiales y el aspecto liso del tumor hacen por sí solo el diagnóstico; además, una desviación se ve y se siente con el estilete.

Es de importancia practicar un examen rinológico prolijo y determinar bien el sitio y la extensión de la deformación, para instituir un tratamiento apropiado y eficaz.

Es conveniente anestesiar la mucosa con una solución de cocaína-adrenalina que ayuda mucho a un buen diagnóstico, por la retracción de la mucosa y las maniobras perfectamente insensibles que permite efectuar con el estilete.

Es de práctica corriente recomendar, no confundir una desviación, con los tumores del tabique, gomas tuberculosas o sifilíticas, abscesos, pólipos, angiomas, cáncer y hematomas, que basta tener presente para no incurrir en tan craso error.

Efectivamente, tienen cada una de estas lesio-

nes síntomas tan variados y aspectos tan diferentes, que no es posible entre ellos establecer un diagnóstico diferencial.

Apesar de todo, pueden presentarse casos especiales, como el que cita Garel, donde una hipertrofia dura de la parte media del tabique, fué tomada por un espolón, y después de su ablación se constató su origen netamente específico, en forma de una lesión sifilítica terciaria, en su principio.

Estos casos, como he dicho, son evidentemente excepcionales.

PRONÓSTICO

El pronóstico es sumamente benigno, sobre todo en las desviaciones de tabique; no así en los traumatismos, los cuales si no son tratados de una manera conveniente, el enfermo es susceptible de quedarse absolutamente desfigurado, lo que traería fatales resultados para su carrera futura. (Mackenzie).

Las desviaciones son siempre muy molestas, porque provocan síntomas de obstrucción nasal, que hemos estudiado ya y que reclaman una radical intervención.

INDICACIONES Y CONTRAINDICACIONES

Las deformaciones del septum no son susceptibles de mejoría con ningún tratamiento médico; todas las tendencias se dirigen hoy día hacia un método radical, a un tratamiento operatorio o quirúrgico, cuyas indicaciones están ya perfectamente dilucidadas.

A medida que la cirugía rinológica ha progresado, el *intervencionalismo* de las desviaciones ha sufrido un movimiento retrógrado; el número de desviaciones aserradas, enderezadas y mal corregidas, como la cantidad de crestas arrancadas con sus traumatismos consiguientes, ha sido incalculable hasta hace unos diez años.

Entonces la rinología se ocupaba muy poco de las indicaciones, porque veía en estas intervenciones una verdadera panacea para todas las afecciones nasales y para-nasales, constituyendo estas operaciones el *máximum* del esfuerzo quirúrgico (Laurens).

Del estado actual de nuestros conocimientos, deducimos que una desviación o deformación nasal no debe ser operada, mientras no provoque trastornos serios.

No podrá justificarse jamás una operación de una deformación nasal, cuando ésta ha sido descubierta por azar, en un examen rinoscópico, no dando una sintomatología digna de tomarse en cuenta.

No todos los autores están de acuerdo sobre las indicaciones operatorias en particular, siendo en nuestro concepto, las de Laurens, Denker y Bruning, las más completas.

Así, Denker y Bruning, las agrupan de la manera siguiente:

1.º—Cuando hay falta de aire (insuficiencia inspiratoria), producida por una desviación del septum, aunque sea de un solo lado.

2.º—En el septum recto, cuando la nariz es muy estrecha y con espesor anormal del tabique.

3.º—En la defectuosa eliminación de las secreciones, con relación a la supuración de los senos.

4.º—Como operación previa, a otra de los senos frontales o raspado de los etmoidales.

5.º—En los catarros frecuentes, residivantes de la faringe y afecciones de las trompas.

6.º—En las neurosis reflejas.

7.º—En la úlcera perforante, en la sinequia y en la atresia de las cloanas.

Laurens reduce a cinco las indicaciones y las clasifica en la forma siguiente:

1.º—Deformación exterior y aparente de la nariz.

2.º—Trastornos nasales-insuficiencia respiratoria.

3.º—Trastornos auriculares.

4.º—Trastornos oculares.

5.º—Trastornos reflejos.

En nuestro concepto, la primera indicación de Laurens debe ser rechazada, por considerar muy difícil corregir una deformación nasal exterior, mediante una resección más o menos completa del septum.

La nariz puede ser desviada en su conjunto o solamente en su segmento inferior; en este caso el lóbulo se encuentra lateralizado. La corrección de esta deformación desgraciada, porque casi siempre es de origen traumática, dice Laurens, es muy frecuentemente reclamada por el enfermo. Pero no basta que el enfermo, o más comúnmente, la enferma, con el justo deseo de corregir un defecto físico, que por otra parte es muy natural y humano, pretende imponer una operación, que en nuestro concepto no tendrá ningún resultado útil, desde el mo-

mentó que no ocasiona trastorno de ninguna naturaleza; y sí podrá ocasionar desagradables sorpresas, hasta para el mismo cirujano, al ver acentuarse un defecto que pretendió corregir.

Someter una enferma a una operación quirúrgica por el simple prurito estético, dudando de antemano del resultado final de la resección, es caer en el *intervencionalismo* que tan duramente combate el mismo Laurens.

Estas deformaciones son más del dominio de la ortopedia, que de la cirugía nasal.

Por otra parte, en la primera indicación de la turbinotomía y turbinectomía del mismo autor, dice que debe ser hecha en los casos de atresia del esqueleto, retracción de las fosas o de enfermedades del cornete.

En estos casos, seguimos la opinión de Denker y Bruning, quienes prefieren una resección del septum a una turbinectomía, y la incluyen en la séptima indicación de esta operación.

En una atresia, como en una retracción de las fosas, lo más común es encontrar deformado el tabique, ya sea en su dirección o en su espesor, por la falta de paralelismo que existe en el desarrollo de ambas partes; anacronismo que hemos tratado ya en otro lugar.

A estas razones agregamos que con una resección podemos conseguir salvar el obstáculo, sin so-

meter al enfermo a una turbinectomía, que puede dejar las fosas nasales en malas condiciones, susceptibles de originar complicaciones post-operatorias más o menos graves o molestas.

Al hacer una extirpación del cornete, se deja amplio campo a la entrada del aire, que puede verse privado entonces de ciertas condiciones especiales, fisiológicamente indispensables, como son la humedad, el calor y la purificación; mediante una operación, pues, nos exponemos en un enfermo, a realizar quirúrgicamente lo que anatómicamente determina una rinitis atrófica, con formación de costras y faringitis seca consecutiva.

Laurens dice, que durante largo tiempo se ha dudado de esta operación, habiendo sido condenada sin haberla practicado y sin tener en cuenta que estos accidentes son excepcionales; afirmando no haber tenido, sobre 117 turbinectomizados, más que una sola faringitis consecutiva.

De todas maneras, preferimos una resección de tabique, operación completamente inocua, sin complicaciones serias y de un resultado completamente satisfactorio, a una turbinectomía, operación incompleta, poco satisfactoria y susceptible, aunque pocas veces, de producir complicaciones, que para algunos son fantasmas hipotéticos, pero que pueden transformarse en realidad.

Después de estas consideraciones, hemos de ha-

cer cuatro grandes grupos de las indicaciones operatorias, según los trastornos que ocasionan, a saber:

1.º — *Trastornos nasales*-insuficiencia respiratoria. Se traduce por una serie de trastornos funcionales, rinitis catarral, obstrucción nasal uni-lateral, faringitis crónica, laringo-tráqueo-bronquitis, etc., afecciones todas que necesitan el restablecimiento de la permeabilidad respiratoria.

Estas son las indicaciones más precisas y el grupo más grande que obligan frecuentemente a terminar por una operación.

2.º—*Trastornos auriculares*.—Hemos visto que la obstrucción de las trompas (por ventilación insuficiente de la caja o por la propagación tubo-timpánico, de un catarro nasal), provoca amenudo serios trastornos auriculares, capaces de mejorar mediante una resección del tabique.

La otitis media catarral, suele constituir una indicación operatoria, no solamente para permitir la aereación natural de la cavidad timpánica, sino también para permitir el pasaje de los instrumentos, como el cateter.

3.º—*Trastornos oculares*.—La obstrucción de las fosas por una desviación del tabique, es suscep-

tible de obstruir también el canal nasal a nivel de su orificio inferior y determinar, por consecuencia, epífora, trastornos en la circulación lagrimal, que un tratamiento oftálmico es incapaz de curar sin la intervención de la cirugía nasal.

4.—*Trastornos reflejos.*—En otro lugar hemos visto ya que un debilitamiento, una neuralgia facial rebelde, accesos de tos espasmódica, crisis de asma y laringitis espasmódicas, pueden tener su punto de partida en una deformación del septum, principalmente una espina que se insinúa sobre el cornete inferior y cuyo diagnóstico por la exploración con el estilete, no presenta grandes dificultades. Si cualquiera de estos reflejos es de origen nasal, no debe dudarse: la operación está indicada y perfectamente justificada.

CONTRA INDICACIONES

Además de aquellas que son inherentes a toda operación, y que son enfermedades de orden dietéticos, la principal y casi la única contra-indicación de estas operaciones, es la edad del enfermo.

Es ya un axioma en la especialidad: no operar jamás niños menores de cinco años para algunos, de siete para otros, salvo en casos especiales. Espe-

rar siempre la edad adulta, de quince a veinte años.

En la infancia tiene un resultado generalmente malo, además de presentar serias dificultades esta operación, es muy mal soportada, y como consecuencia, resulta incompleta.

En esta edad el esqueleto no ha llegado aún a su completo desarrollo, y por lo tanto, las condiciones que han determinado la deformación del tabique, no han desaparecido, quedando pues la causa, es difícil que desaparezca el defecto.

Sin embargo, no podemos ser absolutos con respecto a la edad de los enfermos, y no está contraindicada una operación en el niño: primero, cuando tiene una respiración absolutamente difícil y una insuficiencia profunda; segundo, cuando existen trastornos auriculares graves.

Laurens cita una tercera indicación, cuando existe una deformación externa de la nariz.

Ya hemos tratado este punto y rechazamos toda operación sangrienta en estos casos.

TRATAMIENTO

Las deformaciones del tabique no pueden tener más que un tratamiento quirúrgico, pues no son susceptibles de mejoría mediante los tratamientos paliativos; es necesario recurrir a las medidas radicales.

Las operaciones de la nariz han sido familiares a los prácticos desde los primeros tiempos de la cirugía. Concretábanse entonces, a los traumatismos y fracturas. Hipócrates consagra a su estudio largas páginas, y los consejos que da para su tratamiento muestran de una manera evidente, que tenía una gran experiencia en esta clase de lesiones. Esto no es de extrañar si se tiene en cuenta que practicaba la medicina en un pueblo que tenía en alta estima el ejercicio del box.

Nos dice que se obtienen tales éxitos en el tratamiento de las fracturas de la nariz, que todo joven médico desearía poder tratar un caso de este

género a fin de demostrar su habilidad y confeccionar un buen vendaje.

En estos casos, ya recomendaba Hipócrates la aplicación de compresas empapadas en clara de huevo, con objeto de inmovilizar los fragmentos; anticipación notable sobre el vendaje almidonado, empleado en nuestros días.

En el sigloxvi, Ambrosio Paré sigue estrictamente a Hipócrates en su tratamiento. Jarjavay publica un trabajo sobre ciertas consecuencias de la fractura, y Willians Adam indica algunas modificaciones importantes sobre su tratamiento, con el fin de evitar la deformidad que es amenudo su consecuencia.

Por otra parte, hace más de un siglo que apareció una corta monografía de Quelmalz, sobre la desviación del tabique, quien la consideraba como consecuencia de un traumatismo de una enfermedad. En 1851, Chassaignac se ocupa de las desviaciones de la porción cartilaginosa del tabique, y describe un método con el cual consigue corregir esta deformación. Blandin ensaya otro método de curación, y Adam imagina una operación que modificada por Jurazs, da muy buenos resultados. Sobre esta cuestión se ocupa más adelante Theile, que parece ser el primero en determinar la frecuencia de esta anomalía, siguiéndole Sappey, Harrison, Allen y Zuckerkandl.

En nuestros días, son numerosos e interesantes los estudios hechos al respecto, por lo cual haremos una ligera descripción de los métodos considerados mejores y más completos.

Antes no podía pensarse en intervenir, sinó en aquellos casos, en los cuales los trastornos producidos eran muy serios, desde que entonces el tratamiento era sangriento, muy doloroso y poco sencillo; hoy las cosas han cambiado. Sin embargo, no todas las desviaciones del tabique deben ser operadas, porque muy amenudo ellas no ocasionan ningún trastorno; hemos visto ya los casos en los cuales estas operaciones están justificadas.

La cuestión del tratamiento de estas deformaciones ha sido una de las más discutidas, y hoy nos encontramos en presencia de una serie de métodos operatorios, en los cuales constatamos que la mayoría son más ingeniosos que prácticos.

Esto no indica que no dispongamos hoy de operaciones sencillas, elegantes y de un resultado bastante halagador.

En efecto, ha pasado ya el tiempo en que se podía pensar, con Tillaux “que el enderezamiento del tabique es imposible y que lo mejor es no tocarlo”.

Para mayor orden expendremos primero los procedimientos comúnmente empleados en la des-

viación de tabique y terminaremos con el tratamiento de los espesamientos del mismo.

DESVIACIONES.—Hoy es universalmente aceptado y está ya consagrado por todos, que el tratamiento de las desviaciones es puramente quirúrgico.

Los *métodos ortopédicos*, ya sea por *enderezamiento lento* de la nariz con aparatos especiales o con el dedo, o ya sea por *enderezamiento brusco* con pinzas, no dan resultados durables y la desviación vuelve nuevamente a producirse, en razón de la elasticidad del cartílago.

No debe recurrirse jamás a las maniobras clásicas de la ortopedia, porque son doblemente malas: primero, por ser muy dolorosas; segundo, porque van seguidas, en la mayoría de los casos, de efectos ilusorios.

La *electrolisis*, método también empleado, ofrece dos inconvenientes dignos de tenerse en cuenta: primero, constituye un tratamiento largo que exige muchas sesiones; y segundo, puede ser muy dolorosa y provocar accidentes sincopales.

A pesar de todo, suele usarse, y será descripta al estudiar el tratamiento de los espesamientos del septum.

En una desviación, será, pues, la operación sangrienta, el método de elección.

Siendo innumerables los métodos operatorios, siguiendo a Laurens, dividiremos los procedimientos en tres grandes grupos: Primero, la sección; segundo, movilización; tercero, resección.

La sección se hace con bisturí, con sierra, con septótomo, con la pinza saca-bocados, con gubia o con el trépano eléctrico.

La movilización comprende el enderezamiento: primero, del tabique cartilaginoso; segundo, del septum óseo.

La resección puede ser sub-pericóndrica (procedimiento de Petersen), sub-perióstica (procedimiento de Bomminghaus), o sub-mucosa (procedimiento de Killian), modificación de los dos anteriores.

La rinoscopia no es siempre suficiente para afirmar que una desviación es puramente cartilaginosa, y entonces, en el curso de una operación, se constata frecuentemente la participación del vomer, de donde el procedimiento operatorio puesto en práctica es insuficiente y será necesario combinarlo con otro.

De aquí nacen las diferentes combinaciones, que no pueden ser descritas por su larga extensión y que deben subordinarse al criterio del operador.

PROCEDIMIENTOS DE SECCION

Según el sitio, la naturaleza o el tipo de la desviación escoliótica del tabique, deberá ser seccionada por instrumentos apropiados; pero de una manera general, diremos, que el bisturí se empleará en las desviaciones cartilagosas anteriores y recientemente constituídas, es decir, en las jóvenes; el osteótomo, para cualquiera y la gubia para las óseas.

Poco importa que la sección de la deformación determine una perforación del tabique, a condición que no sea muy aparente, es decir, que no sea muy anterior. Jamás insistiré demasiado sobre este punto". (Laurens).

El septum desviado puede seccionarse: con el bisturí, septotribo, con pinzas mordientes o septótomos, con osteótomo, con gubia, con trépano o con sierras eléctricas.

1.º—*Bisturí*.—Indicaciones: Desviaciones puramente cartilagosas, anteriores y complicadas con espesamientos.

El enfermo es anestesiado, se protege el pecho con un paño o mejor con una servilleta impermeable. La sección debe hacerse siempre de abajo hacia arriba, en este, como en todos los casos en que se usa

instrumentos cortantes, a fin de no inundar el campo operatorio a medida que se va seccionando. Tener siempre presente estas indicaciones de orden esencialmente práctico.

Se introduce en la fosa nasal, en la cual hace prominencia la desviación, un bisturí, que puede ser largo a lámina estrecha, y se secciona horizontalmente por pequeños movimientos de sierra, el borde inferior de la desviación. Llegando al plano medio, sin retirar el bisturí, se le hace girar de manera a colocar el filo hacia arriba y mediante los mismos movimientos en sierra, se corta la desviación de abajo hacia arriba.

Laurens aconseja no ocuparse en este tiempo si el bisturí perfora o no el septum, cosa que no tiene mayor importancia.

Deberá sacarse en un solo fragmento toda la desviación, teniendo siempre cuidado de no herir con la punta del bisturí la mucosa del septum óseo o la de los cornetes.

En los casos en que el fragmento esté adherido a la mucosa y no pueda ser expulsado con las expiraciones forzadas del enfermo, deberá seccionarse con un polipótomo o unas tijeras, evitando siempre todo arrancamiento.

Cuando la desviación es muy acentuada, la incurvación muy pronunciada, si el bisturí no puede llegar a la parte superior, algunos aconsejan excin-

dir la deformación en el meato medio e inferior, solamente; creemos preferible en estos casos, hacer una resección total del cartílago.

Para evitar la perforación del tabique y conservar la mucosa, Escat recomienda recurrir a la hidrotomía, que consiste en una inyección de agua aséptica entre el tabique y la mucosa, en el centro de la concavidad. Esta maniobra tiene por objeto rechazar la mucosa del lado cóncavo hacia la línea media, hacia el plano vertical por donde debe pasar el bisturí.

Esta técnica, que suele ser algunas veces delicada, permite la resección de la desviación, sin perforar el septum.

2.—*Sierra*.—Indicaciones: desviaciones cartilaginosas extendidas, en las cuales se sospecha la participación del tabique óseo. En las desviaciones angulares complicadas, con una cresta subyacente.

La sierra a usar es la de Bosworth; consta de un mango sólido, sobre el cual se adapta una sierra que debe ser corta para que no se incurbe, tener una punta roma y dientes pequeños.

La técnica a seguir la describe Lermoyez en los términos siguientes: “después de haber tomado las disposiciones pre-operatorias habituales, se incide la mucosa con un cuchillo galvano-cáustico sobre toda la longitud del borde superior de la base

de la cresta; esta cauterización preliminar tiene la doble ventaja de disminuir la hemorragia y trazar un surco por donde debe morder la sierra”.

“Es necesario serrar a pequeños golpes, sin ejercer presión; si se la apoya demasiado, la lámina se enclava y se inmoviliza.”

“La sección debe ser hecha rápidamente, tanto como sea posible, antes que la sangre inunde completamente el campo operatorio, etc., etc.”

Para evitar la hemorragia, se procede a la aplicación previa de adrenalina o a inyecciones de cocaína-adrenal.

Más práctico nos parece proceder de la manera siguiente: después de la anestesia con cocaína y adrenalina, se introduce la sierra y se la conduce en la misma forma que hemos visto para el bisturí. Hay que tener presente las ventajas de proceder de abajo hacia arriba y no inversamente, como lo aconseja Lermoyez.

Con el objeto de poner las sierras en mejores condiciones de iniciar el corte, se debe *abrir camino*, es decir, hacer previamente una incisión con el bisturí en la parte inferior de la base de la cresta, de manera que la sierra corte directamente el hueso, lo que evita el arrancamiento de la mucosa y una escapada de la sierra.

Esta debe manejarse rápidamente para evitar la inundación sanguínea del campo operatorio; los

movimientos, efectuados de adelante hacia atrás y viceversa, evitando con cuidado el choque de la punta de la sierra, contra la pared naso-faríngea posterior, y sin presión, porque la lámina puede enclavarse y entonces fácilmente se quiebra.

Es inútil proceder como aconsejan algunos, disecando previamente la mucosa que recubre la desviación o la cresta, y suturar después con finas agujas; esto es proceder con demasiada delicadeza y completamente innecesario.

Lo que debe cuidarse es que la superficie de sección sea completamente plana, más bien cóncava, porque de esta manera dará mayor amplitud a la fosa obstruída.

Estos procedimientos han sido poco a poco desplazados por otros más rápidos y eficaces.

3.º—*Septótomo*.—Indicaciones: La septotomía está indicada en los casos de desviación, crestas, espolones, espinas y espesamientos muy angulares; método útil por su rapidez y resultados, es la operación más comúnmente empleada por Laurens. Sin embargo, presenta algunos inconvenientes.

Los osteótomos son instrumentos a guillotina; una cureta que presenta una hendidura cortante en uno de sus extremos, dispuesta de tal manera que la desviación o la cresta es seccionada de atrás a adelante.

Son numerosos los modelos actuales, variando tan sólo en la forma de la hendidura y en la colocación del mango.

Se introduce el septótomo en la fosa nasal, tratando de encajar en la hendidura toda la porción saliente que debe resecarse. La lámina cortante sobrepasa hacia atrás el borde posterior de la cresta, se aplica el instrumento sobre el tabique, se empuña sólidamente con la mano derecha mientras la izquierda, abandonando el espéculo, se aplica sobre la frente del enfermo, para impedir que la cabeza sea arrastrada con la tracción. Se tira entonces bruscamente el septótomo, con un golpe seco y vigoroso que arranca violentamente la cresta o la desviación.

Es necesario tener siempre cuidado de aplicar sólidamente la lámina contra el tabique y de encajar bien la cresta o desviación en la hendidura del septótomo, para seccionarlas por su base.

No deja de ser relativamente común, el lesionar el vestíbulo o las alas de la nariz al traccionar tan bruscamente el instrumento.

4.°—*Pinzas saca-bocados*. — Indicaciones: La perforación del tabique está indicada en las desviaciones cartilaginosas muy convexas; es un procedimiento que no ofrece ningún peligro cuando la perforación es regularmente abierta. Tiene el incon-

veniente de constituir un lugar de predilección donde se depositan las mucosidades y las costras durante algún tiempo después de operado.

Para que la operación sea eficaz, es necesario que la abertura ocupe toda la extensión de la convexidad, de manera a suprimir todo obstáculo nasal.

Previa cocaínización se introduce en cada fosa nasal una de las ramas de la pinza, aplicándola sobre la parte más convexa de la desviación; se acercan los dos mangos, pinzando fuertemente el tabique que es seccionado entre las dos ramas, el pedazo de cartílago es extraído, quedando en su lugar un pequeño orificio.

Se harán tantas tomas como sea necesario para estirpar toda la estenosis, haciéndolas en un mismo plano horizontal y de atrás hacia adelante. Regularizar los ángulos comprendidos entre cada orificio.

Operación indolora cuando se trata del cartílago, pero cuando hay desviación ósea será mejor clo-reformar al enfermo. (Laurens).

5.^o—*Ablación con escoplo y gubia.* — Método poco empleado, no porque sea de ejecución difícil, sino por lo penoso que resulta para el paciente, que apesar de una cocaínización, a cada golpe de martillo experimenta cierta conmoción cerebral bastante desagradable.

Se coloca sobre la superficie a reseca, contra

el tabique, un escoplo o gubia y se dan pequeños golpes con el martillo, hasta que se sienta vencida la resistencia.

Al principio de la operación es necesario tener cuidado de dirigir el filo hacia adentro, como si se fuera a penetrar en el tabique, para morder la base de la desviación y resecar un buen colgajo osteo-cartilaginoso.

6.—*Sierra y trepáno eléctrico.*—Indicaciones: Están indicados en las desviaciones posteriores, en los espolones y crestas del tabique en las personas pusilánimes, por su indolencia relativa, debido a la extrema ligereza del instrumento y no ocasionar más que una ligera conmoción. Empleamos ya sea la sierra o el trépano.

La sierra eléctrica está indicada siempre que se pueda introducir por arriba o por debajo de la superficie a resecar.

Después de la cocaínización con adrenalina lo más perfecta posible, y a fin de evitar una escapada de la sierra, siempre probable debido a su extrema ligereza, debe protegerse las partes blandas vecinas, mediante un verdadero espéculo, formado por dos valvas en forma de goteras y separadas paralelamente.

El espéculo se coloca de manera que la gran valva proteja el cornete inferior y la pequeña el ta-

bique, en las extremidad anterior de la superficie que se va a extirpar.

Se introduce la sierra armada y en reposo, por debajo de la desviación o de la cresta, con la parte cortante hacia arriba y ligeramente hacia adentro; mediante un graduador se le ha dado la ligereza necesaria. Poniéndola en movimiento se ataca la desviación, resecaando anchamente, dirigiendo el filo del instrumento de manera que trace un corte cuneiforme; es decir, la sierra será llevada primero hacia abajo y adentro, después verticalmente hacia arriba, sacándola hacia arriba y afuera.

Si el pedazo resecaado queda adherido, proceder como en los casos anteriores: cortar la mucosa con una tijera.

La duración total de la resección no pasa de algunos segundos.

Los trépanos eléctricos son tubos de acero provistos de dientes de sierra en una de sus extremidades, y que movidos por un motor eléctrico, pueden dar hasta cuatro mil vueltas por minuto.

Existen trépanos de variable espesor.

Una vez cocaínizada la mucosa en la forma conveniente, se coloca el espéculo protector y tomando el trépano con la mano derecha, como una pluma de escribir, se introduce contra la pequeña valva.

Se ataca la extremidad anterior de la desvia-

ción y se le dice al ayudante que dé el máximum de velocidad al graduador.

Se introduce el trépano en la desviación, siguiendo siempre la línea sagital, hasta que no se sienta resistencia alguna.

Pocos segundos bastan; se para el motor, se retira el trépano, y el hueso es extraído del tubo en el cual estará depositado.

MOVILIZACION

Los primeros partidarios del enderezamiento del septum se mostraron muy timoratos. Boyer, en 1840, se contenta con un vendaje de la nariz. Michel, 1876, recomienda imprimir a la nariz un movimiento contrario a la desviación, 50 a 100 veces al día. Massey, aconseja duchas de aire y el enderezamiento del tabique, con el dedo, durante el día, y con un taponamiento durante la noche.

Se endereza el septum, fracturándolo previamente para que permita su movilización, mediante pinzas especiales cuyo modelo varía según cada autor. Los fragmentos son mantenidos en la línea media, con un forceps, un compresor formado por placas metálicas (Adams, Jurasz) o un tapón de algodón (John Roe), o un metal maleable, celuloi-

de (Stephen Lutz), o con dos láminas de cauchut unidas por un resorte que tiende a juntarlas (Martin).

En los casos de desviación anterior, donde el cartilago es fino, Brodeneyle, usa un tubo de metal, que aumenta progresivamente de calibre y que el enfermo lleva hasta doce horas por día, durante varias semanas.

Previamente se fractura el tabique si la desviación es muy pronunciada.

Presentando serios inconvenientes estas operaciones, fueron abandonadas y reemplazadas por las incisiones.

Tansley hace una incisión horizontal en el borde cóncavo, disecando la mucosa hacia arriba y hacia abajo; rechaza luego el tabique con una sonda rígida.

Robert incide el tabique sobre la desviación, siguiendo una o varias direcciones; mantiene los bordes en buena posición mediante una sutura con un alfiler de acero.

Rethi, del lado cóncavo, hace una incisión crucial de la mucosa, la disecca, incide el tabique y la mantiene derecha con unos tubos olivares. Asch, con cizallas especiales, hace un corte longitudinal en la parte más saliente de la desviación; luego hace otro perpendicular al primero. Roe y Jousset, sustituyen las cizallas por el bisturí. Cousteau aplica

su septótomo, que hace la incisión crucial en un solo tiempo.

Harrison, Allen, Bliss, desinsertan la parte anterior del vómer con un escoplo y practican la traslación en masa del tabique. Douglas secciona la espina nasal. Moure suprime primero las crestas y espolones, y un mes después hace sus dos incisiones manteniendo el tabique derecho con tubos especiales.

Hajek talla con bisturí un verdadero colgajo que mantiene en posición por un taponamiento.

Watson circunscribe la desviación cortando con bisturí. Gleason, con una sierra fina hace una incisión en U. En fin, es innumerable la cantidad de procedimientos que no pueden ser todos estudiados, mucho menos teniendo en cuenta que ninguno de ellos basta por sí solo para mantener por largo tiempo un tabique desviado en la línea media, dejando las fosas nasales perfectamente permeables.

No pudiendo ser todos descriptos, veremos los principales y que más se han puesto en práctica. Los dividiremos en dos grupos: 1.º movilización del tabique cartilaginoso (procedimiento de Hajek, de Asch, de Moure y septotripsia). 2.º Movilización del tabique óseo (procedimiento de Harrison).

MOVILIZACIÓN DEL TABIQUE CARTILAGINOSO

Operación de Hajek.—Indicaciones: Solamente aplicable a las desviaciones poco incurvadas y localizadas en la parte anterior del septum.

Técnica: Se anestesia el tabique sobre sus dos caras con algodón embebido en solución de cocaína al 1|10 con adrenalina, para isquemiar la región. Dos tiempos comprende la operación.

Primer tiempo: Incisión del cartílago.

Se opera por el lado cóncavo de la desviación, con un bisturí acodado, trazando dos incisiones, orientadas de una manera especial, para que la sangre no impida ver el campo operatorio.

En la primera, el bisturí traspasa el tabique en la parte pósterio - inferior de la desviación, al ras del suelo, dirigiéndose hacia atrás y siguiendo la sutura vómero-condral, hasta llegar a la lámina perpendicular del etmoides, donde da vuelta incurvándose hacia arriba y siguiendo el borde inferior de esta lámina en una extensión de 10 a 15 milímetros.

La segunda incisión parte de la extremidad anterior de la primera, seccionando el tabique a lo largo del borde inferior de la desviación, hasta el lóbulo de la nariz, donde se acoda, siguiendo el borde del cartílago que forma el dorso nasal, hasta llegar a la lámina perpendicular del etmoides.

Segundo tiempo: Movilización del tabique.

Estas incisiones transforman el tabique en un colgajo movable, sostenido por la lámina etmoidal.

Siendo movable se hace bascular hacia la fosa nasal cóncava, de manera que su borde inferior descanse sobre el piso, por fuera de su antigua inserción.

Con un taponamiento aséptico, que deberá cambiarse cada 24 horas, se mantiene en buena posición en un plano vertical.

Algunas veces suelen producirse espesamientos en la parte inferior del tabique, que no ocasionan mayores inconvenientes y que pueden regularizarse fácilmente con el osteótomo.

Procedimiento de Asch.—Su ventaja estriba en la rapidez de la ejecución; consiste en cortar el tabique horizontal y verticalmente en la desviación, previa resección de las crestas y espesamientos del septum, si las hubiere.

Con una cizalla o un bisturí se hacen dos incisiones perpendiculares en forma de una cruz, en el medio de la parte cartilaginosa desviada.

De esta incisión resultan cuatro colgajos que son empujados en sentido opuesto a la desviación, fracturándolos en su base. Se introducen las pinzas compresivas y se aprietan los fragmentos; se lavan las fosas nasales y se coloca un tubo de Ma-

yer, del mayor calibre posible. A las 24 ó 48 horas se retira el tubo de la fosa nasal más ancha, y al día siguiente se retira el otro tubo para limpiarlo y volverlo a colocar, lavando siempre las fosas nasales con una solución alcalina. Las granulaciones que pueden formarse alrededor del tubo son raspadas y cauterizadas.

A las tres o cuatro semanas queda todo cicatrizado.

Este procedimiento, aplicado a las desviaciones anteriores y en medio del cartilago, da buenos resultados.

Tiene algunos inconvenientes: 1.º no puede ser aplicado a las desviaciones muy bajas, porque los dos triángulos inferiores no podrían enderezarse; 2.º el tubo de drenaje debe ser retirado cotidianamente desde el segundo día, para lavar y desinfectar las fosas.

La extracción e introducción del tubo sobre la superficie cruenta son sumamente dolorosas.

Procedimiento de Moure. — Esta operación se propone subsanar los dos graves inconvenientes de la operación anterior.

Se anestesia con cocaína - adrenalina, previa asepsia de las fosas; se secciona el septum de parte a parte con las tijeras de Moure, a lo largo del suelo nasal, lo más cerca posible de su borde inferior, en

una extensión de dos a tres centímetros. Sin sacar las tijeras se colocan hacia arriba haciendo un corte paralelo al dorso de la nariz y formando con el anterior un ángulo agudo.

Resulta de esto un colgajo movable, adherido en el extremo ántero-inferior al subtabique, y en el pósterq-superior a la lámina perpendicular del etmoides.

Una vez hechas las incisiones se trata de enderezar el tabique, para lo cual Moure emplea un tubo dilatador constituido por dos láminas paralelas; la externa rígida y fija, mientras que la interna mucho más nacha está formada por un metal maleable.

Introducido el tubo en el lado de la desviación, la parte fija hacia afuera es aplicada sobre el conete inferior, y la porción maleable, del lado desviado.

Se introduce una pinza especial dentro de las dos ramos del tubo y apretando se rechaza la parte movilizable, juntamente con la porción desviada del tabique hacia la línea media .

El tubo se deja siete u ocho días, durante los cuales el enfermo se baña con frecuencia la nariz con agua boricada tibia.

La operación es fácil y poco dolorosa.

Se produce reacción inflamatoria bastante intensa en los primeros días, que desaparece con los lavajes tibios boricados; cicatrización con forma-

ción de costras, que son sacadas con porta-algodones, y algunas veces secreción mucopurulenta con supuración, que también desaparece con lavajes alcalinos, a débil presión, bicotidianos, que pronto dejan las fosas completamente permeables.

Septotripsia. — Procedimiento indicado especialmente en las desviaciones cartilaginosas regularmente encorvadas, previa resección de los espesamientos, crestas y espolones (Laurens).

Esta operación es la Asch, con algunas modificaciones; se hace la incisión con el septotribo, aparato especial, formado por una pinza cuyo dos mordientes son aplanados, de forma ovalar, presentando uno de ellos dos aristas no cortantes y perpendiculares entre sí; el otro presenta dos ranuras también perpendiculares y que corresponden a las aristas, de manera que al cerrar la pinza éstas se enchufan en las ranuras.

Se introduce la rama acanalada en la fosa más estrecha y la otra en el lado cóncavo de la desviación; se cierra vigorosamente las ramas de la pinza, tratando de movilizar el tabique.

Se obtiene así cuatro colgajos, como en la operación de Asch, los cuales no son tratados con tubos sino con un taponamiento del lado desviado para corregir la desviación.

Da buenos resultados, con las mismas indicaciones e inconvenientes que la operación de Asch.

MOVILIZACIÓN DEL TABIQUE ÓSEO

Procedimiento de Harrison.— En este procedimiento ya no es sólo el cartilago el movilizado, sino que todo el tabique es trasladado en masa por desinserción de la espina nasal inferior.

Se hace una incisión en el surco gingivo-labial, pasando debajo de la nariz.

Se descubre la espina nasal por el camino subperióstico, con la tregia; sección ántero-posterior con el buril y el martillo, de la espina nasal anterior y se desinserta el vómer al nivel del piso, en unos 4 ó 5 centímetros de profundidad.

Con esto, es ya posible un deslizamiento en masa del borde inferior del septum sobre el piso de la nariz.

Para corregir mejor la desviación, se puede añadir una sección del cartilago por el procedimiento de Asch, de Moure o con septotribq; cuidados postoperatorios, como en los casos anteriores. Da excelentes resultados.

Como una combinación entre éste y el procedimiento de Asch, tenemos la operación de Gaboch.

He aquí brevemente expuesta la técnica de este nuevo método:

Primer tiempo: El enfermo debe ser cloroformado; la incisión crucial de Asch a través del cartílago, se hace con el bisturí cuando la desviación es muy acentuada, y las cizallas de Asch no pueden ser introducidas.

La hemostasia se asegura por un pincelaje previo de la mucosa con la solución de adrenalina.

Segundo tiempo: En el surco gingivo-labial se hace hasta el hueso una incisión de 15 mms. de largo, de manera que el medio corresponda al frenillo del labio superior; se logra el hueso hasta descubrir la espina nasal anterior.

Con buril de 7 a 8 mms. de ancho y un martillo, se hace saltar de un golpe esta punta huesosa; se desinserta el vomer al ras del piso nasal, en una extensión de 4 a 5 centímetros con lo que generalmente se consigue movilizar toda la desviación.

El fragmento postero-inferior desinsertado hacia abajo, es sostenido hacia atrás por el vomer, y en esta forma fácilmente puesto en la línea media.

Se sutura con catgut la herida gingivo-labial.

Los fragmentos triangulares del septum son mantenidos en su nueva posición por un tubo de Mayer introducido en la fosa nasal del lado enfermo. El tubo es dejado en su lugar quince días y se le retira dos veces por semana para limpiarlo.

Este procedimiento está sobre todo indicado en las desviaciones horizontales muy pronunciadas, con el máximo de deformación en el segmento inferior del tabique, en donde una simple operación de Asch no podría enderezar los dos colgajos triangulares inferiores, mientras que ésta permite obtener por la incisión crucial, una cierta corrección de la curvatura del septum y por la desinserción y la movilización parcial del vomer, la permeabilidad de la fosa nasal obstruída. Cuidados post-operatorios como en los casos anteriores.

Todos estos métodos de enderezamiento por movilización del tabique no dan los buenos resultados de una resección, por las razones siguientes:

1.º El agrandamiento de la capacidad de la fosa atresiada no se hace más que a expensas de una disminución equivalente de la fosa ectasiada.

2.º El mantenimiento de las fosas nasales de aparatos de contención después de estas operaciones (drenajes rígidos, tubos dilatadores etc.) constituye un factor poderoso de irritación, agente fatal de hipercondrosis y de hiperostosis que restablecen la atresia bajo una u otra forma (Escat).

RESECCIÓN

Las ventajas de estos métodos están hoy, universalmente consagradas; es compartida por todos

la opinión de Lubet-Barbon y Sarremone: “la cuestión está hoy día bien juzgada y es indiscutible”. “El tratamiento de las desviaciones del septum nasal, no pueden consistir más que en la resección de la porción ósea o cartilaginosa que obstruye la nariz. Se esfuerza en lo posible para dejar una superficie plana, donde existe la convexidad de una desviación y esto solo se consigue a expensas del espesor del septum.”

Las pinzas de Blandin, Stiele, Laurens, la sierra de Bosworth, el cincel y la gubia, la sierra y el trépano eléctrico han podido y han tenido su buena época, pero hoy han quedado relegados, y sustituidos por nuevos procedimientos, han pasado a la historia de la cirugía.

En 1847 Heylen hablaba de las resecciones submucosas; Chassaignac aborda el cartílago adelgazándolo, Demarquay (1859) y más tarde Haffa y Navratil, encuentran insuficiente la vía endo-nasal e incide la nariz para abordar el tabique.

Hartmann en 1882 y Petersen en 1883 intervienen las desviaciones profundas, haciendo una resección sub-pericóndrica.

Krieg para evitar la regeneración cartilaginosa, incide el lado cóncavo y extirpa cartílago y mucosa del lado convexo.

Boninghaus, reseca con el cartílago la parte necesaria del vomer. Además Heymann, Roberts,

Cholewa, Chatellier y Botey imprimen ciertas modificaciones al método.

Killian en 1904 da a la resección sub-mucosa una forma casi definitiva. Numerosos autores imprimen ligeras modificaciones, por otra parte muy justificadas, debido a la diversidad de estas desviaciones complicadas con espesamientos. Tenemos la de Claque, Krieg, Zarniko, Lombard, Hajek, Menzel, etc., etc. . . ; pero de todas, es a la resección de Killian a la cual debemos recurrir en las desviaciones irregulares. Esta es una operación verdaderamente artística. (Goris).

Describiremos los procedimientos de Petersen (sub-pericóndricos) para terminar con una descripción detallada de la operación sub-mucosa de Killian como la hemos practicado en el Hospital Español en el servicio oto-rino-laringológico.

Resección sub-pericóndrica.—Procedimiento de Petersen.

Ventajas. Respeta la integridad de la mucosa nasal; sus maniobras son muy elegantes.

Inconvenientes: Técnica algo difícil y delicada.

Indicación: Solamente aplicable a las desviaciones anteriores cartilagosas.

Técnica: La anestesia general no es necesaria, basta la local que se hace con dos tapones de algodón embebidos en una solución de cocaína al 1/10 con

unas gotas de solución de adrenalina al 1 por mil, que determina una isquemia del campo operatorio. Estos taponos se cambian dos ó tres veces durante diez minutos.

La operación consta de cuatro tiempos:

Primer Tiempo: *Incisión del tabique*. Disecación de la mucosa. Dilatado el orificio nasal con un espéculo o simplemente con los dedos, se trazan con el bisturí dos incisiones: la primera al nivel de la inserción del tabique sobre el piso de la fosa, siguiendo su dirección y la segunda, sale de la extremidad anterior de la primera, rodeando hacia adelante la parte saliente de la desviación, dirigiéndose hacia el lóbulo de la nariz.

Estas incisiones toman la forma de un ángulo abierto hacia atrás y no deben interesar más que la mucosa y el pericondrio.

Con una espátula roma se desprende disecando el colgajo triangular mucoso-pericóndrico que resulta de las dos incisiones.

Segundo tiempo: *Liberación del cartílago*. — Con la punta del escalpelo, a fin de no herir la mucosa del lado opuesto, se corta el cartílago siguiendo la dirección de las incisiones anteriores.

Una legra o una espátula roma, se introduce al través de la sección del cartílago y se desprende o se disecciona este último del pericondrio de la fosa opuesta, en toda la extensión posible.

No hay ningún inconveniente en que el desprendimiento sea muy extenso.

Si la hemorragia molesta se pondrá taponés con cocaína-adrenalina. Este tiempo suele ser delicado y laborioso por las adherencias del cartílago.

Tercer tiempo: *Resección del cartílago*.— Se reseca poco a poco con una pinza cortante hasta el borde superior e inferior de la desviación cartilaginosa.

Cuarto tiempo: *Adosamiento de los colgajos*.— Sobre la mucosa intacta del lado opuesto se adosa el colgajo mucoso; no debe hacerse ningún punto de sutura.

Se hace un taponamiento que se retira a las 24 horas. A los cinco o seis días las mucosas se reúnen.

Ricardo Botey, describe un procedimiento que simplifica las complicadas maniobras del anterior.

Según él, se opera por el lado cóncavo del cartílago en lugar del convexo, como en el proceder de Petersen.

Dice así: “con unos cuchilletes especiales acodados convenientemente para cada fosa nasal, y cuya porción cortante solo lo es en la extensión de tres milímetros de su punta, se traza una incisión horizontal en el punto de unión del tabique con el suelo de las fosas nasales, desde lo más profundo que se pueda alcanzar, respetando la mucosa del lado opuesto.” “Luego se practican tres incisiones ver-

ticales sobre el tabique, desde la bóveda hasta el suelo nasal, sin interesar también la mucosa del lado opuesto, la primera en el punto más apartado donde principia la desviación, la segunda en el centro de la concavidad, y la tercera en la parte anterior del septum.”

“Se despega el pericondrio y mucosa del colgajo triangular formado por la incisión vertical central y la incisión horizontal, poniendo al descubierto el cartílago en una extensión suficiente”.

“Se reseca una tira más o menos ancha de cartílago sobre el borde posterior de esta incisión central, y una tirilla de su borde inferior que toca al suelo nasal”. “Entonces el tabique se moviliza y endereza fácilmente, el borde inferior del septum cambia de sitio y se coloca en el plano medio”. “Un taponamiento con gasa basta para mantener los tejidos en la posición conveniente”.

La resección sub-pericóndrica, solo es eficaz, para corregir las desviaciones anteriores.

OPERACIÓN DE KILLIAN

En esta operación nos proponemos resecar el esqueleto condro-huesoso del tabique, respetando las dos mucosas que se adosan enseguida para consti-

tuir un septum membranoso; es la operación más racional.

Ventajas.—Procedimiento completo, elegante, que conserva la integridad de las mucosas, y aplicable a todas las desviaciones aún las complicadas por espesamientos, ya sean óseos o cartilagosos; operación que puede el cirujano efectuar sin ayudante, excepto en dos casos: cuando se emplea el escopeo al final de la intervención, o en la anestesia general.

Inconvenientes.—Es común admitir como serio inconveniente, su técnica complicada; en realidad se requiere cierta seguridad y destreza, que solo con la práctica se obtienen. No es una operación difícil, pero puede ser laboriosa y delicada, cuando la desviación se acompaña de crestas o espesamientos que dificultan la disección prolija de la mucosa.

Las consecuencias post-operatorias, serán de escasa importancia si la operación ha sido bien practicada; los espesamientos con hipercondrosis o hiperostosis, no se presentan si la resección ha sido completa; si se perfora la mucosa, podrá quedar como consecuencia un orificio en el tabique, sin complicaciones de ninguna naturaleza para el enfermo.

En algunos casos de perforación operatoria, se puede dejar una pequeña lámina del cartílago, adhe-

rida de tal manera, que al adosar las mucosas para formar el septum mediano, se interponga en la perforación; con esta maniobra hemos visto mucosas heridas al disecar un espesamiento, que no han presentado más tarde las perforaciones consecutivas.

Indicaciones.—Esta operación está indicada en todas las desviaciones irregulares y extendidas, anteriores o posteriores y en todas las deformaciones en los cuales los métodos conservadores generalmente fracasan. Las indicaciones especiales de esta operación han sido ya determinadas anteriormente en el capítulo “Indicaciones y contra-indicaciones”, por lo cual no insistiremos en este lugar.

Técnica.—El manual operatorio es el siguiente:

- 1.º Anestesia.
- 2.º Incisión.
- 3.º Desprendimiento de la mucosa, del lado convexo tan lejos como sea posible.
- 4.º Incisión del cartílago, para descubrir la cara adherente de la mucosa del lado cóncavo.
- 5.º Desprendimiento de la mucosa del lado cóncavo.
- 6.º Resección del septum condrohuesoso.
- 7.º Adosamiento de las dos mucosas con o sin sutura.
- 8.º Taponamiento bilateral.

Instrumental.—El instrumental que nosotros usamos es el siguiente: Un espéculo de Palmer, espéculo de Killian, dos tijeras acodadas, un bisturí.

fino, una pinza para cartílago de Brunings, dos legras una roma y otra cortante, el cuchillo de Balenger, una pinza de Lubet-Barbon, un escoplo martillo y la pinza de Middleton.

Primer tiempo: *Anestesia*. La anestesia general solo será empleada en los niños; en los demás casos, basta la anestesia local para que el dolor sea fácilmente soportable.

Es necesario hacer una cocainización enérgica de las dos caras del septum, particularmente de la región convexa. Nosotros nos valemos de inyecciones, pero se puede también usar pinceladas o algodones embebidos en una solución de cocaína al 1|10 añadiendo cuatro o cinco gotas de una solución de adrenalina al 1 por mil. Estos algodones se dejan durante 15 minutos.

Preferimos las inyecciones porque se obtienen con ellas una anestesia más completa.

Procedemos de la manera siguiente: En un vasito de cristal cuya capacidad es de dos cm. cúbicos, depositamos una solución de cocaína o novocaína al 1 por ciento, a la cual agregamos 4 o 5 gotas de adrenalina en solución al 1 por mil, por cada centímetro cúbico.

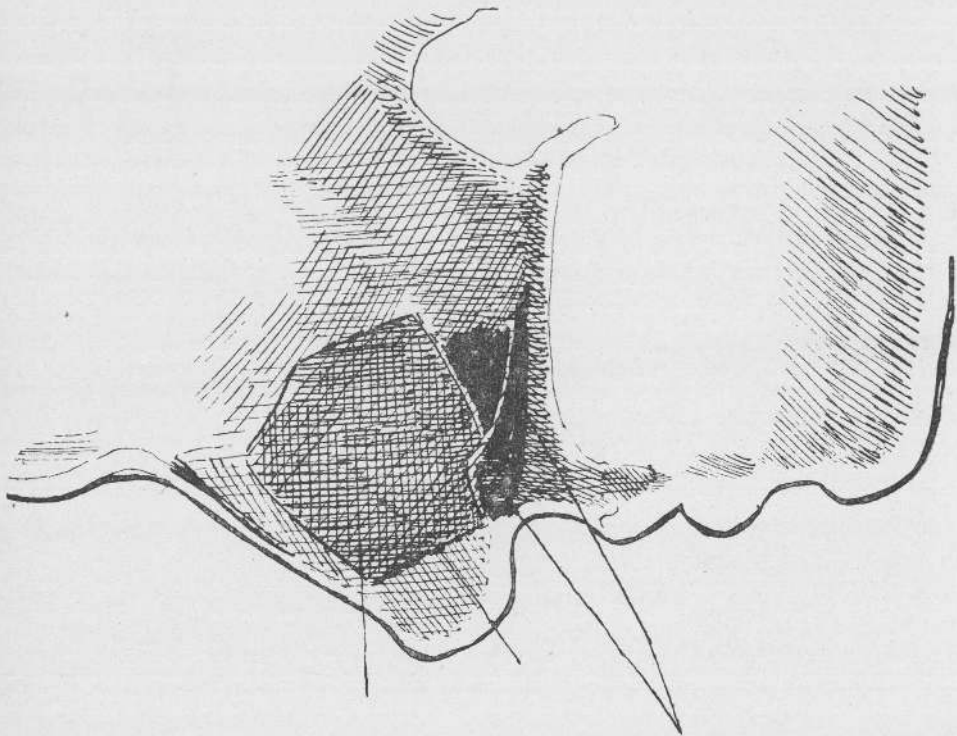
Retiramos con una geringa Luer la solución cocaína-adrenalina y la inyectamos debajo de la mucosa. Previamente hemos anestesiado ambos lados del tabique mediante ligeras pinceladas con un

porta-algodón nasal, embebido en una solución de cocaína al 1|10.

Las inyecciones deben ser bien superficiales, es decir, sub-mucosa, siendo correctamente practicada cuando los tejidos se isqueman alrededor de la picadura, tomando un color blanco mate característico.

Hemos observado muy amenudo, en la mayor parte de los enfermos, que al inyectar las primeras gotas de la solución anestésico-hemostática, se producen mareos, desvanecimientos y hasta pérdida del conocimiento en algunos casos, pero que pronto cesan con solo inclinar la cabeza hacia abajo cuanto sea posible; desaparecidos estos fenómenos sincopales, es raro que vuelvan a producirse durante el curso de la operación. Por su acción tan inmediatamente consecutiva a la penetración del líquido, no creemos que se trate de una influencia tóxica, sino más bien de efectos reflejos por despegamiento rápido de la mucosa, lo que pone al descubierto los filotes nerviosos terminales.

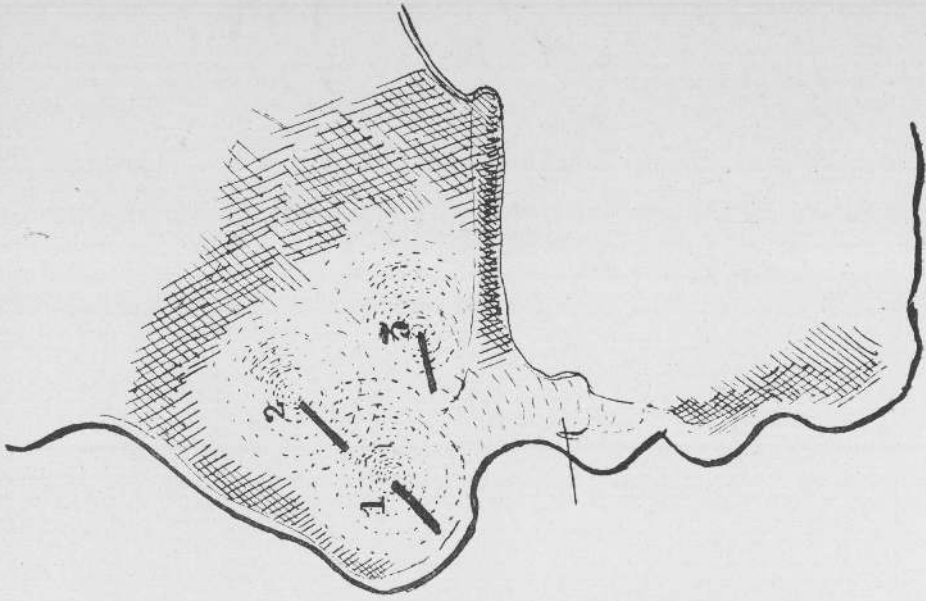
Tres son los puntos indicados para hacer las picaduras anestésicas: primero, en la parte media y anterior del tabique a 5 o 6 milímetros del borde libre del cartílago; se introduce la aguja y se inyecta la solución hasta ver distenderse los tejidos y tomar ese color blanco mate propio de las mucosas isquemias.



Totalidad de cartilago seccionado con el Bällenger.

Línea de incisión vertical de la mucosa, que con una horizontal da el campo necesario.

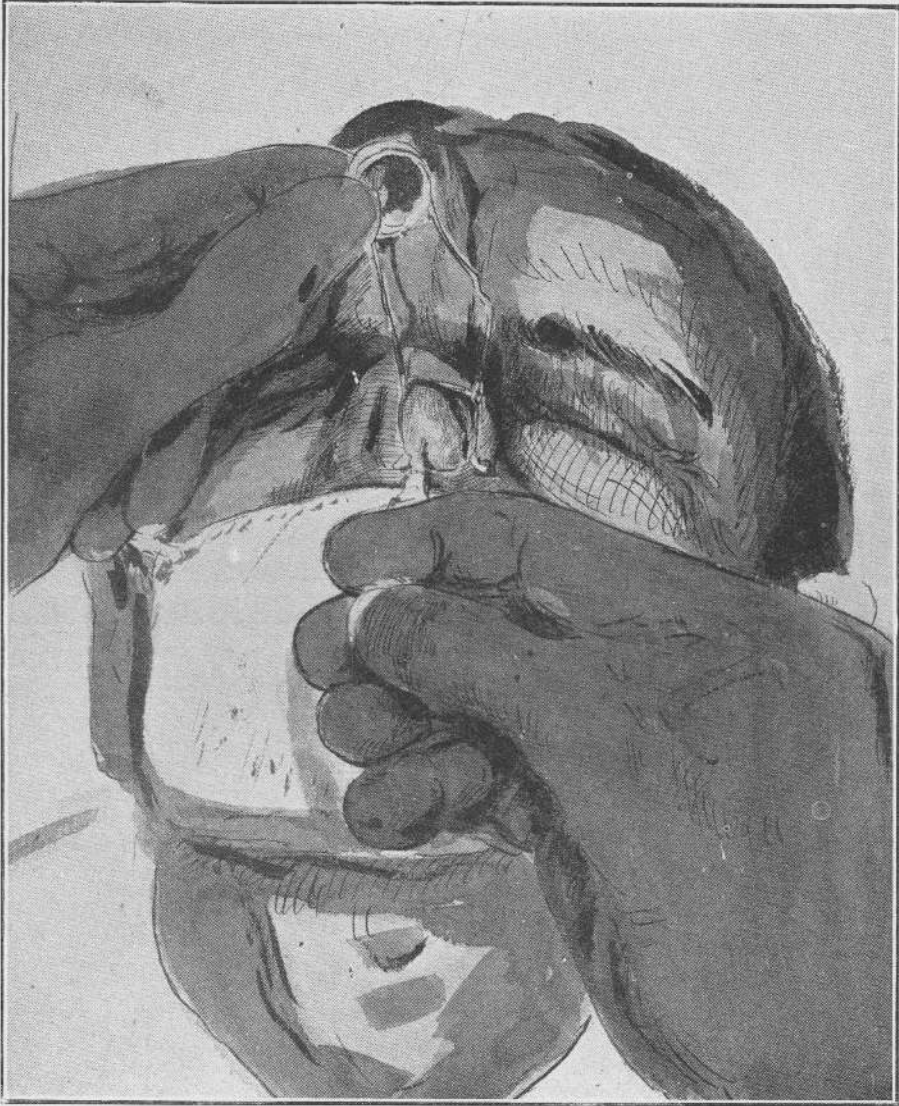
Espina, hueso sub-vomeriano y parte del vomer fracturados con el Midleton.




La anestesia se extiende, en algunos casos, hasta los incisivos superiores.

1, 2 y 3 puntos de elección para hacer las picaduras anestésico-hemostáticas.





Primer tiempo. — Anestesia. — Inyección del lado desviado.



La segunda picadura debe hacerse hacia arriba en el tercio anterior, dirigiendo la aguja hacia arriba y atrás; la tercera hacia abajo cerca del piso de la fosa, lo más posterior posible. (Ver lámina adjunta, -1- -2- -3- picaduras anestésico-hemostáticas. Tener siempre presente que la 3 debe ser lo más posterior posible).

Estas inyecciones son hechas de la misma manera sobre ambas caras del tabique, tanto la convexa como la cóncava.

La anestesia se extiende en algunos casos hasta los incisivos medianos superiores, reduciéndose por dolor o por sensación de arrancamiento.

Para efectuar las inyecciones, colocamos en la ventana nasal correspondiente un espéculo dilatador de Palmer, lo que facilita el acceso al campo operatorio.

Cuando hemos terminado de inyectar, colocamos un pequeño trozo de gasa riveteada en cada fosa nasal, para evitar que el líquido y la sangre que pudieran dar las picaduras, pasen al vestíbulo y a la cara; retiramos el espéculo de Palmer y dejamos al enfermo sentado durante 8 o 10 minutos, tiempo que debe ser exactamente medido por reloj para tener la seguridad de que hemos producido una buena anestesia.

Segundo tiempo: Incisión de la mucosa. Denker, comienza con una incisión del lado izquierdo.

Elige este lado para introducir el dedo en el derecho y poder así graduar la profundidad de la incisión evitando perforar la mucosa.

No practicamos esta maniobra y operamos siempre del lado desviado o convexo.

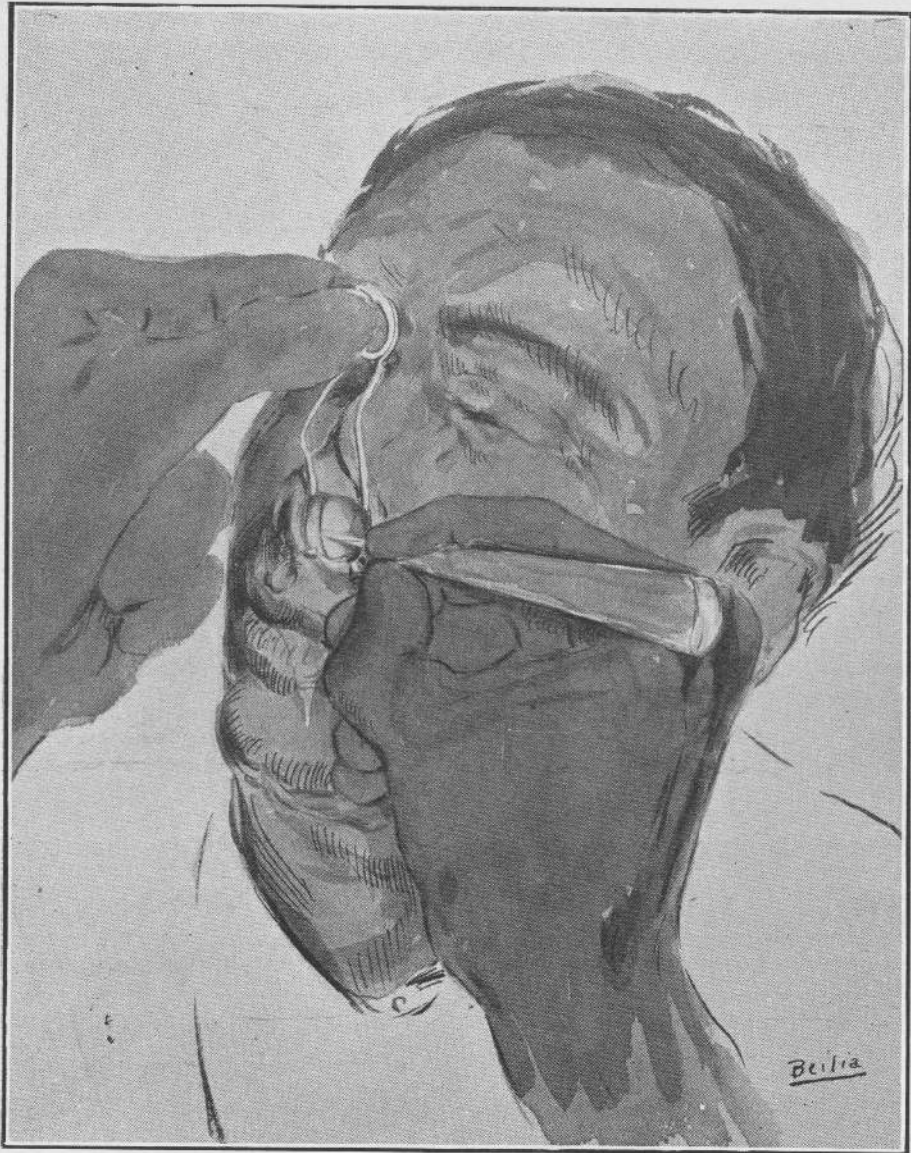
Para incidir, puede usarse el bisturí de Killian; Moure y Toubert, recomiendan el cuchillo galvánico. En general no es indispensable el empleo de un bisturí especial.

Colocado nuevamente el espéculo de Palmer, efectuamos la incisión.


Esta comienza a 1 centímetro detrás de la ventana nasal, a 5 milímetros del dorso de la nariz y paralelamente a este se dirige hacia abajo y adelante; se encorva luego hacia atrás y abajo, paralelamente al reborde de la ventana, a 5 milímetros del mismo; y llegada al ángulo que forma el tabique con el suelo de la fosa, continúa hacia atrás, inmediatamente por encima de dicho ángulo, en una extensión de 15 milímetros. Esta incisión, que debe comprender todo el espesor de la mucosa y el pericondrio, tiene en conjunto la forma de una U con la concavidad dirigida hacia atrás.

Tercer tiempo: Disección de la mucosa. Hecho bien netamente el corte, se inicia la disección de la mucosa con la legra afilada, que se introduce en un corto trecho, entre mucosa y cartílago.

Aquí es de suma importancia, encontrar el



Segundo tiempo.—Incisión de la mucosa.—Incisión curva vertical de la mucosa.



buen plano para introducir en él, la espátula roma y continuar la separación de la mucosa. El fondo de la herida está blanco, si la incisión ha atravesado perfectamente la mucosa hasta el cartílago. Si al despegar el colgajo, el separador roma corre con facilidad no encontrando dificultades y cediendo la mucosa sin esfuerzo, estaremos en el buen plano; de lo contrario, será menester buscarlo nuevamente, porque continuar la disección en estas condiciones sería mucho más laborioso y nos daría una hemorragia tanto más intensa cuanto mayor fuera la disociación de los tejidos.

Introducido el separador roma, con pequeños movimientos hacia arriba y hacia abajo, se despega la mucosa todo lo que sea posible hacia abajo, arriba y atrás.

Hay que tener cuidado de mantener siempre la espátula paralelamente al tabique y de que la punta encorvada dirigida hacia adentro, avance siempre rasando el mismo, con lo cual evitaremos perforar la mucosa.

Las desviaciones y deformaciones en la parte posterior del tabique son, regla general, tan inclinadas y cercanas al piso de la fosa nasal, que casi siempre es imposible separar la mucosa, si el cartílago y el hueso de la parte anterior no han sido extraídos previamente.

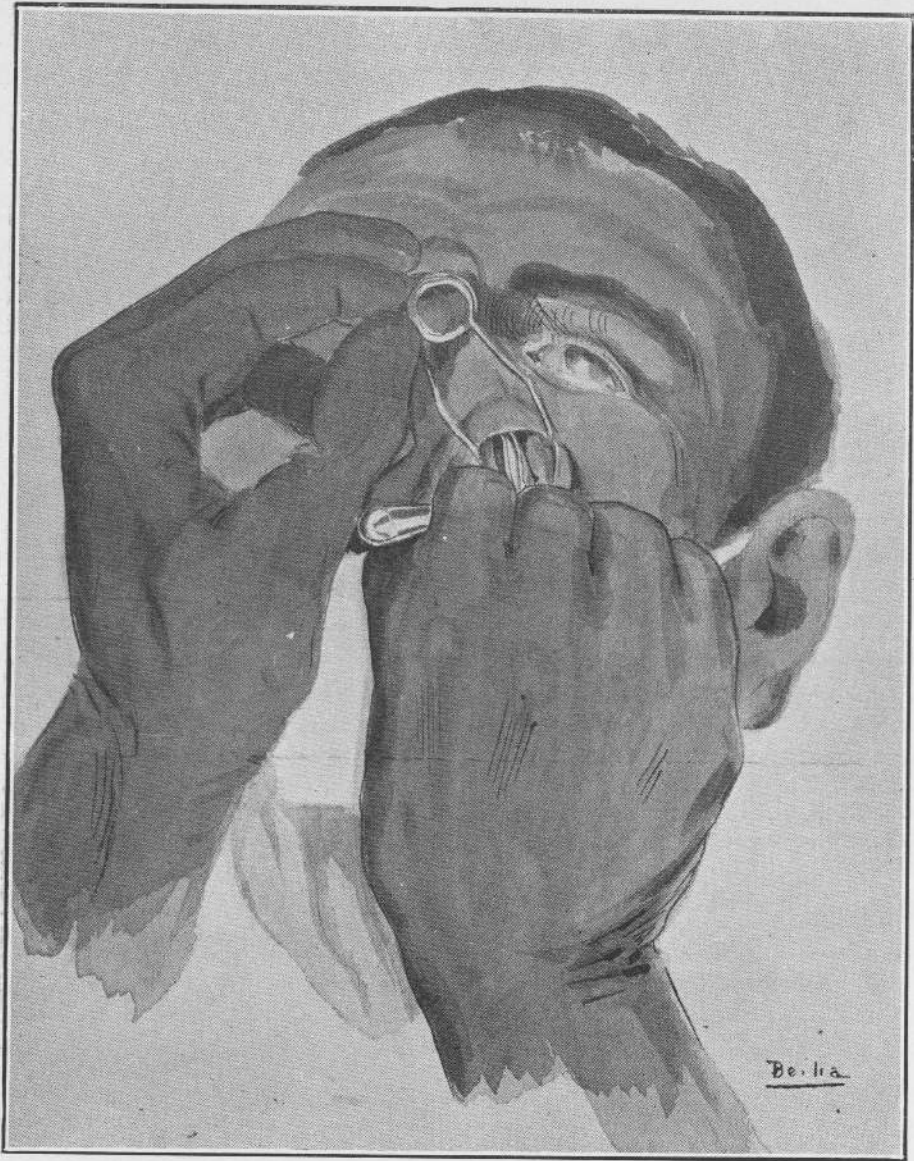
Cuarto tiempo: Disecada la mucosa del lado

desviado, es necesario diseccionar la del lado cóncavo, para lo cual se corta el cartílago siguiendo la línea de la incisión mucosa, con el separador afilado, lenta firme y suavemente, hasta que se sienta su punta por debajo de la mucosa del otro lado.


Puede también hacerse, y es más cómodo, con el bisturí colocándolo muy oblicuamente y cortando el cartílago en *bisel muy acentuado*, teniendo cuidado de no perforar la mucosa del lado opuesto; introduciendo un dedo en la fosa nasal del lado no desviado, es posible notar, a medida que se corta el cartílago, que va quedando, la mucosa, interpuesta entre el dedo y el filo del bisturí.

Quinto tiempo: Terminamos la incisión con el separador como haciendo la disección de la mucosa como en el lado convexo, llevándolo rasando la pared del tabique. Algunos aconsejan vigilar el camino de la espátula, mediante un espéculo colocado de ese lado; es una maniobra embarazosa que puede suprimirse cuando se tiene alguna práctica.

Sexto tiempo: Resección del tabique. Para resecar el tabique, se coloca el espéculo de Killian, de manera que una rama pase por la incisión del cartílago y la otra por debajo de la mucosa separada en el primer tiempo; en esta forma el espéculo encierra entre sus dos valvas al tabique óseo-cartilaginoso, separando hacia afuera las dos mucosas diseccionadas.



Tercer tiempo. — Disección de la mucosa. — Separación del lado no desviado.



Se inicia la resección del cartílago haciendo un pequeño corte con tijeras en la parte superior y anterior del borde cartilaginoso, para introducir en él la lámina móvil del cuchillo de Ballenger.

Colocado este cuchillo en la forma indicada se dirige hacia arriba y atrás hasta encontrar la resistencia ósea del borde anterior del vomer; se hace un corte hacia abajo hasta el suelo nasal, retirando el cuchillo rasando el piso de las fosas. Cuidar al introducirlo, de no arrastrar la mucosa con una de las ramas del cuchillo para evitar su desgarramiento.

No es indispensable colocar el espéculo de Killian; se puede introducir el Ballenger, tomando con una pinza de nariz el borde anterior libre de la mucosa primeramente disecada y teniendo cuidado de no arrastrarla al introducir el cuchillo.

Con una pinza se extrae el trozo de cartílago resecado; teniendo ya mucho más campo, se termina de disecar la mucosa en las partes que pudiera haber quedado adherida a los espesamientos, lo que suele ser frecuente sobre todo cuando estos son muy posteriores.

La resección del tabique óseo debe hacerse con el forceps de Hartmann o con el Middleton, excepto la extremidad antero-inferior del vomer, que requiere una técnica especial.

En esta parte y sobre todo cuando existen es-

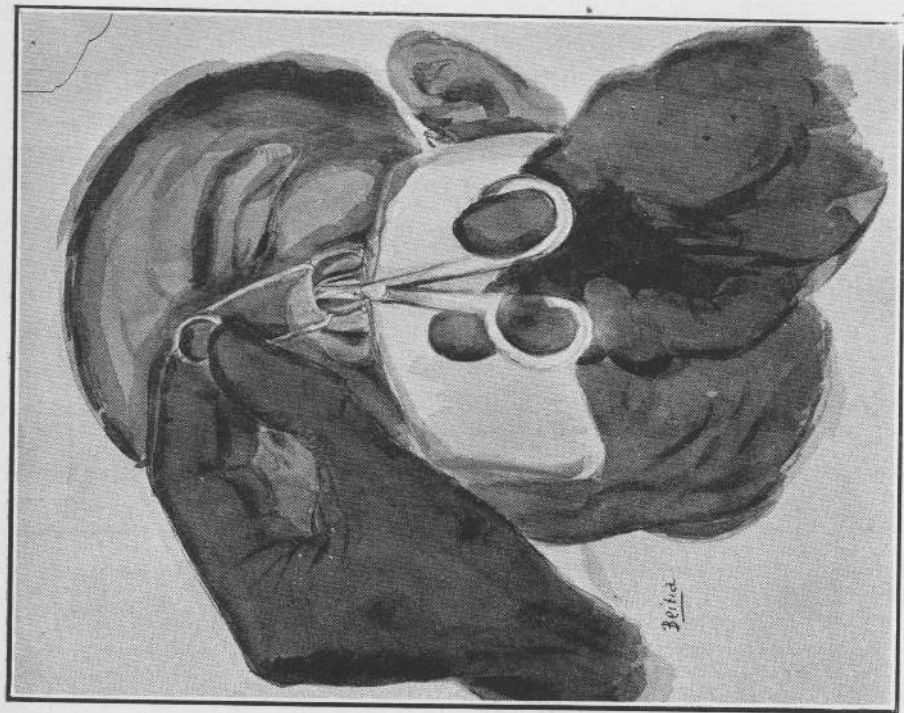
pesamientos muy bajos que acompañan a la desviación, el Middleton no consigue morder y escapa con facilidad, dejando en el suelo nasal la base del espesamiento; en estos casos se emplea el cincel de Killian, con su parte cortante asentada en la región más baja y anterior del vomer, siguiendo el plano del piso nasal; con ligeros golpes de martillo, dirigiendo siempre el cincel al ras del suelo, se consigue extraer una cuña vomeriana, que se levanta y libra con el mismo cincel, quedando con esto la parte más escabrosa terminada.

Aplicando el cuchillo de Ballenger no puede researse todo el tabique; entonces emplearemos el Middleton para extraer la parte ósea y el reborde cartilaginoso que deja éste, en la parte superior e inferior del septum.

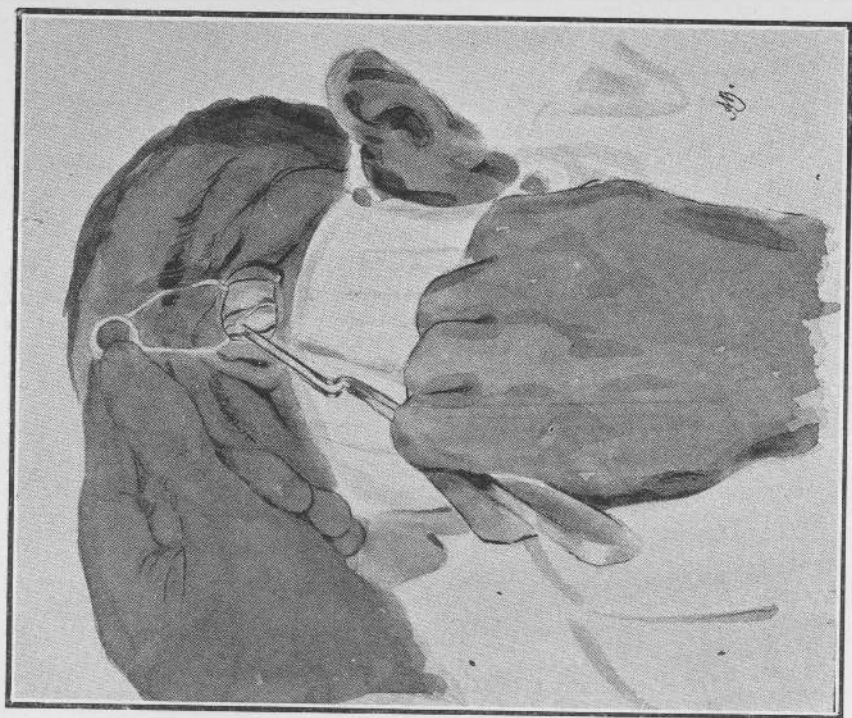
La resección del vomer se practica tomando siempre entre las ramas del Middleton, pequeñas porciones del hueso, que son arrancadas mediante movimientos de torsión.

Al empuñar el Middleton, debe tomarse ciertas precauciones que facilitan grandemente el manejo de éste instrumento; así, cuando se va a resear la parte superior del tabique, debe tomarse con las ramas del mango hacia abajo, de manera que la palma de la mano mire hacia la cara del operador.


En esta forma se ve la parte que muerde la pinza y el cirujano no procede a ciegas.

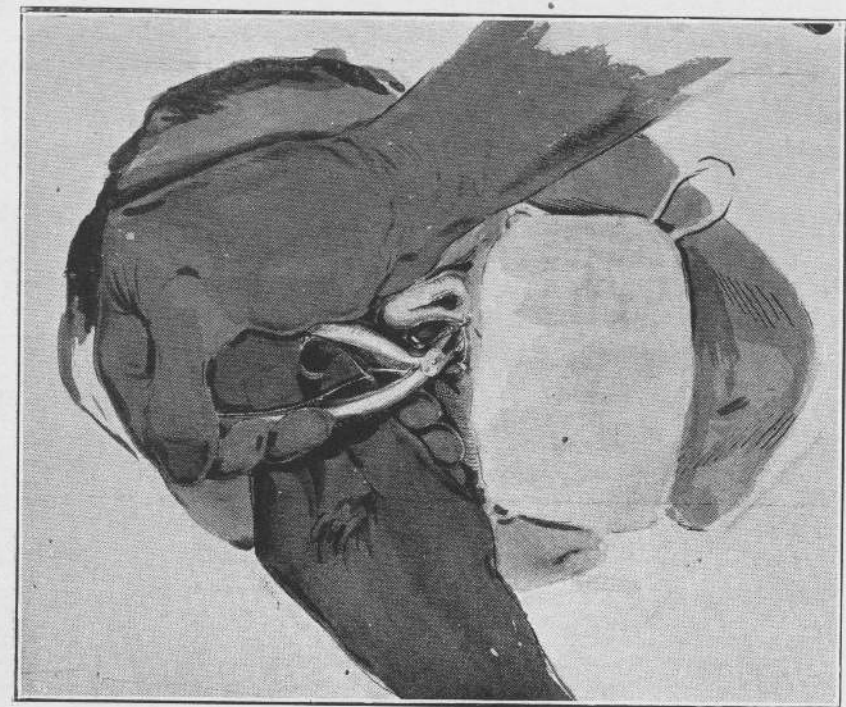


Cuarto tiempo. — Resección del tabique.
Iniciación con tijeras de la resección del tabique cartilaginoso
para su resección con el cuchillo de Ballenger.

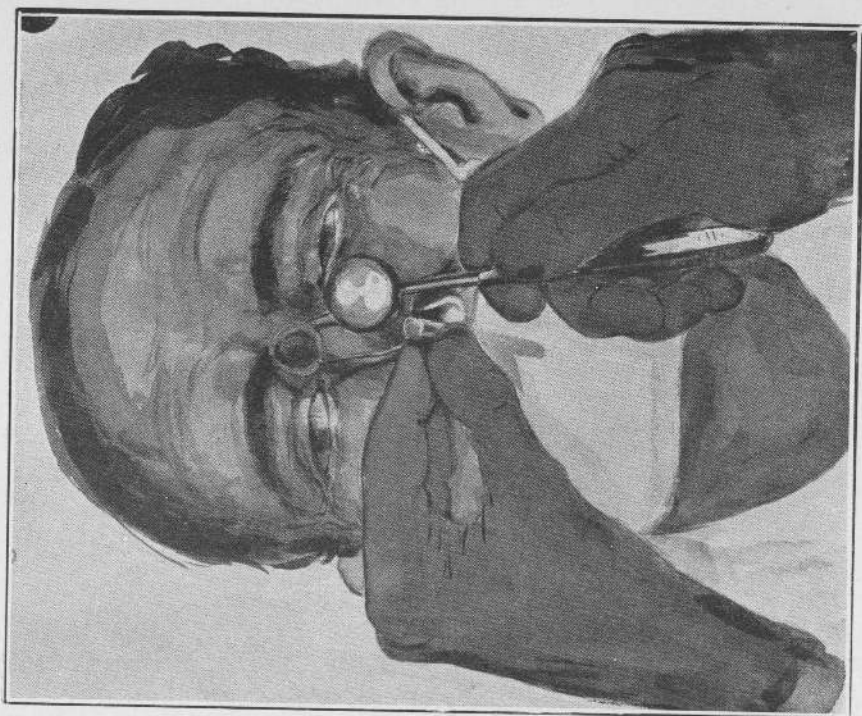


Quinto tiempo. — Resección del tabique.
Principio de la sección del cartilago con el cuchillo de Ballenger.






Sexto tiempo.—Resección del tabique.
Resección del hueso sub-vomeriano con la pinza de Middleton.



Séptimo tiempo.—Resección de tabique.
Resección del hueso sub-vomeriano con cincel y martillo.



Si es el reborde o, una cresta inferior el que se debe extirpar tomaremos el Midleton con las ramas hacia arriba, la palma de la mano mirando siempre hacia la cara del operador, y el brazo extendido, formando un arco sobre la cabeza, (ver lámina adjunta).

Es ésta la buena manera de introducir el Midleton para resecaer hueso de la parte inferior del tabique, pues en esta forma, el movimiento de báscula que debe imprimirse al instrumento una vez pinzado el hueso, será mucho más fácil, por la posición cómoda del brazo; además el campo quedará bien iluminado, la mano y la pinza no quitarán la luz ni obstruyen la mirada y será mucho más fácil dirigir las ramas bien hacia abajo y atrás.

Introduciéndolo con el mango hacia abajo todos estos inconvenientes han de presentarse. (Ver lámina adjunta).

Séptimo tiempo: Una vez extirpado el tabique se limpia la cavidad intermucosa de los cuáguilos, restos de cartílago, huesos y esquirlas que pudieran haber quedado, y adosando las mucosas, se comprueba si las fosas están perfectamente permeables y si no quedan restos de algún espesamiento con desviación.

Octavo tiempo: Taponamiento. Terminada la operación, dos casos pueden presentarse; primero, la hemorragia persiste a pesar de la aplicación re-

petida de tapones hemostáticos embebidos en solución cocaina-adrenalina o de agua oxigenada; este caso es hoy una excepción, cuando la resección ha sido bien hecha y se ha tomado el buen plano de separación de las mucosas. En el segundo caso la herida operatoria no sangra.

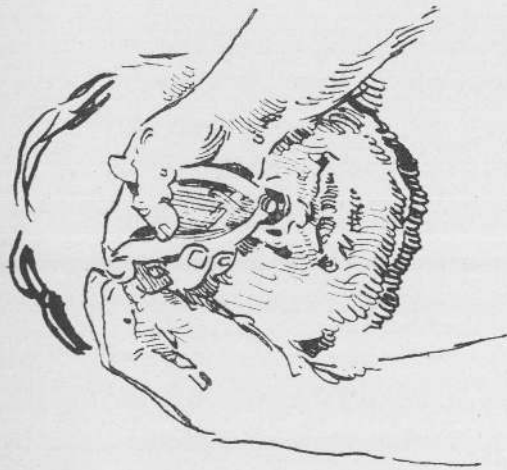En el primero, es indiscutible y está perfectamente indicado un taponamiento con gasa ribeteada, colocada de una manera especial con una pinza de Lubet-Barbon.

Cuando no hay hemorragia, las opiniones se dividen; algunos aconsejan no exponer al operado, a todos los inconvenientes de un taponamiento; otros, hacen presente que no taponando, será siempre posible una hemorragia secundaria, que puede ser muy temible cuando la acción de la adrenalina ha sido poderosa y la vaso-dilatación consecutiva muy acentuada.

Esta reacción se produce en general, en las primeras horas que siguen a la operación, una, una y media o dos horas después; pasado este tiempo la hemorragia secundaria es poco frecuente.

El taponamiento ha sido severamente criticado por algunos, culpándosele graves y numerosos inconvenientes; dolor, compresión de las vías lagrimales, irritación inflamatoria de la pituitaria excitando las secreciones, retención de estas y las de los senos, retención purulenta en los casos de focos sep-

Buena manera de introducir el Midleton para resecar hueso de la parte inferior del tabique.

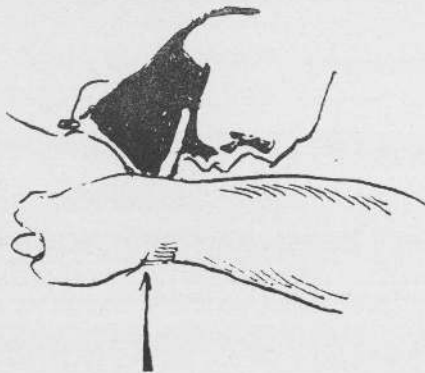



Movimiento de báscula fácil por la posición cómoda del brazo.
Campo bien iluminado.
Facilidad de dirigir las ramas muy hacia abajo y atrás.

Mala manera de introducir el Midleton para resecar hueso de la parte inferior del tabique.



Movimiento de rotación débil, pues sólo interviene la muñeca. La mano y el instrumento quitan la luz y obstruyen la dirección de la mirada.
Es difícil poder dirigir las ramas rasando el piso de la fosa nasal.





ticos, y al retirar el taponamiento, hemorragia muy amenudo más abundante que las producidas en el acto operatorio.

En la forma en que nosotros colocamos el taponamiento, jamás hemos visto producirse complicaciones serias, como para considerarlas verdaderos inconvenientes; y procedemos metódicamente haciendo un taponamiento bilateral en todos los operados de tabique.

Una vez limpia la cavidad inter-mucosa y adosadas de modo que queden en un plano medio, introducimos el espéculo de Killian en el lado operado, teniendo cuidado de no plegar la mucosa; con una pinza de Lubet-Barbon llevamos profundamente el tapón de gasa, previamente preparado. Usamos gasa ribeteada de dos centímetros de ancho y de una longitud de 25 a 30 centímetros. Hacemos un manojo de 4, 5 o 6 gasas que cubrimos bien con una pomada de óxido de zinc y vaselina, con el objeto de evitar que el taponamiento se adhiera a la superficie cruenta y al retirarlo se produzcan arrancamientos y hemorragias como consecuencia.

A medida que se introduce la gasa se va retirando el espéculo; las últimas porciones deben entrar ajustadas en el vestíbulo nasal. Terminado este lado se procede de igual manera en el opuesto.

Este taponamiento debe cambiarse a las 24 horas; se limpian las fosas y se vuelve a taponar en la

misma forma, pero sólo del lado operado, dejando libre la otra fosa, que restablece la respiración nasal; a las 24 horas se retira todo el taponamiento, quedando completamente libre ambas fosas nasales.

Suelen producirse pequeñas hemorragias al retirar el taponamiento, pero no deben tomarse en cuenta por su escasa importancia; el dolor es mínimo, y lo que no hemos visto jamás son las infecciones de las fosas, supuración, con formación de abscesos de lo que tan arbitrariamente se ha culpado al taponamiento.

TRATAMIENTO DE LOS ESPESAMIENTOS DEL TABIQUE

Los espesamientos pueden dividirse en espolones, crestas y espinas, según su forma, y ser suprimidos mediante dos sistemas: método electrolítico y método quirúrgico.

Método electrolítico.—Es comunmente empleado en las personas pusilánimes, en aquellas a quienes todo tratamiento quirúrgico causa horror por la sangre que necesariamente debe derramarse.

Miot, 1888, y Garel, 1889, fueron los iniciadores de la destrucción gálvano-cáustica de los espesamientos osteo-cartilagosos, utilizando la electrolisis monopolar.

Moure y Bergonie introdujeron la electrolisis bipolar, por tener efectos muchos más rápidos.

En la electrolisis monopolar usamos agujas de platino de 1 milímetro de grosor cuya base está revestida de una capa de barniz y un delgado tubo de goma. Se introduce paralelamente al tabique, en el interior del espesamiento, una, dos o tres agujas separadas 3 ó 4 milímetros una de otra, con una profundidad de 2 a 3 centímetros.

Se comunican con el polo negativo por ser el más destructor, mientras que el positivo, en una placa de cinc cubierta con gamuza humedecida con agua salada, se aplica en el antebrazo.

La corriente la proporciona el aparato universal de Hirschmann; 10 a 14 miliamperios bastan; mayor intensidad podría ser peligrosa.

Cerrando el circuito y empezando en cero, se va, poco a poco, aumentando la intensidad. La primera sesión deberá ser corta y con corriente menos intensa; las subsiguientes durarán 10 a 15 minutos.

El enfermo experimenta un pequeño dolor que se irradia a los dientes y un cierto lagrimeo que al poco rato desaparece.

En el punto por donde penetran las agujas se produce una manchita blanca, formándose una escara que se elimina a los 8 ó 10 días, dejando un hueco de 4 a 5 milímetros de diámetro y de 2 a 3 centímetros de longitud.

Las sesiones se repiten cada 15 o 20 días, bastando en general 3 ó 4 para terminar la destrucción del espasamiento.

En la electrolisis bipolar se usa una sola aguja para cada polo. Son iguales a las anteriores y se introducen una encima de la otra, siendo la aplicación y las secciones en la misma forma que para la monopolar.

Son menos dolorosas, evitan las perforaciones y se consigue la extirpación completa del espasamiento, en una misma sesión, debido a la disposición fusiforme de la escara electrolítica (Botey).

Métodos quirúrgicos. — Si tratamos solamente de dar paso a la corriente respiratoria o al cateter de la trompa, bastará disminuir el vértice de la eminencia con el termocauterio, en caso de espolones o espinas. Cuando se trata ya de verdaderas crestas o espasamientos gruesos de ancha base, es necesario emplear gubias o uno de los diferentes modelos de osteótomos; de mayor indicación sería el cuchillo o la sierra de Bosworth, principalmente cuando en la cresta interviene tejido óseo.

Todos estos procedimientos, como el instrumental necesario, han sido ya descritos, y no instiremos en este lugar.



Buenos Aires, Mayo 30 de 1916.

Nómbrese al señor Académico Dr. Eduardo Obejero, al profesor extraordinario Dr. Eliseo V. Segura y al profesor suplente Dr. Rodolfo Enriquez, para que, constituídos en comisión revisora, dictaminen respecto de la admisibilidad de la presente tesis, de acuerdo con el Art. 4.º de la "Ordenanza sobre exámenes".

E. BAZTERRICA

J. A. Gabastou.
Secretario

Buenos Aires, Junio 24 de 1916.

Habiendo la comisión precedente aconsejado la aceptación de la presente tesis, según consta en el acta N.º 3155 del libro respectivo, entréguese al interesado para su impresión, de acuerdo con la Ordenanza vigente.

E. BAZTERRICA

J. A. Gabastou
Secretario

PROPOSICIONES ACCESORIAS

I

Afecciones del oído consecutivas a las deformaciones del tabique.

Eduardo Obejero.

II

Influencia de las deformaciones del tabique en las infecciones sinusales.

Eliseo V. Segura.

III

Consecuencias de las deformaciones del tabique, sobre el desarrollo psico-físico.

Rodolfo Enriquez.

