BIBLIOTECA MEDICA ROMA
MISCELL
B 28
4

Año 1916 **No. 3180**

UNIVERSIDAD NACIONAL DE BUENOS AIRES

FACULTAD DE CIENCIAS MÉDICAS

La Anestesia local en Cirugia de Cuello

TESIS

PRESENTADA PARA OPTAR AL GRADO DE DOCTOR EN MEDICINA

POR

HERACLIO LUNA

Ex-practicante de la Asistencia Pública

Practicante mayor interno del Hospital de San Fernando

CASA EDITORA

VITULLO OSORIO HNOS

2132 - ARAOZ - 2132

La Anestesia local en Cirugia de Cuello

Año 1916 **No. 3180**

UNIVERSIDAD NACIONAL DE BUENOS AIRES

FACULTAD DE CIENCIAS MÉDICAS

La Anestesia local en Cirugia de Cuello

TESIS

PRESENTADA PARA OPTAR AL GRADO DE DOCTOR EN MEDICINA

POR

HERACLIO LUNA

Ex-practicante de la Asistencia Pública

Practicante mayor interno del Hospital de San Fernando

CASA EDITORA

VITULLO OSORIO HNOS

2132 - ARROZ - 2132

La Facultad no se hace solidaria de las opiniones vertidas en las tesis.

Artículo 162 del R. de la F.

FACULTAD DE CIENCIAS MÉDICAS

ACADEMIA DE MEDICINA

Presidente

Dr. D. José Penna

Vice-Presidente

Dr. Domingo Cabred

Miembros titulares

1. Dr. D. Eufemio Uballes
2. „ „ Pedro N. Arata
3. „ „ Roberto Wernicke
4. „ „ Pedro Lagleyze
5. „ „ José Penna
6. „ „ Luis Güemes
7. „ „ Eliseo Cantón
8. „ „ Antonio C. Gandolfo
9. „ „ Enrique Bazterrica
10. „ „ Daniel J. Cranwell
11. „ „ Horacio G. Piñero
12. „ „ Juan A. Boeri
13. „ „ Angel Gallardo
14. „ „ Carlos Malbrán
15. „ „ M. Herrera Vegas
16. „ „ Angel M. Centeno
17. „ „ Francisco A. Sicardi
18. „ „ Diógenes Decoud
19. „ „ Baldomero Sommer
20. „ „ Desiderio F. Davel
21. „ „ Gregorio Araoz Alfaro
22. „ „ Domingo Cabred
23. „ „ Abel Ayerza
24. „ „ Eduardo Obejero

Secretario

Dr. D. Daniel J. Cranwell
„ „ Marcelino Herrera Vagas

FACULTAD DE CIENCIAS MÉDICAS

ACADEMIA DE MEDICINA

Miembros Honorarios

1. Dr. D. Telemaco Susini
2. „ „ Emilio R. Coni
3. „ „ Olhinto de Magalhaes
4. „ „ Fernando Widal
5. „ „ Osvaldo Cruz

FACULTAD DE CIENCIAS MÉDICAS

Decano

Dr. D. Enrique Bazterrica

Vice-Decano

Dr. D. Carlos Malbran

Consejeros

Dr. D. Luis Guemes
„ „ Enrique Bazterrica
„ „ Enrique Zarate
„ „ Pedro Lacavera
„ „ Eliseo Cantón
„ „ Angel M Centeno
„ „ Domingo Cabred
„ „ Marcial V. Quiroga
„ „ José Arce
„ „ Abel Eyerza
„ „ Eufemio Uballes (con lic.)
„ „ Daniel J. Cranwell
„ „ Carlos Malbran
„ „ José F. Molinari
„ „ Miguel Puiggari
„ „ Antonio C. Gandolfo (Suplente)

Secretarios

Dr. P. Castro Escalada (Consejo directivo)
„ Juan A. Gabastou (Escuela de Medicina)

ESCUELA DE MEDICINA

Profesores Honorarios

Dr. Roberto Wernicke
" J. Z. Arce
" Pedro N. Arata
" Francisco De Veiga
" Eliceo Canton
" Juan A. Boeri
" Francisco A. Sicardi

ESCUELA DE MEDICINA

Asignaturas	Catedráticos Titulares
Zoologia Mèdica	Dr. PEDRO LACAVERA
Botánica Médica	„ LUCIO BURAÑONA
Anatomía Descriptiva	„ RICARDO S. GOMEZ
Anatomía Descriptiva	„ RICARDO SARMIENTO LASPIUR
Anatomia Descriptiva	„ JOAQUIN LOPEZ FIGUEROA
Anatomia Descriptiva	„ PEDRO BELOU
Química Médica	„ ATANASIO QUIROGA
Histología	„ RODOLFO DE GAINZA
Física Médica	„ ALFREDO LANARI
Fisiología General y Humana	„ HORACIO G. PIÑERO
Bacteriologia	„ CARLOS MAEBARN
Química Médica y Biológica	„ PEDRO J. PANDO
Higiene Pública y Privada	„ RICARDO SCHATZ
Semiologia y ejercicios clinicos	„ GREGORIO ARAOZ ALFARO „ DAVID SPERONI
Anatomia Topográfica	„ AVELINO GUTIERREZ
Anatomia Patológica	„ TELEMACO SUSINI
Materia Médica y Terapéutica	„ JUSTINIANO LEDESMA
Patologia Ezterna	„ DANIEL J. CRANWELL
Medicina Operatoria	„ LEANDRO VALLE
Clinica Dermato-Sifilográfica	„ BALDOMERO SOMMER
„ Génito-Urinarias	„ PEDRO BENEDIT
Toxicología Experimental	„ JUAN B. SEÑORANS
Clínica Epidemiológica	„ JOSE PENNA
„ Oto-rino-laringológica	„ EDUARDO OBEJERO
Patologíainterna	„ MARCIAL B. QUIROGA
Clínica Oftalmológica	„ PEDRO LAGLEYZE
„ Médica	„ LUIS GUEMES
„ Médica	„ LUIS AGOTE
„ Médica	„ IGNACIO ALLENDE
„ Médica	„ ABEL AYERZA
„ Quirúrgica	„ PASCUAL PALMA
„ Quirúrgica	„ DIOGENES DECOUD
„ Quirúrgica	„ ANTONIO C. GANDOLFO „ MARCELO T. VIÑAS
„ Neurológica	„ JOSE A. ESTEVEZ
„ Psiquiátrica	„ DOMINGO CABRED
„ Obstètrica	„ ENRIQUE ZARATE
„ Obstètrica	„ SAMUEL MOLINA
„ Pedriática	„ ANGEL M. CENTENO
Medicina Legal	„ DOMINGO S. CAVIA
Clínica Ginecológica	„ ENRIQUE BAZTERRICA

ESCUELA DE MEDICINA

PROFESORES EXTRAORDINARIOS

Asignaturas	Catedraticos extraordinarios
Zoología Médica	Dr. DANIEL J. GREENWAY
Histología	„ JULIO G FERNANDEZ.
Fisica Médica	„ JUAN JOSÉ GALIANO
Bacteriología	„ JUAN CARLOS DELFINO „ LEOPOLDO URIARTE
Anatomía Patológica	„ JOSÉ BADIA
Clínica Ginecológica	„ JOSE F. MOLINARI
Clinica Médica	„ PATRICIO FLEMING
Clínica Dermato-sifilográfica	„ MAXIMILIANO ABERASTURY
Clínica Neurológica	„ JOSE R. SEMPRUN „ MARIANO ALURRALDE
Clíica Psiquiátrica	„ BENJAMIN T. SOLARI
Clínica Pediátrica	„ ANTONIO F. PIÑERO „ MANUEL A. SANTAS
Cifnica Quirurgica	„ FRANCISCO LLOBET
„ Quirurgica	„ MARCELINO HERRERA VEGA
Patología interna	„ RICARDO COLON
Clínica oto-rino-laringológica	„ ELISEO V. SEGURA
„ Psiquiatrica	„ JOSE T. BORDA

ESCUELA DE MEDICINA

Asignaturas	Catedráticos sustitutos
Botánica médica	Dr. ODOLFO ENRIQUEZ
Zoología id.	,, GUILLERMO SEEBER
id. id.	,, SILVIO E. PARODI
Anatomía descriptiva	,, EUGENIO GALLI
Fisiología general y humana	,, FRANK L. SOLER
,, ,, ,,	,, BERNARDO HOUSSAY
,, ,, ,,	,, RODOLFO RIVAROLA
Bacteriología	,, ALOIS BACHMANN
,, ,,	,, GERMAN ANCHUTZ
Química Biológica	,, BENJAMIN GALARCE
Higiene médica	,, FELIPE A. JUSTO
,, ,,	,, MANUEL B. CARBONELL
Semiología y ejercicios clínicos	,, CARLOS BONORINO UDAONDO
,, ,, ,,	,, ALFREDO VITON
Anatomía Patológica	,, JOAQUIN LLAMBIAS
,, ,,	,, ANGEL H. ROFFO
Materia médica y Terapia	,, JOSE MORENO
Medicina Operatoria	,, ENRIQUE FINOCCIETTO
Patología externa	,, CARLOS ROBERTSON
,, ,,	,, FRANCISCO P. CASTRO
,, ,,	,, CASTELFORT LUGONES
Clínica Dermato-sifilográfica	,, NICOLAS V. GRECO
,, ,, ,,	,, PEDRO L. BALIÑA
,, Génito Urinaria	,, BERNARDINO MARAINI
,, ,, ,,	,, JOAQUIN NIN POSADAS
,, Epidemiología	,, FERNANDO R. TORRES
,, Oftálmológica	,, ENRIQUE B. DEMARIA
,, ,,	,, ADOLFO NOCETI
,, Oto-rino-laringológica	,, JUAN DE LA CRUZ CORREA
,, ,, ,,	,, MARTIN CASTRO ENCALADA
Patología Interna	,, PEDRO LABAQUI
,, ,,	,, LEONIDAS JORGE FACIO
,, ,,	,, PABLO M. BARLARO
,, ,,	,, EDUARDO MARIÑO
Clínica Quirúrgica	,, JOSE ARCE
,, ,,	,, ARMANDO R. MAROTTA
,, ,,	,, LUIS A. TAMINI
,, ,,	,, MIGUEL SUSSINI
,, ,,	,, ROBERTO SOLE
,, ,,	,, PEDRO CHUTRO
,, ,,	,, JOSE M. JORGE B.
,, ,,	,, OSCAR COPELLO
,, ,,	,, ADOLFO F. LANDIVAR
,, Médica	,, JUAN JOSE VITON
,, ,,	,, PABLO J. MORSALINE
,, ,,	,, RAFAEL A. BULLRICH
,, ,,	,, IGNACIO IMAZ
,, ,,	,, PEDRO ESCUDERO
,, ,,	,, MARIANO R. CASTEX
,, ,,	,, PEDRO J. GARCIA
,, ,,	,, JOSE DESTEFANO
,, ,,	,, JUAN R. GOYENA
,, Pediátrica	,, JACOBO SPAGEMBERG
,, ,,	,, MAMERTO ACUÑA
,, ,,	,, GENARO SISTO
,, ,,	,, PEDRO DE ELIZALDE
,, ,,	,, FERNANDO SCHWEIZER
,, Ginecológica	,, JUAN CARLOS NAVARRO
,, ,,	,, JAIME SALVADOR
,, ,,	,, TORIBIO PICCARDO
,, ,,	,, CARLOS R. CIRIO
	,, OSBALDO L. BOTTARO
Clínica obstétrica	,, ARTURO ENRIQUEZ ,, ALBERTO PERALTA RAMOS ,, FAUSTINO J. TRONGE ,, JUAN B. GONZALEZ ,, JUAN C. RISSO DOMINGUEZ ,, JUAN A. GABASTOU
Clínica Minerológica	,, VICENTE DIMITRI ,, ROMULO CHIAPORI
Medicina legal	,, JOAQUIN V. GNOCO ,, JAVIER BRANDAN ,, ANTONIO PODESTA

ESCUELA DE FARMACIA

Asignaturas	Catedráticos titulares
Zoología general: Anatomía. Fisiológia comparada	DR. ANGEL GALLARDO
Botánica y Mineralogia	„ ADOLFO MUGICA
Química inorgánica aplicada	„ MIGUEL PUIGGARI
Química orgánica aplicada	„ FRANCISCO C. BARRAZA
Farmagconosia y posologia rezonadas	SR. JUAN R. DOMINGUEZ
Fisica Farmacéutica	DR. JULIO J. GATTI
Quimica Analitica y Toxicológica (primer curso)	„ FRANCISCO P. LAVALLE
Técnica Farmacèutica	„ J. MANUEL IRIZAR
Quimica Analitica y Toxicológica (primer curso) ensayo y determinacion de drogas	„ FRANCISCO P. LAVALLE
Higiene. legislacion y etica farmacéut.	„ RICARDO SCHATZ

Asignaturas	Catedráticos sustitutos
Técnica Farmacèutica	SR. RICARDO ROCCATAGLIATA „ PASCUAL CORTI
Farmagnosia y posologia razonadas	„ OSCAR MIALOCK
Fisica Farmacectica	DR. TOMAS J. RUMI
Quimica orgánica	SR. PEDRO J. MESIGOS „ LUIS OUALIALMELLI
Quimica analitica	DR. JUAN SANCHEZ
Quimica inorgánica	„ ANGEE SABATINI „ EMILIO M. FLORES

ESCUELA DE ODONTOLOGIA

Asignaturas	Catédraticos titulares
1er año	Dr. Rodolfo Erauzquin
2o año	„ León Pereyra
3re año	„ N. Etchepareborda
Protesis Dental	Sr. Antonio J. Guardo

Catedráticos suplentes

Dr. Alejandro Cabanne
„ Tomás S Varela (2o año)
„ Juan U. Carrea (Protesis)

ESCUELA DE PARTERAS

Asignaturas	Catedráticos titulares
Primer año:	
Anatomía, Fisiología, etc....	Dr. Juan C. Llames Massini
Segundo año:	
Parto fisiológico	„ Miguel Z. O'Farrell
Tercer año:	
Clínica obstétrica	„ Fanor Velarde
Puericultura	„ Ubaldo Fernandez

PADRINO DE TESIS:

Dr. José M. Jorge (Hijo)

Cirujano del Hospital San Fernando
Cirujano agregado del servicio de Cirugía de la Clínica Pediátrica
del Hospital Nacional de Clínicas
Profesor sustituto de Clínica Quirurgica

A mis padres

A mis hermanos

SEÑORES ACADÉMICOS:

SEÑORES CONSEJEROS:

SEÑORES PROFESORES:

Presento á vuestra justiciera consideración, para cerrar el ciclo de nuestros estudios como lo exigen los reglamentos de la Facultad, este trabajo sobre la "Anestesia local en Cirugia del Cuello".

Es un estudio de todo lo que se refiere á la anestesia local para intervenciones quirúrgicas en el cuello, además hemos analizado y reglado la técnica que han ideado Pauchet y Pruvost para la anestesia del plexo cervical, ilustrándola con tres figuras.

El tema me ha sido sugerido por las brillantes intervenciones que he visto practicar en el cuello con anestesia local al Dr. José M. Jorge, (hijo). Nobilísimo maestro para mí, cuyos talentos quirúrgicos he admirado siempre, él me ha ense-

ñado con su ejemplo el derrotero de la ciencia y como si no fuera bastante, me hace el honor de acompañarme como padrino de tesis.

Ha sonado la hora de abrir el corazón para agradecer á todos los profesores que desde la cátedra ó el lecho del enfermo nos han enseñado; el eco de su voz nos ha de acompañar como estímulo en el camino de nuestra carrera, recordaré en especial con respetuoso homenage á los doctores Ignacio Allende, Pascual Palma, Armando Marotta y Castelsor Lugones.

Afectuoso agradecimiento al Dr. Aquiles Ferrante á cuyo lado he aprendido la clínica médica, ha sido pródigo en obsequiarme con las joyas de su experiencia.

Dedico paternal afecto á mis compañeros de internado á mi antiguo amigo Farmacéutico Ricardo Verges la mas merecida amistad y agradecimiento por su colaboración.

CAPITULO I.

HISTORIA

La profilaxia del dolor ha sido tendencia humana de todos los tiempos, químicos y cirujanos han rivalizado, buscando la substancia y el método para suprimir el dolor. Solo en el último siglo con el descubrimiento de la anestesia general, se instituye el primer eslabón de esa cadena de hechos y descubrimientos que forman un gran capítulo de la Cirugia y que se llama la *Anestesia*. Vastísimo capítulo que ha evolucionado, perfeccionándose y sutilizándose día a día. ¡Cuánto camino recorrido de los tiempos en que las anestesias se hacían con los músculos de cuatro ayudantes, o los cloroformos primitivos a las anestesias locales, donde los enfermos abandonan la

sala de operaciones sonrientes bajo la influencia eufórica de los alcaloides anestésicos actuales, aún después de cruentas mutilaciones!

Como el tema de nuestra tésis se relaciona solamente con una parte del capítulo de la *Anestesia,* en la presente ojeada histórica tendremos en cuenta únicamente lo que se llama anestesia local.

Como recuerdo histórico hemos de mencionar, la anestesia local por la mezcla refrigerante de hielo y cloruro sódico como lo practicaba Velpeau. Las pulverizaciones de éter frío empleadas por Richardson y T. Leclerc. El estipage con bromuro de etilo o mezclas de cloruro de etilo y metilo con los nombres de coril, anestil.

La anestesia local tal como la entendemos hoy tiene su orígen en el descubrimiento de las propiedades anestésicas de la *cocaina* y su aplicación a la oftalmología hecha por Koller en 1884. En el mismo año Von Ansep, inspirado en los trabajos de Koller se practica una inyección subcutánea de solución de cocaina y obtiene anestesia completa en el territorio inyectado, hecho

fecundo por cuanto constituye el fundamento de la anestesia local.

En los primeros tiempos muy empleada sobre todo por los especialistas de nariz, garganta y dientes, es utilizada por muchos cirujanos con más o menos éxito y para operaciones de importancia, resecciones, osteotomías, amputaciones, kelotomías, etc. En 1885 Corning observa que la interrupción de la corriente sanguínea, permite disminuir la concentración del líquido anestésico hasta el 0.25 por 100, hecho importante si se tiene en cuenta el alto título de las soluciones empleadas en los albores de la anestesia 20 por 100, 10 por 100 y 2 por 100.

En poco tiempo el método de anestesia local toma tal incremento y sufre tantas modificaciones, que surgen nuevos procedimientos, se substituyen las substancias, se varía la concentración del líquido anestésico, se agregan nuevos componentes, etc.

Nos perderíamos en medio de la relación de tantos hechos y descubrimientos importantísimos, si no estudiáramos separadamente cada una de las anestesias localizadas.

Con Reclus y desde las experiencias de Dastre y Morat, sabemos que los anestésicos químicos del tipo de la cocaina y sus derivados, son anestésicos universales, es decir que obra sobre todas las células de un tejido dado, en éste concepto actúan sobre el cilindro eje sensitivo a través del espacio interanular de Ranvier, como podría actuar sobre las terminaciones nerviosas en los diversos tejidos. De aquí surgen dos grandes maneras de anestesiar; la primera cortando la conducción nerviosa; la segunda infiltrando las terminaciones.

Estos dos tipos, anestesia por *infiltración* y anestesia de la *conducción nerviosa*, pueden dividirse así para melodizar su estudio:

- Anestesia por infiltración
  - local método de (Reclus 1886)
  - difusa » » (Schleich 1892)
- Anestesia de la conducción nerviosa
  - Regional (Oberst-Pernice 1889)
  - Para vertebral (Pauchet)
  - Raquianestesia
    - Subaracnoidea Corning 1885 Bier 1899
    - Extradural Cathelin 1905
- Anestesia intravascular
  - Venosa (Bier 1908)
  - Arterial (Goyanes-Von Oppel)

El fondo de estos diversos modos de anestesia local es único, puesto que todos infiltran para inhibir los conductores nerviosos sensitivos, solamente que en los métodos por infiltración son las terminaciones nerviosas las inhibidas, mientras que en los métodos de la conducción nerviosa son los mismos troncos a diversas alturas; así llamamos *regional* cuando se anestesia por ejemplo el nervio radial en la gotera humeral; *paravertebral* cuando la interrupción nerviosa se hace a mayor altura al salir del agujero de conjunción y si interrumpimos más arriba todavía, cuando los nervios no han salido del canal raquídeo, le llamaremos raquianestesia que a su vez puede ser subaranoidea y extradural.

Entre estos dos grandes métodos tiene su lugar la anestesia por vía intravascular, sea arterial o venosa, aquí el modo de actuar es mixto por infiltración y sección de la conducción nerviosa. Vamos a proceder a un ligero análisis de todos estos métodos.

Anestesia por infiltración local o de Reclus.—Es en 1886 que ha reglado la técnica de

éste método de anestesia, empleando soluciones de cocaína que ha ido disminuyendo de título al 2 por 100 y últimamente 1903 al 1 por 200, (hasta esta fecha no se había descubierto la nosocaína, la adrenalina, etc.) sin embargo desde 1886 decía, «pero podríamos usar soluciones menos fuertes que al 1 por 200 todavía, en los tejidos subcutáneos, aponeurosis, músculos, periostrio y los resultados pueden ser buenos».

Recomienda especialmente la posición horizontal, por que sabemos que la acción vaso constrictora de la cocaína sobre los capilares cerebrales podría dar lugar a accidentes sincopales desagradables, recomienda igualmente la ingestión de alimentos sólidos o líquidos, durante la intervención o después, antes de levantarse, «yo repruebo la dieta preoperatoria y pido a mi enfermo que se desayune antes de ponerse en mis manos».

La técnica de la inyección propiamente, consiste en anestesíar plano por plano la región donde se ha de intervenir.

PIEL.—Inyección intradérmica, cortante y

contínua, conviene que la inyección sea intradérmica en todo su recorrido, sobre todo contínua, porque las terminaciones nerviosas en el espesor de la piel son abundantes y después cortar en la línea inyectada sin desviarse. Cuando la piel es delgada como en el prepucio basta la inyección subcutánea.

Tejido celular.—Requieren poco líquido los filetes nerviosos no son tan abundantes, se deja infiltrar fácilmente.

Aponeurosis.—Después de cortar la piel y el tejido celular, con aguja curva, se atraviesa la aponeurosis y justo por débajo entre ésta y las fibras superficiales de los músculos subyacentes se deposita un poco de solución.

Músculos.—Se infiltran todos los planos musculares, porque también hay abundantes filetes nerviosos.

Huesos.—Lo que es exquisitamente sensible en el hueso es el periostio; por eso la aguja debe depositar el líquido por debajo del periostio; circunferencialmente, el líquido depositado por debajo de la membrana nutricia, infiltra tanto el periostio como el hueso.

LIGAMENTOS.—Cuando se intervienen en regiones articulares conviene infiltrar debidamente los ligamentos que son muy sensibles.

Respecto de la dósis dice que nunca se debe pasar de 40 «de solución al 1 por 200, es decir 0.20 de cocaína, aún en las más grandes intervenciones; dice también que la anestesia de los tejidos inflamados es posible, requiriendo solamente más tiempo y dósis. Puede también emplearse la anestesia local para termocauterizar, sin embargo dice: «La anestesia cocaínica tiene sus grados y la abolición total de la sensibilidad nos parece rara, por lo menos con nuestras soluciones al 1 por 200, conservándose la sensibilidad tactil, por que el paso del bisturí es notado por el enfermo».

Reclus aconsejaba su método por las siguientes razones, ser menos peligrosa la anestesia local que la general, no provocar vómitos, schock, dolores postoperatorios, no haber necesidad de ayudantes.

En nuestro país, este procedimiento ha sido y es muy empleado en todos los servicios hospi-

talarios en grande o pequeña escala y más o menos modificado por el descubrimiento de nuevas substancias anestésicas, como un derivado de este método podríamos citar el ideado por el Dr. Bolo en Febrero de 1914, para prostatectomía transvesical y utilizado en el servicio de cirugía del Hospital Duran, con magníficos resultados, consiste esencialmente en anestesiar con novecaina adrenalina al 1 por 200 como para una laparotomía mediana subumbilical, después de cortar se anestesia la pared anterior de la vejiga y finalmente después de cortar ésta última, se hace una infiltración peritumoral, lo cual permite hacer una enucleación indolora. (Datos tomados de la Tesis sobre prostatectomía. Lagomarsino 1915.)

Anestesia por infiltración difusa, método de Schleich.—En el año 1892 fué dado a conocer bien reglado y después de mucha experiencia por su autor, inspirándose en los accidentes tóxicos que producían las dósis masivas de cocaina, trató de reducir al minimum la cantidad de anestésico y decía: «El método francés, (así se llama al de Reclus) es un método químico, el alemán,

(así se llama el de Schleich) es un método físico», pretendiendo explicar la acción analgesiante de sus soluciones no solamente por los alcaloides, sino por la acción constrictiva de la solución infiltrada sobre los filetes nerviosos, por otra parte sabemos que a igual dosis de alcaloide inyectado en los tejidos, las soluciones débiles son menos tóxicas que las fuertes.

Schleich preparaba las tres fórmulas siguientes:

F. 1

Clorídrato cocaina	0.2
Cloruro sódico	0.2
Cloridrato morfina	00.2
Agua destilada	100 cc

F. 2

Cloridrato cocaina	0.1
Cloruro sódico	0.2
Cloridrato morfina	00.2
Agua destilada	100 cc

F. 3

Cloridrato cocaina	0.1
Cloruro sódico	0.2
Cloridrato morfina	0.005
Agua destilada	100 cc

La primera la más fuerte para los tejidos inflamados, las otras dos para los demás casos. El autor atribuía a la morfina acción local, ya sa-

bemos hoy el papel que desempeña en anestesia local. El procedimiento operatorio consiste fundamentalmente en infiltrar masivamente bajo la piel y después todos los planos que se han de cortar este método se ha modificado con el descubrimiento de nuevas substancias y junto con el anterior son muy empleados entre nosotros. Para ginecología en manos del profesor José J. Molinari ha dado óptimos resultados y en su servicio del Hospital Ramos Mejía se usa como método de elección. Emplea la novecaina adrenulina al 1 por 200, ha usado también el cloridrato de quinina y urea que goza de la propiedad de hacer más duradera la analgesia.

Anestesia regional.—(Oberst Pernice 1889).

Feinberg en 1886 y Corning en el año siguiente, pudieron constatar que una solución de cocaína en contacto con un tronco nervioso provocaba al cabo de algunos minutos la anestesia de la zona subyacente animada por este nervio, realizando lo que F. Franck ha llamado sección fisiológica de los nervios) Oberst y Pernice en los años 1889 a 1890 inspirados en las anteriores

observaciones, idearon y reglaron el procedimiento de anestesia regional o troncular. Braun lo ha universalizado y perfeccionado.

Este método consiste en inyectar en el mismo tronco nervioso o en su vecindad el líquido anestésico, obteniendo la analgesia del territorio inervado por este tronco, siendo necesario para alcanzar este resultado conocer las relaciones de los nervios con los puntos de reparo exteriores, el conocimiento de la anatomía es pues indispenble y el éxito dependerá con frecuencia de esto.

El método sería ideal si con la punta de la aguja llegáramos al mismo tronco para depositar una mínima cantidad del anestésico a débil título, por desgracia esto no sucede y nos contentamos con depositar en los contornos del nervio, grandes y concentradas proporciones de líquido anestésico; es fácil comprender que antes del descubrimiento de la novocaina substancia poco tóxica y de la adrenalina introducida en la anestesia por Braun, el método tenia inconvenientes de peso.

Por lo cual Crile desnudaba primero los ner-

vios para anestesiarlos aisladamente, se comprende que ésta intervención previa complica mucho la técnica, llamabale a su método anestesia regional por *inyección endoneural*. Actualmente la anestesia se hace con inyecciones *perineurales* percutáneas con soluciones al 1 por 100 de novocaina adrenalina, no hay ninguna rama sensitiva que no haya podido ser anestesiada con técnicas mas o menos precisas. Entre nosotros se usa en varios servicios de cirugía y nosotros personalmente con el Dr. Jorge hemos visto brillantes resultados en varicoceles, emasculaciones etc.

RAQUIARESTESIA.—(Cornin--Bier---1885---1899.) En este método de anestesia local, la sección de la conducción nerviosa se hace en el nacimiento de los nervios o poco despues de nacer, pero siempre dentro del canal raquideo, dividiéndose en *subaracnoidea*, cuando el líquido es depositado bajo de ésta serosa y *extradural* o sacral, cuando lo es fuera de la membrana de éste mismo nombre en el canal sacro.

Leonard Corning de New York en 1885, es el primero que practica un inyección subaracnoi-

dea de cocaina a traves de las aprofisis espinosas de las últimas dorsales, éste método quedó en el olvido por el temor que causaba inyectar cocaina en la médula y por la dificultad de practicar la inyección.

En 1891, ocurre un hecho importante para la anestesia raquidea Quinike de Kiel, regla la técnica de la función lumbar, aprovechada en 1889 por Bier que instituye la inyección subaracnoidea en método de anestesia, sin embargo con resultados poco alagadores. Tuffier ha sido en Francia el campeón de éste modo de anestesia.

A. Chuput en 1904, le debemos un gran progreso al substituir la cocaina por la estovaina. La técnica es la de la función lumbar e inyección de 1/2 centímetro cúbico de solución de estovaina al 10 por 100 en suero fisiológico o lo que es igual 00.5 de estovaina. Otros disuelven la estovaina en el líquido céfalo raquídeo, asi hemos hecho con el Dr. Jorge en su servicio de Cirujía del Hospital San Fernando.

Entre nosotros éste procedimiento de anestesia ha tenido un desarrollo digno del mayor en-

comio, una pléyade de maestros y cirujanos jóvenes han colaborado a la formación de brillantes estadísticas por su número y sus éxitos solo comparables con las mejores europeas. El profesor Decud es uno de los mas esforzados y ardientes partidarios de éste método, y lo usa sistematicamente en su servicio del Hospital Ramos Mejía, ha usado como anestésico una mescla de cocaina y estovaina. Ya en 1910 presentaba a la Sociedad de Medicina una estadísitca de 1500 anestesias raquídeas. Tendríamos que citar los trabajos del Dr. José Arce, Roberto Solé, José Viale. Al D. P. Chutro que a la manera de Jonnesco ha practicado anestesias raquídeas altas.

Este método que se habia inaugurado con tan brillantes perspectivas, ha sido motivo de injustas desesperanzas y prevenciones, hasta la muy documentada discusión en el Congreso de Cirugia de París 1913, donde se ha demostrado su verdadero valor, correspondiendole el mérito de ésta demostración a Jonnesco de Boucarest.

La otra manera de anestesia raquídea, ideada por Cathelin en 1903 e inaurada como méto-

do anestésico por Lawen, consiste en inyectar el líquido anestésico en el canal sacro por encima de la *dura madre* de donde el nombre de anestesia sacral; a traves del hiatus con una aguja de 6 a 8 centímetros se inyectan 20 c.c. de la siguiente solución: Novocaina 0.60, Cloruro sódico 0.10 Bicarbonato soda 0.15, Agua 30 c.c. Y son suficientes para obtener anestesia del periné.

ANESTESIA VASCULAR.—Bier en 1908 ha ideado la anestesia por vía venosa para los miembros y consiste principalmente en isquemiar al máximun el miembro a anestesiar mediante la venda de Esmarch, con el tubo del mismo autor se aisla el miembro de la circulación general; después se quita la venda y se liga con un segundo tubo por debajo del primero a quince o veinte centímetros, de modo a tener un segmento de miembro isquemiado; se desnuda una vena y se inyecta de 40^{cc} a 100^{cc} de solución novocaína adrenalina al 1 por 200.

La vía arterial ha sido utilizada por Goyanes y Von Oppel, requiere prévia desnudación de un vaso arterial y la misma solución que para la

vía venosa, es indispensable aislar el miembro de la circulación general. Este método anestésico ha sido poco usado en nuestro país, sin embargo, los profesores Herrera Vegas y Jorge lo han utilizado con relativa frecuencia y buen resultado en la sección Cirugía de la Clinica Pediátrica del Hospital de Clínicas. Con el mismo Dr. Jorge hemos utilizado en el servicio de cirugía del Hospital San Fernando, la vía venosa para pié y mano con excelentes resultados.

ANESTESIA PARAVERTEBRAL.—Consiste en anestesiar cada par raquídeo a su salida del agujero de conjunción, pudiéndose aplicar a las regiones cervical, dorsal, lumbar y sacra, con el nombre de anestesia transacra de Danys.

Los nombres de Pauchet, Pruvost, Sourdat, Finsterer Kappis, están ligados con este método de anestesia, ideal en su principio pero difícil en su ejecución, porque necesita educación y experiencia para obtener con él buenos resultados.

Pauchet y Sourdat han reglado la técnica de este método. Pruvost lo ha aplicado especialmente para anestesia en el cuello. Vía posterior

se dice cuando la aguja penetra tomando por guia las aprofisis espinosas y vía lateral cuando la aguja penetra tomando por guía las apofisis transversas.

HISTORIAL DE LA ANESTESIA LOCAL PARA EL CUELLO.—Si bien desde los primeros tiempos de la anestesia local se había aplicado al cuello como a cualquier otra región es solo en 1904 que Breden, inauguró para las grandes intervenciones del cuello practicando una laringectomía infiltrando solución de cocaína en el tejido celular del cuello. En 1907 la técnica de la infiltración cocaínica es utilizada por Albertin y Sargnon de Lión, para laringectomías y por Bier, Socin y Madelung para extirpar bocios. En 1909 en varios países y muchos cirujanos practican operaciones sobre laringe, esófago, etc., con anestesia local, Bier, Madelung, Jackson, Hackenbruk. En nuestro país la anestesia local para cirugía de cuello ha sido relativamente poco utilizada, tenemos que recordar al Dr. Ergasto Marenco que en 1911 hace una anestesia raquídea alta para laringectomía. El Profesor Segura desde hace diez

años utiliza la anestesia local para la misma intervención y ya en 1909 comunicaba al congreso de especialistas de Londres el resultado de doce laringectomías en anestesia local, los Dres. Lenzi y Marino han usado esta misma anestesia es decir la anestesia local por simple infiltración. El autor supone que somos los primeros con el Dr. Jorge y Urquiza, que hemos utilizado en nuestro país, para las grandes intervenciones en el cuello la anestesia *paravertebral* unida a la anestesia troncular del laringeo superior e infiltración en el trayecto de las incisiones.

En 1911 Berard y Sargnon inauguran una nueva era con la anestesia a la novocaína en infiltración subcutánea y anestesia regional de los laringeos, en 1912 Tixier agrega a la infiltración de novocaina morfina y escopolamina. El médico español Tapia, recomienda la infiltración de novocaina con adrenalina y la anestesia regional de los laringeos superiores en el curso de la intervención por contacto directo con solución de cocaína al 1 por 10 e igualmente dice para evitar el schock se puede anestesiar por contacto directo el nervio recurrente.

Sin embargo muchos operadores no habían obtenido buenos éxitos hasta entonces, cuando Botey en el congreso de laringologistas en Londres, recomendaba la anestesia mixta.

Finalmente Pauchet y Pruvost han comunicado a la sociedad médica de Amiens en 1913 los resultados obtenidos con la anestesia regional del plexo cervical por vía para-vertebral. Sargnon de Lión ha comunicado al congreso de «Oto-rino-laringología» francés del año 1914, los resultados obtenidos con la anestesia para-vertebral en el capítulo de «*Las indicaciones y manual operatorio de la laringectomía fuera de los tumores malignos*» y en el otro capítulo «*Manual operatorio de las laringectomías complejas y plásticas*».

Lombard igualmente ha comunicado sobre el tema y al mismo congreso «*Indicaciones y técnica de la laringectomía por cáncer*» con anestesia para-vertebral.

Dicen Berard y Sargnón (1914) que en los dos últimos casos que han operado laringectomías las intervenciones han durado una siete cuartos de hora y la otra dos horas la anestesia

ha sido *perfecta* «a causa de la adjunción de la infiltración para-vertebral, que insensibiliza todo el territorio del plexo cervical». «También las mucosas de la laringe y faringe han sido anestesiadas antes de la intervención con solución de cocaina al 1 por 10, resultando los reflejos faringeos nulos al fin de la intervención».

«En nuestro último caso han habido alertas respiratorios graves en el curso de la disección del pneumogástrico por ganglios adherentes, el enfermo habría muerto en la mesa de operaciones con anestesia general». (Sargnón.)

Idénticos buenos resultados hemos constatado en las laringectomías operadas por los Dres. Jorge y Urquiza en el Hospital de San Fernando y los muchos bocios operados por el primero.

CAPÍTULO II

ANATOMIA QUIRÚRGICA

Para obtener con la anestesia local la insensibilidad absoluta del segmento anatómico Cuello, es necesario cortar la conducción nerviosa sensitiva de todos los nervios que toman parte en la inervación de sus diversas regiones. Sintetizando los datos que la anatomía nos suministra, vemos que estas regiones gozan de una riquisima inervación emanada del sistema de los nervios raquideos, craneales y gran simpático. Relacionándose especialmente con la sensibilidad de los tegumentos, músculos y órganos del cuello tenemos; los cuatro primeros pares cervicales, el pneumogastrico, el gloso-faringeo y el simpático cervical, por lo cual nos han de merecer un estudio especial.

Los cuatro primeros pares cervicales inmediatamente a su salida de los agujeros de conjunción se dividen, en lo que han de constituir, las ramas anteriores y posteriores, unos destinados a los músculos, órganos y tegumentos de las regiones anterolaterales y otros a los músculos y tegumentos de las regiones posteriores, distribuyéndose así:

Ramas posteriores de los pares 1º 2º 3º y 4º cervicales.—La 1ª tiene importancia secundaria en lo que se refiere a inervación sensitiva. La 2ª conocida también con el nombre de *gran nervio occipital*, mucho mas voluminosa que su rama anterior, saliendo de su agujero de conjunción rodea el borde inferior del oblicuo mayor de la cabeza y se dirije hacia arriba y adentro, fin llega a los tegumentos de la región occipital después de perforar de delante atrás el complejo mayor y el trapecio; en su recorrido da ramas colaterales para los músculos de la nuca y anastomoticas para las ramas posteriores 1ª y 3ª. Por últimos terminales especialmente sensitivas para los tegumentos de la región occipital, estas

ramas estan situadas entre la piel y la aponeurosis epicranea. La 3ª y 4ª ramas posteriores sensitivo-motoras se distribuyen por los músculos de las goteras vertebrales y por los tegumentos de la región de la nuca, inmediatamente de nacer se dirigen abajo y adentro recostadas sobre el transverso espinoso y cubiertas por el complejo mayor, cerca de la línea media perforan el esplenio y el trapecio llegando al tejido celular subcutaneo y luego se distribullen por los tegumentos de la nuca.

Ramas anteriores de los pares 1º 2º 3º y 4º cervicales. La rama anterior del primer par mas delgada que la posterior está destinada a la inervación de las partes profundas, especialmente musculares. Bien pues, estas ramas cuando han llegado al vertice de las apófisis transversas después de correr por el canal de su cara superior, se bifurcan en dos ramas una superior y otra inferior que anastomosándose entre si, constituyen tres arcos nerviosos superpuestos por delante de las apofisis transversas de las tres primeras vertebras cervicales. Este sistema de anas-

tomosis es el *plexo cervical*, de donde emergen quince ramas, de las cuales cinco constituyen el plexo cervical superficial y las diez restantes el profundo.

Conviene fijar bien la *situación* y relaciones de nuestro plexo cervical y del origen de las ramas que de él parten, asi como su proyección sobre los tegumentos, porqué, es ahí que debemos infiltrar con el liquido anestesico para cortar la conductibilidad nerviosa sensitiva.

Digamos desde ya que el plexo cervical y el origen de sus ramas, pertenece a la mitad superior y profunda de la región que en anatomía topográfica se llama *externo-cleido-mastoidea*. Si siguiendo el método anatomotopográfico vamos a buscar el plexo y el origen de sus ramas en la mitad superior de la región externo-cleido mastoidea, encontraremos:

I.° PLANOS SUPERFICIALES

A. *Piel*. Gruesa adherente a los planos profundos, cubierta de pelos en la parte mas alta.

B. *Tejido celular* subcutaneo, denso, apretado de trabeculas que unen la piel a los planos subyacentes, en esta mitad superior no hay cutaneo del cuello, en medio de éste tegido celular es que corren las ramas nerviosas *auricular* y *mastoidea*, pequeñas venas y arteriolas sin importancia. C. *Aponeurosis superficial*, gruesa se continua con el de las regiones vecinas.

II°. PLANOS PROFUNDOS O SUBAPONEUROTICOS

A. Primer plano *externo cleido mastoideo*, ya sabemos que de sus inserciones externo claviculares se dirige arriba y atras, termina en la cara externa de la apofisis mustoides borde anterior y tercio externo de la línea curva occipital superior. B. Segundo plano, ***hoja profunda*** de la vaina aponeurótica del externo cleido mastoideo. C. Tercer plano, en la parte inferior está formada por el plano músculo aponeurótico, músculo omobiodeo y aponeurosis cervical media.

Los dos tercios superiores estan ocupados por el tejido *célulo ganglionar*, submuscular, éste tejido celular conjuntivo rellena todo el espacio comprendido entre la cara profunda del externo-cleido-mastoideo y los apofisis transversas de las vertebras cervicales, continuándose atras con el tegido celular de la fosa supraclavicular y por delante con el que rodea los órganos infrahioideos.

D. Cuarto plano ó sea del *paquete vásculo nervioso del cuello.* Descontando los vasos subclavios muy inferiores, tenemos la carotida primitiva y sus dos ramas de bifurcación interna y externa con la vena yugular y el nervio pneumogastrico, en la parte superior el hipogloso y su rama descendente.

El paquete vásculo nervioso del cuello tiene la dirección marcada por una línea que va de la articulación externo clavicular a la fosa parotidea y como por otra parte la región externo-cleido-mastoidea aúnque siguiendo la misma dirección de abajo arriba de delante atras, se dirije mucho mas atras hasta la apofisis mas-

toides de donde resulta que el paquete vásculo nervioso paulatinamente, se va dirigiendo al borde anterior del externo-cleido-mastoideo hasta que llegando a nivel del hioides abandona éste borde.

III° PLANO PROFUNDO ESQUELÉTICO Y MUSCULAR. Plexo cervical

Así como en la parte inferior, el plano óseo de la región externo-cleido-mastoideo, está constituido por la cara anterior de las apofisis transversas, en la parte superior lo está por el vertice y los músculos que allí se insertan.

En este sitio es que debemos estudiar las relaciones del plexo cervical y del origen de sus ramas, pues, éste es el sitio de la infiltración paravertebral. El primer par sale entre el occipital y el altas por el canal de la arteria vertebral.

Los pares 2° 3° y 4° saliendo de sus respectivos agujeros de conjunción, se recuestan sobre el canal que ofrece cada apofisis transver-

sa en su cara superior, llegando al vertice se bifurcan para anastomosarse y constituir el plexo, éste plexo y el origen de sus ramas se alojan en un intersticio muscular formado hacia adelante por el músculo intertransversario anterior, los músculos prevertebrales, largo del cuello; recto anterior mayor de la cabeza, cubiertos por la aponeurosis prevertebral y nervio gran simpatico; hacia atras, por el músculo intertransversario posterior y por los músculos de la región lateral de la nuca que van a buscar sus inserciones en el tubérculo posterior ó base de las apofisis transversas, escaleno posterior, angular del omoplato, esplenio y secundariamente complejos mayor y menor.

Una vez que han abandonado este intersticio muscular, todas las ramas de plexo cervical transcurren en el tejido celular que separa la cara profunda del esterno-cleido-mastoideo de las apofisis transversas, en ese tejido celular de rellenamiento, transcurren hemos dicho hasta llegar al borde posterior del esterno-cleido-mastoideo, donde cada rama toma su dirección defini-

tiva, las ramas del plexo cervical profundo han seguido en este mismo tejido celular sus trayectos ascendentes o descendentes.

PLEXO CERVICAL SUPERFICIAL

1ª Rama cervical transversa, nace principalmente del 3er par, después de rodear mas o menos en la parte media el borde posterior del externo-cleido-mastoideo, corre sobre su cara externa hasta el borde anterior, por debajo del cutaneo del cuello, aquí se divide en dos grupos de ramas ascendentes y descendentes que después de perforar el músculo cutáneo se distribuyen en los tegumentos anterolaterales.

2ª Rama auricular, nace de la anastomosis del 2º y 3er par, contornea el borde posterior del externo-cleido-mastoideo, por encima del anterior y toma la dirección del surco auriculo mastoideo, ahí se divide en ramitos para las dos caras del pabellón auricular.

3ª Rama mastoidea, salida del 2º par con-

tornea también el borde posterior del esterno-cleido-mastoideo, por encima de los dos anteriores, se dirije a la apofisis mastoides, dividiéndose en dos ramas la anterior para los tegumentos mostoideos, temporales, el posterior para la piel de la región occipital.

4ª *Rama supraclavicular*, nacida del 4º par se dirije después de cruzar el borde posterior del externo-cleido-mastoideo, hacia la piel de la región supraclavicular y pectoral.

5ª *Rama supra-acromial* nacida del mismo par que el anterior se dirije abajo y afuera por el triángulo supraclavicular hasta la región del hombro donde se distribuye.

PLEXO CERVICAL PROFUNDO

Dos ramas ascendentes para los músculos recto lateral, recto anterior menos; dos internos, para el recto anterior mayor y largo del cuello; cuatro externos para el externo-cleido-mastoideo, trapecio, angular, romboides; mas importantes

son las dos ramas descendentes una la *descendente interna*, pasando por debajo del externo-cleido-mastoideo, sobre la yugular interna, hasta por encima del omohiodeo donde se anastomosa con la rama descendente del hipoglose, nerva los músculos infrahiodeos, la otra es el frénico, nervio respiratorio, importante por la función que desempeña, nace del 4° par cervical, poco después de su nacimiento recibe una rama de refuerzo del 3er par y otra del 5°, nacidas en las raices propiamente, una vez formado se coloca por delante del escaleno anterior y cruza su cara anterior de fuera adentro llegando de este modo al ángulo abierto hacia adentro que forman el escaleno y la primera costilla, desde ahí continua su trayecto toráxico; en la parte inferior del cuello recibe anastomosis del nervio del subclavio rama del plexo braquial, del hipogloso y del simpático.

NERVIO PNEUMOGASTRICO

El mas importante del organismo, recorre las regiones, cervical, toráxica y abdominal, bajo

nuestro punto de vista no nos hemos de ocupar sino de su porción cervical, así como de las ramas que de ésta región nacen para dar sensibilidad a los órganos del cuello, son cuatro y nos interesan solo tres.

Nervio faringeo, nace en la parte mas alta a nivel del ganglio cervical superior del gran simpático, dirigiéndose abajo y adelante llega a los lados de la faringe se ramifica y se anastomosa con otras ramificaciones procedentes del gloso-faringeo y del gran simpático constituyendo el plexo faringeo.

Nervio laringeo superior, nacido a nivel del ganglio plexiforme del pneumogástrico, se dirige a la laringe, por dentro de la carótida interna aplicado contra la faringe, se divide a nivel del asta mayor del hioides en dos ramas inferior y superior. *La inferior ó laringeo externo,* se dirige abajo entre el constrictor de la faringe y el cuerpo tiroides, perfora la membrana cricotiroidea, después de inervar el músculo del mismo nombre y se distribuye en la mucosa de la porción subglotica de la laringe y en la del ven-

triculo; ésta rama inerva también la faringe y el cuerpo tiroides. El *superior*, sigue una dirección horizontal, está situado sobre el constrictor inferior de la faringe; corre paralelamente al asta mayor del hioides entre el músculo tirohioideo que lo cubre y la membrana tirohioidea que le sirve de lecho, la perfora, llegando al espesor de los repliegues ariteno-epiglóticos, ramificándose en la mucosa de la porción supra-glótica.

Nervio laringeo inferior o recurrente. Nace en la parte superior del torax desde de haber rodeado el cayado aortico a la izquierda y el tronco braquiocefálico a la derecha, costeando el derecho el borde esofagico del mismo nombre, el izquierdo la cara anterior en el surco que forman al adosarse la traquea y el esófago; al nivel del constrictor inferior de la faringe perforán éste músculo para alojarse en la cara posterior de la laringe, en el canal vertical que forman el cartilago cricoides y el tiroides. Se distribuyen en ramos múltiples que inervan la faringe, esófago, traquea, por sus ramos colaterales. Terminan inervando los músculos de la laringe menos el crico-tiroideo.

Nervio gloso-faringeo, pequeño es su papel en la inervación del cuello, no lo citariámos si alguna vez no podría ser utilizado su recuerdo cuando por ejemplo se extirpa la lengua. Sin embargo las ramas llamadas faringeas aclosadas a los lados de la faringe y anastomosándose con los ramos del mismo nombre del pneumogástrico y del simpático forman el importante plexo faringeo que en las extirpaciones de lasinge requieren ser anestesiadas, especialmente si son complicadas con faringectomias.

Simpático cervical. Este sistema anastomosándose con el sistema raquideo, por intermedio de los *rami-comunicantes*, por sus ramas aferentes y eferentes, contribuye a la inervación del cuello; recordemos que tiene tres ganglios cerviçales de los cuales el 1° y 2° nos interesan, del primero parten ramos que forman el plexo carotideo «que envuelve en sus mallas la arteria carótida externa y se prolonga sobre las numerosas ramas de éste vaso, en otros tantos plexos secundarios, que se distribuyen cada uno de ellos por la misma zona órganica que la arteria a la

cual va anexo»; el segundo ganglio inerva por sus ramas tirodeas.

Habíamos dicho al empezar, que para obtener con anestesia local la insensibilidad del cuello era necesario cortar la conductibilidad de todos los nervios que dan sensibilidad a este segmento, si echamos una mirada de conjunto sobre ésta inervación, reparamos que todo el tegumento con los planos superficiales y músculos son inervados por el plexo cervical, los órganos y tejidos de rellenamiento con sus músculos por el pneumogástrico, gloso-faringeo y gran simpático; ésta ojeada anatómica indispensable nos permitirá desarrollar la técnica de anestesiar por una parte el plexo cervical. (anestesia para vertebral de Pauchet y Pruvost.) Por otra el laringeo superior. (Anestesia regional troncular.) Y por último la *infiltración*, para los restantes.

CAPÍTUTOLO III

TÉCNICA DE LA ANESTESIA

§ I.º

GENERALIDADES

Solución.—Usamos única y exclusivamente novocaina con drenalina. Una al 2 por 100 con XX gotas de adrenalina para las inyecciones para-vertebrales; otras dos al 1 por 100 y 1 por 200 tambien con adrenalina para las infiltraciones, se entiende que es en agua destilada. Esterilizadas al autoclave a 115º grados media hora o tindalizadas, solamente que en la primera forma es necesario agregar la adrenalina despues de la esterilización, porque, ésta substancia es facil descomposición a ésa temperatura; en la segunda la solución se prepara integra. Nosotros

emplermos con buen éxito el siguiente procedimiento: la solución íntegra es sometida en baño maria a tres ebulliciones de media hora cada vez con intervalo de doce horas.

Instrumental.—Buena jeringa, buenas agujas. Muchos operadores tienen su instrumental propio mas o menos complicado. Nosotros nos valemos de una bien calibrada jeringa Luer de 3^{cc} de capacidad y agujas de 3^{ct} de largo. Es de recomendarse por sus optimas condiciones para la anestesia la jeringa de la (F. 4) utilizada para éste objeto en la Sala VI del Hospital Clínicas, la reproducimos gracias a la gentileza del profesor Herrera Vegas. Todas las piezas son metálilicas, de 30^{cc} de capacidad con graduación en el eje del embolo; en la empuñadura tiene dos asas que permiten manejarla con vigor; la aguja de platino iridiado se fija a frotamiento y mediante un mecanismo de gancho situado en la parte lateral del receptor de la jeringa; hay una pieza intermediaria curva que tambien se enchufa a la jeringa, por gancho; ésta a su vez tiene un gancho en su extremidad libre que fija la aguja, de donde aguja recta y curva.

Morfina.—La sedación preoperatorio en materia de anestesia constituye hoy un dogma, siendo un hecho que no hay buena anestesia sin morfina.

En general administramos 00.1 a 00.2 de morfina, segun el peso de la persona, media hora antes de la intervención, analogos resultados se obtienen con 00.2 a 00.4 centigramos de pantofón.

Cuando las intervencíones han sido de mumucha importancia como laringectomias por ejemplo, siguiendo el consejo de Brann, hemos administrado además de la morfina 000.1 de escopolamina en tres veces 4, 3 y 2 horas antes de la intervención, observando que no solo la anestesia es mas profunda, sino que las secreciones de las glándulas de las mucosas se paralisan de donde resulta un hecho favorable en estas intervenciones donde la secreción bronquial es tan molesta.

Por otra parte Hohmeir, recomienda un grano de veronal la noche antes de la operación como estupefaciente y 001 a 002 de morfina media hora antes de la intervención.

Duración.—La duración de la operación anestesiante es al rededor de 15 minutos para las grandes intervenciones y persistiendo la analgesia de 1 a 2 horas según la dosis. Está ya establecido que el cuchillo se tomará solamente media hora despues de haber empleado la anestesia, repetimos estos tiempos solo rigen para las grandes intervenciones, reduciéndose para las pequeñas.

TÉCNICA DE LA ANESTESIA PARABERTEBRAL

La anestesia paravertebral consiste en infiltrar a nivel de las apofisis transversas el plexo cèrvical.

Se traza una línea que parte del borde posterior del vértice de la apofisis mastoides y se dirije al tubérculo de Chassaignac, ésta línea vertical es cortada por otras dos horizontales que la encuentran; la superior justo a nivel del borde inferior del hueso maxilar inferior; la segunda pasa un centímetro mas abajo que el borde su-

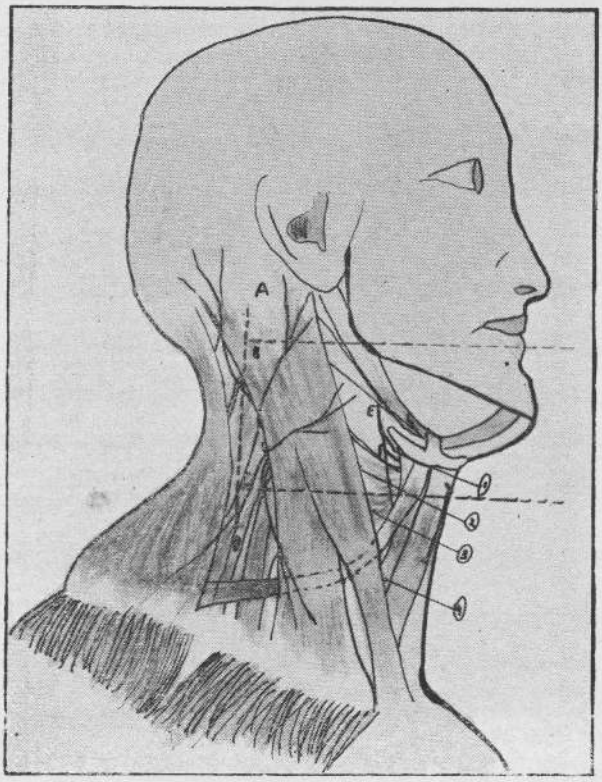

F. 1

A. — Apofisis mastoides.
B. C. — Linea de Pruvost.
D. — Tuberculo de Chassaignac.
E. — Nervio laringe superior.

En los puntos B. y C. se hacen las picaduras para infiltrar el plexo-cervical, la picacadura B. atraviesa el musculo esterno-cleido-mastoideo. algunas veces se puede salvar el musculo rechazandolo adelante) la inferior al tejido celular de la fosa supra-clavicular.

La aguja 1. que ha penetrado por encima de la escotadura del tiroides, alcanzando el laringeo superior a nivel de la membrana tiroidea.

Las agujas 2. 3. y 4. penetran por el borde interno del externo-cleido-mastoideo y se dirige a los lados y detras de la laringe y tranquea.

perior del cartilago tiroides (ver figura 1). Al segmento de línea vertical comprendido entre estas dos horizontales le llamaremos línea de Pruvost.

Los puntos óseos de reparo para trazar ésta línea son fáciles de encontrar, la apofisis *mastoides* muy palpable aún en los obesos; el *tubérculo de Chassaignac* se le encontrara siguiendo el método de exploración anatómica, se palpa en el suelo de la fosa supraclavicular la 1ª costilla, corriendo hacia atras se tropiesa con la apofisis transversa de la 7ª vértebra cervical, se asciende por delante de la columna y la primera prominencia es el tubérculo. (Figura 1 D.)

Facil es de notar que sobre ésta línea y entre los puntos B y C. (de la figura 1) o entre los extremos de la línea X (de la figura 2) se proyectan las apofisis transversas de la 2ª, 3ª y 4ª vértebras cervicales y por consiguiente el plexo cervical profundo y superficial.

Las agujas que han penetrado por los extremos de la línea X (F. 2.) las superiores perforan el músculo externo-cleido-mastoideo, pero que algunas veces se puede salvar éste obstáculo recha-

zando hacia adelante dicho músculo especialmente en sujetos de musculatura delgada, ésta posibilidad es conveniente por que nos permite llegar mas directamente a nuestro plexo; las agujas inferiores atraviesan el tejido celular supraclavicular; las puntas de todas las agujas alcanzan el flexo cervical y el líquido inyectado lo baña completamente. (a b c d).

Mirando la cara al lado opuesto del que vamos a practicar la inyección a lo largo de la línea de Pruvost, se infiltran todas las partes blandas desde la piel hasta las apofisis transversas, mediante dos funciones en los puntos B y C. (Figura 1) Desde estos dos puntos facil es esparcir el líquido por toda la región del plexo, (8, 9, 10, 11 figura* 2) tres jeringas o sean 9 centimetros cúbicos del líquido son suficientes para un lado; la mayor parte del líquido debe ser depositado junto a las apofisis transversas; al pical la piel debe hacerse el beton dérmico anestésico de costumbre.

Conviene hacer mirar la cara al lado opuesto, porque, de éste modo se aleja aún mas la

vena yugular de la zona de infiltración, conviene también clavar la aguja perpendicularmente hasta que la punta choque con el vértice de la apofisis transversa, en éste momento dirijirla lijeramente hacia adelante, nó atras, depositar el líquido sin axanzar a la línea media, de éste modo evitaremos infiltrar los músculos de la nuca o echar el líquido en la región prevertebral. (Ver figura 2.* a. b. c. d.)

TÉCNICA EXPERIMENTAL

Hemos hecho en el cadáver, siguiendo la técnica de la infiltración paravertebral inyecciones de sebo coloreado y por disección hemos podido constatar:

1° Que la línea de Pruvost corresponde con evactitud a la línea de las apofisis transversas, (F. 2 X.)

2° Que la línea de intersección superior, es decir el borde del maxilar, corresponde justo al vértice de la apofisis transversa de la 2ª cervi-

cal, o sea el punto en que emerge del agujero de conjunción el 2° par cervical. (F. 2. 9).

3° Que la línea de intersección inferior, es decir la que pasa por la parte mas saliente del cartilago tiroides corresponde justo al punto en que emerge de su agujero de conjunción el 4° par cervical. (F. 2. 10.)

4° Que el líquido inyectado según la técnica que hemos indicado baña bien todo el plexo, depositándose por fuera y delante de las apofisis transversas. (F. 2. y 3.)

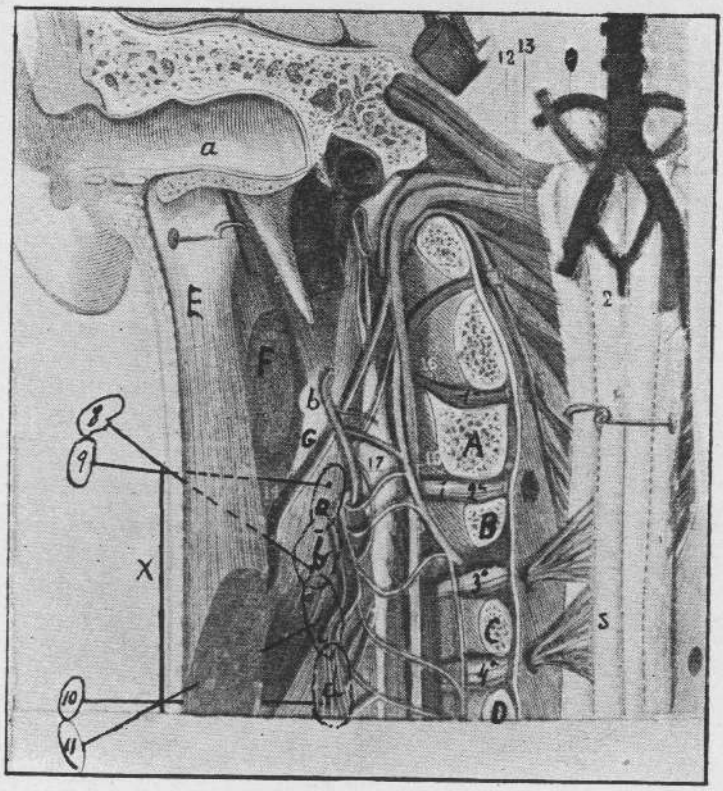

F. 2

Sección vertical y transversal del cuello, segmento posterior lado derecho.

E. - Musculo externo-cleido-mastoideo. | F. - Digástrico. | G. - Musculos prevertebrales.

A. B. C. D. — Sección vertico transversal de las cuatro primeras vertebras vervicales.

1. 2. 3. 4. — Los cuatro primeros pares cervicales, que por fuera de las apofisis transversas forman el plexo-cervical.

12. — Gloso faringeo.
13. — Pneumogástrico.
14. — Espinal.
15. — Hipogloso.
17. — Ganglio cervical superior del gran simpático.
X. — Línea de Pruvost.

8. 9. 10. 11. — Las agujas que han penetrado por los extremos de la línea X; las dos primeras perforan el musculo externo-cleido-mastoideo, las dos últimas el tejido celular supra-clavicular; las puntas de todas las agujas alcanzan el plexo-cervical y el liquido inyectado lo baña completamente. (a.b.c.d.)

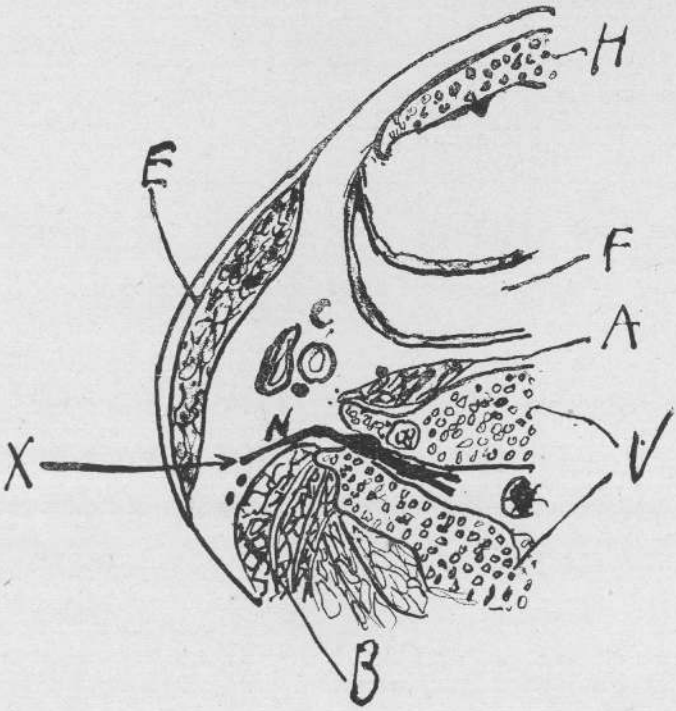

F. 3

Esquema de un corte transversal del cuello a nivel del hueso hioides; lado izquierdo

A. — Musculos pre-vertebrales.
B. — Musculos de la región posterior del cuello.
C. — Paquete carotideo.
E. — Musculo externo-cleido-mastoideo.
F. — Faringe.
H. — Hueso hioides.
N. — Nervio raquidiano saliendo del agujero de compunción.
V. — Vertebra cervical.
X. — Aguja alcanzando el nervio a su salida.

Esquema para mostrar como la aguja alcanza el plexo, sea atravesando el musculo externo-cleido-mastoideo E. o más directamente rechazandolo hacia adelante.

§ III

TECNICA DE LA ANESTESIA REGIONAL DE LOS NERVIOS LARINGEOS SUPERIORES

Hay que anestesiarlos en el momento que han de perforar la membrana tirohioider, (Figura 1. E.) por fuera del músculo tirohioideo y omohiodeo. entre el asta mayor del hiodes y hasta superior del cartilago tiroides, en éste punto el laringeo superior corre paralelamente al asta mayor del hueso hioides, cubierto por la piel, tejido celular subcutaneo y músculo cutáneo mas la aponeurosis superficial del cuello.

Se puede infiltrar por una sola picadura los dos nervios laringeos superiores, que partiendo de la escotadura del cartilago tiroides sigue el borde superior del mismo, cuando la punta de la aguja ha caminado dos o tres centimetros hacia afuera, atravesando la piel, tegido celular, mús-

culo cutáneo y aponeurosis, encuentra la membrana tiro-hioidea, allí se deposita 5° de solución anestésica; si el nervio mismo ha sido tocado el enfermo siente una fulguración dolorosa en la zona de éste nervio.

En la figura 1, la aguja marcada con el número 1 siguiendo estas reglas ha penetrado por la escotadura del cartilago tiroides y con la punta toca al nervio laringeo E. a nivel de la membrana tirohioidea. De igual modo se procede con el otro lado.

Técnica de la anestesia por infiltración en el tejido celular del cuello. Las líneas de incisión se infiltran subcutaneamente con solución al 1 por 100, sin recurrir a inyecciones intradermicas cortantes y continuas de Reclus, con tal de esperar un poco a razón de un centímetro cúbico de solución por centímetro de largo.

Como algunos operadores usan para las laringectomias, la infiltración *perilaringea* y *peritraqueal*, además de la anestesia para vertebral. la regíonal de los laringeos y la infiltración subcutánea recordamos su técnica. Desde tres pun-

tos situados sobre el borde interno del esterno-cleido-mastoideo a alturas diversas, borde superior del tiroides, borde inferior y por último encima del esternon, dirigiendo la punta de la aguja hacia la línea media, por los lados y detras de la lamige, y traquea. (Figura 1 agujas 2 3 y 4.

Técnica de anestesias según la intervención a practicar. En éste párrafo estaría comprendida la manera de anestesiar, para cada caso que se presente en la clínica, pero creemos que sería mejor desarrollarla en el capítulo de Clínica Quirurgica; ya que en este capítulo nos hemos propuesto describir las técnicas generales únicamente. No obstante vamos hacer una somera descripción del método de Marschick y Braun. Cortan la conductibilidad sensitiva de tres ramas del plexo cervical superficial, rama auricular, cervical transversa y supraclavicular, infiltrando novocaina al 1 por 100 a nivel de la parte media del borde posterior del esterno-cleido-mastoideo, la aguja debe atravesarla piel, tejido celular y músculo cutáneo. Con lo cual se obtiene una analgesia de los planos superficiales anterolaterales del cuello. (F. 1)



F. 4

Geringa metálica — Agujas — Pieza intermediária

CAPÍTULO IV

Las ventajas de la anestesia local no son ya para discutirlas, nos bastaría recordar como el parenquima pulmonar, hepático y renal, sufren infinitamente menos, como el schock queda reducido al mínimun combinando con la morfina, como se facilitan las intervenciones especialmente en el cuello conservando al operado el uso de sus facultades.

En efecto la *novocaina* alcaloide sintético cuyo poder tóxico es siete veces inferior al de la cocaina, es por hoy un anestesico ideal, cuya dosis máxima para el adulto está valorada en 1 gramo y 0.50 centígramos, aunque sabemos que se han inyectado hasta 2 gramos, no obstante es de prudencia atenerse a la dosis indicada y tener especial cuidado en lo que respecta a la

idioincrasia personal, conocidos casos de la literatura quirúrgica nos enseñan a temerla, el otro elemento anestesico la *adrenalina* es también tóxica por cuya razón no debe pasarse la dosis de 000.1, goza de la propiedad de isquemiar los tejidos, de aumentar el poder anestesico de la novocaina, por su acción especifica vaso-constrictiva, haciendo que la reabsorción sea lenta.

Respecto del schock sabemos que es un fenómeno de inhibición de los centros nerviosos provocado por excitaciones periferícas mas o menos intensas y su fisiología patológica nos enseña que está constituido especialmente por una *excitación inicial* y su propagación centripeta, su *reflexión* en el bulbo y por último los reflejos inhibidores que de él parten; la anestesia local determinando la sección fisiológica del nervio anula uno de los elementos del schock la propagación centipeta de una excitación inicial que puede ser pinzamiento, sección nerviosa; etc., por otra parte la morfina actuando como sedante sobre los centros nerviosos, aminora otro ele-

mento del Schock, susceptibilidad refleja del bulbo.

En ninguna parte se impone con mas razón la anestesia local que en el cuello, sabiendo que hay intervenciones como las laringetomias, cuya duración alcanza a veces a mas de dos horas, donde la anestesia general sería imposible, por otra parte las alertas respiratorias graves son frecuentes con el cloroformo o el éter; en estas mismas intervenciones es de importancia que el enfermo conserve su conciencia para expulsar las mucosidades bronquiales, permiten también también retardar la abertura de las vias respiratorias hasta el fin de la operación; recordaremos lo ocurrido a Berard y Sargnon. «En nuestro último caso ha habido alertas respiratorios graves, en el curso de la disección de los pneumogastricos, por ganglios adherentes, el enfermo habría muerto en la mesa de operaciones con anestesia general.»

Contramdicaciones de la anestesia local no existe en el sentido absoluto de ésta palabra, sin

embargo su indicación está limitada; a los niños no puede aplicarse a los pusilamines y a los enfermos de estado psiquico irritable, porque en todos estos puede haber lugar a schock grave, por otra parte los neoplasmas muy invasores son imposibles de ser extirpados en anestesia local.

Este capítulo de clínica quirúrgica, hubiéramos querido edificarlo únicamente con lo que hemos visto de anestesia local en el cuello, ya que una feliz oportunidad nos ha hecho testigo y actor en una serie de intervenciones practicacadas en anestesia local con bellos resultados por el Dr. Jorge en su servicio de Cirugia del Hospital de San Fernando, si no habría sido necesaria la anterior introducción.

Caca clase de intervención en el cuello, requiere un programa de anestesia distinto, es lógico pensar que no puede ser igual para extirpar una laringe que para hacer una extirpación ganglionar.

TÉCNICA DE ANESTESIA PARA LARINGECTOMIAS

1°. Morfina 00.2. Escopolamina 0000.6 en dos dosis, tres y una hora antes de la intervención.

2°. Anestesia paravertebral con solución novocaina adrenalina al 2 por 100. seis a nueve centímetros cúbicos para cada lado.

3°. Anestesia troncular o regional de los dos nervios laringeos superiores con solución al 1 por 200, cinco centímetros cúbicos para cada lado.

4°. Infiltración subcutanea en el trayecto de las incisiones en I con solución novocaína adrenalina 1 por 200, bastan 20cc de anestesico.

5°. Infiltración del tejido celular perilaringeo y peritraqueal, con solución novocaina-adre-

nalina al 1 por 200, de 30 a 60cc, son suficientes.

Total 50 a 80 centígramos de novocaina y medio miligramo de adrenalina.

6°. Embrocaciones de las mucosas laringea con solución de cocaina al 1 por 10.

Algunos operadores no utilizan el 5° tiempo infiltración perínlamigea y peritraqueal, por considerarla inútil. Sin embargo creemos que sería muy necesario por cuanto con ella cortariamos la conductibilidad de las ramificaciones del nervio recurrente. simpático cervical y algunas ramificaciones del glosofaringeo que corren por las partes anterolaterares de la faringe, ya que con la anestesia paravertebral hemos actuado sobre el plexo cervical, con la anestesia troncular del laringeo superior sobre el nervio del mismo nombre. Ya hemos dicho que todos estos nervios son lo que dan sensibilidad al cuello.

La duración de las intervenciones ha sido de una a dos horas, en todos los casos la anestesia ha sido buena, en las cuatro observaciones que presentamos operadas por el Dr. Jorge, pueden

leerse los pormenores; en ninguna intervención debe recomendarse como en ésta, la espera para tomar el cuchillo de quince minutos por lo menos, si se piensa que es tan cruenta y una región tan ricamente inervada y que tanto afecta la moral del enfermo.

Técnica de anestesia para extirpar bocios grandes o pequeños.—No es necesario hacer una anestesia profunda y prologada como para las laringectomias, por consiguiente los títulos y cantidades de solución anestesica se reducen, asi nos bastaría.

1°. Morfina o pantopon 00.1 a 00.2 media hora antes de la intervención.

2°. Infiltración paravertebral, con solución novocaina adrenalina, al 1 por 100, nueve centímetros cúbicos de líquido son suficientes para cada lado.

3°. Infiltración subcutanea en el trayecto de las incisiones, con la misma solución, bastan diez centímetros cúbicos de líquido. Total 28 centigramos de novocaina y menos de medio miligramo de adrelina, estas cantidades varian según el tamaño del tumor.

Las intervenciones han durado de diez a cincuenta minutos y la anestesia ha sido de las mas perfetas, en algunos casos fué necesario ligar las tiroides superiores e inferiores y siempre con buen resultado; apesar de la profusa hemorragia los enfermos han podido salir de la sala de operaciones euforicas y tranquilas sin la menor molestia.

Técnica de anestesia para extirpar tumores superficiales de la región antero lateral del cuello. Estando estas regiones inervadas por las ramas *auricular, cervical transversa* y *supraclavicular* del plexo cervical superficial, sería inútil hacer anestesia paravertebral; bastándonos infiltrarlas en la parte media del externo mastoideo como hacen Brann y Marschick. (Vease, técnica de anestesias segun la operación a practicar en el capítulo III.) Así hemos extirpado ganglios cancerosos supraclaviculares anestisiando a la manera de Marschick, la rama supraclavicular con cinco centímetros de solución de novocaina e infiltración en la línea de las incisiones, buena anestesia previa morfina.

Técnica de anestesia para extirpar tumores profundos de la región antero-lateral del cuello. —Cuando los tumores de la región antero-lateral del cuello son profundos, tumores congénitos, ganglios ingertados de la capa celulo ganglionar profunda de la región supra-clavicular, ganglios de la cadena carotidea, etc. se impone la anestesia para-vertebral.

1°. Morfina 00.1 a 00.2 media hora antes de la intervención.

2°. Infiltración para-vertebral del lado correspondiente con 6 a 9 centímetros cúbicos de sol: novocaina adrenalina al 1 por 100.

3°. Infiltración subcutánea en el trayecto de la incisión con el mismo liquido.

4°. Si fuera necesario despues de cortar la piel, infiltración profunda periganglionar o peritumoral. (Vease la observación N.° 29.)

Los tumores de la región posterior del cuello, hemos extirpado del siguiente modo.

1°. Morfina 00.1 media hora antes de la intervención.

2°. Anestesia regional del gran nervio suboc-

cipilal rama posterior del segundo par cervical.

3°. Infiltración subcutánea en la línea de incisión.

4°. Infiltración peritumoral. Todo con solución novocaina adrenalina al 1 por 100.

Técnica de anestesia para traqueotomías.—Infiltrando a lo Reclus en la línea de las incisiones se obtiene buenos resultados o como hace Hackenbruch, traza un rombo por encima de la traquea correspondiente al campo operatorio, inyectando subcutaneamente a partir de cuatro botones dérmicos situados en los ángulos del rombo. Desde los puntos laterales inyecta solución a los lados y detrás de la traquea al 1 por 100.

Con ésta técnica hemos hecho traqueotomías sin ningún dolor y sobre todo en seco, la abertura de la silenciosa y tranquila. Esta misma técnica hemos usado para laringostomías.

Accidentes.—Los accidentes de la anestesia local con novocaina son poquísimos y casi siempre sin consecuencias, sudores, palidéz, lipotomia, pulso pequeño y frecuente, respiración acelerada, algunas veces dicen que ha provocado ataques

histéricos o convulsiones; a nosotros nos ha ocurrido un accidente que nos ha tenido en jaque un largo minuto, habíamos sido indicados para hacer una anestesia para-vertebral en un bocio enorme, pero por razones que no es del caso indicar la hacíamos con solución de estovaina al 2 por 100 en suero fisiológico; habíamos acabado de anestesiar el lado izquierdo, cuando repentinamente la enferma es atacada de convulsiones epiléptiformes del lado derecho del cuerpo y cara, una típica hemiepilepsia que duró un minuto, fué necesario hacer respiración artificial, eter, aceite alcanforado etc.

Pasando todo sin consecuencias, interviniéndose despues de un corto repozo en las mejores condiciones de anestesia. Felizmente nunca hemos visto ningún otro accidente anestésico y si mas bien hemos palpado dia a diasus magníficos resultados.

Parece que la anestesia del pneumogástrico y del gloso-garingeo no es peligrosa por lo menos cuando se practica en un solo lado. Hirschel

de Heidelberg. (La anestesia local Hirschel, Pág. 76) lo ha hecho una vez para extirpar uu cancer del esófago, con buenos resultados. Entre nosotros el Dr. Jorge al extirpar del paquete ganglionar carotideo, un adeno-carcinoma se vió en la necesidad no solo de anestesiarlo sino de resecarlo en compañía de la arteria carótida y vena yugular envueltos por el neoplasma, sin ningún accidente. (Véase observación 31).

Por lo que respeta al *frénico*, su anestesia parece que tampoco tiene importancia, pues, si recordamos la anestesia paravertebral lo baña y debe por consiguiente contarlo en su conductibilidad motora, sin embarga no sabemos que haya ocurrido accidente alguno, ni a nosotros tampoco. Suponemos que el análisís de la constitución de éste nervio, pueda darnos la clave porqué la sección fisiológica de éste nervio no tiene importancia.

Si analisamos el modo de formación de éste nervio, presumiremos que solo quedarían cortadas las fibras nacidas del 4° par cervical, quedando intactas las del 3° y 5° amen de las fibras que

recibe del hipogloso, del nervio del subclavio y del gran simpático, si por otra parte recordamos que el músculo díafracma recibe inervación de los seis últimos intercostales, fuera de que «cada uno de los nervios frénicos forma, en la mitad correspondiente del diafracma un plexo muy complicado a cuya formación contribuyen al propio tiempo ramas procedentes de los tres últimos intercostales.» «En las mallas de éste plexo existen ganglios propios cuya presencia denota cierto automatismo funcional del diafracma que es, como se sabe el principal músculo de la respiración», Testut-Descriptiva).

Ventajas.—La anestesia local que en su principio ha sido objeto de dudas y desconfianzas hoy se ha impuesto difinitivamente a la luz meridiana de los hechos sancionados por la experiencia y la crítica imparcial. Las ventajas de la anestesia local, merecerían un capítulo aparte para discutirlas. No es nuestro objeto. Nos basta con recordar como el parenquima hepático, renal y pulmonar sufren infinitamente menos, como el schock queda reducido al mínimun combinado con

la morfina, como se facilitan las intervenciones especialmente en el cuello conservando al operado el uso de sus facultades.

Todos los cirujanos estan de acuerdo en dejar la anestesia general en un segundo plano, dando preferencia a la anestesia localizada a la menor parte del cuerpo. «Si es mejor anestesiar la mitad inferior del cuerpo o sus tres cuartos Inferiores, que todo el organismo, a «fortiori» es preferible anestesiar solamente la región operatoria cada vez que se pueda. (Regnanlt Congreso de Cirugia Paris 1913).

INTERVENCIONES PRACTICADAS EN EL CUELLO CON ANESTESIA LOCAL

Resumenes tomados del libro de Historias clínicas del Dr. José M. Jorge (Hijo).

ORSERVACION 1

HISTORIA 600. N.N. *Bocio* con degeneración quistica del tamaño de un huevo de avestruz, ocupa toda la cara anterior del cuello en forma de herradura; requirio ligadura previa de las arterias tiroideas superiores e inferiores. Enucleación total con *anestesia paravertebral* e infiltración en el trayecto de la incisión previa-morfina; resultado admirable. Ingreso 24 IX. Alta 30 IX. Operadores Dres. Jorge, Dr. Lazera Ayudante Luna.

OBSERVACION 2

HISTORIA 603 N,N. *Bocio* poliadenomatoso con degeneración quistica y coloide del tamaño de un huevo de gallina, situado sobre el lóbulo izquierdo e istma del cuerpo tiroides. Enucleación *con anestesia paravertical* e infiltración subcutanea en el trayecto de la incisión previa, morfina; resultado admirable. Ingreso 3 XII. Alta 4 XII. Operadores Dr. Jorge, Ayudantes Dr. Layera y Luna.

OBSERVACION 3

HISTORIA 604 N.N. *Bocio* poliadenomatoso con degeneración quistica del tamaño de un puño situado sobre el lóbulo derecho y el istmo del cuerpo tiroides. Enucleacion con *anestesia paravertebral* e infiltración sub-

cutanea en el trayecto de la incisión, previa morfina; resultado ideal. Ingreso 3 3 XII. Alta 19 XII. Operador Dr. Jorge Ayudante Dr. Layera y Luna.

OBSERVACION 4

HISTORIA 606 N.N. *Bocio*, dos nucleos uno situada por encima y detras del esternon del tamaño de un huevo de gallina pequeño, otro situado sobre el lóbulo izquierdo de igual tamaño. Enucleación con *anestesia paravertebral* e infiltración en el trayecto de la incisión, previa morfina; resultado ideal. Ingreso 25 XII. Alta 2 I. Operapor, Dr. Jorge, Ayudante Luna.

HISTORIA 598. N.N. *Bocio* con degeneración quistica del tamaño de una naranja hundida detras del esternón. Enucleacian con *anestesia paravertebral* e infiltración subcutanea en el trayecto de las incisión, previa morfina, resultado ideal. Ingreso 1°

XI. Alta 8 XII. Operador, Dr. Jorge, Ayudante Dr. Layera.

OBSERVACION 5

HITORIA 613 N.N. *Bocio*, adenoma del tamaño de un huevo de gallina, situado en la parte del cuerpo tiroides. Enucleación con *anestesia paravertebral* e infiltración subcutánea en el trayecto de la incisión previa morfina; resultado ideal. Ingreso 21 I Alta 30 I. Operador, Dr. Jorge. Ayudante Luna.

OBSERVACION 6

HISTORIA 621 N.N. *Bocio*, adenoma del tamaño de un huevo pequeño de gallina, situado por encima de la orquilla esternal, Enucleación con *anestesia paravertebral* e infiltración subcutánea en el trayecto de

la incisión previa morfina, resultando ideal. Ingreso 11 II. Alta 19 II. Operador, Luna. Ayudante Blanco.

OBSERVACION 7

HISTORIA 644 N.N. *Bocio* del tamaño de una naranja grande, con degeneración quistica, ocupa la parte inferior del cuello, hundiéndose bastante por detras del esternón. Enucleación con *anestesia paravertebral* e infiltración subcutanea en el trayecto de la incisión; resultado anestesio ideal. (Este es el caso donde la anestesía paravertebral hecha con solución estovaina 2 por 100 nos provocó una epilepsia Jacksoniania que duró mas un minuto, por lo demas sin consecuencias.) Ingresó 27 Abril. Alta 5 Mayo. Operador, Dr. Jorge. Ayudante Luna.

OBSERVACION 8

Historia 652 N.N. *Bocio*, adenoma del tamaño de un huevo de gallina sín degeneración, situado sobre el lóbulo derecho. Enucleación con *anestesia paravertebral* e infiltración subcutanea en el trayecto de las incisiones, previa morfina, resultado ideal Ingreso 4 Mayo. Alta 7 9 de Mayo, Operador, Dr. Loyera, Ayudante Luna.

OBSERVACION 9

Historia 654 N.N. *Bocio*. con degeneración quística del tamaño de un puño, situado sobre el lóbulo izquierdo, otro núcleo aberrante bajo el esternó cleido-mastoideo izquierdo del tamaño de una nuez. Enucleción con *anestesia paravertebral* e infiltración subcutanea en el trayecto de las

incisiones, resultado ideal. Ingresó 26 Mayo. Alta, Mayo. Operador, Dr. Jorge. Ayudante Luna.

OBSERVACION 10

HISTORIA 551 N.N. *Bocio*, adenoma con degeneración coloide del tamaño de un huevo de gallina, situado en la parte media de la glándula. Cicatrización «per priman». Enucleación con *anestesia de infiltración subcutanea y peritumoral;* resultado anestésico apenas suficiente doloroso al tironear Operador Dr. Lugones. Ayudante Luna.

OBSERVACION 11

HISTORIA 583 N.N. *Bocio*; con degeneración quistica del tamaño de una naranja, situado sobre sobe el lóbulo derecho. Enucleación con *anestesia de simple infiltración sub-*

cutanea y peritumoral; resultado anestico mediocre, bastante dolor, cicatrización «per priman». Operador Dr. Jorge, Ayudante Luna.

OBSERVACION 12

HISTORIA 330 N.N. Ligadura de las arterias tiroideas superiores por *Bocio exoftalmico*, anestesia de simple infiltración, buen resultado. Operador, Dr. Jorge, Ayudante Luna.

OBSERVACION 13

Felisa T. 45 años, argentina. (Clientela privada del Dr. Jorge.)

Bocio parenquimatoso.—Hace diez años que nota su cuello muy grueso. Algunos años mas tarde se fué diseñando un tumor en la parte anterior del cuello que

hoy tiene el volumen de una toronja y que ocupa la región laringo traqueal, desde un externo mastoideo a otro.

El tumor es blando, indoloro y constituido especialmente por dos lobulaciones laterales, que se unen en la línea media con el cuello en extensión la enferma tiene una respiración con cornaje.

Operación.—Media hora antes de la intervención 2 centígramos de pantopón. Anestesia con novocaina adrenalina al 1 por 100.

Se inyectan 4cc de líquido sobre el plexo cervical de cada lado; se hace luego la infiltración de la piel y tejidos subyacentes con la misma solución.

Resección de los dos lóbulos tiroideos degenerados en la parte interna se hace subcapsular, dejando algunos restos de glandula aparentemente sana. Se hace buena hemostasia y se suturan los músculos con catgut. La piel con crin.

Duración de la operación 1 hora. La en-

ferma no ha sentido ninguna molestia mientras se operaba. Curación «per priman».

OBSERVACIÓN 14

Elena N. N. 23 años argentina. (Clientetela privada del Dr. Jorge).

Bocio quístico.—Hacen cinco años que notó un pequeño tumor del lado izquierdo del cuello que hoy tiene el volumen de una naranja grande. El tumor es indoloro, renitente y situado en el lado izquierdo del cuello, perteneciendo al lóbulo izquierdo de la tiroides.

Operación.—Una hora antes 2 cm. de pantopon y media hora despues 2 cm. anestesia con solución de novocaina adrenalina al 1 por 100.

Se inyecta sobre el plexo cervical a ambos lados, después se infiltra la piel y tejido celular subcutáneo en todo el trayecto de la incisión horizontal. Incisión de la piel

y músculos y se llega al tumor que se enúclea; se extrae otro pequeño tumor adenomatoso que se encuentra sobre el primero. (quístico) Se sutura los músculos con catgut piel con crin. Drenaje con crin 24 horas.

Duración de la operación 35. La enferma no ha sentido sino ligeras molestias cuando excindimos el núcleo adenomatoso de la parte superior. Curación «per priman».

OBSERVACIÓN 15

Andrea N. N. 31 años, española. (Clientela privada del Dr. Jorge.)

Boccio quístico.—Hace 8 años que notó un pequeño nódulo en el cuello, que creció lentamente. El tumor es del tamaño de una naranja, indoloro, remitente, perfectamente redondeado, de superficie lisa, ocupa el lóbulo izquierdo de la tiroide.

Operación.—Inyección de 2cc. de sol: de novocainal al 2 por 100 sobre el plexo cer-

vical de ambos lados. Infiltración con sol al 1 por 200 en el trayecto de las incisiones. Enucleación del tumor, suturas profundas con catgut. Intradérmica de la piel. Duración de la operación 25'. No ha tenido ninguna molestia. Cura «per priman».

LARINGECTOMIAS

OBSERVACIÓN 16

HISTORIA 605 N. N. Italiano, casado de 67 años. Diag.: *Cancer intrinseco de la laringe.* Operación de Gluck, sin traqueotomía previa. Anestesia: *paravertebral,* infiltración en el trayecto de las incisiones, regional del laríngeo superior, complementarias en la cara posterior de la laringe al desprenderla del plano faríngeo, buen resultado. previa inyección escopolamina 0.001 morfina 00.2. Duración cerca de dos horas.

Operadores Drs. Jorge, Urquiza, Layera. XII-7-1715.

OBSERVACIÓN 17

HISTORIA 100 (Libro de Medicina). N. N. Argentino, 34 años, casado. Diag.: *Cancer intrínseco de la laringe.* Operación de Gluck, con traqueotomía previa por accidentes asfícticos.

Anestesia: *paravertebral,* infiltración en el trayecto de las incisiones, regional del laringeo superior, complementarias en la cara posterior de la laringe al desprenderla del plano faringeo; buen resultado, previa inyección de morfina 00.2 escopolamina 000.1. Operadores: Dr. Jorge y Dr. Urquiza, ayudante: Luna. IX-48-1915.

OBSERVACIÓN 18

Juan C. 58 años, alemán. (Clientela privada del Dr. Jorge).

Diag.: *Cancer de la laringe.* Antecedentes..... Se vé un pequeño tumor que ocupa parte del vestíbulo, sobre la cuerda derecha; se extiende hacia la epiglotis y sus límites son poco nítidos en la parte anterior. El tamaño del tumor es de una alverja, pero la infiltración tiene una área como el cobre de 2 centavos; no hay ganglios. La biopsia confirma un cancer de células pequeñas.

Operación.—3 y 1 hora antes de la intervención escopolamina, morfina. Anestesia del flexo cervical de los dos lados con 4 cent. de sol: de novocainal al 2 por 100 de cada lado. Anestesia de los laringes superiores con la misma solución. Infiltración de tddo el trayecto de la incisión en I con sol: al 1 por 200.

Laringectomía total. Abocamiento de la traquea al polo inj. de la incisión. Sutura de la faringe y exófago con hilo encerado en un plano a puntos separados y no perforantes.

Sutura de la piel con crin y drenaje.

Duración de la operación 1 hora y 30 minutos. La anestesia ha sido muy completa, el paciente no ha sufrido en absoluto. Curación «per priman» de la piel y suturas profundas. III-12 de 1915.

OBSERVACION 19

José F. 64 años, español. (Clientela privada del Dr. Jorge.)

Diag.: *Cancer de la laringe.*—Antecedentes..... Presenta un tumor del tamaño de una avellana por encima de la cuerda inferior derecha, que la oculta casi completamente. La biopsia confiema un cancer de células pequeñas. No existen ganglios en el cuello.

Operación 3 y 1 hora antes escopolamina, morfina. Anestesia *paravertebral* y anestesia de los laringeos superiores con sol: novocaina al 2 por 100. Anestesia por

infiltración con sol al 1 por 200 en todo el trayecto de las incisiones en I.

Disección y resección de arriba hacia abajo de la laringe; sección de la traquea y abocamiento de la sección traqueal a un hojal horizontal hecho por debajo del polo inferior de la primitiva incisión. Sutura de la parte posterior de la lengua y de la garinge. Sutura de la piel con crin y drenaje. Duración de la operación 1[4] y 20. El paciente no se ha quejado sino de tirones y tracciones en la difección posterior de la laringe.

Curación «perperina» en parte, el tercio superior de la herida cerró por segunda, pues, se abrieron algunos puntos. 21-X-1915.

TRAQUEOTOMIAS

OBSERVACION 20

HISTORIA 100 N. N. Traqueotomía por accidentes asficticos de *cancer de laringe*. Anestesia local con novocaina adrenalina al 1 por 100, a la Reclus. Resultado bueno. Operador. Luna. Ayudante Latorre, IX 10-1016.

OBSERVACION 21

HISTORIA 565 N.N. Traqueotomía por accidentes asficticos de *sifiles laringea*, Anestesia local con novocaina adrelanalina al 1 por 100 a la manera de Hackenbruch. Resultado ideal. Operador Luna, Ayudante Bronca. III-20-1915.

OBSERVACION 22

HISTORIA 567 N.N. Traqueotomía por accidentes asfisicos de *tuberculosis laringea*. Anestesia local con novocaina adrenalina al 1 por 100 a la manera de Hackembruch. Resultado ideal. Operador, Luna. Ayudante Latorre. VI-30-1916.

LARINGOTOMIAS.

OBSERVACION 23

HISTORIA 565. Laringotomia, por estrechez cicatricial de origen sifilico. Anestesia local con novocaina adrenalina al 1 por 100. infiltración. Buen resultado. Operador Dr. Jorge y Urquiza. VIII-20-1915.

TUMORES EN EL CUELLO

OBSERVACION 24

HISTORIA 650 N. N. Adenitis supraclavicalar *epiteliomatosa* del tamaño de una nuez. Extirpación con anestesia local novocaina adrenalina al 1 por 100. Anestesiando el nervio supraclavicular a nivel del borde posterior del externo-cleido-mastoideo e infiltración subcutanea en el trayecto de la incición. Resultado ideal. Operador, Dr. Jorge Ayudante. Luna.

OBSERVACION 25

N.N. (Clientela privada del Dr. Jorge.) Arabe, 40 años, casado. *Lipoma* en la cara posterior del cuello, del tamaño de un puño. Anestesia local paravertebral en el la-

do donde estaba el tumor; troncular del gran nervio occipital e infiltración subcutanea. Resultado ideal. III. 20. 1916.

QUISTES CONGENITOS DEL CUELLO

OBSERVACION 26

Julio A. 18 años, argentino. (Clientela privada del Dr. Jorge).

Desde muy niño los padres le notaron un tumorcito en el centro del cuello. crecio paulatinamente hasta hoy que tiene el tamaño de un huevo. Situado en la cara aut. del cuello delante y por encima de la tiroidea. Es renitente indoloro y adhiere a los planos profundos.

Operación.—Inyección de 5cm.^{3} sol: 1/100 a ambos lados del tumor y por detras del mismo. Infiltración de la piel y planos subyacentes con la misma solución (Total 12cm^3.)

Incisión horizontal; se diseca el tumor que estaba pediculado al hueso hiroides y se extirpa, catgut para los planos superficiales y crin para la piel. Duración de la operación 38'. No ha tenido ningún dolor curación «per priman».

OBSERVACION 27

Juana B; 24 años, italiana. (Clientela privada del Dr. Jorge).

Quiste congénito del cuello. Antecedentes.

Operación.—Pantopón media hora antes de la anestesia; inyección sobre el plexo cervical izquierdo de 4cm³ de sol al 1 por 100. Infiltración de la piel y tejidos subyacentes con sol. al 1 por 200.

Incisión y disección del tumor que no presentaba adherencias, pero que llega al contacto de los grandes vasos.

Pequeño drenaje con crin. Sutura de piel con crin, Duración de la operación,

40' anestesia perfecta. «Cura per priman.»

OBSERVACION 28

Julia R. 22 años. (Clientela privada del Dr. Jorge.

Ganglios tuberculosos del cuello.—Hace cuatro años que presenta un paquete ganglionar en el lado izquierdo del cuello.

El tumor es duro, del tamaño de un huevo, con lubulaciones y de consistencia distinta. No adhiere a la piel pero está fijo profundamente. Ocupa la región carotidea media y se extiende hacia el ángulo del maxilar

Operación.—1 hora antes pantopón. Anestesia con novocaina al 1 por 100 al derredor del tumor. (12cm³ en Total.) Infiltración de la piel y de los tejidos subyacentes con la misma solución siguiendo el trayecto de la incisión horizontal.

Se incinde hasta el externo-mastoideo y

se vuelve a inyectar novocaina al 1 por 100 en el límite del tumor con el musculo y del tumor con los vasos. Resección del tumor ganglionar, se coloca algunos puntos de catgut acercándo los músculos. Sutura de piel con crin y pequeño drenaje de vidrio. Duración de la operación 1 hora y 20'. La enferma ha sentido un poco de dolor al disecar el polo superior del tumor. «Cura per priman».

OBSERVACION 29

Enrique L. 70 años, argentino. (Clientela privada del Dr. Jorge).

Adenocarcinoma del cuello.—No puede precisar la antigüedad de un pequeño tumor, que ha crecido sin provocarle molestias hasta el momento actual y cuyo tamaño alcanza el de una naranja; situado en el lado izquierdo del cuello. El tumor es duro redondeado, poco doloroso y se

adhiere a los planos profundos de la región carotidea media, aunque no muy intimamente. La piel se conserva libre. Palpando profundamente se notan lobulaciones en la superficie del tumor, cuya consistencia es homogenea

Operación.—Inyección. previa de 2cm³ de pantopón. Anestesia local: sol: 1 por 100 de novocaina. Inyección de 6cm³ detras del tumor y por delante de las apofisis transversas de la 3ª, 4ª y 5ª cervicales. Inyección de 2cmt³ de la misma selución por encima y por debajo de los polos del tumor. Infiltración de la piel siguiendo la incisión vertical, paralela casi al borde ant. del externo-mastoideo.

Se incinde la piel y planos superficiales y de nuevo se inyectan 3cm³ por debajo del esterno-mastoideo, que se rechaza hacia afuera, cortando en su 1/3 anterior; disección del tumor que se separa con facilidad de los vasos. Duración 1 hora.

El enfermo ha sentido ligeros dolores al

disecar la parte inferior del tumor. «Cura per prima».

OBSERVACION 30

Abrahan N. 39. (Clientela privada del Dr, Jorge.)

Cancer del velo-adenopatía del lado derecho. — Hace 8 meses que lo estaban tratando con Hg. por una «llaga» que tenía en el paladar.

Se ve una ulceración del velo en su mitad derecha con una zona de infiltración grande.

Además la cadena carotidea media infartada y formando un paquete del tamaño de una toronja. 1ª *Operación.* con anestesia local, novocaina 1 por 100 se hace la resección del velo y cuatro días después se le aplica *radio* en la zona operada.

2º. *Operación.* —Pantopón 1/2 hora antes. Anestesia paravertebral con novocaina adrenalina al 2 por 100, exclusivamen-

te del lado derecho. Se infiltra el trayecto de la incisión oblicua y de los planos subyacentes. Se diseca el paquete que se atiende muy profundamente. Cuando llega a los vasos, la disección no es posible pues el tumor los incluye. Nueva infiltración con novocaina al 1 por 100 y sección de la arteria carótida, vena yugular interna y pneumogástrico. Extirpación completa del tumor. Amplio drenage y sutura de la piel con crín. Duración de la operación 1,45'. El enfermo a soportado bien la intervención, pero se ha quejado en la disección profunda del paquete.

OBSERVACION 31

Ramón J. 28 años, argentino. (Clientela privada del Dr. Jorge.)

Bala alojada en el cuello.—Hace un mes y medio le tiraron un balazo y el proyectil fué a alojarse en la région su-

praclavicular. La radiografía y el ortodiagrama la localizan delante de la opofisis transversa izquierda de la 5ª vertebra cervical.

No existen síntomas rubgtívos especiaciales, salvo una pesantez del brazo, que se manifiesta cuando trata de hacer fuerza con ese brazo.

No se palpa nada especial, pero acusa dolor cuando se presiona el punto indicado.

Operacion.—Pantopon 1/2 hora antes de la anestesia. Novocaina I por 100 y XX. gotas de adrelina. Se inyectan 5cmt³ de la solución en el sítio del dolor, colocando la aguja delante de las apofisis transversas de la 3ª cervical.

Se infiltra la piel con la misma solución y sobre el trayecto de la incisión vertical.

Incisión de 6 centímetros, que en si seguída se hace de 8, se llega a las apofisis transversas, se separa los troncos nerviosos y envuelta en un líquido negruzco

aparece el proyectil que se extrae; sin relación ninguna con los troncos nerviosos se hallaba en el borde del escaleno anterior.

Pequeño drenaje, sutura de la piel con crin. Duración de la intervención 50. El enfermo no se ha quejado, algunas tracciones le molestaron. Curación «per priman».

OBSERVACION 32

HISTORIA 598 N.N. *Bocio* con degeneración quistica del tamaño de una naranja hundido detras del esternón. Enucleación con *anestesia para vertebral* e *infiltración* subcutánea en el trayecto de las incisión, previa morfina, resultado ideal. Ingresó 1° XI, alta 7 XII. Op. Dr. Jorge, Ay. Dr. Layera.

CONCLUSIONES

1.ª La anestesia local debe ser en la mayoria de los casos el método de elección para las intervenciones quirurgicas en el cuello.

2.ª El plexo cervical, los nervios pneumogastrico, glosofaringeo y simpatico cervical, son los que dan sensibilidad al cuello.

3.ª Para practicar las grandes intervenciones en el cuello, es necesario cortar la conductibilidad sensitiva de todos los nervios indicados en la cláusula anterior; usando concurrentemente la anestesia paravertebral, la regional del laringeo superior, la infiltración subcutánea en el trayecto de las incisiones y la profunda al derredor del órgano o tumor motivo de la intervención.

4.ª Para las intervenciones que no requieran anes-

tesia de todo el cuello, la técnica variará según la operación a practicar.

5.ª La anestesia *paravertebral* que preconizamos en ésta tesis como útil y necesaria, debe ser empleada en la mayoría de las intervenciones practicadas en anestesia local en el cuello.

HERACLIO LUNA

Buenos Aires Junio 15 de 1916.

Nómbrase al señor Consejero Dr. Antonio C. Gandolfo, al profesor titular Dr. Ricardo S. Gomez, y al profesor suplente Dr. Enrique Finocchietto para que, constituídos en comisión revisora dictaminen respecto de la admisibilidad de la presente tesis, de acuerdo con el Art. 4°. de la ''Ordenanza de exámenes''.

E. BAZTERRICA
J. A. Gabastou
Secretario

Buenos Aires Julio 24 de 1916.

Habiendo la comisión precedente aconsejado la aceptación de la presente tesis, según consta en el acta No. 3180 del libro respectivo, entréguese al interesado para su impresión, de acuerdo con la Ordenanza vigente.

E. BAZTERRICA
J. A. Gabastou
Secretario

PROPOSICIONES ACCESORIAS

I

Anestesia por el frio en las pequeñas operaciones.

A. C. Gandolfo

II

Anestesia regional.

R. S. Gomez

III

Valor comparativo entre la anestesia por infiltración y la anestesia troncular.

E. Finocchietto

BIBLIOGRAFIA

1 Bulletins et Memoires de la societe Francaise de Oto-rhino-larygologie. Congrese 1914. Relaciones Lombard et Gargnon. Indications y tecnique de la laryngectomie (Pág. 30 y 124).

2 Hirschel Jorge. Anestesia local.

3 Reclus P. L'anesthesie localisée par la cocaine 1909.

4 Piquand. Frécis de anesthesie locale 1913.

5 Monod et Vanverts. Technique operatoire.

6 Pouliquem. La Rechistavaïnisatión, Thesis. París 1905.

7 Lyón chirurgical 1911. Tomo I página 406.

" 1911. " II " 229.

8 Congreso de Cirugía París 1911.

Congreso de Cirugía Paris 1913.

9 Marenco Ergasto. Semana Médica Bs. As. 1911 N.º 19.

10 BeccóRanl. Tesis Buenos Aires 1913

11 Testul. Anatomie Humaine.

12 Testul y Jacob. Anatomie Topografique.

13 Bagnati. Raquinovocainización Tesis Bs. Aires 1914.

14 Eriecart. Tuberculosis laringea Tesis Bs. Aires 1914

15 Lagomarsino. Anestesia local para prostatectomia Tesis Buenos Aires 1915.

16 Del Valle. Anestesia local en Ginecología Tesis Buenos Aires 1915.

17 Alberti. Laringectomias, Tesis Buenos Aires 1915.

18 Regnault Jules. De la elección de la anestesia en cirugia de guerra. Semana Médica Bs. Aires. N.º 22, 1916.

36511