



N.º 3164

UNIVERSIDAD NACIONAL DE BUENOS AIRES

FACULTAD DE CIENCIAS MÉDICAS

# INERVACIÓN DE LA LARINGE

TESIS

PRESENTADA PARA OPTAR AL TÍTULO DE DOCTOR EN MEDICINA

POR

**PEDRO JAUREGUI**

Practicante de vacuna del Instituto Jenner (1910-1912)  
Externo e interno del Hospital San Roque (1911-1916)  
Disector de Anatomía (1914-1916)  
Actual médico del Hospital San Roque




BUENOS AIRES

«LA SEMANA MÉDICA» IMP. DE OBRAS DE E. SPINELLI  
2254 — Córdoba — 2254

1916



*Man. B. 274*



## INERVACIÓN DE LA LARINGE



Año 1916

N.º 3164

UNIVERSIDAD NACIONAL DE BUENOS AIRES

FACULTAD DE CIENCIAS MÉDICAS

# INERVACIÓN DE LA LARINGE

TESIS

PRESENTADA PARA OPTAR AL TÍTULO DE DOCTOR EN MEDICINA

POR

**PEDRO JÁUREGUI**


Practicante de vacuna del Instituto Jenner (1910-1912)  
Externo é interno del Hospital San Roque (1911-1916)  
Disector de Anatomía (1914-1916)  
Actual médico del Hospital San Roque



BUENOS AIRES

«LA SEMANA MÉDICA» IMP. DE OBRAS DE E. SPINELLI  
2254 — Córdoba — 2254

1916



La Facultad no se hace solidaria de las  
opiniones vertidas en las tesis.

*Artículo 162 del R. de la F.*

# FACULTAD DE CIENCIAS MEDICAS

## ACADEMIA DE MEDICINA

### **Presidente**

DR. D. JOSÉ PENNA

### **Vice-Presidente**


DR. D. DOMINGO CABRED

### **Miembros titulares**

1. DR. D. EUFEMIO UBALLES
2. » » PEDRO N. ARATA
3. » » ROBERTO WERNICKE
4. » » PEDRO LAGLEYZE
5. » » JOSE PENNA
6. » » LUIS GÜEMES
7. » » ELISEO CANTÓN
8. » » ANTONIO C. GANDOLFO
9. » » ENRIQUE BAZTERRICA
10. » » DANIEL J. CRANWELL
11. » » HORACIO G. PIÑERO
12. » » JUAN A. BOERT
13. » » ANGEL GALLARDO
14. » » CARLOS MALBRAN
15. » » M. HERRERA VEGAS
16. » » ANGEL M. CENTENO
17. » » FRANCISCO A. SICARDI
18. » » DIÓGENES DECOUD
19. » » BALDOMERO SOMMER
20. » » DESIDERIO F. DAVEL
21. » » GREGORIO ARAOZ ALFARO
22. » » DOMINGO CABRED
23. » » ABEL AYERZA
24. » » EDUARDO OBEJERO

### **Secretarios**

DR. D. DANIEL J. CRANWELL  
» » MARCELINO HERRERA VEGAS



# FACULTAD DE CIENCIAS MEDICAS

## ACADEMIA DE MEDICINA

### **Miembros Honorarios**

1. DR. D. TELÉMAGO SUSINI
2. » » EMILIO R. CONI
3. » » OLHINTO DE MAGALHAES
4. » » FERNANDO WIDAL
5. » » OSVALDO CRUZ



# FACULTAD DE CIENCIAS MEDICAS

## **Decano**

DR. D. ENRIQUE BAZTERRICA

## **Vice Decano**

DR. D. CARLOS MALBRÁN

## **Consejeros**

DR. D. LUIS GÜEMES  
» » ENRIQUE BAZTERRICA  
» » ENRIQUE ZÁRATE  
» » PEDRO LACAVERA  
» » ELISEO CANTÓN  
» » ANGEL M. CENTENO  
» » DOMINGO CABRED  
» » MARCIAL V. QUIROGA  
» » JOSÉ ARCE  
» » ABBE. AYERZA  
» » EUFEMIO UBALLES (con lic.)  
» » DANIEL J. CRANWELL  
» » CARLOS MALBRÁN  
» » JOSÉ F. MOLINARI  
» » MIGUEL PUIGGARI  
» » ANTONIO C. GANDOLFO (suplente)

## **Secretarios**

DR. D. PEDRO CASTRO ESCALADA (Consejo Directivo)  
» » JUAN A. GABASTOU (Facultad)

---



# ESCUELA DE MEDICINA

---

## PROFESORES HONORARIOS

DR. ROBERTO WERNICKE

- » JUVENCIO Z. ARCE
- » PEDRO N. ARATA
- » FRANCISCO DE VEYGA
- » ELISEO CANTÓN
- » JUAN A. BOERI
- » FRANCISCO A. SICARDI



## ESCUELA DE MEDICINA

<b>Asignaturas</b>	<b>Catedráticos Titulares</b>
Zoología Médica .....	DR. PEDRO LACAVERA
Botánica Médica .....	» LUCIO DURANAONA
	» RICARDO S. GÓMEZ
Anatomía Descriptiva .....	» RICARDO SARMIENTO LASPIUR
	» JOAQUIN LOPEZ FIGUEROA
	» PEDRO BELOU
Química Médica .....	» ATANASIO QUIROGA
Histología .....	» RODOLFO DE GAINZA
Física Médica .....	» ALFREDO LANARI
Fisiología General y Humana .....	» HORACIO G. PIÑERO
Bacteriología .....	» CARLOS MALBRAN
Química Médica y Biológica .....	» PEDRO J. PANDO
Higiene Pública y Privada .....	» RICARDO SCHATZ
Semiología y ejercicios clínicos .....	» GREGORIO ARAOZ ALFARO
	» DAVID SPERONI
Anatomía Topográfica .....	» AVELINO GUTIÉRREZ
Anatomía Patológica .....	» TELÉMAGO SUSINI
Materia Médica y Terapéutica .....	» JUSTINIANO LEDESMA
Patología Externa .....	» DANIEL J. CRANWELL
Medicina Operatoria .....	» LEANDRO VALLE
Clinica Dermato-Sifilográfica .....	» BALDOMERO SOMMER
» Génito-urinarias .....	» PEDRO BENEDIT
Toxicología Experimental .....	» JUAN B. SEÑORANS
Clinica Epidemiológica .....	» JOSÉ PENNA
» Oto-rino-laringológica .....	» EDUARDO OBEJERO
Patología Interna .....	» MARCIAL V. QUIROGA
Clinica Oftalmológica .....	» PEDRO LAGLEYZE
	» LUIS GÜEMKS
» Médica .....	» LUIS AGOTTE
	» IGNACIO ALLENDE
	» AREL AYERZA
	» PASCUAL PALMA
» Quirúrgica .....	» DIÓGENES DECOUD
	» ANTONIO C. GANDOLFO
	» MARCELO T. VIÑAS
» Neurológica .....	» JOSÉ A. ESTEVES
» Psiquiátrica .....	» DOMINGO CARRED
» Obstétrica .....	» ENRIQUE ZÁRATE
» Obstétrica .....	» SAMUEL MOLINA
» Pediatría .....	» ANGEL M. CENTENO
Medicina Legal .....	» DOMINGO S. CAVIA
Clinica Ginecológica .....	» ENRIQUE BAZTERRICA



# ESCUELA DE MEDICINA

---

## PROFESORES EXTRAORDINARIOS

<b>Asignaturas</b>	<b>Catedráticos extraordinarios</b>
Zoología Médica.....	DR. DANIEL J. GREENWAY
Histología.....	» JULIO G. FERNANDEZ
Física Médica.....	» JUAN JOSÉ GALIANO
Bacteriología.....	{ » JUAN CÁRLOS DELFINO
	{ » LEOPOLDO URIARTE
Anatomía Patológica.....	» JOSÉ RADÍA
Clínica Ginecológica.....	» JOSÉ F. MOLINARI
Clínica Médica.....	» PATRICIO FLEMING
Clínica Dermato-Sifilográfica.	» MAXIMILIANO ABERASTURY
Clínica Neurológica.....	{ » JOSÉ R. SEMPRUN
	{ » MARIANO ALURRALDE
Clínica Psiquiátrica.....	{ » BENJAMÍN T. SOLARI
	{ » JOSÉ T. BORDA
Clínica Pediátrica.....	» ANTONIO F. PIÑERO
Clínica Quirúrgica.....	» FRANCISCO LLOBET
Patología interna.....	» RICARDO COLON
Clínica oto-rino-laringológica.	» ELISEO V. SEGURA
Clínica Génito-urinaria.....	» BERNARDINO MARAINI



## ESCUELA DE MEDICINA

Asignaturas	Catedráticos sustitutos
Botánica médica.....	DR. RODOLFO ENRIQUEZ
Zoología médica.....	" GUTTLERMO SREBER
Anatomía descriptiva.....	" SILVIO E. PARODI
	" EUGENIO A. GALLI
	" FRANK J. SOLER
Fisiología general y humana.....	" BERNARDO HOUSSAY
	" RODOLFO RIVAROLA
Bacteriología.....	" ALOIS BACHMANN
Química Biológica.....	" GERMAN ANSCHÜTZ
Higiene médica.....	" BENJAMÍN GALARCE
	" FELIPE A. JUSTO
Semeiología y ejercicios clínicos...	" MANUEL V. CARBONELL
	" CARLOS BONORINO UDAONDO
Anatomía patológica.....	" ALFREDO VITÓN
Materia médica y Terapia.....	" JOAQUÍN LLAMBIAS
Medicina operatoria.....	" ANGEL H. ROFFO
	" JOSÉ MORENO
Patología externa.....	" ENRIQUE FINOCCHIETTO
	" CARLOS ROBERTSON
	" FRANCISCO P. CASTRO
	" CASTELFORT LUGONES
	" NICOLÁS V. GRECO
Clinica dermato-sifilográfica.....	" PEDRO L. BALIÑA
>    génito-urinaria.....	" JOAQUÍN RIN POSADAS
>    epidemiológica.....	" FERNANDO R. TORRES
>    oftalmológica.....	" FRANCISCO DESTÉFANO
>    oto-rino-laringológica.....	" ANTONINO MARCÓ DEL PONT
	" ENRIQUE B. DEMARÍA
	" ADOLFO NOCETI
	" JUAN DE LA CRUZ CORREA
	" MAITÍN CASTRO ESCALADA
	" PEDRO LABAQUE
	" IGNACIO JORGE PACIO
Patología interna.....	" PABLO M. BARLARO
	" EDUARDO MARÍÑO
	" JOSÉ ARCE
	" ARMANDO R. MAROTTA
	" LUÍS A. TAMINI
	" MIGUEL SUSSINI
	" ROBERTO SOLÉ
	" PEDRO CHUTRO
	" JOSÉ M. JORGE (H.)
	" OSCAR COPELLO
	" ADOLFO F. LANDIVAR
	" JUAN JOSÉ VITÓN
	" PABLO J. MORSALINE
	" RAFAEL A. BULLRICH
	" IGNACIO IMAZ
>    médica.....	" PEDRO ESCUDERO
	" MARIANO R. CASTEX
	" PEDRO J. GARCÍA
	" JOSÉ DESTÉFANO
	" JUAN R. GOYENA
	" JUAN JACOBO SPANGENBERG
	" MAMERTO ACUÑA
	" GENARO SISTI
>    pediátrica.....	" PEDRO DE ELIZALDE
	" FERNANDO SCHWEIZER
	" JUAN CARLOS NAVARRO
	" JAIME SALVADOR
>    ginecológica.....	" TORIBIO PICCARDO
	" CARLOS R. CIRIO
	" OSVALDO L. BOTTARO
	" ARTURO ENRIQUEZ
	" ALBERTO FERRAITA RAMOS
	" FAUSTINO J. TRONCÉ
>    obstétrica.....	" JUAN B. GONZÁLEZ
	" JUAN C. RISSO DOMINGUEZ
	" JUAN A. GABASTOU
	" ENRIQUE A. DOBRO
>    neuroológica.....	" RÓMULO H. CHIAPPOR
	" VICENTE DIMITRI
	" JOAQUÍN V. GRECO
Medicina legal.....	" JAVIER BRANDAM
	" ANTONIO PODESTA



## ESCUELA DE FARMACIA

---

<b>Asignaturas</b>	<b>Catedráticos titulares</b>
Zoología general; Anatomía, Fisiología comparada.....	DR. ANGEL GALLARDO
Botánica y Mineralogía.....	» ADOLFO MUJICA
Química inorgánica aplicada..	» MIGUEL PUIGGARI
Química orgánica aplicada....	» FRANCISCO C. BARRAZA
Farmacognosia y posología razonadas.....	SR. JUAN A. DOMINGUEZ
Física farmacéutica.....	DR. JULIO J. GATTI
Química Analítica y Toxicológica (primer curso).....	» FRANCISCO P. LAVALLE
Técnica farmacéutica.....	» J. MANUEL IRIZAR
Química analítica y toxicológica (segundo curso) y ensayo y determinación de drogas..	» FRANCISCO P. LAVALLE
Higiene, legislación y ética farmacéuticas.....	» RICARDO SCHATZ

<b>Asignaturas</b>	<b>Catedráticos sustitutos</b>
Técnica farmacéutica.....	{ SR. RICARDO ROCCATAGLIATA
	» PASCUAL CORTI
Farmacognosia y posología razonadas.....	» OSCAR MIALOCK
Física farmacéutica.....	DR. TOMÁS J. RUMÍ
Química orgánica.....	{ SR. PEDRO J. MÉSIGOS
	» LUIS BUGLIAMELLI
Química analítica.....	DR. JUAN A. SÁNCHEZ
Química inorgánica.....	{ » ANGEL SABATINI
	» EMILIO M. FLORES



## ESCUELA DE ODONTOLOGIA

---

<b>Asignaturas</b>	<b>Catedráticos titulares</b>
1 <sup>er</sup> año.....	DR. RODOLFO ERAUZQUIN
2 <sup>o</sup> año.....	» LEON PEREYRA
3 <sup>er</sup> año.....	» N. ETCHEPAREBORDA
Protesis Dental.....	SR. ANTONIO J. GUARDO

### **Catedráticos sustitutos**

- DR. ALEJANDRO CABANNE  
» TOMÁS S. VARELA (2.<sup>o</sup> año)  
» JUAN M. CARREA (Prótesis)



## ESCUELA DE PARTERAS

---

### **Asignaturas**

### **Catedráticos titulares**

#### *Primer año:*

Anatomía, Fisiología, etc..... DR. J. C. LLAMES MASSINI

#### *Segundo año:*

Parto fisiológico..... DR. MIGUEL Z. O'FARRELL

#### *Tercer año:*

Clínica obstétrica..... DR. FANOR VELARDE

Puericultura..... » UBALDO FERNANDEZ



PADRINO DE TESIS

DOCTOR PEDRO BELOU

Profesor titular de Anatomía



A LA MEMORIA DE MI INOLVIDABLE PADRE



A MÍ QUERIDA MADRE



A MIS HERMANOS

A LOS MIOS



A LOS DOCTORES

RICARDO A. NÖLTING  
DELFOR DEL VALLE (HIJO) Y  
GUILLERMO BOSCH ARANA

COMO TESTIMONIO DEL MÁS PROFUNDO Y ETERNO AGRADECIMIENTO



Á LOS DOCTORES

MARCELO VIÑAS  
GREGORIO ARÁOZ ALFARO  
ELISEO V. SEGURA  
RAMÓN IRIBARNE  
BALDOMERO SOMMER  
JUAN M. HITCE  
CARLOS ROBERTSON LAVALLE



A LOS MÉDICOS Y COMPAÑEROS DE INTERNADO  
DEL HOSPITAL SAN ROQUE



SEÑORES ACADÉMICOS:

SEÑORES CONSEJEROS:

SEÑORES PROFESORES:

Hasta vosotros elevo este modesto trabajo, convencido que vuestro esclarecido criterio, sabrá juzgarlo benevolamente y no ver en él, sino una pequeña síntesis, resultante de las muchas enseñanzas que me habeis ofrecido á manos llenas.

Os significo mi gratitud por vuestros sabios consejos, que me servirán de guía en la escabrosa labor que me espera, por vuestro desinterés al prodigarme con vuestra experiencia y por vuestras enseñanzas que robustecieron mi espíritu inculcándole fe en la ciencia y en el trabajo.

Al profesor Doctor Pedro Belou, correcto caballero, modelo de laboriosidad y de saber, agradezco infinitamente el alto honor que me dispensa al apadrinar este humilde trabajo, así como sus oportunas indicaciones y cooperación personal.

Al profesor Doctor Marcelo Viñas, mi más íntimo reconocimiento por sus muchas atenciones y enseñanzas, así como por el favor que me dispensa al hacerme formar parte del cuerpo médico de su Servicio.

A los Jefes de Servicio, Jefes de Clínica y Médicos de Sala,

á cuyo cargo actué como practicante, mi mayor estimación y agradecimiento por sus provechosas enseñanzas.

Especial recocimiento á los Doctores Molinari, Kenny, Zambrini, Bottaro, Iribarne J., Elizalde G., Greco, Anschutz y Raices, de quienes he recibido tantas atenciones.

A la memoria del malogrado maestro Doctor Antonino Ibar-guren, como testimonio de recuerdo imperecedero.

Al Doctor Leopoldo Bard, mi Jefe de Trabajos de Anatomía, significole mi estimación y agradecimiento por sus muchas atenciones.

Mi más sincero agradecimiento á los Médicos Internos Doc-tores Pascual Schinelli, Alejandro Ceballos, Pedro Ronchi, Car-los M. Pico y especialmente al Doctor Natal López Cross, de quién fui practicante durante más de 3 años, recibiendo en todo momento pruebas de su caballerosidad y competencia.

A los Doctores José D. Ray (hijo), Gerardo Segura, Antonio A. Martínez, Rufino Cossio (hijo) y Alfredo Buzzi, mis buenos é inolvidables amigos, como testimonio de aprecio sincero.

Queda por último mi saludo de despedida á los practicantes internos del Hospital San Roque, pléyade de camaradas corres-tos, sinceros amigos, á cuyo lado pasé las horas más agradables de mi vida, cuyo recuerdo el tiempo no conseguirá borrar. En momentos en que una ligera nube de dolor nubló el hori-zonte de felicidad que me rodeaba, ellos la disiparon rodeán-dome de atenciones y cuidados tan solícitos que me obligan á eterno agradecimiento.

Ofrézcoles de todo corazón, mi amistad sincera.

## CAPÍTULO I

### INTRODUCCIÓN

El estudio de la anatomía de la inervación laringea ha sido hasta estos últimos años muy poco retocado porque se había establecido una fórmula que llamaremos clásica con Testut, fácil y útil para los usos de la enseñanza, pero no del todo exacta y que los autores aceptaban sin discusión pasando de unos á otros casi sin sufrir mutaciones.

La laringe, según esta fórmula clásica recibe su inervación motora y sensitiva del neumogástrico y espinal por intermedio de los nervios laringeos, superior é inferior.

El laringeo superior nervio mixto daría los ramos sensitivos á toda la mucosa laringea y el ramo motor al músculo crico-tiroideo, tensor de las cuerdas vocales; y el laringeo inferior, esclusivamente motor, inervaría todos los otros músculos. Como se vé nada más fácil de retener.

Entre los clásicos hemos de hacer mención especial de Bichat (1829), Bourguery y Claudio Bernard que ya en 1866 en su

Traité de l'Anatomie de l'Homme precisaban las relaciones del neumogástrico, espinal, gran simpático, así como la innervación de ciertos músculos intrínsecos de la laringe y que más adelante fueron modificadas. Las investigaciones modernas vuelven á coincidir con la de esos autores aunque no se les menciona á ese respecto en ninguno de los trabajos anatómicos.

La fisiología, la clínica, la anatomía patológica fueron acumulando observaciones ya á fines del siglo pasado que contradecían totalmente las conclusiones de los anatómicos respecto á la innervación de la laringe.

Por el estudio de las degeneraciones musculares después de la sección de los diferentes nervios, así como por la excitación de estos sobre los diferentes puntos, haciendo compresiones sucesivas con ligaduras ó laminaria se ha llegado á mostrar que la innervación es mucho más compleja.

La experimentación en animales practicada por Krause, Hooper, Semon y Horsley, Livon, Onodi, Donaldson, Fraenkel y Gad, Masini, Russel, Krishaber, Weinzweig, F. Franck, Hallion, Dionisio, Jeanselme, Lermoyez, Massei, Auverny, De Luca y otros han dado como resultado conclusiones contradictorias dando margen á que cada autor interpretara á su manera los resultados obtenidos.

Las observaciones clínicas y anátomo-patológicas dieron origen á teorías más ó menos ingeniosas para interpretar hechos contradictorios entre la clínica y la anatomía, que no conseguían explicar más que casos aislados, precisamente porque aceptaban como ciertas las conclusiones anatómicas de la distribución nerviosa de la laringe.

La observación de que los músculos abductores (dilatadores de la glotis) son más vulnerables que los otros músculos de la laringe no escapó á Gerhardt (1863), á las experimentaciones de Krishaber (1866), Mackenzie (1868), Schech (1873), Benzold

(1874), Massei (1875), pero fueron Rosenbach (1880) y Semon (1881) los que documentaron el hecho apoyándolo en observaciones clínicas.

Ya Krishaber había constatado que en la mayoría de los casos de compresión del recurrente por (cáncer del esófago, aneurisma de la aorta, etc.), se puede observar al laringoscopio una cuerda vocal sobre la línea mediana ó muy cerca de ella, indicando una parálisis unilateral del crico aritenoideo posterior, músculo abductor de las cuerdas vocales.

Para Semon la parálisis del abductor no sería suficiente para dar la posición mediana á la cuerda enferma, haría falta una contracción tónica secundaria de los adductores.

Estas ideas fueron aceptadas sin oposición durante muchos años, pero el acuerdo no existía respecto al porqué de la mayor vulnerabilidad de las fibras abductoras.

Para Rosenbach la explicación estaba en la analogía de los dilatadores con los músculos extensores en general; para otros, las fibras abductoras ocuparían la periferia del nervio lo que las expondría más fácilmente á ser lesionadas, (hipótesis insostenible por dos razones: primero, por la constatación de lesiones difusas del tronco nervioso coincidiendo con la parálisis del abductor solamente (Ruault); y segundo, por los estudios histológicos y fisiológicos de Van Gehuchten en el neumogástrico y sobre todo el trabajo de Russel (1892) demostrando que en el recurrente en toda su longitud se encuentran dos haces de fibras separadas y destinadas á dos funciones antagonistas, la respiración y la fonación: las fibras *internas* están destinadas á los músculos *abductores* y las *externas* á los *adductores*. (De Luca).

Para otros sí las fibras abductoras se lesionan preferentemente es porque ellas son más frágiles que las otras, lo que

hace decir á Ruault que esto no es más que la constatación del hecho y de ningún modo su explicación.

Para Jeanselme y Lermoyez es el músculo y no la fibra nerviosa el más frágil.

Otro hecho observado frecuentemente en clínica es el de la rareza de la parálisis de los músculos adductores. Se ha pensado que podrían ser casos de parálisis de origen cerebral.

Esta hipótesis ha sido defendida por Garel y Dejerine que han presentado observaciones anátomo-clínicas demostrando la existencia de un centro laríngeo cortical y su localización en el hombre, análogo al centro descripto por Krause en el perro.

Luego se ha pensado que esa persistencia de los movimientos adductores podía ser explicada anatómicamente.

Podría admitirse que el músculo ariaritenóideo (adductor) recibiera filetes motores de los dos recurrentes, y que á veces pero no siempre, esos filetes se anastomasarían ó se cruzarían de manera á que las dos mitades del músculo fueran inervadas cada una por los dos nervios. Esto no ha sido demostrado en forma concluyente.

En ninguna de mis investigaciones he podido comprobar esas anastómosis entre el ramo que el recurrente de un lado envía al músculo ariaritenóideo y el del lado opuesto. Por el contrario en muchos casos (63 %) este músculo no recibía ningún ramo de ambos recurrentes.

Más verosímil parece, y muchas observaciones lo atestiguan que el ariaritenóideo reciba su inervación motora del nervio laríngeo superior y accesoriamente del recurrente.

Esto explicaría el porqué en las destrucciones ó compresiones del laríngeo inferior con degeneración consiguiente de los músculos inervados por el mismo, la cuerda vocal del lado enfermo adopta con más frecuencia la posición intermedia ó la de adducción completa (posición mediana), que la de abducción

extrema que implicaría la parálisis de todos los aductores y que es en extremo rara.

Ya Bichat en 1829 y Bourguery y Claudio Bernard (loc. cit.) en la plancha 89 bis del tomo tercero, consignan la presencia de un ramo nervioso al músculo ariaritenóideo proveniente del laríngeo superior.

Hacen notar en la referencia que ese ramo es constante y que algunos anatomistas lo han eliminado sin razón de sus descripciones.

Más adelante otros autores como Exner al describir su nervio laríngeo mediano, admiten que todos los músculos de la laringe reciben ramos tanto del laríngeo inferior como del superior.

Onodi (1888) y Livon (1891) con ligeras variantes admiten más ó menos lo mismo.

En Testut (t. III, fig. 659) se ve un ramo bien diferenciado que el laríngeo superior envía al músculo ariaritenóideo. Poirier es de la misma opinión.

En todas mis investigaciones he podido comprobar la presencia de un ramo constante que el nervio laríngeo superior envía al músculo ariaritenóideo.

Este ramo es par y simétrico y lo suficiente grueso como para poder ser aislado con facilidad. Aborda al músculo por su cara posterior (véase fig. 1 y 12).

Al ocuparme de la inervación de este músculo citaré un caso cuya fotografía adjunto donde se vé en perfecto estado al músculo ariaritenóideo con su ramo del laríngeo superior y atrofia con degeneración granulo-grasosa del recurrente izquierdo y de los músculos del mismo lado inervados por este nervio: crico-aritenóideo posterior, crico-aritenóideo lateral, tiro aritenóideo externo é interno.

En cuanto al músculo ariteno-tiro-epiglótico así como la

porción oblicua del ariaritenóideo, los considero como veremos más adelante casi exclusivamente bajo la dependencia del laringeo superior.

Para Testut, tanto el músculo ariteno-tiro-epiglótico como la porción oblicua del ariaritenóideo cuyas fibras se confunden con las fibras ariteno-epiglóticas, tendrían por función deprimir la epiglótis y estrechar el orificio superior de la laringe.

Admitiendo pues la inervación de estos músculos por el nervio laringeo superior, se explicaría satisfactoriamente los casos clínicos poco frecuentes de destrucción del laringeo externo con parálisis consecutiva del crico-tiróideo y acompañado también de parálisis de los citados músculos depresores de la epiglótis (L. Bernard) observándose ésta, inmóvil, caída hacia atrás contra la base de la lengua.

En cuanto á la inervación sensitiva también en estos últimos años se ha modificado el concepto clásico que admitía como único nervio sensitivo de la laringe, al laringeo superior y con terminaciones unilaterales bien delimitadas.

Es cierto que el laringeo superior es el más importante nervio sensitivo de la laringe, pero no el único, pues el recurrente también envía ramas sensitivas así como el laringeo mediano de Exner en los casos que existe.

Las investigaciones de Mandelstamm han demostrado que cada recurrente envía ramos al lado opuesto, de ahí la variedad de trastornos motores y sensitivos en casos de alteración unilateral de este nervio.

Según Poirier la mucosa que reviste la superficie posterior, faríngea, de la laringe, está inervada por ramificaciones del nervio laringeo superior y por su rama anastomótica de Galeno.

Yo he visto en casi todos los preparadas ramas independientes que envían ambos recurrentes á esa zona de la mucosa faríngea distribuyéndose sobre la mucosa que recubre los músco-

los crico-aritenoideo posterior y ariaritenoideo. En la fig. 1 está representado uno de esos ramos.

La mucosa de la cavidad de la laringe recibe (Poirier), en la región superior, filetes emanados del laringeo superior; en la región de las cuerdas vocales inferiores, hacia atrás ramos perforantes emanados á la vez de los dos laringeos; hacia adelante y en la región subglótica de la laringe, á la vez fibras de la rama externa del laringeo superior, laringeo mediano de Exner y aún del recurrente.

Esta inervación sensitiva del recurrente provendría directamente del neumogástrico y la función motora sería debida á las fibras del espinal, razón por la cual Claudio Bernard llamaba al undécimo par el verdadero *nervio vocal*, hecho este último demostrado en 1903 por Van Gehuchten y Bochenek.

La importante comprobación clínica de la existencia de zonas de hipoestesia y anestesia del vestibulo de la laringe en los casos de compresión ó parálisis del recurrente se debe á Massei.

Más tarde otros autores han confirmado este hecho, tanto experimental como clínicamente: Martuscelli, Manciola, Maragliano, De Luca, etc.

En el curso de mis disecciones he seguido la técnica habitual: primero he estudiado topográficamente el cuello en ambos lados, siguiendo todos los ramos laríngeos desde su nacimiento hasta su contacto con la laringe, para lo cual resetaba el maxilar inferior y luego extirpaba la laringe para seguir todos los nervios hasta su terminación.

He tomado esquemas de todas las disecciones, tratando de representar lo más exactamente posible los diferentes elementos en su situación verdadera, y los que adjunto son aquellos cuyas disposiciones menos frecuentes hubieran necesitado largas descripciones que trato de sintetizar esquematizándolas.

Las fotografías han necesitado ser retocadas un poco por no notarse algunos detalles importantes pero siempre de acuerdo con el preparado.

La lámina en colores la interpretó Bouvet á la acuarela, copiándola de un preparado de tipo más ó menos normal.

Hechas estas ligeras consideraciones respecto al estado actual de la cuestión, paso á describir la anatomía de los nervios de la laringe, no pretendiendo establecer una fórmula general, sino ampliando las ya existentes con el fruto de mi propia investigación.

Primero voy á estudiar los nervios antes de la penetración en la laringe y luego estudiaré en otros capítulos la terminación de éstos en la misma.

## CAPITULO II

# NERVIO LARINGEO SUPERIOR

### RESEÑA DE SU ANATOMÍA CLÁSICA

Es una de las ramas cervicales del neumogástrico.

Se destaca de la parte interna del polo inferior del ganglio plexiforme (Testut, Cunéo), ordinariamente por una raíz, otras veces por intermedio de dos ó más (Liebault y Celles). Se dirige hacia abajo y adelante formando con el polo inferior del ganglio y el tronco del neumogástrico que le sigue, un ángulo al principio muy agudo que luego se va ensanchando á medida que ambos nervios se separan (Liebault y Celles). Se halla profundamente colocado, pegado á la pared lateral de la faringe, envuelto por el tejido celular perifaringeo.

Un poco por encima del gran cuerno del hueso hioides se divide en dos ramas terminales (Cunéo), para Testut «un poco por detrás» y para Liebault y Celles á 2 ctms. por detrás y arriba del gran cuerno del hueso hioides.

Según estos últimos autores, jamás han visto dividirse el laríngeo superior á nivel de este cuerno ó por debajo de él.

En realidad esto no se debe admitir como una división del nervio, pues éste continúa su trayecto con el mismo calibre, en cambio la rama descendente externa ó nervio laríngeo externo es de un calibre mucho menor.

El laríngeo superior propiamente dicho continúa hacia abajo adelante y adentro, llega á situarse por debajo del gran cuerno hioides y se aplica sobre la cara externa de la membrana tirohioidea, luego se insinúa entre esta última y el músculo tirohioideo en compañía de la arteria laríngea superior. Perfora finalmente esta membrana haciéndose intralaríngeo. (Poirier, Testut, Sobotta, Desjardins, etc.)

El laríngeo externo descende casi vertical á lo largo de la inserción anterior ó tiroidea del constrictor inferior de la faringe, hacia adentro de la carótida interna al principio, luego de la primitiva; se insinúa en seguida entre el constrictor y la cara interna del lóbulo lateral del cuerpo tiroides correspondiente, y se incurva ligeramente hacia arriba, para luego hacerse casi transversal hacia adentro, aborda al músculo crico-tiroideo; le da algunos filetes y penetra en la laringe, atravesando la membrana crico-tiroidea.

*Relaciones.*—A su nacimiento está situado en la región profunda y superior del cuello, en el espacio látero-faríngeo.

A ese nivel presenta más ó menos las mismas relaciones que el ganglio flexiforme de donde emerge, que con su forma alargada se encuentra en la base del cráneo á nivel del agujero desgarrado posterior que ha atravesado á su salida del cráneo acompañado del glosó faríngeo, espinal y la vena yugular interna.

La vena yugular interna se coloca hacia atrás y afuera de

los tres nervios mixtos, y estos todavía juntos se escalonan de dentro afuera IX, X y XI.

Más hacia atrás está el XII ó hipogloso, y más atrás aún el gran simpático (Cunéo).

La parte más superior del ganglio cervical superior del gran simpático es alcanzada por el ganglio plexiforme que la cubre en parte, luego se coloca francamente hacia adentro del simpático para tomar parte en la formación del paquete vículo nervioso del cuello (A. Soulié).

La yugular interna colocada hacia atrás y afuera de los nervios mixtos, se dirige luego hacia abajo y ligeramente adelante al encuentro de la carótida interna.

La carótida interna que penetra en el cráneo por el orificio exterior del conducto carotídeo, está colocada por delante, pues dicho orificio es anterior con relación al agujero desgarrado posterior.

El espinal colocado entre el ganglio plexiforme y la vena yugular interna se divide á este nivel en sus dos ramas: la interna, que aborrea al ganglio plexiforme por su cara externa cerca de su polo superior, y la externa que se dirige hacia afuera al encuentro del músculo esterno cleído mastóideo.

Por encima del nacimiento del laríngeo superior nacen ambos nervios faríngeos.

El superior, más voluminoso, nace de la parte superior del ganglio plexiforme, á veces la simple disección permite constatar que una parte de sus fibras provienen de la rama interna del espinal (Cunéo).

El nervio faríngeo mediano se destaca de la parte media del ganglio. Nace á algunos milímetros por encima del nervio laríngeo superior, con el que se une por intermedio de numerosas anastómosis.

El glosa faríngeo y el gran simpático también envían nume-

rosas ramas á esta región que mezclándose con los ramos de los dos nervios mencionados más arriba constituyen el importante plexo faríngeo colocado sobre la cara externa del músculo constrictor mediano que asegura la inervación motriz, sensitiva, vaso matriz y secretoria de la faringe.

Hacia adentro, el nervio laríngeo superior está en relación con la faringe poco después de su nacimiento y como á su entrada en la laringe el nervio está en un plano más anterior á la faringe, resulta que en su conjunto cruza oblicuamente la dirección del conducto digestivo, siendo sucesivamente retro, látero y pre faríngeo.

En todo este trayecto el nervio no abandona la aponeurosis lateral de la faringe.

Hacia afuera entra en relación con los órganos de la región, la carótida interna descendiendo verticalmente cruzando por fuera al laríngeo superior.

También el neumogástrico está en un plano más externo, en el ángulo diedro posterior de los dos vasos: carótida interna y yugular interna.

El glosó faríngeo está en un plano más externo, pero por encima de él y el gran hipoglosó más alejado aún.

Hacia atrás se encuentra el plano posterior de la región, el ganglio cervical superior del gran simpático aplicado contra la aponeurosis prevertebral que recubre el recto anterior del cuello. Su tercio inferior corresponde á la extremidad inferior del ganglio plexiforme.

Estas relaciones se refieren á la parte más alta del nervio laríngeo superior. En su tercio medio entra en relación con nuevos órganos.

El nervio aplicado sobre el músculo constrictor mediano de la faringe cuyas fibras marchan paralelas á él, dirigiéndose ambos hacia el gran cuerno hioides.

Guarda relación hacia afuera con el paquete vásculo nervioso del cuello.

El gran hipogloso efectúa en este punto su curva que de la región carotídea lo conduce á la región submaxilar cruzando la cara externa de la carótida interna pasando por fuera del neumogástrico.

En el momento que cruza la carótida, da su rama descendente ocupando una posición más superficial que el laríngeo superior.

Hacia atrás el cordón del gran simpático, desciende aplicado á la pared posterior dando numerosas ramas.

Hacia adelante entra en relación con la arteria carótida externa y sus ramas. Nacida al nivel del borde superior del cartílago tiroides, algunas veces más arriba por bifurcación de la carótida primitiva, cuya otra rama es la interna, está situada en un plano anterior y más superficial que la carótida interna. El corpúsculo intercarotídeo con su rama nerviosa que le envía el laríngeo superior guarda la misma relación que esta arteria en su nacimiento.

Sus numerosas ramas tapan por decir así al laríngeo superior haciendo necesario reclinarlas hacia afuera para poder descubrir el nervio á este nivel, así como al tronco venoso tiro-linguo-facial que colocado más afuera va á echarse en la vena yugular interna.

En su tercio inferior, ya en la región infra-hioidea, se coloca aplicado sobre la membrana tiro-hioidea por debajo del gran cuerno hioideo.

Por delante de él están los planos superficiales: la piel, el tejido celular subcutáneo, aponeurosis cervical media; por debajo, el esqueleto de la región formado á este nivel por el hueso hioides y la membrana tiro-hioidea. El gran cuerno del hueso hioides se dirige hacia arriba, atrás y afuera indicando la direc-

ción del laríngeo superior que desciende en sentido inverso, á ese nivel más ó menos paralelo y subyacente (Liebault y Celles).

La membrana tiro-hioidea está limitada hacia atrás por el ligamento tiro-hioideo lateral extendido entre la extremidad libre del gran cuerno hioides y el vértice del gran cuerno superior del cartilago tiroides.

La parte más posterior é inferior de la membrana está recubierta por las fibras más superiores del constrictor inferior de la faringe, que viene á tomar inserción en el cartilago tiroides; en cambio en su porción superior es libre.

Entre los dos músculos constrictores existe un pequeño intersticio ocupado por las fibras inferiores del músculo faringo-estafilino.

El laríngeo superior pasa como puente por ese espacio abandonando la faringe para ponerse en contacto de la cara externa de la membrana tiro-hioidea.

El punto en que este nervio perfora la membrana es diferentemente descripto.

Para la mayoría de los autores clásicos el nervio se insinúa entre la membrana tiro-hioidea y el músculo tiro-hioideo y en este intersticio perfora la membrana.

Para Poirier y Picqué así como para Liebault y Celles el nervio perforaría la membrana antes de llegar al borde posterior del músculo tiro-hioideo en el cuadrilátero hio-tiro-laríngeo de estos últimos autores situado en la región que corresponde al espacio tiro-vascular de Poirier y Picqué.

Entra acompañado por los vasos. La arteria tiroidea superior atraviesa la región; emerge de la carótida externa poco después de su nacimiento.

Se dirige primero hacia adelante, luego hacia abajo, pasa bajo el músculo omo-hioideo y llega al polo superior del lóbulo correspondiente del cuerpo tiroides donde termina.

En la primera parte de su trayecto antes de doblarse da dos ramas: la arteria esterno-cleido-mastoidea que se dirige hacia afuera y abajo para abordar la cara profunda del músculo y en el ángulo que forma el vaso al hacerse descendente desprende la laríngea superior que se dirige hacia arriba y adentro, se mete entre el músculo tiro-hioideo y la membrana tiro-hioidea perforando luego ésta de adelante atrás.

La mayoría de los autores clásicos describen las ramas arteriales y nerviosas intrincándose las unas y las otras para penetrar por orificios comunes, mientras para Liebault y Celles el nervio penetraría siempre más arriba que la arteria y por un orificio propio.

Estas relaciones son extensivas á las venas que ocupan un plano un poco más superficial. Van á contribuir á la formación del tronco venoso-tiro-linguo-facial.

En resumen, en la región infra-hioidea el nervio laríngeo superior aparece anatómicamente mucho menos tapado que en el resto de su trayecto. En efecto, cuando los planos de cubierta: piel, tejido celular subcutáneo y aponeurosis cervical superficial han sido elevados encontramos los vasos tiroideos superiores y sobre todo los laríngeos superiores. Desde que han sido aislados y reclinados, es suficiente separar el tejido celular por debajo del gran cuerno del hueso hioides, para encontrar al nervio laríngeo superior.

#### L.—RAMAS DE BIFURCACIÓN

a) *Laríngeo superior*, propiamente dicho cuyo estudio acabamos de hacer.

b) *Laríngeo externo*, se separa á ángulo agudo de la rama superior dirigiéndose hacia abajo y adelante, cruza el borde superior del constrictor inferior de la faringe colgándose sobre

su cara externa describiendo una curva á concavidad súpero-anterior.

Este nervio está colocado más profundamente que el laringeo superior, tiene á su lado externo la carótida interna y el cuerpo tiroides; por lo tanto para encontrarlo es menester separar un poco hacia adelante el lóbulo tiroideo y reclinar hacia atrás el paquete vásculo nervioso del cuello.

Según Chevrier, él está al principio hacia atrás del borde posterior del cartilago tiroides, después se insinúa bajo la cara profunda del músculo esterno-tiroideo para atacar al músculo crico-tiroideo.

Da á este músculo muchos filetes, enseguida doblando su borde superior penetra en la laringe á través de la membrana crico-tiroidea.

La arteria crico-tiroidea ó laringea mediana pasa por fuera del músculo esterno-tiroideo para llegar al mismo punto, siendo por lo tanto más superficial.

## II.—RAMAS COLATERALES

1.º *Ramo del constrictor mediano de la faringe.*—Nace del laringeo superior un poco antes de la bifurcación.

Se dirige hacia adentro, hacia la cara externa del constrictor mediano en el que termina.

Unas veces es simple y otras está representado por dos ramos separados.

2.º *Ramo del corpúsculo retro-carotideo.*—Nace del laringeo superior al pasar frente á la carótida.

Se dirige hacia abajo y afuera para abordar el corpúsculo por su parte superior.

3.º *Ramos del constrictor inferior.*—Son dos: uno proviene de

la rama superior de bifurcación y se dirige hacia abajo para abordar al músculo por su borde superior; el otro, nace del laringeo externo durante su trayecto contra el constrictor inferior y va á ramificarse en el músculo á una altura variable.

4.º *Ramos del cuerpo tiroides.*—Se destacan del laringeo externo en el momento en que acentúa su curva para dirigirse hacia adentro, abordando al cuerpo tiroides por el polo superior del lóbulo tiroides correspondiente.

### III.—RAMAS ANASTOMÓTICAS

*a)* Recibe algunos filetes anastomóticos del nervio faringeo inferior, rama del neumogástrico. *b)* Uno ó dos ramos anastomóticos que le envia el ganglio cervical superior del gran simpático. *c)* Ramos del plexo faringeo. *d)* El laringeo externo contrae con el gran simpático en la cara externa del constrictor inferior de la faringe algunas anastómosis cuyo conjunto más ó menos complejo constituye el llamado plexo de Haller (Testut).

### NERVIO LARINGEO MEDIANO

Bajo este nombre Exner ha descripto en el conejo y despues en el hombre un tercer nervio laringeo. En el conejo ese nervio, que es par, nace del ramo faringeo del neumogástrico; en el hombre nace del plexo faringeo. Para Onodi (1888) el nervio laringeo mediano no sería más que un ramo del laringeo superior, que después de haber abandonado ese nervio, se uniría al ramo faringeo (conejo) ó al plexo faringeo (hombre), que él

abandonaría enseguida para terminar en el músculo crico-tiroideo.

Para Livon (1891) en cambio el filete descrito por Exner constituye un ramo autónomo del laringeo superior, basándose para afirmar este hecho en experimentos practicados en el perro.

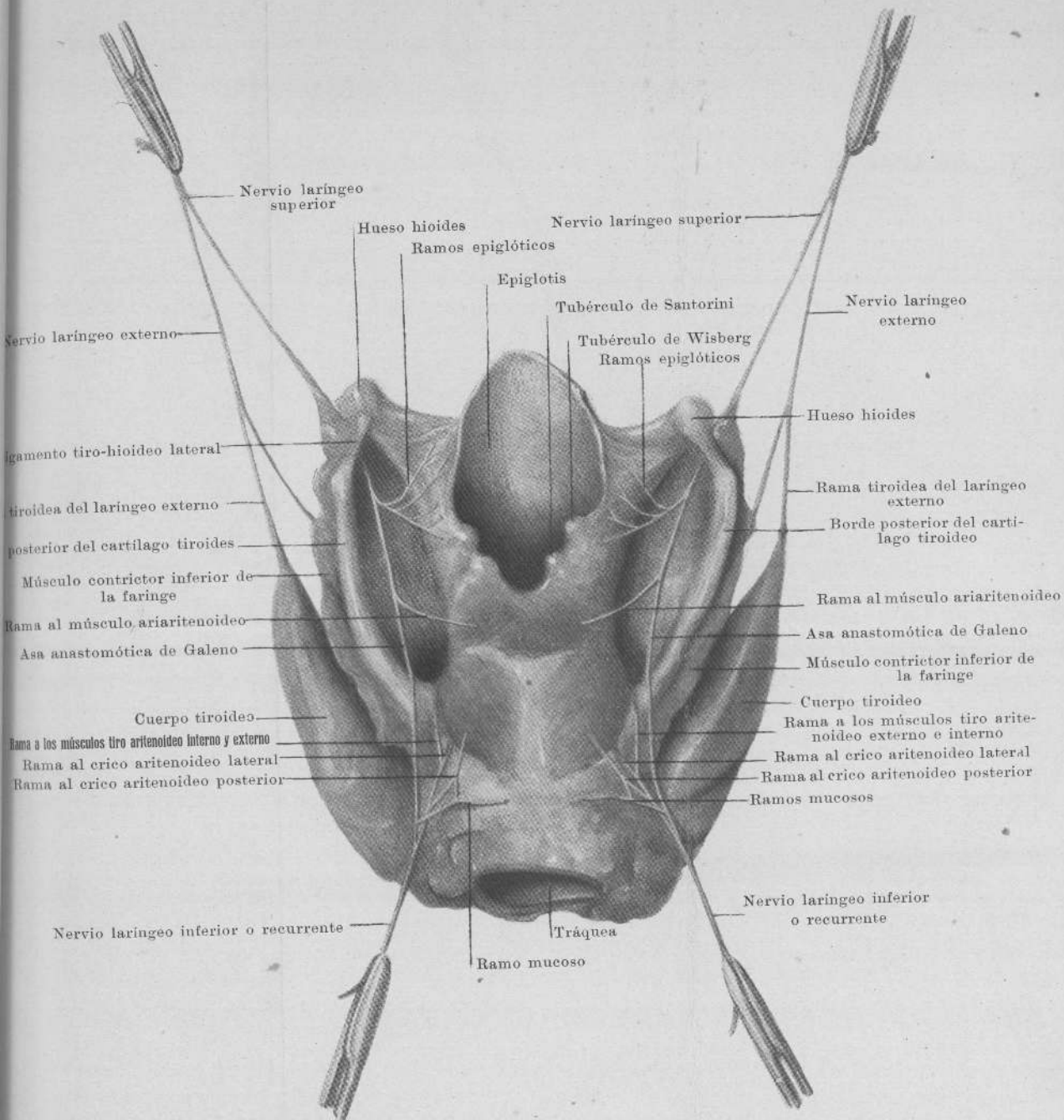


Fig. 1

aba  
roid  
P  
cons  
para  
perr

## CAPÍTULO III

### INVESTIGACIONES PERSONALES

#### NERVIO LARÍNGEO SUPERIOR

Nace en la mayoría de los casos de la parte interna del polo inferior del ganglio plexiforme del neumogástrico, pero también suele hacerlo de la parte media del mismo y aun de su polo superior.

De la primera disposición, que es la más frecuente, hemos encontrado 27 veces en 40 disecciones, ó sea el 67 %; naciendo de la parte media 11 veces, ó sea el 27 %, y naciendo, finalmente, del polo superior, sólo en dos casos, ó sea el 5 %.

Generalmente nace por una raíz. En un caso nacía por intermedio de 3 raíces; las 2 primeras provenían del ganglio plexiforme, naciendo una de su parte media y la otra de su polo inferior; la tercera provenía del ganglio cervical superior del gran simpático.

Se dirige hacia adelante, abajo, y adentro formando con el polo inferior del ganglio plexiforme un ángulo agudo.

Ambos nervios se van separando poco á poco por tomar diferentes direcciones: el neumogástrico desciende verticalmente, en cambio el laríngeo superior toma la dirección más arriba indicada.

Llega á la altura del vértice del asta mayor del hueso hioides, pasa por debajo de él, se coloca en la cara externa de la membrana tiro-hioidea y la perfora finalmente, para penetrar en la laringe.

En este trayecto da y recibe numerosas ramas, como veremos más adelante.

En ningún caso he visto que el laríngeo superior se divida en dos ramos como dicen los autores clásicos: el laríngeo superior propiamente dicho y el laríngeo externo.

Este último es siempre una rama colateral, pues su calibre es por lo menos cuatro veces menor que el del laríngeo superior.

*Relaciones.*—Para facilitar su estudio vamos á considerarlo en su nacimiento colocado junto con el ganglio plexiforme del que emana á nivel de la porción posterior del «espacio látero faríngeo», conocido con el nombre de *cavidad retro estiliana* (espacio subglandular posterior de Sebileau), luego á nivel de su tercio medio en la región carotídea, y finalmente á nivel de su tercio inferior en la región infra-hioidea.

#### L—TERCIO SUPERIOR

El laríngeo superior en su nacimiento se halla colocado más ó menos á unos 3 centímetros por debajo del agujero desgarrado posterior.

Esta distancia media se refiere á los casos en que este nervio nace del polo inferior del ganglio plexiforme, pues como se

comprende en los casos ya citados, menos frecuentes en que este nervio se origina al nivel del tercio medio ó superior del mismo, esta distancia se reduce.

El ganglio plexiforme ó plexus gangliiformis de Willis colocado hacia atrás y afuera del nervio tiene una forma alargada y mide de 15 á 20 milímetros de largo. Con él se pone en relación el glosó faríngeo, espinal, hipoglosó, gran simpático, arteria carótida interna y vena yugular interna.

*El glosó faríngeo* al nivel del agujero desgarrado posterior ocupa la extremidad ántero interna de este orificio, por lo tanto está colocado hacia adentro del neumogástrico del que está separado por una lámina fibrosa y al que le manda en la mayoría de los casos una anastomosis.

Describe una curva á concavidad ántero superior. En su porción descendente está por detrás de la carótida interna, luego cruza su cara externa para dirigirse hacia adelante.

Recibe generalmente un ramo que le envía el gran simpático á nivel de la carótida y contribuye con varios ramos á la formación del plexo faríngeo.

También envía á veces un ramo carotideo descendente que se pierde en el plexo intercarotideo.

*El espinal* ocupa la parte mediana del agujero desgarrado posterior colocado hacia atrás y afuera del neumogástrico.

Envía á este último nervio poco después de su emergencia la rama interna ó anastomótica.

Luego se separa del mismo á ángulo agudo dirigiéndose hacia abajo atrás y afuera para llegar á la cara profunda del músculo esterno cleido mastoideo. En un caso (véase fig. 4) de la rama interna del espinal nacía un ramo de grosor mediano que pronto se bifurcaba en una rama externa que abor- daba á la rama externa del espinal y una rama inferior que se dirigía hacia abajo dividiéndose en la cara externa del gan-

glio plexiforme, á nivel de su tercio medio, en dos ramas: una se perdía en el ganglio plexiforme y la otra atacaba al laringeo superior poco después de su nacimiento.

*El gran hipogloso* sale del cráneo por el agujero condíleo anterior ocupando por lo tanto una situación más interna, luego se dirige hacia adelante, abajo y afuera cruzando la cara externa de la carótida interna.

Pasa por fuera del neumogástrico, entre este último nervio y la vena yugular interna. Penetra en la región carotidea donde luego lo encontraremos.

Da generalmente al pasar junto al neumogástrico, un ramo anastomótico 34 casos ó sea el 85 %.

En un caso (preparado n.º 7) el gran hipogloso salía del cráneo por el orificio desgarrado posterior, adosado al neumogástrico. El agujero condíleo anterior muy pequeño daba paso á una arteriola.

Esta anomalía ha sido citada también por Buffet-Delmas (Pouitou médico, 1892) citado por Testut.

En ciertas ocasiones (véase fig. 8) nace del tronco del hipogloso en el momento que se coloca por fuera del ganglio plexiforme, un ramo descendente posterior que se dirige al 2.º par cervical.

Su rama descendente nace en el punto habitual, al pasar por fuera de la carótida externa pero no forma asa pues no existe rama descendente del plexo cervical profundo. Esta rama descendente da sus ramos musculares al omo-hioideo, esterno tiroideo y esterno hioideo y un filete descendente carotideo.

En el caso representado en la (fig. 9) el ramo descendente nacía al nivel del ganglio plexiforme, recibiendo más abajo dos asas anastomóticas del 2.º y 3.º par cervical.

En el caso de la (fig. 5) existían una serie de ramos anasto-

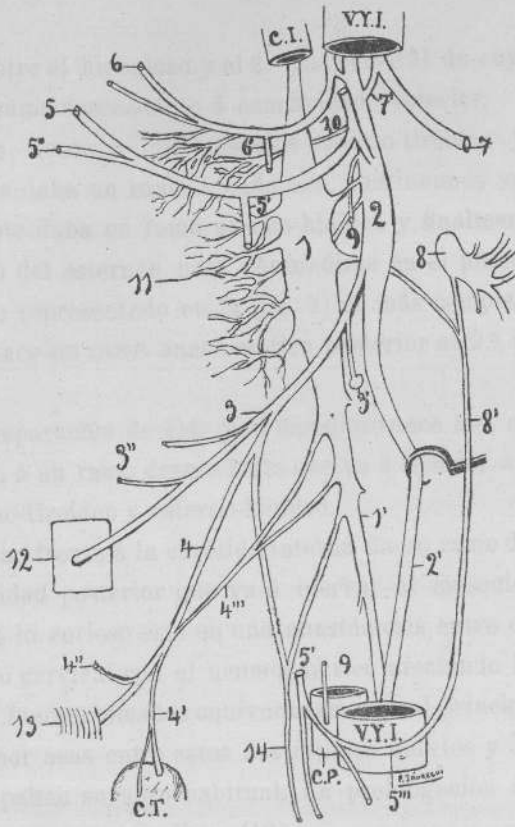


FIGURA 2

1. Ganglio cervical superior del gran simpático, con 1', simpático cervical.—2. Ganglio plexiforme, con 2', neumogástrico.—3. Laríngeo superior, con 3', su ramo al corpúsculo intercarotídeo; 3'', ramos al constrictor mediano de la faringe.—4. Laríngeo externo, con 4', su ramo tiroideo; 4'', ramo al constrictor inferior; 4''', ramo anastomótico del gran simpático.—5. Gran hipogloso, con 5', su rama descendente; 5'', su rama al tirohioideo.—6. Glosó faríngeo, con 6', ramo carotídeo.—7. Espinal, con 7', su rama interna.—8. Segundo nervio cervical, con 8', su rama descendente interna.—9. Nervio cardíaco superior.—10. Nervio faríngeo.—11. Plexo faríngeo.—12. Cuadrilátero hio-tiro-laríngeo-faríngeo.—13. Músculo críco-tiroideo —14. Nervio cardíaco.

C. I. Arteria carótida interna.—C. P. Carótida primitiva.—V. Y. I. Vena yugular interna.—C. T. Cuerpo tiroides.



móticos entre el hipogloso y el 2.º par cervical de cuyas mallas nacía un ramo descendente á concavidad posterior.

Llegado frente á los músculos esterno-tiroideo y esterno-hioideo les daba un ramo á cada uno, continuando su trayecto descendente daba un ramo al omo-hioideo y finalmente se perdía detrás del esternón para confundirse en el plexo cardíaco.

El caso representado en la (fig. 7) es más complejo. Del hipogloso nace un ramo anastomótico posterior al 2.º nervio cervical.

De la separación de éste y el hipogloso nace una orqueta que da origen á un ramo descendente que va á inervar á los músculos esterno-tiroideo y esterno-hioideo.

Al pasar frente á la carótida interna da un ramo descendente á concavidad posterior que va á inervar al músculo omo-hioideo. Pero lo curioso está en una anastómosis entre el 2.º y tercer nervio cervical con el neumogástrico afectando la forma de asas que fueron tomadas equivocadamente al principio de la disección por asas entre estos dos últimos nervios y el hipogloso pues ocupaban su sitio habitual. La prolongación descendente constituía un ramo cardíaco (10).

En cuanto á las relaciones del *Ganglio plexiforme del neumogástrico* y el *Ganglio superior del gran simpático* existe gran diversidad de opiniones y como creemos que tiene importancia bajo el punto de vista quirúrgico, nos vamos á detener un poco en ellas.

Las clásicas láminas de Hirschfeld así como los esquemas de Sappey colocan al ganglio cervical superior del gran simpático por atrás y afuera del ganglio plexiforme. Testut (t. III, fig. 91) reproduce igualmente esta situación.

Si se examina esa lámina así como las anteriores, se verá que el polo superior del ganglio cervical superior del gran simpático está á mucha distancia del orificio inferior del conducto ca-

rotideo. Necesitaria el gran simpático á esa altura incurvarse demasiado hacia adelante, cosa que no sucede.

Eso, unido á que se considera al gran simpático cervical como formando parte de la región prevertebral en toda su extensión, ha hecho que siempre en las descripciones se le coloque por detrás de los elementos que atraviesan el espacio de Sebileau.

Colocado el ganglio superior por detrás de la aponeurosis prevertebral, ó en un desdoblamiento de la misma, estaría por detrás de estos elementos citados si el limite anterior de la región prevertebral, ó aponeurosis del mismo nombre ocupara un plano paralelo al plano frontal; pero no sucede así.

La aponeurosis prevertebral cubriendo á los músculos forma una curva á convexidad anterior bien manifiesta en el sentido transversal á tal punto que su parte media está muy por delante que su porción posterior, como lo atestiguan las disecciones y los cortes efectuados á esa altura.

En nuestras disecciones hemos comprobado en todos los casos que el ganglio cervical superior del gran simpático está colocado *adelante y adentro del ganglio plexiforme del pneumogástrico*.

En esta situación su prolongación superior penetra directamente en el conducto carotideo con la arteria carótida interna colocándose por dentro de la misma.

El ganglio cervical superior se halla separado de la aponeurosis prevertebral por tejido celular laxo que permite separarlo con facilidad.

La fijeza del mismo es debida á sus numerosas ramas; por eso nosotros creemos que él está colocado en el espacio de Sebileau y no en la región prevertebral.

Es más abajo que el tronco del gran simpático penetra en esa región, colocándose por detrás de la aponeurosis prevertebral.

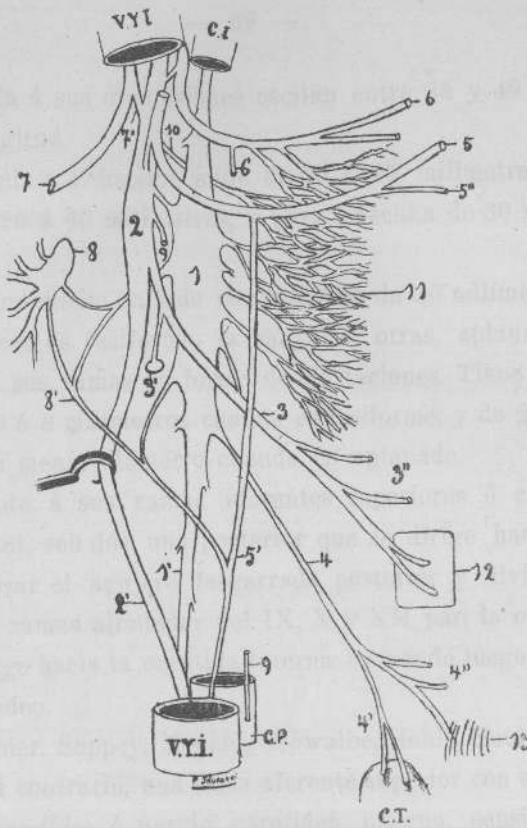


FIGURA 3

1. Ganglio cervical superior del gran simpático, con 1', simpático cervical.—2. Ganglio plexiforme, con 2', neumogástrico.—3. Laringeo superior, con 3', su ramo al corpúsculo intercarotideo; 3'', ramos al constrictor mediano de la faringe.—4. Nervio laringeo externo-naciendo del gran simpático, con 4', su ramo tiroideo; 4'' ramos al constrictor inferior de la faringe.—5. Gran hipogloso, con 5', su rama descendente; 5'', ramo al tiro hioideo.—6. Glosio faringeo, con 6', ramo carotideo.—7. Espinal, con 7', su raíz interna.—8. Segundo nervio cervical, con 8', su rama descendente interna.—9. Nervio cardíaco superior.—10. Nervio faringeo.—11. Plexo faringeo.—12. Cuadrilátero hio-tiro-laringeo-faringeo.—13. Músculo crico-tiroideo.

C. I. Arteria carótida interna.—C. P. Carótida primitiva.—V. Y. I. Vena yugular interna.—C. T. Cuerpo tiroides.



En cuanto á sus dimensiones oscilan entre 25 y 40 milímetros de longitud.

Para Henle y Schwalbe mide de 20 á 25 milímetros; para Testut de 20 á 40 milímetros, y para Luschka de 30 á 40 milímetros.

El término medio hallado por nosotros da 30 milímetros.

Unas veces es fusiforme, la mayoría; otras, aplanado desprendiendo sus ramas en forma de digitaciones. Tiene un diámetro de 5 á 8 milímetros cuando es fusiforme, y de 2 á 3 milímetros su menor diámetro cuando es aplanado.

En cuanto á sus ramas eferentes superiores ó craneales, según Testut, son dos: una posterior que se dirige hacia atrás para alcanzar el agujero desgarrado posterior y dividirse en numerosas ramas alrededor del IX, X y XII par; la otra anterior se dirige hacia la carótida interna formando luego el plexo intercarotídeo.

Cruveilhier, Sappey, Meckel, Schwalbe, Henle, Soulié describen, por el contrario, una rama aferente superior con el nombre de *ramo carotídeo* ó nervio carotídeo interno, sensiblemente más voluminoso que cualquiera otra rama del ganglio cervical superior del gran simpático.

En nuestras investigaciones hemos encontrado en todos los casos, menos uno, esta última disposición como lo hacemos gráfico en los esquemas.

De este tronco parten las múltiples ramas cuyo estudio ha sido tan profundizado por numerosos autores.

En un sólo caso hemos encontrado la disposición descripta por Testut.

El ganglio cervical superior envía constantemente uno ó más ramos anastomóticos al ganglio plexiforme.

Creemos, finalmente, que para descubrir al ganglio, una vez franqueadas las partes blandas que nos conducen al espacio lá-

tero faríngeo, es menester separar á sonda el tejido celular entre la carótida externa reclinada hacia adentro y adelante, y la carótida interna hacia afuera y atrás (Belou); ó bien, rechazar hacia adelante todo el paquete vásculo nervioso y separar á sonda todo el tejido celular ambiente. El ganglio aparece como una masa grisácea.

La *vena yugular interna* está hacia atrás y afuera de los nervios mixtos, y se dirige del agujero desgarrado posterior hacia abajo y ligeramente adelante al encuentro de la carótida interna de la que está separada, puesto que el orificio inferior del conducto carotídeo está en un plano más anterior.

La *carótida interna* está situada en un plano más anterior que el ganglio plexiforme, tapando al ganglio cervical superior del gran simpático así como al origen del nervio laríngeo superior y á veces del externo cuando éste nace muy alto.

Está en relación por su cara interna con la faringe; entre ella y la pared lateral de este último órgano se deslizan los ramos faríngeos del neumogástrico y gran simpático que van á constituir con los ramos del glosó faríngeo, el plexo faríngeo.

Más abajo está en relación por su cara posterior con los ramos del plexo intercarotídeo, y á veces con el ramo que el nervio laríngeo superior envía al corpúsculo intercarotídeo.

El laríngeo superior en su origen contornea por fuera al ganglio cervical superior del gran simpático, y es recién más adelante que se pone en contacto con la aponeurosis látero faríngea.

La faringe está colocada en un plano más anterior al plano ocupado por los nervios mixtos y la carótida interna.

Se inserta en la base del cráneo, siguiendo un trapecio en que la gran base posterior forma una línea que une las dos

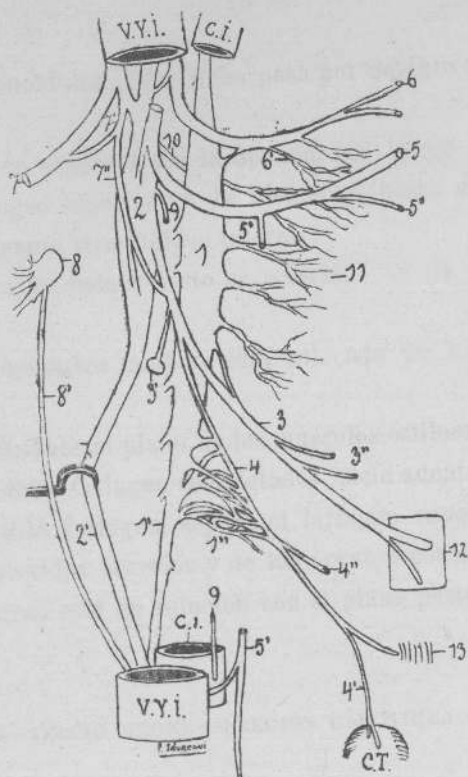



FIGURA 4

1. Ganglio cervical superior del gran simpático, con 1', simpático cervical; 1'', plexo de Haller.—2. Ganglio plexiforme, con 2', neumogástrico.—3. Laringeo superior, con 3', su ramo al corpúsculo intercarotideo; 3'', ramos al constrictor mediano de la faringe.—4. Nervio laringeo externo, con 4', su ramo tiroideo; 4'', ramo al constrictor inferior de la faringe.—5. Gran hipogloso, con 5', su rama descendente; 5'', ramo al tiro-hioideo.—6. Glosso faringeo, con 6', ramos al plexo faringeo.—7. Espinal, con 7', ramo anastomótico de su rama interna á la rama externa; 7'', rama anastomótica al ganglio plexiforme y laringeo superior, naciendo de la anterior.—8. Segundo nervio cervical, con 8', su rama descendente interna.—9. Nervio cardíaco superior.—10. Nervio faringeo.—11. Plexo faringeo.—12. Cuadrilátero hio-tiro-laringeo-faringeo.—13. Músculo crico-tiroideo.  
C. I. Arteria carótida interna.—C. P., Carótida primitiva.—V. Y. I. Vena yugular interna.—C. T. Cuerpo tiroides.



espinas esfenoidales. Esta línea pasa por delante del conducto carotídeo.

Una vez en contacto con la aponeurosis látero faríngea, el nervio laríngeo superior no la abandona hasta su encuentro con el ligamento tiro-hioideo lateral.

Por fuera, ya hemos visto su relación con la carótida interna.

El neumogástrico también está colocado en un plano más externo.

Hacia adelante el plano de los músculos estileos: estilo glosa, hioideo y estilo faríngeo completados hacia adentro por la aponeurosis estilo faríngea, separa el laríngeo superior de la región subparotídea anterior y de los órganos contenidos en ella.

Hacia atrás está en relación con el plano posterior de la región.

#### II.— TERCIO MEDIO.—(REGIÓN CARÓTIDEA ALTA)

El nervio laríngeo superior penetra en la región carotídea por su porción más alta. Después de recorrerla oblicuamente la abandona para situarse en la región infra-hioidea donde penetra en la laringe.

Camina á lo largo de la pared interna aplicado sobre el músculo contrictor mediano de la faringe cuyas fibras son paralelas á la dirección del nervio, pues este músculo toma inserción en el gran cuerno del hueso hioides.

Está separado de la faringe por tejido celular laxo, perifaringeo.

Hacia afuera está siempre el paquete vasculo nervioso del cuello. Guarda sobre todo relación más inmediata con la carótida interna á quien el nervio cruza su cara interna.

El neumogástrico está siempre hacia atrás entre la carótida

interna y la yugular interna, luego entre esta última y la carótida primitiva.

El glosó faríngeo ha ya contorneado la cara externa de la carótida interna y ha abordado la base de la lengua.

En muchos casos (32 veces ó sea el 80 %) envía uno (véase figs. 2, 3 y 9) ó dos ramos descendentes que se desprenden del nervio en el momento en que éste cruza la carótida interna. Estos ramos carotídeos van á contribuir á la formación del plexo intercarotídeo.

Hacia atrás el cordón del simpático cervical, porción intermedia entre el ganglio superior y el ganglio mediano cuando existe, ó en su defecto el inferior, marcha aplicado á la pared posterior muscular por intermedio de la aponeurosis prevertebral.

Emite numerosos ramos: al plexo intercarotídeo, á los músculos prevertebrales, ramos viscerales, etc., así como ramos anastomóticos al laringe superior y externo que estudiaremos más adelante.

Hacia adelante las relaciones son muy diferentes con relación á las de su tercio superior.

Los músculos estíleos se han separado al nivel del ángulo del maxilar inferior: el estilo hióideo junto con el digástrico se dirigen hacia abajo y adelante en dirección al hueso hioides (fig. 10), el estilo faríngeo se ha insinuado bajo el músculo constrictor mediano y el estilo glosó ligeramente descendente aborda la base de la lengua.

Entra en relación con el grupo vascular de la carótida externa. Nacida al nivel del borde superior del cartilago tiroides por bifurcación de la carótida primitiva cuya otra rama es la carótida interna.

En su origen está al lado de la faringe delante y un poco por dentro de la carótida interna, luego se hace más superficial.

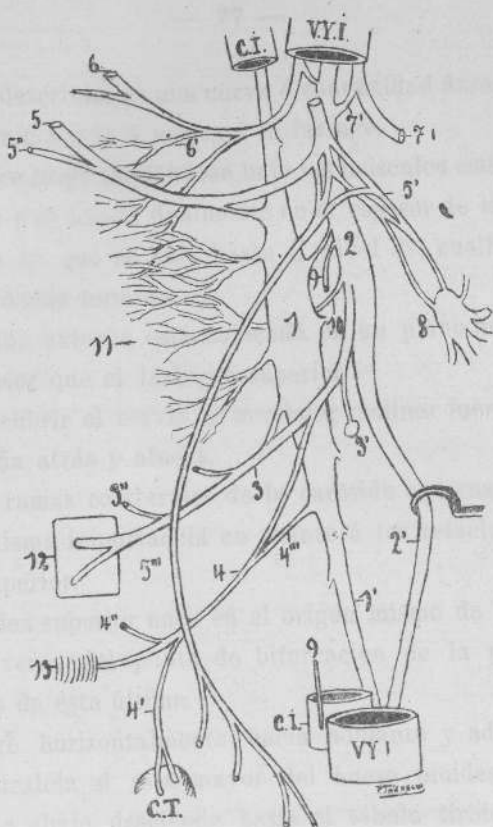


FIGURA 5

1. Ganglio cervical superior del gran simpático, con 1', simpático cervical.—2. Ganglio plexiforme, con 2', neumogástrico.—3. Laríngeo superior, con 3', su ramo al corpúsculo intercarotideo; 3'', ramo al contrictor mediano.—4. Nervio laríngeo externo, con 4', su ramo tiroideo; 4'', ramo al contrictor inferior de la faringe; 4''', raíz simpática del laríngeo externo.—5. Gran hipogloso, con 5', ramos anastomóticos al segundo nervio cervical; 5'', ramo al tiro hioideo; 5''', ramo descendente á los músculos: omo-hioideo, esterno-tiroideo y esterno-hioideo.—6. Glosio faríngeo, con 6', ramos al plexo faríngeo.—7. Espinal, con 7', su rama interna.—8. Segundo nervio cervical.—9. Nervio cardíaco.—10. Nervio faríngeo.—11. Plexo faríngeo.—12. Cuadrilátero hio-tiro-laríngeo-faríngeo.—13. Músculo crico-tiroideo.

C. I. Arteria carótida interna.—C. P. Carótida primitiva.—V. Y. I. Vena yugular interna.—C. T. Cuerpo tiroides.



Asciende describiendo una curva á convexidad ántero interna que la aproxima más ó menos á la faringe.

Desaparece luego metiéndose bajo los músculos estilo hioideo y digástrico y se hunde finalmente en el espesor de la glándula parótida de la que no sale hasta el nivel del cuello del condilo, punto donde termina.

La carótida externa está colocada en un plano más superficial y anterior que el laringeo superior.

Para descubrir el nervio es menester reclinar fuertemente la arteria hacia atrás y afuera.

Las seis ramas colaterales de la carótida externa no tienen todas la misma importancia en cuanto á las relaciones con el laringeo superior.

La tiroidea superior nace en el origen mismo de la carótida externa, á veces del punto de bifurcación de la primitiva y otras veces de esta última.

Se dirige horizontalmente hacia adelante y adentro, pasa primero paralela al asta mayor del hueso hioides; luego, se dobla hacia abajo, descendiendo hasta el lóbulo tiroideo correspondiente terminando en su polo superior.

Descansa sobre el constrictor medio de la faringe y sobre la laringe.

Entre sus ramas dá las dos laringeas superior é inferior. La primera invade la región infra-hioidea y aborda la membrana tirohioidea para perforarla; la segunda se dirige á la membrana crico-tiroidea.

La lingual nace de la parte anterior de la carótida externa por encima de la precedente.

Se dirige hacia arriba, adelante y adentro, hacia el vértice del asta mayor del hueso hioides, luego hacia arriba y adelante para meterse por debajo del músculo hio-gloso. Es convexa hacia arriba.

Antes de meterse bajo el músculo hio-gloso dá una rama supra-hioidea que costea el borde superior del hueso hioides.

Cruza la dirección del laringeo superior que á ese nivel se ha destacado de la cara profunda de la carótida externa pasando por debajo del gran cuerno hioides.

La arteria facial está más arriba y nace aisladamente ó por un tronco común con ella ó como en un caso que he observado nacía de un tronco común con la lingual y tiroidea superior formando un tronco común tiro-linguo-facial análogo al venoso del mismo nombre.

Este tomaba origen á 2 centímetros por encima del nacimiento de la carótida externa y se dividía después de un trayecto longitudinal de unos 15 milímetros.

Tiene poca relación con el laringeo superior así como la occipital.

La faringea inferior (faringo-meníngica de Theile) nace del lado interno de la carótida externa.

Se dirige verticalmente hacia arriba y adentro, á lo largo de la pared faringea; está tapada por la carótida externa.

El laringeo superior cruza la dirección de la arteria pasando entre ella y la faringe.

Más hacia afuera entra en relación mediata con el tronco venoso tiro-linguo-facial.

El nervio gran hipogloso invade la región en sus límites superiores efectuando la curva á concavidad superior para penetrar en la región supra-hioidea.

Marcha aplicado contra la carótida externa, por fuera, dato éste que se suele aprovechar para diferenciarla de la arteria carótida interna.

En el momento de atravesar la carótida externa dá su rama descendente.

Hemos visto al estudiar el hipogloso algunos casos cuyas dis-

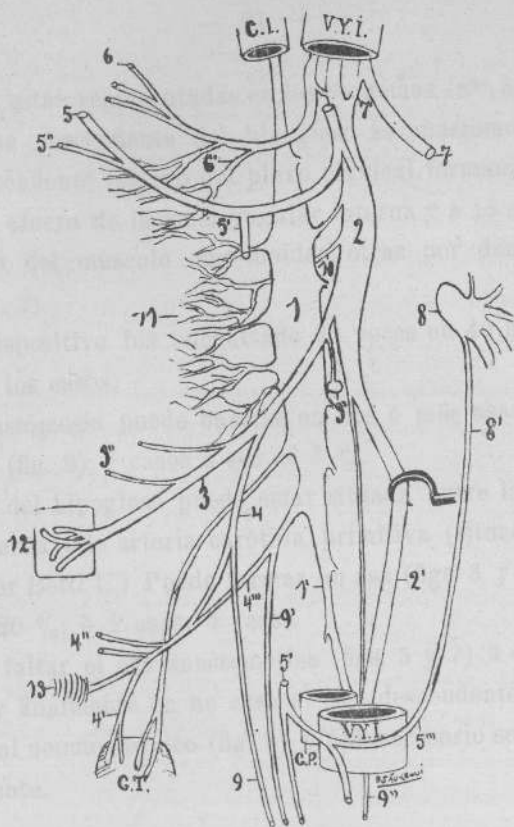


FIGURA 6

1. Ganglio cervical superior del gran simpático, con 1', simpático cervical.—2. Ganglio plexiforme, con 2', neumogástrico.—3. Laringeo superior, con 3', su ramo al corpúsculo intercarotideo; 3'', ramos al faríngeo mediano.—4. Nervio laringeo externo, con 4', su ramo tiroideo; 4'', ramos al músculo faríngeo inferior; 4''', raíz simpática.—5. Gran hipogloso, con 5', su rama descendente; 5'', ramo al músculo tiro-hioideo.—6. Glosio faríngeo, con 6', ramos al plexo faríngeo.—7. Espinal, con 7', su raíz interna.—8. Segundo nervio cervical, con 8', su rama descendente interna.—9. Nervio cardíaco naciendo del laringeo externo, con 9', idem naciendo de la raíz simpática; 9'', idem naciendo del neumogástrico.—10. Nervio faríngeo.—11. Plexo faríngeo.—12. Cuadrilátero hio-tiro-laringeo-faríngeo.—13. Músculo crico-tiroideo.

C. I. Arteria carótida interna.—C. P. Carótida primitiva.—V. Y. I. Vena yugular interna.—C. T. Cuerpo tiroides.



posiciones están representadas en los esquemas (nos. 5, 7, 8 y 9).

La rama descendente del hipogloso se anastomosa con el ramo descendente interno del plexo cervical formando asa por delante y afuera de la vena yugular interna y á 15 milímetros por arriba del músculo omo-hioideo, otras por dentro de él (véase fig. 2).

Este dispositivo fué encontrado 23 veces en 40 ó sea en el 57 % de los casos.

La anastómosis puede hacerse en dos ó más asas á alturas variables (fig. 9); 2 casos ó sea el 5 %.

El asa del hipogloso puede estar situada entre la vena yugular interna y la arteria carótida primitiva (situación ya señalada por Betti U.) Puede formar un asa (figs. 3 y 4) 8 casos ó sea el 20 %; ó 2 asas: 4 casos.

Puede faltar el asa anastomótica (figs. 5 y 7) 3 casos ó sea el 7 % y finalmente en un caso el asa descendente marchaba adosada al neumogástrico (fig. 9) y fué necesario separarlo artificialmente.

### III.— TERCIO INFERIOR.—(REGIÓN INFRA-HIOIDEA)

El nervio laríngeo superior después de su recorrido en la región carótidea la abandona para penetrar en la región infra hioidea.

Camina en la parte superior por delante de la laringe, aplicado á la membrana tiro-hioidea por debajo del gran cuerno del hueso hioides.

Lo cubren por delante: la aponeurosis cervical media, la aponeurosis cervical superficial, el tejido celular y la piel.

El gran cuerno del hueso hioides se dirige oblicuamente hacia arriba, atrás y afuera. En esta misma dirección pero en sen-

tido contrario marchan las fibras del músculo constrictor mediano que viene á insertarse en el hueso hioides.

La membrana tiro-hioidea extendida desde el hueso hioides al cartilago tiroides, está limitada hacia atrás por el ligamento tiro-hioideo lateral que se extiende entre la extremidad libre del gran cuerno hioides y el vértice del gran cuerno superior del cartilago tiroides.

A veces las fibras del constrictor mediano cubren la parte superior de la membrana tiro-hioidea, por extender muy hacia adelante sus inserciones, y es en esos casos que el laringeo superior lo atraviesa antes de ponerse en contacto con la membrana.

El constrictor inferior cubre igualmente la porción pósteroinferior de la membrana tiro-hioidea.

Entre ambos constrictores existe un pequeño intersticio de forma triangular en el fondo del cual aparecen las fibras inferiores del músculo faringo-estafilino. Ese espacio es atravesado en forma de puente por el nervio laringeo superior (véase figura 10).

Enseguida de atravesar el ligamento tiro-hioideo lateral, por debajo del gran cuerno hioides se aplica contra la membrana. Después de un trayecto variable la perfora para penetrar en la laringe.

En nuestras observaciones hemos podido comprobar como Poirier, Picqué, Liebault y Celles que perfora antes de llegar al músculo tiro-hioideo.

Generalmente lo hace en la parte media del cuadrilátero: hio-tiro-laríngeo-faríngeo (fig. 10) de Liebault y Celles.

En la mayoría de los casos la arteria laringea superior penetra en la larnige por orificio diferente que el nervio. Este orificio está situado por encima.

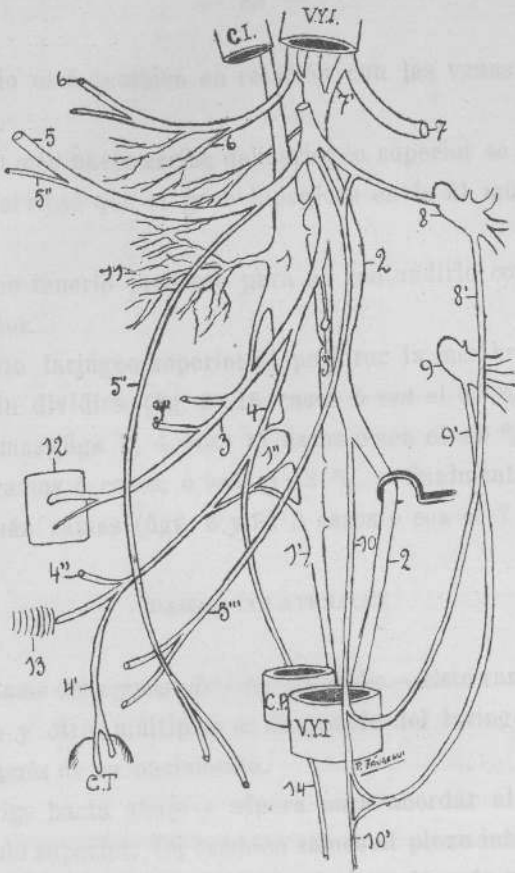



FIGURA 7

1. Ganglio cervical superior del gran simpático, con 1', simpático cervical; 1'', plexo de Haller.—2. Ganglio plexiforme, con 2'', neumogástrico.—3. Laringeo superior, con 3', su ramo al corpúsculo intercarotídeo; 3'', ramos al contrictor mediano.—4. Nervio laringeo externo, con 4', su ramo tiroideo; 4'', ramo al contrictor inferior.—5. Gran hipogloso, con 5', rama descendente al músculo omo-hioideo; 5'', ramo al tiro-hioideo; 5''', ramo descendente á los músculos: esterno-tiroideo y esterno hioideo.—6. Glosó faringeo, con 6', ramos al plexo faringeo.—7. Espinal, con 7', su raíz interna.—8. Segundo nervio cervical, con 8', rama descendente formando asa anastomótica con (10) nervio cardíaco.—9. Tercer nervio cervical, con 9', ramo descendente formando asa igual á la anterior.—10. Nervio cardíaco, con 10', su continuación.—11. Plexo faringeo.—12. Cuadrilátero hio-tiro-laringeo-faringeo.—13. Músculo crico-tiroideo.—14. Nervio cardíaco naciendo del laringeo externo.

C. I. Carótida interna.—C. P. Carótida primitiva.—V. Y. I. Vena yugular interna.—C. T. Cuerpo tiroides.



El nervio está también en relación con las venas tiroideas superiores.

Un poco más hacia arriba del laríngeo superior se encuentra el ramo nervioso que el gran hipogloso envía al músculo tirohioideo.

Es bueno tenerlo presente para no confundirlo con el laríngeo superior.

El nervio laríngeo superior al perforar la membrana puede hacerlo sin dividirse (fig. 2) 15 casos ó sea el 37 %; dividido en dos ramas (figs. 3, 4, etc.) 17 casos ó sea el 42 %; dividido en tres ramas 5 casos, ó sea el 12 %, y finalmente dividido en 4 ó más ramas (figs. 6 y 8) 3 casos ó sea el 7 %.

#### RAMAS COLATERALES

1.º *Ramo del corpúsculo retro-carotídeo.*—Este ramo unas veces único y otras múltiples se desprende del laríngeo superior poco después de su nacimiento.

Se dirige hacia abajo y afuera para abordar al corpúsculo por su polo superior. Da también ramos al plexo intercarotídeo.

En los esquemas con el objeto de hacerlo más visible lo he dibujado corto y entre ambos ganglios; esa no es su situación verdadera sino más adelante entre las dos carótidas.

2.º *Nervio laríngeo externo.*—Origen. Nace generalmente del laríngeo superior á alturas variables. A veces poco después del nacimiento del laríngeo superior (fig. 9), otras veces más abajo pero sin llegar nunca á nacer por detrás del vértice del asta mayor del hioides como dicen ciertos autores, y menos aún por debajo.

El término medio es á 2 cms. por arriba y atrás de dicha referencia.

El laríngeo externo nace del laríngeo superior en 32 casos, ó sea en el 80 %; en 2 casos nacía del ganglio plexiforme del neumogástrico, más abajo el laríngeo superior le enviaba en un caso una anastomosis y en el otro dos (véase fig. 12); casos citados también por Cruveilhier y Testut, Liebault y Celles.

En un preparado (fig. 3) el laríngeo externo nacía del polo inferior del ganglio superior cervical del gran simpático. No recibía ningún ramo anastomótico del laríngeo superior y se distribuía en la misma forma como lo hace el laríngeo externo. Por más que se buscó con cuidado, no se pudo hallar de ese lado ninguna rama motora al músculo crico-tiróideo. En el lado izquierdo la disposición era vulgar.

En 5 casos nacía el laríngeo externo por 2 ramas, una del laríngeo superior y la otra del gran simpático (fig. 5). En estos casos la rama simpática era una verdadera raíz del mismo calibre que la rama del laríngeo superior; pues no hay que confundir con los frecuentes casos en que el laríngeo externo recibe ramos anastomóticos del gran simpático (figuras 2, 6, 7, etc.), en forma de ramos independientes ó formando un verdadero plexo de Haller (fig. 4).

En otro caso no existía nervio laríngeo externo por fuera de la laringe (fig. 8). Investigando la inervación del crico-tiróideo se encontró que recibía un ramo del laríngeo superior, pero dentro de la laringe. Nacía junto con el asa de Galeno y se deslizaba entre la cara interna del cartilago tiróides y los músculos tiro-aritenóideo externo y crico-aritenóideo lateral para ir á echarse en el músculo crico-tiróideo dividido en varios ramos (fig. 11).

Finalmente, en un caso el laríngeo externo nacía por intermedio de tres raíces: una del neumogástrico, otra del laríngeo superior y la tercera del gran simpático. Más abajo recibía otra rama anastomótica del laríngeo superior (véase fig. 9).

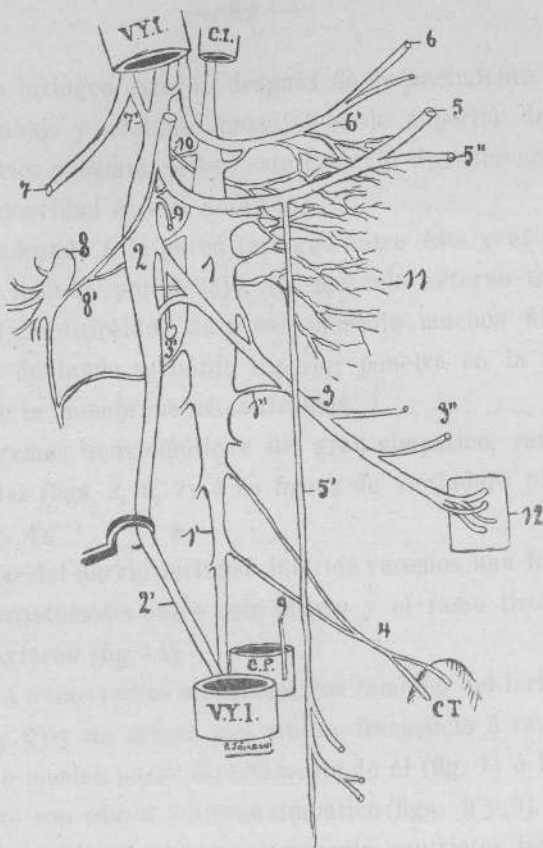



FIGURA 8

1. Ganglio cervical superior del gran simpático, con 1', simpático cervical; 1'', anastomosis simpática al laringeo superior.—2. Ganglio plexiforme, con 2'', neumogástrico.—3. Laringeo superior, con 3', su ramo al corpúsculo intercarotideo; 3'', ramos al contrictor mediano é inferior.—4. Ramos simpáticos al cuerpo tiroides.—5. Gran hipogloso, con 5', su rama descendente; 5'', ramo al tiro-hioideo.—6. Glosa faríngeo, con 6', ramos al plexo faríngeo.—7. Espinal, con 7', su rama interna.—8. Segundo nervio cervical, con 8', ramo anastomótico del gran hipogloso.—9. Nervio cardíaco.—10. Nervio faríngeo.—11. Plexo faríngeo.—12. Cuadrilátero hio-tiro-laringeo-faríngeo.

C. I. Carótida interna.—C. P. Carótida primitiva.—V. Y. I. Vena yugular interna.—C. T. Cuerpo tiroides.



El nervio laríngeo externo, después de su nacimiento se dirige hacia abajo y adelante, cruza el borde superior del constrictor inferior y camina sobre este músculo describiendo una curva á concavidad súpero anterior.

Marcha adosado á la pared faríngea entre ésta y el cuerpo tiróides; se insinúa por debajo del músculo externo tiróideo, llegando al crico-tiróideo; da á ese músculo muchos filetes y en seguida doblando su borde superior penetra en la laringe á través de la membrana crico-tiróidea.

Recibe ramos anastomóticos: del gran simpático, ramos independientes (figs. 2, 6, 7) ó en forma de verdadero plexo de Haller (fig. 4).

Al hablar del nervio laríngeo inferior veremos una forma curiosa de anastómosis entre este último y el ramo tiroideo del laríngeo externo (fig 14).

Recibe á veces ramos anastomóticos también del laríngeo superior (fig. 9) y da origen con mucha frecuencia á ramos cardíacos que pueden nacer directamente de él (fig. 7) ó bien conjuntamente con ramos del gran simpático (figs. 2 y 6).

Da constantemente ramos al músculo constrictor inferior de la faringe, ramo del constrictor inferior, y al cuerpo tiroides.

3.º *Ramos del constrictor mediano de la faringe.*—Comunmente he encontrado dos ramos á este músculo abordándolo por su cara externa. A veces la rama inferior envía su ramo al constrictor inferior.

#### RAMAS ANASTOMÓTICAS

Suele recibir una anastómosis constante que le envía el ganglio cervical superior del gran simpático.

Otras veces recibe ramos del inferior faríngeo ó bien del plexo faríngeo.

Hemos visto ya al hablar del espinal (fig. 4) un ramo que la rama interna de este nervio envía al laringeo superior.

En otro preparado (fig. 8) en que no existía el laringeo externo, el laringeo superior recibía una anastómosis poco después de su nacimiento, del ganglio plexiforme.

Los nervios cardíacos cervicales ó superiores en número variable nacen á diferentes alturas y tienen orígenes diversos.

En general, en número de uno ó dos nacen del ganglio plexiforme del neumogástrico por arriba ó debajo del nacimiento del laringeo superior (figs. 3, 4, 5, etc.) se colocan por delante de las carótidas primitivas, á veces tan adheridos que es necesario disecar con cuidado la vaina para encontrarlos; cruzan la cara anterior ó izquierda del cayado aórtico y se anastomosan á ese nivel con los otros nervios cardíacos dados por el neumogástrico y por el gran simpático.

En ciertos casos uno ó dos nervios cardíacos toman origen por dos ramas: una del laringeo externo y la otra del gran simpático 11 casos ó sea el 27 % (figs. 2 y 7).

Otras veces nace del laringeo superior (fig. 6) ó de éste y el gran simpático, ó del gran simpático solo ó también por muchas ramas del plexo de Haller.

Ya hemos visto también que la rama descendente del hipogloso puede dar aunque, no constantemente como lo afirma Valentín, un ramo carotideo que penetra en el tórax y va á echarse en el plexo cardíaco. Estos nervios cardíacos suelen con mucha frecuencia recibir anastómosis en su trayecto, del gran simpático; del tronco mismo, del ganglio mediano ó del ganglio cervical inferior.

En ciertos casos (3 observaciones) en vez de pasar los nervios cardíacos, por delante de la aorta, pasaban por detrás.

Si hemos de atenernos á apreciaciones de ciertos autores como Bernhardt, Viti, Finkelstein, Schwalbe, algunos de estos ner-

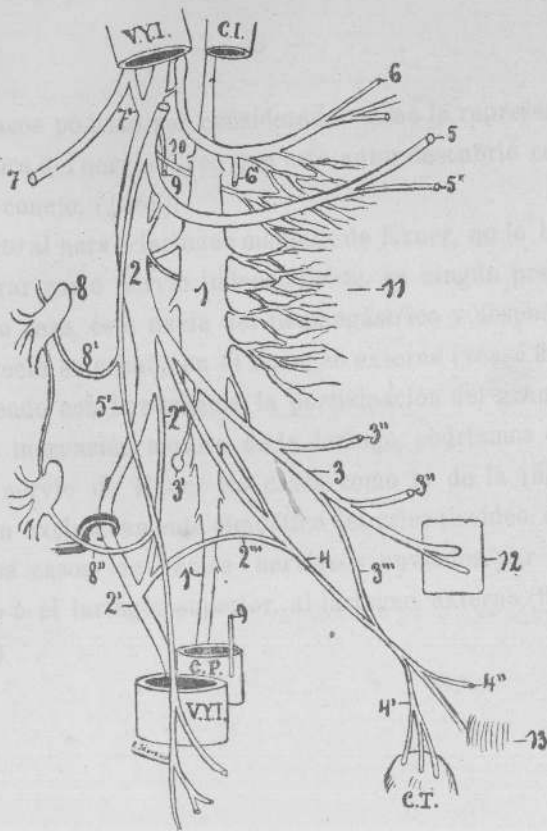


FIGURA 9

1.º Ganglio cervical superior del gran simpático, con 1', simpático cervical.—2. Ganglio plexiforme, con 2', neumogástrico; 2'', ramo del polo inferior del ganglio plexiforme al neumogástrico; 2''', raíz neumogástrica del laringeo externo ó nervio laringeo mediano de Exner.—3. Laringeo superior, con 3', su ramo al corpúsculo intercarotideo; 3'', ramos al constrictor mediano; 3''', ramo anastomótico al laringeo externo.—4. Laringeo externo, con 4', su ramo tiroideo; 4'', ramo al constrictor inferior.—5. Gran hipogloso, con 5', ramo descendente.—6. Glosso faringeo, con 6', ramo carotideo.—7. Espinal, con 7', su raíz interna.—8. Segundo nervio cervical, con 8', ramo anastomótico á la rama descendente del hipogloso; 8'', idem del tercer nervio cervical.—9. Nervio cardíaco.—10. Nervio faringeo.—11. Plexo faringeo.—12. Cuadrilátero hio-tiro-laringeo-faringeo.—13. Músculo crico-tiroideo.

C. I. Carótida interna.—C. P. Carótida primitiva.—V. Y. I. Vena yugular interna.—C. T. Cuerpo tiroides:




vios cardíacos podrían ser considerados como la representación en el hombre del nervio Cyon que este autor descubrió con Ludwig en el conejo, (1866).

En cuanto al nervio laríngeo mediano de Exner, no lo he podido encontrar como nervio independiente, en ningún preparado. En un solo caso, éste nacía del neumogástrico y después de un corto trayecto se echaba en el laríngeo externo (véase fig 9).

Admitiendo con Broeckaert la participación del gran simpático en la inervación motora de la laringe, podríamos considerar como nervio de Exner los casos como el de la (fig. 3) de inervación exclusivamente simpática del crico tiroideo, ó aún los numerosos casos de ramos nerviosos enviados por el gran simpático ó el laríngeo superior, al laríngeo externo (figuras 2, 4, 5, etc.)

---



## CAPÍTULO IV

### NERVIO LARÍNGEO INFERIOR Ó RECURRENTE

SU ANATOMÍA CLÁSICA É INVESTIGACIONES PERSONALES

El nervio laríngeo inferior ó también llamado recurrente por el trayecto retrógrado que tiene que efectuar para llegar á la laringe donde penetra, nace del neumogástrico, en el lado izquierdo en el interior del tórax, y en el lado derecho en la parte más inferior del cuello.

#### RECURRENTE, DERECHO

En su porción inferior contornea la arteria subclavia, pues nace del neumogástrico en el momento que este nervio cruza la cara anterior de la arteria, la rodea y pasa sucesivamente por la cara inferior y por la cara posterior de la misma.

Por su concavidad está, pues, en relación con la cara infe-

rior de la arteria subclavia, también contorneada por el ramo anastomótico del frénico y por los filetes simpáticos que forman la parte anterior del anillo de Vieussens (Poirier y Charpy).

Por su convexidad está en relación con la cúpula pleural, relación que hay que tener presente para no abrir la pleura en los casos que se investigue el recurrente en su porción inferior ó en los casos de ligadura de la subclavia.

Las lesiones tuberculosas del vértice del pulmón pueden, según ciertos autores, englobar en su tejido escleroso al recurrente y destruirlo produciendo parálisis laríngeas.

En su porción ascendente ó *superior* se coloca en el borde derecho del esófago, en el intersticio entre este último órgano y la tráquea. Lo acompañan numerosos ganglios linfáticos.

Llegado á la altura del constrictor inferior de la faringe cerca de su borde inferior perfora este músculo y se aloja en la cara posterior de la laringe, en el canal vertical que existe entre el cartilago cricoides por dentro y el tiroides por fuera.

#### RECURRENTE IZQUIERDO

En su *porción inferior* contornea el cayado aórtico, pues nace del neumogástrico en el momento que este nervio pasa por su cara anterior ó izquierda.

Por su concavidad está en relación con la cara inferior del cayado aórtico.


Por su convexidad entra en relación con la cara superior de las venas pulmonares y del bronquio izquierdo y con el grupo ganglionar pretráqueo bronquial izquierdo. Luego asciende por la cara póstero-interna del cayado aórtico y llega á la región cervical.

Llega en su *porción ascendente* á la cara anterior del esófago



FIGURA 10

Nervio laríngeo superior en el momento de penetrar en la laringe en el centro del espacio cuadrilátero hio-tiro-laríngeo-faríngeo.



colocándose en el surco que forma este órgano al ponerse en contacto con la tráquea, á quien desborda por su lado izquierdo, y asciende acompañado por algunos ganglios recurrentiales para penetrar en un punto más ó menos simétrico al del lado derecho.

El nervio recurrente suele á veces dividirse en dos ramas antes de penetrar en la laringe que se ponen en relación con la arteria tiroidea inferior en el momento en que ésta aborda al cuerpo tiroides dividiéndose en sus 3 ramas terminales. Solo entra en relación con la rama profunda y la posterior.

Estas relaciones son importantes bajo el punto de vista quirúrgico en los casos que se interviene sobre el cuerpo tiroides.

Poirier y Charpy resumen en 5 tipos las relaciones entre el recurrente y la arteria tiroidea inferior, que si bien son más que suficientes bajo el punto de vista práctico no comprenden algunas de las disposiciones más ó menos frecuentes.

Hemos bosquejado un cuadro en que el primer caso corresponde á la clasificación de Poirier y Charpy.

PRIMER CASO. El recurrente se pone en relación con la arteria <i>sin dividirse</i> .	I.--Cruza la tiroidea inferior antes de la bifurcación de ésta.	} Pasa por delante de la arteria..... Pasa por detrás de la arteria.....	Tipo I
			Tipo II
	II.--Cruza las dos ramas de la tiroidea inferior.	} Pasa por delante de las dos ramas..... Pasa por detrás de las dos ramas..... Pasa entre las dos ramas.....	Tipo III
			Tipo IV
Tipo V			
SEGUNDO CASO. El recurrente se pone en relación con la arteria <i>dividido</i> .	III.--El recurrente cruza la tiroidea inferior antes de la bifurcación de ésta.	} El tronco arterial pasa por detrás del recurrente..... El tronco arterial pasa delante del recurrente.....	Tipo VI
			Tipo VII
	IV.--El recurrente cruza las dos ramas de la tiroidea inferior.	} El tronco arterial pasa entre las dos ramas..... Pasa por delante de las dos ramas..... Pasa por detrás de las dos ramas.....	Tipo VIII
			Tipo IX Tipo X Tipo XI

Vease en la figura 16 el porcentaje de estos diferentes tipos)

**RAMAS COLATERALES.**—En su trayecto los recurrentes dan origen á numerosos ramos colaterales.

a) *Ramos cardíacos medios*, se destacan de la parte inicial del nervio.

En el lado derecho descienden por delante de la tráquea, por detrás del tronco braquio-cefálico y del cayado aórtico y terminan en la parte profunda del plexo cardíaco.

En el lado izquierdo son muchos más cortos y abordan el plexo por su parte superficial.

b) *Ramo anastomótico para el gran simpático*, á veces uno, que va al ganglio inferior, otras veces ramos delgados y numerosos que algunos ascienden para terminar en el ganglio medio ó en el tronco del gran simpático.

c) *Ramos esofágicos*, en número variable, pero siempre numerosos que se pierden en la capa muscular y en la mucosa.

d) *Ramos traqueales*, también numerosos, se pierden entre las fibras lisas y otros en la mucosa.

e) *Ramos faríngeos*, que están representados por dos ó tres filetes al constrictor inferior de la faringe.

En algunos casos poco frecuentes se observan ramos del recurrente á los nervios cardíacos.

He observado en cinco preparados ramos del recurrente al polo inferior del cuerpo tiroides.


Estos se desprendían: en 3 casos antes de ponerse en contacto el recurrente con el cuerpo tiroides abordándolo por su polo inferior y en 2 casos por detrás de él abordándolo por su borde ó cara posterior. Casos análogos han sido señalados por Lindeman (1891) y Schlemm.

En uno de estos casos (fig. 14) el recurrente antes de perforar el constrictor inferior desprendía un ramo que se dirigía hacia arriba y afuera, por fuera del cartilago tiroides, adherido al borde posterior del lóbulo derecho y remontándose hasta su



FIGURA 11

Ramo al músculo crico-tiroideo naciendo del laringeo superior por dentro de la laringe.



polo superior va á anastomosarse con la rama tiróidea del laríngeo externo.

Viene á tomar en conjunto la disposición de un asa de Galeno externa.

En el caso que representa la (fig. 13) el recurrente enviaba un ramo bastante grueso que uniéndose con el ramo del laríngeo externo iba á echarse en músculo crico-tiróideo. Como se ve ésta sería otra forma de inervación doble del crico tiróideo. Poirier y Charpy citan casos análogos.



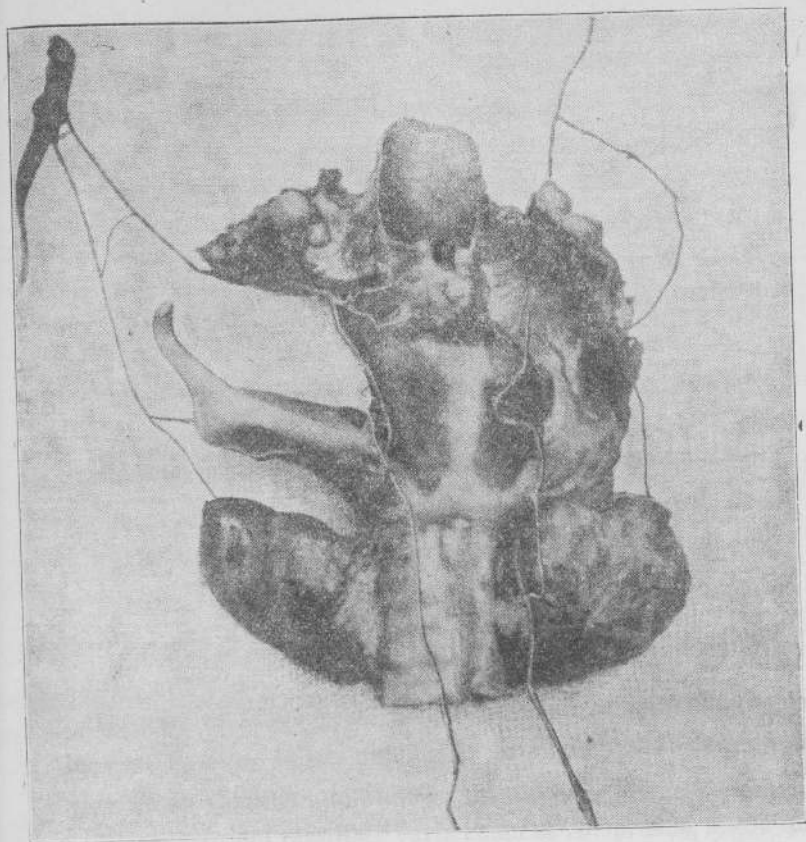



FIGURA 12

Fotografía mostrando el nacimiento del laringeo superior y laringeo externo por separado, del ganglio plexiforme del neumogástrico. Ambos nervios se envían dos anastomosis.



## CAPÍTULO V

### MANERA DE DISTRIBUIRSE LOS NERVIOS EN LA LARINGE

#### I.—NERVIO LARÍNGEO SUPERIOR

Después de haber perforado la membrana tiro-hioidea se coloca en la base de los repliegues ariteno-épiglóticos y se divide en un ramillete de filetes terminales.

El aspecto del ramillete varia como se comprende, según que el laríngeo superior perfore la membrana sin dividirse, ó por el contrario que lo haga dividido en dos ó más ramas.

Los ramos nerviosos se esparcen por la submucosa, terminando los ramos sensitivos en la mucosa y los motores en los músculos correspondientes.

Las principales anastómosis se efectúan en la submucosa y la de los filetes en la mucosa.

En esta distribución divergente unos ramos se dirigen hacia arriba y adelante: *ramos superiores*, otros hacia á la línea me-

dia: *ramos internos* y otros finalmente hacia abajo: *ramos inferiores*.

1.º *Ramos superiores*.—Estos en número variable van á distribuirse por la porción superior de ambas caras y bordes de la epiglottis así como en la base de la lengua.

*Los filetes epiglóticos* remontan por los bordes de la epiglottis enviando ramificaciones arborescentes á la mucosa que reviste la porción superior de su cara posterior y toda su cara anterior.

*Los filetes linguales* van á perderse en la mucosa que reviste la base de la lengua formando un triángulo cuya base responde á la epiglottis y cuyo vértice responde al centro de una línea que une la epiglottis al vértice de la V lingual.

Las partes laterales de la lengua están inervadas por el glosó faríngeo y el resto por el lingual.

2.º *Ramos internos é inferiores*.—De los filetes que afectan esta disposición, hay unos que se dirigen al interior de la laringe: *filetes laríngeos* y otros que se distribuyen por la faringe: *filetes faríngeos*.

Los *filetes laríngeos* llegan á la mucosa laríngea; unos, perforando el músculo ariteno-epiglótico, los repliegues del mismo nombre ó la línea media entre ambos aritenoides; otros, se deslizan por la submucosa que recubre los repliegues ariteno-epiglóticos pasando directamente á la cavidad laríngea.

*Los filetes internos* se distribuyen por el resto de la mucosa que recubre la cara posterior de la epiglottis así como su vértice anastomosándose con los ramos descendentes inferiores laríngeos que se distribuyen por toda la mucosa de la porción supraglótica ó vestibulo de la laringe y por la porción posterior de la región glótica (Poirier).

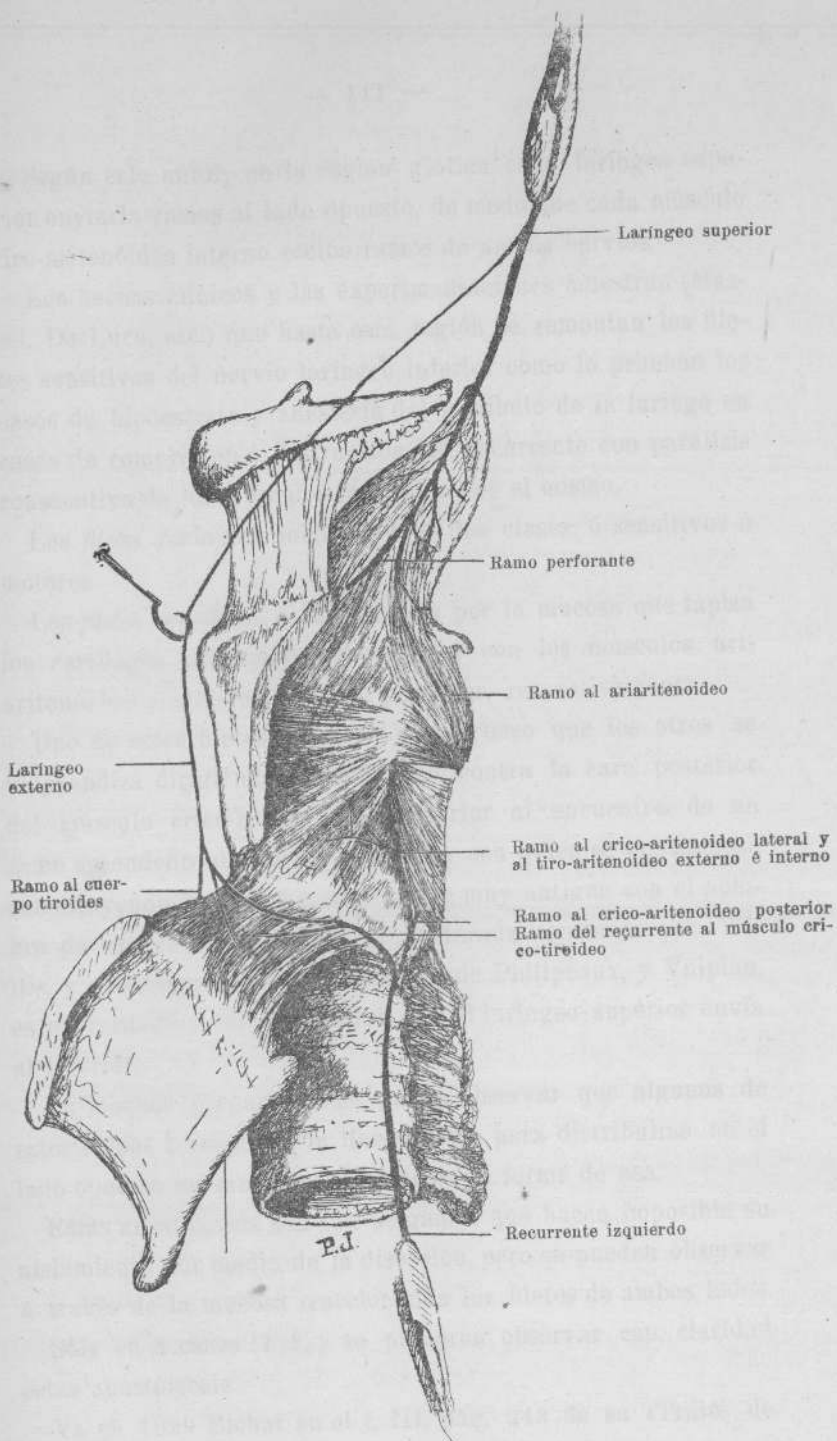



FIGURA 13

Ramo del recurrente al músculo crico-tiroideo anastomosándose con el laringeo externo, por dentro de la laringe



Según este autor, en la región glótica cada laríngeo superior enviaría ramos al lado opuesto, de modo que cada músculo tiro-aritenóideo interno recibe ramos de ambos nervios.

Los hechos clínicos y las experimentaciones muestran (Massei, De Luca, etc.) que hasta esta región se remontan los filetes sensitivos del nervio laríngeo inferior como lo prueban los casos de hipoestesia y anestesia del vestíbulo de la laringe en casos de compresión ó destrucción del recurrente con parálisis consecutiva de los músculos inervados por el mismo.

Los *filetes faríngeos* pueden ser de dos clases: ó sensitivos ó motores.

Los *filetes sensitivos* se distribuyen por la mucosa que tapiza los cartílagos aritenoides y cricoides con los músculos aritenóideo y crico-aritenóideo posterior, respectivamente.

Uno de estos filetes, un poco más grueso que los otros se independiza dirigiéndose hacia abajo contra la cara posterior del músculo crico-aritenóideo posterior al encuentro de un ramo ascendente del laríngeo inferior con quien se anastomosa constituyendo lo que se conoce desde muy antiguo con el nombre de asa de Galeno, que fué declarada constante por Willis, y que según las investigaciones de Philippeaux, y Vulpian, es un verdadero ramo sensitivo que el laríngeo superior envía al inferior.

En muchos preparados se puede observar que algunos de estos ramos transponen la línea media para distribuirse en el lado opuesto enviándose anastomosis en forma de asa.

Estas anastomosis son tan delgadas, que hacen imposible su aislamiento por medio de la disección, pero se pueden observar á través de la mucosa traccionando los filetes de ambos lados.

Sólo en 3 casos (7 %) se pudieron observar con claridad estas anastomosis.

Ya en 1829 Bichat en el t. III, pág. 243 de su «Traité de

l'Anatomie Descriptive», decía que estas anastómosis de la línea media eran frecuentes, hecho que ha sido más tarde comprobado por Mandelstamm y Testut.

Los filetes motores del laringeo superior han sido muy discutidos.

Según Bichat este nervio envía filetes á todos los músculos de la laringe así como el recurrente.

Bourgery y Claudio Bernard (1866, t. III, fig. 89 bis) consignan como frecuente un filete del laringeo superior al músculo ariaritenóideo.

Para Sappey igualmente estos ramos son constantes, unos perforan de atrás adelante el músculo para distribuirse en la mucosa del vestíbulo de la laringe y otros se pierden entre el músculo.

Para Cruveilhier (1871) estos filetes al músculo ariaritenóideo serian sensitivos.

Según Feré (1886) estos filetes atravesarían el músculo para ir á la mucosa laríngea.

En estos últimos años, tanto Exner como Poirier, afirman que el laringeo superior envía ramos motores á todos los músculos de la laringe.

Yo he podido comprobar en mis disecciones que en todos los casos el nervio laringeo superior envía ramos al músculo ariaritenóideo así como al músculo ariteno-tiro-epiglótico.

En algunos casos estos ramos enviaban filetes perforantes á la mucosa laríngea, constantemente en los ramos del segundo músculo citado, y en otros ellos no existían perdiéndose directamente en el músculo.

El punto de penetración es variable para las fibras del ariteno-tiro-epiglótico, pero más ó menos constante para el ramo del ariaritenóideo (véase figs. 1 y 12). La inervación doble del músculo ariaritenóideo por intermedio del laringeo

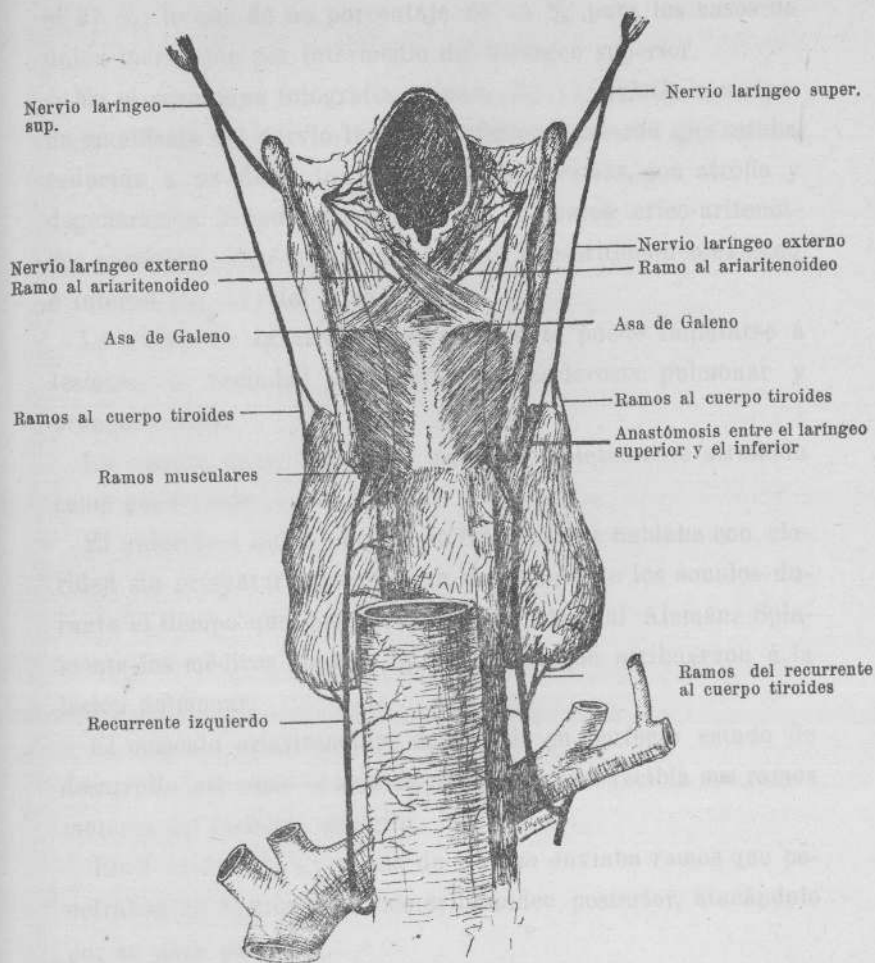



FIGURA 14

Anastómosis entre el recurrente derecho y el laríngeo externo del mismo lado



superior y del inferior, la he observado en 11 casos ó sea en el 27 %, lo que dá un porcentaje de 73 % para los casos de única-inervación por intermedio del laríngeo superior.

En el caso cuya fotografía adjunto (fig. 15) existía una atrofia manifiesta del nervio laríngeo inferior izquierdo que estaba reducido á un filete, tanto él como sus ramas, con atrofia y degeneración gránulo-grasosa de los músculos: crico-aritenoideo posterior, crico-aritenoideo lateral, tiro-aritenoideo externo é interno (fig. 17) del mismo lado.

La causa de la atrofia del recurrente puede imputarse á lesiones de vecindad producidas por esclerosis pulmonar y bronquiectasia.

La cuerda vocal izquierda estaba completamente atrofiada como puede verse en la (fig. 17).

El enfermo á quién perteneció esta laringe hablaba con claridad sin presentar trastornos en la emisión de los sonidos durante el tiempo que permaneció en el Hospital Alemán. Solamente los médicos notaron ligera disnea que atribuyeron á la lesión pulmonar.

El músculo ariaritenóideo en cambio en perfecto estado de desarrollo, así como el ariteno-tiro-epiglótico recibía sus ramos motores del laríngeo superior.

En 9 casos (22 %), el asa de Galeno enviaba ramos que penetraban en el músculo crico-aritenoideo posterior, atacándolo por su cara posterior.

En un caso (véase fig. 11), el laríngeo superior en vez de inervar al músculo crico-tiroideo por intermedio del nervio laríngeo externo, pues éste no existía (fig. 8), le enviaba un ramo que nacía junto con el asa de Galeno, se dirigía hacia abajo y afuera, entre la cara interna del cartilago tiroides por fuera, y los músculos tiro-aritenoideo externo y crico-aritenoideo lateral por dentro y terminaba finalmente en el músculo.

No se pudo encontrar ningún ramo de este nervio que perforara la membrana crico-tiroidea, como sucede con el laríngeo externo.

Esta disposición era unilateral, en el otro lado el crico-tiroideo recibía en la forma habitual el ramo del laríngeo externo.

A los músculos: tiro-aritenóideo externo y crico-aritenóideo lateral, solo en pocos casos envía el laríngeo superior ramos muy delgados. Poirier admite que estos músculos reciben ramos motores del laríngeo superior.

#### II.—NERVIO LARÍNCEO MEDIANO DE EXNER

En los casos que este nervio par existe después de haber enviado filletes motores al crico-tiroideo, perfora la membrana crico-tiroidea y se distribuye por la mucosa de la porción subglótica de la laringe contribuyendo á su inervación sensitiva conjuntamente con el nervio laríngeo externo.

#### III.—NERVIO LARÍNCEO EXTERNO

Como hemos visto este nervio después de inervar al músculo crico-tiroideo, perfora la membrana crico-tiroidea haciéndose intra-laríngeo.

Según Poirier este nervio en muchos casos atraviesa la línea media en la región del ligamento crico-tiroideo mediano para distribuirse en el lado opuesto, enviando ramos al músculo crico-tiroideo de ese lado.


Una vez en el interior de la laringe se distribuye por la mucosa de la porción subglótica, solo ó con las ramas terminales del laríngeo mediano en los casos que existe.

En el caso representado en la (fig. 3), el ramo enviado por el gran simpático, que lo he considerado como nervio laríngeo

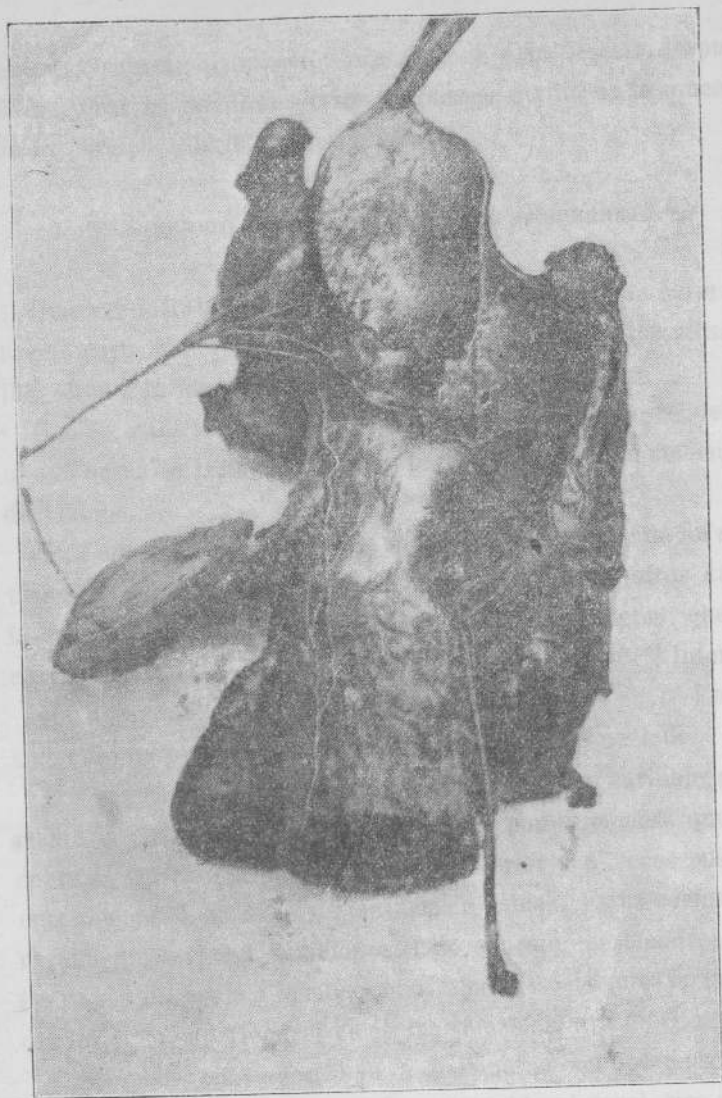

FIGURA 15

Fotografía que muestra al recurrente izquierdo degenerado así como la atrofia del músculo crico-aritenoideo posterior del mismo lado. El músculo ari-aritenoideo está conservado.



externo pues su distribución era análoga á la de éste, después de perforar la membrana crico-tiroidea se perdía en la mucosa de la porción subglótica de la laringe.

#### IV.—NERVIO LARÍNGEO INFERIOR Ó RECURRENTE

Una vez intralaringeo este nervio se divide en una serie de ramos cuyo número es variable. Unos se dirigen á los músculos, otros á la mucosa faríngea.

Uno de estos ramos superficiales recibe al ramo descendente que le envía el laringeo superior para constituir la anastómosis de Galeno.

Esta anastómosis se efectúa unas veces por medio de un solo tronco, constituyendo una verdadera asa, pero en otros casos la anastómosis se efectúa gracias á numerosos filetes que se envían mutuamente ambos nervios laríngeos superior é inferior.

He observado esta disposición en 8 casos (20 %). En un solo caso no pude encontrar el asa de Galeno de un lado.

Los ramos á la mucosa faríngea son en número variable, pero más ó menos constantes. Se distribuyen por la mucosa que recubre al músculo crico-aritenoideo posterior y á veces sus ramos remontan hasta la región ariaritenóidea. Estos ramos generalmente invaden también el lado opuesto, mezclándose con los ramos que envía á la mucosa las ramas descendentes faríngeas del laringeo superior, así como las ramas del asa de Galeno.

Los ramos musculares van á distribuirse en los músculos: crico-aritenoideo posterior, crico-aritenoideo lateral, tiro-aritenoideo externo é interno, ariaritenoideo y la fibras tiro-epiglóticas del músculo ariteno-tiro-epiglótico.

El ramo al músculo crico-aritenoideo posterior es constante; generalmente penetra bajo el músculo, insinuándose por su borde externo.

En otros casos menos frecuentes, el recurrente envía á este músculo un ramo que lo ataca por su cara posterior: 2 casos solamente (5 %), (véase fig. 1).

Un segundo ramo se dirige hacia afuera atacando al músculo crico-aritenóideo lateral. En ciertos casos este nervio da un ramo que pasa por delante del músculo crico-aritenóideo posterior en su porción más superior y va á perderse en el músculo ari-aritenóideo 11 casos ó sea el 27 %.

Este nervio puede nacer también independientemente del nervio laríngeo inferior.

Un tercer ramo va á inervar á los músculos tiro-aritenóideo externo é interno. A veces de estos ramos parten filetes que se pierden en la porción tiro-epiglótica del músculo ariteno-tiro-epiglótico.

En un caso (fig. 13) el recurrente enviaba un ramo al músculo crico-tiróideo, que recibía también su inervación por intermedio del nervio laríngeo externo.

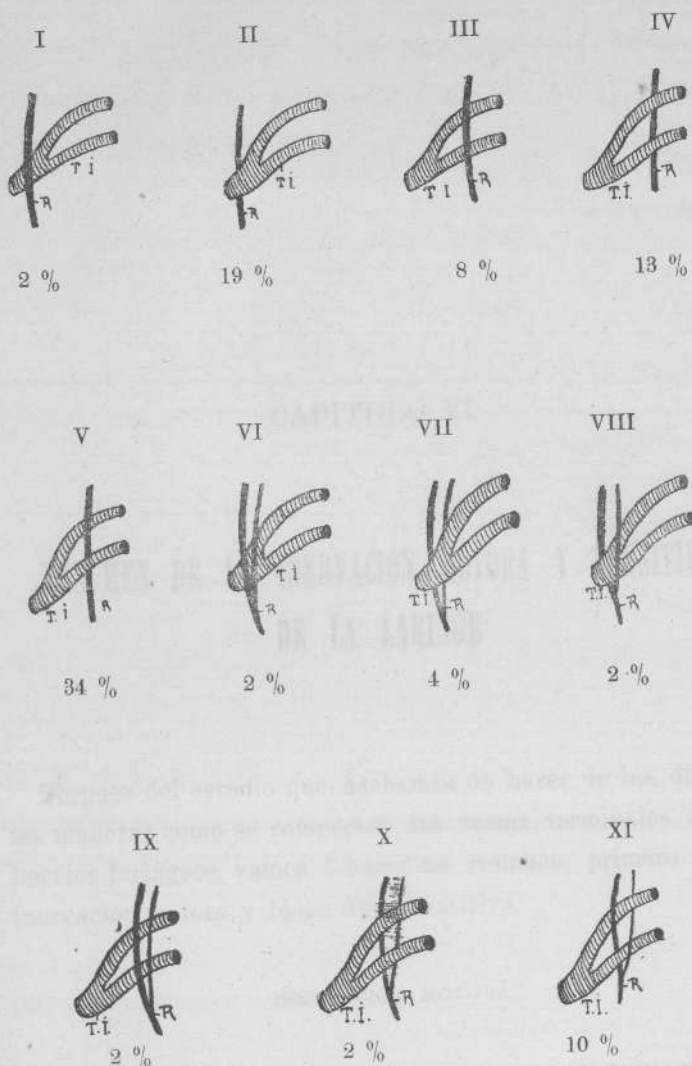



FIGURA 16

Relaciones del recurrente con la arteria tiroidea inferior



## CAPITULO VI

# RESUMEN DE LA INERVACIÓN MOTORA Y SENSITIVA DE LA LARINGE

Después del estudio que acabamos de hacer de las diferentes maneras como se comportan las ramas terminales de los nervios laríngeos, vamos á hacer un resumen, primero de la inervación motora y luego de la sensitiva.

### INERVACIÓN MOTORA

#### I.—MÚSCULOS TENSORES DE LAS CUERDAS VOCALES

a) *Crico-tiróideo*.—Cada crico-tiróideo recibe: el nervio laríngeo externo, rama del laríngeo superior, recibe filetes del laríngeo externo del lado opuesto que atraviesan la línea media (Poirier y Charpy).

Recibe el nervio laríngeo mediano de Exner, que como hemos

visto, según este autor nace del plexo faríngeo del neumogástrico en el hombre, y de la rama faríngea del mismo en el conejo.

Para Onodi (1888) este nervio procede del laríngeo superior y penetra en el ramo faríngeo del neumogástrico, al que abandona luego para dirigirse al músculo crico-tiróideo. Para Livon (1891) el nervio laríngeo mediano es una rama independiente del laríngeo superior.

Por nuestra parte, hemos encontrado (fig. 9) un ramo que nacía del neumogástrico y se echaba en el laríngeo externo, que puede considerarse como laríngeo mediano.

También podrían considerarse como laríngeo mediano los ramos anastomóticos del laríngeo superior al laríngeo externo (figs. 9 y 12) ó del gran simpático, como lo admite también Liebault y Celles.

Como nervio independiente, naciendo y terminando en los puntos señalados por Exner, Onodi y Livon, no lo hemos encontrado en ninguna de nuestras disecciones.

*(Su inervación más importante proviene del nervio laríngeo superior).*

b) *Tiro-aritenóideo interno ó haz propio de la cuerda vocal.*— Cada tiro-aritenóideo interno recibe ramos más ó menos en la misma proporción del laríngeo superior.

Por su parte externa recibe filetes del laríngeo inferior del mismo lado, y á veces del lado opuesto (Poirier y Charphy).

*(Su inervación más importante proviene del nervio laríngeo inferior).*


## II. — MÚSCULO DILATADOR DE LA GLOTIS (ABDUCTOR)

*Crico-aritenóideo posterior.*— Está inervado por filetes que lo atacan por su borde externo ó por su cara anterior, algunas

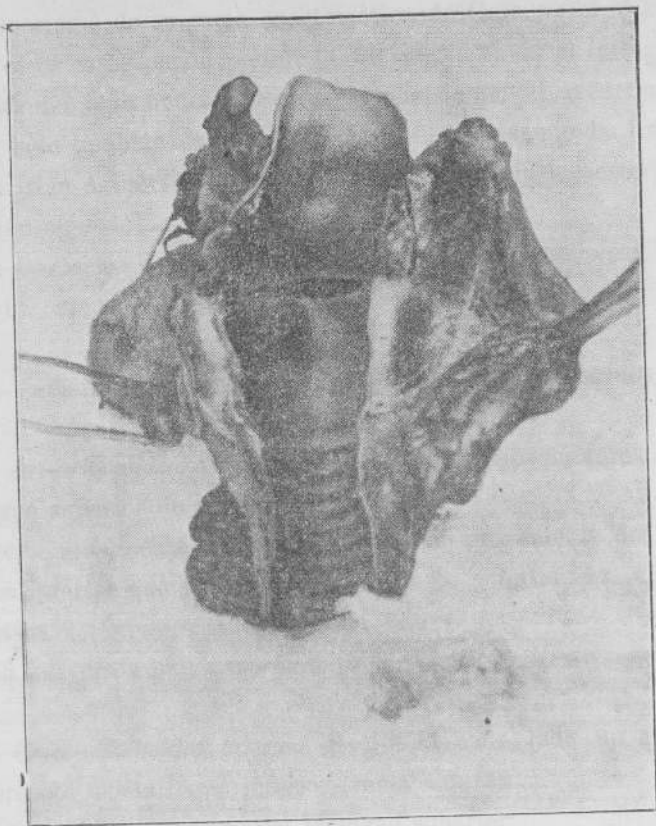

FIGURA 17

Fotografía que muestra la cavidad laríngea con la cuerda vocal izquierda atrofiada, en un caso de degeneración del recurrente.



veces por su cara posterior (fig. 1) ramos del laríngeo-inferior.

También lo abordan por su cara posterior filetes del laríngeo superior ó de su rama anastomótica de Galeno (22 %).

En otros casos puede recibir filetes que le envía el laríngeo superior del lado opuesto. Según Mandelstamm el recurrente de un lado también enviaría ramos que atravesando la línea media irían á inervar el músculo crico-aritenóideo posterior del lado opuesto.

*(Su inervación más importante proviene del nervio laríngeo inferior).*

### III.—MÚSCULOS CONTRICTORES DE LA GLOTIS (ADDUCTORES)

a) *Ari-aritenóideo*.—Este músculo recibe ramos motores del laríngeo superior de ambos lados.

Recibe igualmente á cada lado un ramo proveniente del laríngeo inferior que lo aborda por su parte inferior, 27 % de los casos.

*(La inervación más importante proviene del laríngeo superior).*

b) *Crico-aritenóideo lateral*.—Recibe á cada lado un ramo importante del laríngeo inferior (rama externa).

También recibe ramos del laríngeo superior.

*(La inervación más importante proviene del laríngeo inferior).*

c) *Tiro-aritenóideo externo*.—Generalmente recibe sus ramos motores del laríngeo inferior, pero á veces también recibe ramos del laríngeo superior.

*(La inervación más importante proviene del laríngeo inferior).*

IV.—MÚSCULOS QUE TIENEN POR FUNCIÓN DEPRIMIR LA EPIGLOTIS  
Y ESTRECHAR EL ORIFICIO SUPERIOR DE LA LARINGE

a) *Ariaritenoiideo*.—Ya ha sido estudiado.

b) *Ariteno-tiro-epiglótico*.—Este músculo recibe su inervación motora casi exclusivamente del nervio laríngeo superior. En algunos casos sin embargo su haz tiro-epiglótico suele recibir filetes del laríngeo inferior.

(*La inervación más importante proviene del laríngeo superior*).

INERVACIÓN SENSITIVA

La mucosa *faringea* que tapiza la cara posterior de la laringe está inervada en su porción superior por ramos de ambos laríngeos superiores que envían ramos descendentes que se anastomosan en la porción inferior con ramos ascendentes del laríngeo inferior que inerva la mucosa de esta región.

Además, hemos visto que ambos laríngeos superiores é inferiores se envían mutuamente ramos al otro lado y á veces se anastomosan.

La mucosa que reviste la epiglotis así como el vestíbulo de la laringe ó porción supra-glótica está inervada por el nervio laríngeo superior.


Según las comprobaciones clínicas y experimentales de Massei, Martuscelli, Manciola, Maragliano, De Luca, etc., ciertas zonas del vestibulo laríngeo están también inervadas por el laríngeo inferior como lo prueban los casos de hipoestesia y aun de anestesia de las mismas en casos de compresión ó destrucción del recurrente.

En la región de las cuerdas vocales, hacia atrás, ramos perforantes emanados á la vez de los dos laríngeos superior é

inferior; hacia adelante á la vez de los dos laríngeos externo é inferior (Poirier y Charpy).

En cuanto á la región subglótida, está inervada por ramas del laríngeo externo y del laríngeo mediano en los casos en que este nervio existe.

Todos estos filetes nerviosos se anastomosan entre ellos en la mucosa.



Buenos Aires, Junio 14 de 1916

Nómbrese al señor Académico Dr. Eduardo Obejero al profesor titular Dr. Ricardo Sarmiento Laspiur y al profesor extraordinario Dr. Eliseo V. Segura, para que, constituidos en comisión revisora, dictaminen respecto de la admisibilidad de la presente tesis, de acuerdo con el art. 4.º de la «Ordenanza sobre exámenes».

E. BAZTERRICA


*J. A. Gabastou*  
Secretario

Buenos Aires, Junio 27 de 1916

Habiendo la comisión precedente aconsejado la aceptación de la presente tesis, según consta en el acta número 3164 del libro respectivo, entréguese al interesado para su impresión de acuerdo con la Ordenanza vigente.

E. BAZTERRICA

*J. A. Gabastou*  
Secretario



## PROPOSICIONES ACCESORIAS

---

### I

Los conocimientos anatómicos permiten explicar las diversas alteraciones de la motilidad intra-laríngea?

*Eduardo Obejero.*

### II


Anestesia troncular de la laringe.

*R. Sarmiento Laspiur.*

### III

¿Cuáles son las primeras alteraciones funcionales de la laringe en los casos de compresión del recurrente?

*E. V. Segura.*



## BIBLIOGRAFÍA

---

*Anger Benjamin.*—Nouveaux éléments D'anatomie chirurgicale, 1869.

*Arthur M.*—Précis de Physiologie. Paris, 1912.

Archives de laryngologie et d'Otologie, 1911.

Annales des Maladies de L'oreille, du larynx etc.

*Beauvis et Bouchard.*—Anatomie descriptive, 1873.

*Belou Pedro.*—Curso de investigaciones, 1906.

*Betti Ugo A.*—Delle connessioni del nervio ipoglosso coi nervi cervicali (Bollettino della R. A. M. de Génova; vol. XI, n.º 14).

*Bichat Xavier.*—Anatomie descriptive, 1829.

*Bourgery, Claudio Bernard et N. H. Jacob.*—Traité de l'anatomie de l'Homme, 1866.

*Broeckaert.*—Etude de l'intervention du sympathique dans

l'innervation motrice du larynx. Archives du laryng. et d'otolog., 1907.

Bulletins et memoires de la Societé Anatomique de Paris, hasta 1913.

*Charcot, Bouchard, Brissaud.*—Traité de Medicine; t. 6, 1901.

*Cruveilhier.*—Traité d'anatomie descriptive, 1871.

*Debierre Ch.*—Traité élémentaire d'Anatomie de l'Homme. Paris, 1890.

*De La Sota y Lastra.*—Enfermedades de la laringe, 1902.

*De Luca Giuseppe.*—Lezioni laringee nelle afezioni cardio-vascolari. Roma, 1912.

*Eichhorst H.*—Diagnostic Medical, edit. française. Paris, 1912.

*Erner.*—Monatschrift für ohrenheilkunde, Du. 1884.

*Erner.*—Die innervation des Kehlkopfs, Wiener Sitzungsberichte, 1884.

*Féré Ch.*—Traité d'Anatomie Medicale, 1886.

*Fort J. A.*—Anatomie descriptive et dissections 1868.

*Franck F. et Hallions.*—Experimentation. Memoires de la Societé de Biologie, t. 55, 1904.

*Garnier et Villemain.*—Sur un anse nerveuse sympathique autour de l'artere thyroïdienne superieur. Jour de l'anat. et la Physiologie, 1907.

*Gegenbaur G.*—Traité d'Anatomie Humain, 1889.

*Guisez J.*—La pratique Oto-rhino-laryngologique, Paris, 1909.

*Hooper F.*—Anatomie et Physiologie des nerfs recurrents larynges. Boston. Archives de Laryngologie et d'otologie, 1911.

*Hyrtl G.*—Trattato de Anatomia Dell'Uomo. Traduzione italiana de Rafaele Buonomo, 1870.

*Jamain A.*—Nouveau Traité d'Anatomie descriptive. Paris, 1853.

*Jeanselme y Lermoyez.*—Experimentations. Archives de Physiologie, août, 1885.

Journal de l'Anatomie et de la Physiologie.

*Liebault et Celles.*—Le nerf Larynge superieur et sa nevrotomie. Revue de l'aryng. D'otolog, etc. 1912.

*Luciani L.*—Fisiología Humana, 1905.

*Livon.*—Innervation du muscle crico-thyroidien. Archives de Physiol, 1891.

*Mac Cellon.*—Participación del accesorio del espinal en la formación del recurrente. Revue mensuelle de Laryngologie, d'otolog, etc., 1911.

*Mandelstamm.*—Studien über Ynervationmm und Atrophie der Kehlkopfsmuskeln, ibid., 1882.

*Morell, Mackenzie.*—Tratado de las enfermedades de la laringe. Traductor. Ustariz y Vicente, 1882.

*Morell, Duval.*—Manuel de l'Anatomiste 1883.

*Navratel* (Budapest).—Anastómosis del recurrente con la rama descendente del hipogloso. Revue Mens. de Laryng. d'Otolog, etc., 1912.

*Neumayer.*—Ueb. Kehlkopffinnervation, Sitz Ber. Ges. Morph. u. Physiol., München, 1899.

*Onodi* (Budapest).—Experimentation. Revue Mens. de Laryng. d'Otolog, etc., t. II, 1911.

*Onodi* (Budapest).—Beitr. z. Kenntnis d. Kehlkopfnerven, Archives, Laryng. u. Rhin, 1899.

- Onodi.*—Die Anat. u. Physiol. der Kehlkopfnerven. Berlin, 1902.
- Picqué Robert.*—Traité d'Anatomie Chirurg. 1913.
- Ploschko.*—Die Nervenendig. u. Ganglien der Respirationsorgane, Anat. Anz., 1897.
- Poirier P. et Picqué.*—Anatomie Chirurgical de la region Hyo-thyro-epiglottique. Revue de Chirurgie, t. 36, Paris, 1907.
- Poirier P. et A. Baumgartner.*—Précis de Dissection. Paris, 1909.
- Quain Jones.*—M. D. The Elements of Anatomy, 1834.
- Rauber.*—Kopsch Lehrbuch der Anatomie, IX, Auflage, 1912.
- Revista de la Sociedad Médica Argentina.
- Revista del Circulo Médico Argentino y Centro Estudiantes de Medicina, hasta 1916.
- Revue Mensuelle de Laryngotogie, d'Otologie et Rhynologie, 1908-1909.
- Richet A.*—Traité d'Anatomie Medical Chirurg., 1877.
- Rosenbach O.*—Breslauer aerzt. Zeit, 1880.
- Sappey C.*—Traité d'Anatomie descriptive. Paris, 1889.
- Sargnon.*—Anesthesia local. Arch. de Laryng. et d'Otolog. Tomo 32, 1911
- Sebileau P.*—Demonstrations d'Anatomie.
- Sémon F.*—Arch. of laryngologie, 1881.
- Sobotta J. et A. Desjardins.*—Atlas d'Anatomie descriptive. Paris, 1906.
- Soulié A.*—Précis d'Anatomie Topographique. Paris, 1911.
- Tesis Argentinas desde 1828 á 1915.

*Testut et Jacob.*—Traité d'Anatomie Topographique, 1909.

*Testut.*—Traité d'Anatomie Humaine, 1905.

*Tillaux P.*—Traité d'Anatomie Topographique 1882.

*Toldt C. et M. Lucien.*—Atlas d'Anatomie Humaine.


*Türk.*—Klinik der Kehlkopfkrankheiten. Viena, 1866.

*Van Gehuchten.*—Le système nerveux de l'Homme, 1893.

*Van Gehuchten,* (Bruxelles).—Demonstrations d'Histologie.  
La Semaine Médicale, 1911.



30496



## ÍNDICE

	Páginas
CAPÍTULO I.—Introducción.....	41
> II.—Nervio laríngeo superior.—Reseña de su anatomía clásica.....	49
> III.—Investigaciones personales.—Nervio laríngeo superior.....	59
> IV.—Nervio laríngeo inferior ó recurrente.—Su anatomía clásica é investigaciones personales.....	95
> V.—Manera de distribuirse los nervios en la laringe.	107
> VI.—Resumen de la inervación motora y sensitiva de la laringe.....	123
Bibliografía.....	135

## FIGURAS

Figura núm. 1.....	59
> > 2.....	63
> > 3.....	67
> > 4.....	71
> > 5.....	75
> > 6.....	79
> > 7.....	83
> > 8.....	87
> > 9.....	91
> > 10.....	97
> > 11.....	101
> > 12.....	105
> > 13.....	109
> > 14.....	113
> > 15.....	117
> > 16.....	121
> > 17.....	125

