



*Man. B. 267*

Año 1916

Núm. 3068

UNIVERSIDAD NACIONAL DE BUENOS AIRES

FACULTAD DE CIENCIAS MÉDICAS

# TIROIDITIS LEÑOSA

TESIS

PRESENTADA PARA OPTAR AL TÍTULO DE DOCTOR EN MEDICINA

POR

LELIO O. ZENO

"LAS CIENCIAS"

Librería y Casa Editora de A. GUIDI BUFFARINI

CÓRDOBA 1877 - BUENOS AIRES



# TIROIDITIS LEÑOSA



Año 1916

Núm. 3068

UNIVERSIDAD NACIONAL DE BUENOS AIRES  
FACULTAD DE CIENCIAS MEDICAS

---

---

# TIROIDITIS LEÑOSA

— — — — —  
T E S I S

PRESENTADA PARA OPTAR AL TÍTULO DE DOCTOR EN MEDICINA

P O R

LELIO O. ZENO

LIBRERÍA "LAS CIENCIAS"  
CASA EDITORA E IMPRENTA DE A. GUIDI BUFFARINI  
1877, CÓRDOBA, 1877 - BUENOS AIRES



---

La Facultad no se hace solidaria de las  
opiniones vertidas en las tesis.

*Artículo 162 del R. de la F.*

---

# FACULTAD DE CIENCIAS MÉDICAS

## ACADEMIA DE MEDICINA

### Presidente

DR. D. ENRIQUE BAZTERRICA

### Vice-Presidente


DR. D. JOSÉ PENNA

### Miembros titulares

1.   >   >   EUFEMIO UBALLES
2.   >   >   PEDRO N. ARATA
3.   >   >   ROBERTO WERNICKE
4.   >   >   PEDRO LAGLEYZE
5.   >   >   JOSÉ PENNA
6.   >   >   LUIS GÚEMES
7.   >   >   ELISEO CANTÓN
8.   >   >   ANTONIO C. GANDOLFO
9.   >   >   ENRIQUE BAZTERRICA
10.  >   >   DANIEL J. CRANWELL
11.  >   >   HORACIO G. PIÑERO
12.  >   >   JUAN A. BOERI
13.  >   >   ANGEL GALLARDO
14.  >   >   CARLOS MALBRAN
15.  >   >   M. HERRERA VEGAS
16.  >   >   ANGEL M. CORTENO
17.  >   >   FRANCISCO A. SICARDI
18.  >   >   DIÓGENES DECOUD
19.  >   >   BALDOMERO SOMMER
20.  >   >   DESIDERIO F. DAVEL
21.  >   >   GREGORIO ARAOZ ALFARO
22.  >   >   DOMINGO CABRED
23.  >   >   ABEL AYERZA
24.  >   >   EDUARDO OBEJERO

### Secretarios

DR. D. DANIEL J. CRANWELL  
> MARCELINO HERRERA VEGAS




# FACULTAD DE CIENCIAS MEDICAS

---

## ACADEMIA DE MEDICINA

### **Miembros Honorarios**

1. DR. D. TELÉMACO SUSINI
2. > > EMILIO R. CONI
3. > > OLHINTO DE MAGALHAES
4. > > FERNANDO WIDAL
5. > > OSVALDO CRUZ



# FACULTAD DE CIENCIAS MEDICAS

---

## **Decano**

DR. D. E. BAZTERRICA

## **Vice Decano**


DR. CARLOS MALBRAN

## **Consejeros**

DR. D. LUIS GÜEMES  
» » ENRIQUE BAZTERRICA  
» » ENRIQUE ZARATE  
» » PEDRO LACAVERA  
» » ELISEO CANTÓN  
» » ANGEL M. CENTENO  
» » DOMINGO CABRED  
» » MARCIAL V. QUIROGA  
» » JOSÉ ARCE  
» » ABEL AVERZA  
» » EUFEMIO UBALLÉS (con lic.)  
» » DANIEL J. CRANWELL  
» » CARLOS MALBRÁN  
» » JOSÉ F. MOLINARI  
» » MIGUEL PUIGGARI  
» » ANTONIO C. GANDOLFO (Suplente)


## **Secretarios**

DR. P. CASTRO ESCALADA (Consejo directivo)  
» » JUAN A. GABASTOU (Escuela de Medicina)



## ESCUELA DE MEDICINA


Asignaturas	Catedráticos Titulares
Zoología Médica.....	Dr. PEDRO LACAVERA
Botánica Médica.....	» LUCIO DURAÑONA
Anatomía Descriptiva.....	» RICARDO S. GÓMEZ
Anatomía Descriptiva.....	» R. SARMIENTO LASPIUR
Anatomía descriptiva.....	» JOAQUIN LOPEZ FIGUEROA
Anatomía descriptiva.....	» PEDRO BELOU
Química Médica.....	» ATANASIO QUIROGA
Histología.....	» RODOLFO DE GAINZA
Física Médica.....	» ALFREDO LANARI
Fisiología General y Humana.....	» HORACIO G. PLÑERO
Bacteriología.....	» CARLOS MALBRÁN
Química Médica y Biológica.....	» PEDRO J. PANDO
Higiene Pública y Privada.....	» RICARDO SCHATZ
Semiología y ejercicios clínicos.....	{ GREGORIO ARAOZ ALFARO
	» DAVID SPERONI
Anatomía Topográfica.....	» AVELINO GUTIERREZ
Anatomía Patológica.....	» TELEMACO SUSINI
Materia Médica y Terapéutica.....	» JUSTINIANO LEDESMA
Patología Externa.....	» DANIEL J. CRANWELL
Medicina Operatoria.....	» LEANDRO VALLE
Clínica Dermato-Sifilográfica.....	» BALDOMERO SOMMER
» Génito-urinarias.....	» PEDRO BENEDIT
Toxicología Experimental.....	» JUAN B. SEÑORANS
Clínica Epidemiológica.....	» JOSE PENNA
» Oto-rino-laringológica.....	» EDUARDO OBEJERO
Patología Interna.....	» MARCIAL V. QUIROGA
Clínica Oftalmológica.....	» PEDRO LAGLEYZE
» Médica.....	» LUIS GUEMES
» Médica.....	» LUIS AGOTE
» Médica.....	» IGNACIO ALLENDE
» Médica.....	» ABEL AYERZA
» Quirúrgica.....	» PASCUAL PALMA
» Quirúrgica.....	» DIÓGENES DECOUD
» Quirúrgica.....	{ ANTONIO C. GANDOLFO
	» MARCELO T. VIÑAS
» Neurológica.....	» JOSÉ A. ESTEVES
» Psiquiátrica.....	» DOMINGO CABRED
» Obstétrica.....	» ENRIQUE ZARATE
» Obstétrica.....	» SAMUEL MOLINA
» Pediátrica.....	» ANGEL M. CENTENO
Medicina Legal.....	» DOMINGO S. CAVIA
Clínica Ginecológica.....	» ENRIQUE BAZTERRICA



# ESCUELA DE MEDICINA


## PROFESORES EXTRAORDINARIOS

<b>Asignaturas</b>	<b>Catedráticos extraordinarios</b>
Zoología médica.....	DR. DANIEL J. GREENWAY
Histología.....	" JULIO G. FERNANDEZ
Física Médica.....	" JUAN JOSE GALLIANO
Bacteriología.....	" JUAN CARLOS DELFINO
Anatomía Patológica.....	" LEOPOLDO URIARTE
Clinica Ginecológica.....	" JOSE BADIA
Clinica Médica.....	" JOSÉ F. MOLINARI
Clinica Dermato-sifilográfica.....	" PATRICIO FLEMING
Clinica Neurológica.....	" MAXIMILIANO ABERASTURY
Clinica Pediátrica.....	" JOSE R. SEMPRUN
Clinica Psiquiátrica.....	" MARIANO ALURRALDE
Clinica Quirúrgica.....	" BENJAMIN T. SOLARI
Patología interna.....	" ANTONIO F. PIÑERO
Clinica oto-rino-laringológica.....	" MANUEL A. SANTAS
" Psiquiátrica.....	" FRANCISCO LLOBET
	" MARCELINO HERRERA VEGAS
	" RICARDO COLON
	" ELISEO V. SEGURA
	" JOSE T. BORDA



## ESCUELA DE MEDICINA


Asignaturas	Catedráticos sustitutos
Botánica Médica.....	DR. RODOLFO ENRIQUEZ
Zoología Médica.....	" GUILLERMO SEEBER
Anatomía Descriptiva.....	" SILVIO E. PARODI
Fisiología general y humana.....	" EUGENIO GALLI
	" FRANK L. SOLER
	" BERNARDO HOUSSAY
	" RODOLFO RIVAROLA
Bacteriología.....	" ALOIS BACHMANN
Química Biológica.....	" GERMAN ANSCHUTZ
Higiene Médica.....	" BENJAMIN GALARCE
	" FELIPE JESU
	" MANUEL V. CARBONELL
Semeiología y ejercicios clínicos.....	" CARLOS BONORINO UDAONDO
	" ALFREDO VITON
Anat. Patológica.....	" JOAQUIN LLAMBIAS
Materia Médica y Terapia.....	" ANGEL H. ROFFO
Medicina Operatoria.....	" JOSE MORENO
	" ENRIQUE FIOCOCHIETTO
	" CARLOS ROBERTSON
Patología externa.....	" FRANCISCO P. CASTRO
	" CASTELFORT LUGONES
	" NICOLAS V. GRECO
Clinica Dermato-sifilográfica.....	" PEDRO L. BALIÑA
» Genito-urinaria.....	" BERNARDINO MARAINI
» Epidemiológica.....	" JOAQUIN NTN POSADAS
» Oftalmológica.....	" FERNANDO R. TORRES
» Oto-rino-laringológica.....	" ENRIQUE B. DEMARIA
	" ADOLFO NOCETTI
	" JUAN DE LA CRUZ CORREA
	" MARTIN CASTRO ESCALADA
	" PEDRO LABAQUI
Patología interna.....	" LEONIDAS JORGE FACIO
	" PABLO M. BARIARO
	" EDUARDO MARIÑO
	" JOSE ARCE
	" ARMANDO R. MAROTTA
	" LUIS A. TAMINI
	" MIGUEL SUSSINI
Clinica Quirúrgica.....	" ROBERTO SOLÉ
	" PEDRO CHUTRO
	" JOSE M. JORGE (hije)
	" OSCAR COPELLO
	" ADOLFO F. LANDIVAR
	" JUAN JOSE VITÓN
	" PABLO J. MORSAINE
	" RAFAEL A. BULLRICH
	" IGNACIO IMAZ
» Médica.....	" PEDRO ESCUDERO
	" MARIANO R. CASTEX
	" PEDRO J. GARCIA
	" JOSE DESTEFANO
	" JEAN R. GOYENA
	" MAMERTO ACUÑA
	" GENARO SISTO
» Pediátrica.....	" PEDRO DE ELIZALDE
	" FERNANDO SCHWEIZER
	" JUAN CARLOS NAVARRO
	" JAIME SALVADOR
» Ginecológica.....	" TORIBIO PICCARDO
	" CARLOS R. CIRIO
	" OSVALDO L. BOTTARO
	" ARTURO ENRIQUEZ
	" A. PERALTA RAMOS
	" FAUSTINO J. TRONGE
» Obstétrica.....	" JUAN B. GONZALEZ
	" JUAN C. RISSO DOMINGUEZ
	" JUAN A. GABASTOU
	" JOAQUIN V. GNRECCO
Medicina legal.....	" JAVIER BRANDAN
	" ANTONIO PODESTA



# ESCUELA DE FARMACIA

---

<b>Asignaturas</b>	<b>Catedráticos titulares</b>
Zoología general: Anatomía. Fisiología comparada.....	DR. ANGEL GALLARDO
Botánica y Mineralogía.....	» ADOLFO MUJICA
Química inorgánica aplicada.....	» MIGUEL PUIGGARI
Química orgánica aplicada.....	» FRANCISCO C. BARRAZA
Farmacognosia y posología razonadas..	SR. JUAN A. DOMINGUEZ
Física Farmacéutica.....	DR. JULIO J. GATTI
Química Analítica y Toxicológica (primer curso).....	» FRANCISCO P. LAVALLE
Técnica farmacéutica.....	» J. MANUEL IRIZAR
Química analítica y toxicológica (segundo curso) y ensayo y determinación de drogas.....	» FRANCISCO P. LAVALLE
Higiene, legislación y ética farmacéuticas.....	» RICARDO SCHATZ
<b>Asignaturas</b>	<b>Catedráticos sustitutos</b>
Técnica farmacéutica.....	} SR. RICARDO ROCCATAGLIATA " PASCUAL CORTI " OSCAR MIALOCK
Farmacognosia y posología razonadas....	
Física farmacéutica.....	
Química orgánica.....	} SR. PEDRO J. MESIGOS " LUIS GUGLIALMELLI
Química analítica.....	
Química inorgánica.....	DR. JUAN A. SANCHEZ " ANGEL SABATINI



## ESCUELA DE ODONTOLOGIA

---

<b>Asignaturas</b>	<b>Catedráticos titulares</b>
1er. año.....	DR. RODOLFO ERAUZQUIN
2º. año.....	* LEON PEREYRA
3er. año.....	* N. ETCHEPAREBORDA
Protesis Dental.....	Sr. ANTONIO J. GUARDO

### **Catedráticos suplentes**

DR. ALEJANDRO CABANNE  
,, TOMÁS S. VARELA (2º año)  
,, JUAN U. CARREA (Protesis)

---



## ESCUELA DE PARTERAS

---


<b>Asignaturas</b>	<b>Catedráticos titulares</b>
<i>Primer año :</i>	
Anatomía, Fisiología, etc.....	DR. J. C. LLAMES MASSINI
<i>Segundo año :</i>	
Parto fisiológico .....	DR. MIGUEL Z. O'FARRELL
<i>Tercer año :</i>	
Clinica obstétrica .....	DR. FANOR VELARDE
Puericultura.....	DR. UBALDO FERNANDEZ

---




**PADRINO DE TESIS:**

**Dr. ARTEMIO ZENO**



A MIS MAESTROS:

Dr. JULIO G. FERNANDEZ  
» MARCELINO HERRERA VEGAS  
» IGNACIO ALLENDE  
» MARIANO R. CASTEX



## HISTORIA

En el año 1883 Riedel observó un hombre de 42 años a quien intervino con el diagnóstico de cáncer del cuerpo tiroideo. Debido a las dificultades insuperables que oponían las adherencias que unían el tumor al paquete vículo-nervioso y a los elementos de la vecindad, debió abandonar el deseo de practicar una operación radical, extrayendo tan solo un trozo del tumor.

El enfermo obtuvo con esta simple intervención un bienestar inmediato y seis meses después su estado de salud era perfecto.

Ante este inexplicable éxito Riedel practica un estudio histológico de la pieza extraída el cual le revela que se trata de un proceso de orden inflamatorio y no de un neoplasma como el pensara. Parangonando este caso con otro que tuvo oportunidad de examinar años más tarde separó esta afección de

las múltiples lesiones del cuerpo tiroideo, creando así una enfermedad nueva que lleva su nombre. Su comunicación fundamental se hizo ante el Congreso Alemán de Cirugía del año 1896 indicando para la nueva enfermedad el nombre de “*estrumitis férrica*”. Con Dolores y Alamartine nosotros preferimos el nombre de “*tiroiditis leñosa*”.

Desde entonces Riedel ha podido reunir unos casos más que fueron publicados sucesivamente haciendo conocer bien esta afección. Para señalar las etapas más importantes recordaremos que este tema fué objeto en 1901 de una amplia discusión en la Sociedad de Cirugía de París a raíz de un caso presentado por Ricard.

En 1911 aparece en Francia un trabajo completo de Delore y Alamartine publicado en la *Revue de Chirurgie* del mismo año, y que fué prolijamente analizado en la *Revista Médica del Rosario*.

Heinecke con motivo de dos casos vistos y tratados por él, hace un nuevo estudio a fondo de dicha enfermedad recopilando todos los trabajos anteriores.

Como digna de mención especial, debemos agregar una monografía de Murray y Southan,

único trabajo escrito en inglés que hemos podido consultar.

Entre nosotros la tiroiditis de Riedel no ha sido descripta todavía.

#### OBSERVACIÓN PERSONAL

Rosario P. de V., argentina, de 53 años, casada, se ocupa en los quehaceres domésticos, domiciliada en Rosario. Ingresa a una Clínica privada el 12 de Noviembre de 1915 remitida por el Dr. Pérez Balderiote.

Sale de alta curada el 21 de Noviembre de 1915.

*Antecedentes personales.* — Muy enferma en su niñez; ha sufrido grandes epixtasis; menstruada a los 11 años, desde aquel entonces las reglas han sido siempre muy abundantes, cesando a los 43 años. Ha sufrido de disnorrea. A los 32 años, cólera.

Casada, ha tenido nueve partos; cuatro hijos murieron a los pocos días de nacer; los otros cinco siguen sanos. Ha tenido cuatro abortos. El esposo no dá antecedentes de sífilis. Ha residido siempre en Rosario, donde el bocio es esporádico.

*Antecedentes familiares.* — La madre ha fallecido de cáncer.

*Enfermedad actual.* — Hace dos años comienza a notar una tumefacción de su cuello, que al principio no le causaba ninguna molestia. Dicho tumor tenía tendencia—según la enferma—a caer detrás del esternón. En Junio de 1915, aparece una ronquera, alteración del timbre de la voz y disnea; además una sensación neta de que el tumor ocupa y comprime la región retro-esternal. En Octubre violentas epíxtasis que no cedieron si nó gracias a un taponamiento enérgico. La pérdida de sangre ha sido lo suficientemente importante como para producir un moderado grado de anemia aguda. A la semana de la epíxtasis el tumor comienza a agrandarse de golpe y simultáneamente aparecen ataques asfícticos acompañados de una sensación de cuerpo extraño encajado en el vértice del tórax. Nunca disfagia.

A pedido del doctor Zeno el doctor Francisco Javier Pérez, laringólogo del Hospital Centenario, practica un exámen que suministra los siguientes datos:

Espasmo laríngeo por contractura de los ad-

ductores (constrictores de la glotis, crico-aritenoides laterales y ari-aritenoides), debido a fenómenos compresivos del recurrente. Desviación de la laringe hacia la izquierda por una mayor hipertrofia del lóbulo derecho.

*Exámen.* — Mujer de estatura mediana en estado de nutrición regular, con tinte pálido de piel y mucosas. En la parte inferior del cuello se ve un tumor a gran eje transversal, que está más desarrollado del lado derecho. Es de una consistencia sumamente dura, sin límites netos de separación con los planos vecinos; se desplaza sobre los planos prevertebrales; con los movimientos de la deglución el tumor se mueve en block con la tráquea. La superficie es lisa, la piel libre; no hay desarrollo venoso superficial; no se palpan ganglios. El día antes de su exámen había tenido un ataque de asfixia paroxística de una violencia inusitada, con cornage y tiraje mucho más intenso que el habitual, que duró 20 minutos, dando a la enferma y a la familia la impresión de una muerte inminente y terminando con profusos sudores fríos. Aun en plena asfixia la enferma no tenía dificultad para deglutir, pues dice que tomaba agua caliente para procurarse alivio.

*Reacción de Wassermann negativa.* — (Doctor Cerruti). 100 pulsaciones.

*Diagnóstico pre-operatorio.* — Tiroiditis de Riedel.

*Operación el 13 de Noviembre de 1915.*—Operador Dr. A. Zeno; Ayudante Dr. A. Lépez.

Analgesia por infiltración con la solución de novocaina-adrenalina al 1 por 200.

Incisión de Kocker, baja, que interesa los planos superficiales y secciona parcialmente los músculos infra-hioides. El cuerpo tiroides, durísimo, está alterado en su totalidad; hay una hipertrofia mayor del lóbulo derecho. En ninguna parte se puede encontrar un plano de clivage. El dedo introducido en la herida dá la sensación de que el tumor no tiene límites. Además el cuerpo tiroides aparece menor a la inspección y palpación de lo que fuera al examen clínico. Es imposible desplazarlo y desprenderlo de los planos profundos. Se comienza por aislar la parte más accesible del lóbulo derecho y se reseca parcialmente. Hemostasia de una rama de la tiróidea superior que daba mucha sangre, pero cuyas paredes no eran friables. El istmo sumamente

duro, de un color gris rosado, encerraba como un arco la tráquea. Fué disecado a bisturí lentamente, en hojas, sin pérdida apreciable de sangre. El tejido crujía bajo el bisturí desgastando su filo. La tráquea quedó perfectamente libre y desnuda en una altura de dos anillos. Hemostasia; reconstrucción de los planos; cierre de la herida cutánea dejando un pequeño orificio de salida para un tubo de goma que drenaba la cavidad.

*Post-operatoria. Evolución normal.* — La enferma experimenta de inmediato una sensación muy neta de mejoría y de mayor facilidad para la respiración subjetiva.

Examinada el 2 de Marzo del corriente, se comprueba la desaparición definitiva de todos los disturbios funcionales y objetivos. No hay más tumor.

El exámen histológico de los fragmentos extirpados se halla expuesto en el capítulo de anatomía patológica.

#### DESCRIPCIÓN DE LA ENFERMEDAD

La tiroiditis leñosa es una enfermedad rara. La primera impresión que se recibe al examinar

un paciente de esta naturaleza es la de estar en presencia de un canceroso, pero cuando se profundiza su estudio se podrán recoger datos de un valor casi específico que permitirán separar la tiroiditis leñosa del estruma canceroso. Este error será tanto más raro cuanto más presente tenga el médico la posibilidad de la enfermedad de Riedel. Es así que nuestro caso remitido por un distinguido médico con el diagnóstico de cáncer, fué reconocido por nosotros como tiroiditis leñosa antes de la operación. He aquí la sintomatología que la caracteriza: El paciente consulta al médico muy comunmente por sus disturbios respiratorios y por la alteración de la voz. En efecto; su respiración comienza a dificultarse y de cuando en cuando, ya sin causa aparente, o más comúnmente después de un trabajo cualquiera, es atacado por una sofocación intensa, angustiosa. Este síntoma es en algunos casos alarmante, tales como el nuestro. La voz se hace ronca, de timbre variable y a menudo bitonal. La asfixia paroxística y la modificación de la voz se explican por una acción refleja sobre los recurrentes, determinada por los cambios de volumen de la glándula y a veces por el cambio de posición del cuerpo del paciente.

La demostración de que no se trata de una lesión nerviosa definitiva es el hecho de la corrección de la voz y del ritmo respiratorio después de simples intervenciones como la istmectomía.

Más raramente el enfermo acusa dolores neurálgicos que se irradian al tórax, al cuello, hacia el oído y la cara.

Esto en cuanto a los síntomas subjetivos; veamos ahora cuales son las alteraciones objetivas: comienza por una ligera hipertrofia bilateral de la región tiroidea con un desarrollo lento; al principio es de una consistencia mediana y no preocupa mayormente al enfermo, pero poco a poco se hace más dura y es entonces cuando aparecen las manifestaciones subjetivas que obligan al paciente a recurrir al médico. El tumor se dibuja debajo de la piel regular de superficie, a veces mayor de un lado que del otro, duro, leñoso, de consistencia de hierro, como decía Riedel, fijo a los planos profundos. En algunos casos el estado general es afectado sin llegar, sin embargo, a la depresión caquética del neoplásico.

Tumor uniforme, bilateral, indoloro, estendido, difusible; disnea con asfixia paroxística; modificación de la voz con cornaje y tiraje; he aquí les

síntomas capitales. Con estos datos veamos como se diferencia del cáncer y de otras enfermedades.

El tumor en el cáncer es generalmente unilateral; la piel está comúnmente adherida y de aspecto de piel de naranja, mientras que en la tiroiditis leñosa es libre. Un síntoma muy común en el cáncer es la disfagia siendo raro en cambio en la tiroiditis leñosa (casos mencionados por Riedel y Ricard); nuestra enferma en pleno ataque asfítico podía fácilmente ingerir agua caliente con la idea, según ella, de mejorar su estado angustioso.

La presencia de ganglios es común en el cáncer, no existiendo, por el contrario, en la enfermedad de Riedel. El cáncer es afección del adulto y del viejo, no así la tiroiditis leñosa, que sobreviene en cualquier período de la vida. Por último, el estado general en el uno es el de un canceroso, mientras que en el atacado de tiroiditis leñosa es raro que se afecte tan profundamente.

No es posible confundir la entidad que nos ocupa con el flemón leñoso de Reclus. Sólo tienen de común la dureza leñosa del tejido. La piel en el flemón leñoso muestra cambios de color de origen inflamatorio y se halla adherida a los planos profundos; en el flemón se encuentra un nido de pus

o un cuerpo extraño, después de cuya abertura o extracción el infiltrado retrocede rápidamente. Por lo demás, suelen existir antecedentes de tonsilitis o inflamaciones de la mucosa bucal en el afectado de flemón leñoso.

El reblandecimiento, el absceso y la fístula son las etapas de la evolución de la tuberculosis del cuerpo tiroideo, hecho que la diferencia netamente de la tiroiditis de Riedel; además de los datos anatómo-patológicos que descubren los procesos caseosos y células gigantes propios de la tuberculosis.

La enfermedad con la que podría confundirse más fácilmente es la sífilis glandular; tan es así que muchos piensan en el origen luético de la enfermedad de Riedel. He aquí un caso de Leriche y Cotte. Una enferma de 38 años, con evidentes antecedentes sífilíticos, hace poco a poco un cuadro clásico de tiroiditis leñosa (bocio difuso más desarrollado a la derecha, de consistencia dura, leñosa, fijo, piel libre, ronquera y voz bitonal, disnea continua con tiraje y crisis de sofocación al menor esfuerzo). Sometida al tratamiento iodo-mercurial se cura en dos meses.

Küttner ha descripto algunos casos de estrumitis luética, semejantes a la tiroiditis leñosa. Sin

embargo, la anatomía patológica muestra en casi todos ellos la presencia de gomas caseosas en el interior de la glándula.

Sebileau cita dos casos de tiroiditis leñosas que fueron diagnosticados como cáncer, pero que sometidos al tratamiento iodo-mercurial prontamente curaron. En la biopsia practicada se notó la presencia de tejidos esclerosos sin goma. Revisando la comunicación hecha por Sebileau a la Sociedad de Cirugía de París, en el año 1911, se da uno cuenta de que su primer caso era una simple tiroiditis leñosa curada por una operación parcial.

En otras partes del organismo pueden verse, sin embargo, procesos de induración de tejido de origen sifilítico, sin llegar a transformarse en gomas y caseum.


Varios autores han hecho sin éxito el tratamiento mercurial. Así en los dos casos de Heinecke ha fracasado dicho tratamiento, lo mismo que en los casos de Silatschek y Meyer.

Para deslindar netamente el diagnóstico el clínico tendrá presente los datos anamnésicos, el examen somático y la reacción de Wassermann.

La evolución de la tiroiditis de Riedel es más bien lenta; sólo llega a hacerse presente al año o

dos de iniciarse; más raramente tiene una evolución rápida. Se cita como una rareza el caso de Poncet, en el cual la tumefacción triplicó su volumen en catorce días. La literatura menciona asimismo casos de evolución extremadamente lenta: aún después de operaciones con éxito funcional satisfactorio, la infiltración leñosa retrocedió muy despacio.

El pronóstico lo da el enfermo. Por lo general debe ser reservado. Si bien algunos curan espontáneamente, como los casos descritos por Walther y otros sospechados por Riedel, el médico debe aconsejar una terapéutica activa y tener presente, que ya sea por un ataque más intenso de disnea paroxística, ya sea por la evolución del mal, el paciente corre serios peligros.



## ANATOMÍA PATOLÓGICA

La observación macroscópica hecha durante la intervención revela alteraciones notables, ya sea en la glándula como en sus alrededores. La glándula se halla siempre en su totalidad, o casi siempre transformada en un block fibroso; está más o menos agrandada en su volumen, de color blanco nacarado, de una dureza característica que Riedel comparó a la del hierro; cruje al paso del escalpelo; su raspaje no da jugo canceroso. Al corte presenta un aspecto uniforme; no se perciben folículos glandulares, salvo el caso de la pre-existencia de una tiroiditis quística, en cuyo caso puede verse el quiste como ahogado entre el magma fibroso. Spannaus ha descrito un caso en el cual podían verse pequeños quistes diseminados en el parénquima. Una característica notable de la lesión es la disposición estractificada, feuilletée, del tejido glandular, dis-

posición que permite al cirujano deshojar en láminas la estruma. Esta disposición puede verse también en las láminas microfotográficas.

No hay límite de separación entre la glándula y la vecindad. El proceso fibroso se corre invadiendo el tejido celular, las aponeurosis y los músculos de la región, degenerándolos en cuerpos callosos. Como dicen muy bien Delore y Alamar-tine, parece que se hubiese vaciado una substancia endurecible que infiltrare todos los intersticios de la región.

La impresión que recogió el Dr. A. Zeno durante la intervención, era la de que el tumor no tenía límites. La disposición infiltrante sólo faltó en un caso de Heinecke. Este hecho da una idea de las enormes dificultades de orden técnico que implicaría la extirpación total de la glándula, extirpación que Ricard exige para la cura de la tiroiditis de Riedel.

El paquete vásculo - nervioso es generalmente rechazado hacia atrás y afuera, donde puede palparse el pulso carotideo.

Para la descripción microscópica nos valemos del informe enviado por el Dr. Cerruti, que repro-

ducimos a continuación y que coincide en un todo con la observación de los demás autores.

#### FRAGMENTOS DE GLÁNDULA TIROIDEA

*Al corte.*—Preparaciones coloreadas con hemalumbre eosina, hemalumbre-nigrosina périca o nigrosina soluble en agua.

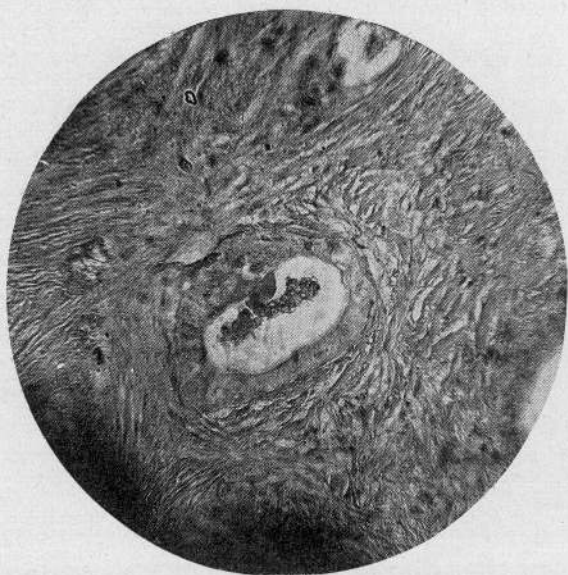
Hacia un costado se ven bandas de un tejido homogeneizado que resultan ser haces conjuntivos de consistencia tendinosa, hinchados por imbibición; los espacios interfasciculares ocupados por infiltración linfática y sanguínea. Los vasos ingurgitados de sangre con fenómenos evidentes de extravasación (infarto hemorrágico).

Más profundamente hay tejido conjuntivo en diferentes grados de evolución, tejido conjuntivo con abundantes células fusiformes o estrelladas que anastomosan frecuentemente sus prolongaciones, asociadas a escasas fibrillas primitivas (estado telofornativo). En el resto hay masas de tejido de aspecto fibroso, ordenado y de escasas células. La transición entre estas dos variedades descriptas es gradual. En ciertos sitios, el tejido conjuntivo

fibroso modelado, abraza y envuelve folículos glandulares en diferentes estados de conservación; unos formados por una sola capa de células poliédricas circunscribiendo una cavidad a veces vacía, pero más frecuentemente ocupada en parte por algunas células descamadas y detritus. Otros acinos tienen un epitelio parcialmente estratificado. Se ven entre los haces fibrosos algunos tractus de células cuyos caracteres se asemejan a las acinosas, pero dispuestas en una sola capa.

Entre estos acinos, agrupados en pequeños islotes, algunos conservan una disposición semejante a la glándula tiroidea normal y el contenido de algunos gránulos muestra todavía las reacciones colorantes de la substancia coloide.

*Vasos sanguíneos.*—Las arteriolas de distribución, conservadas, pero algunas con la pared espesada y proliferada; las venas frecuentemente ofrecen fenómenos de endoflebitis. Capilares abundantes; hay muchos rodeados de un espeso manto linfático y muchas pequeñas, en igualdad de condiciones formando focos circunscriptos de infiltración.

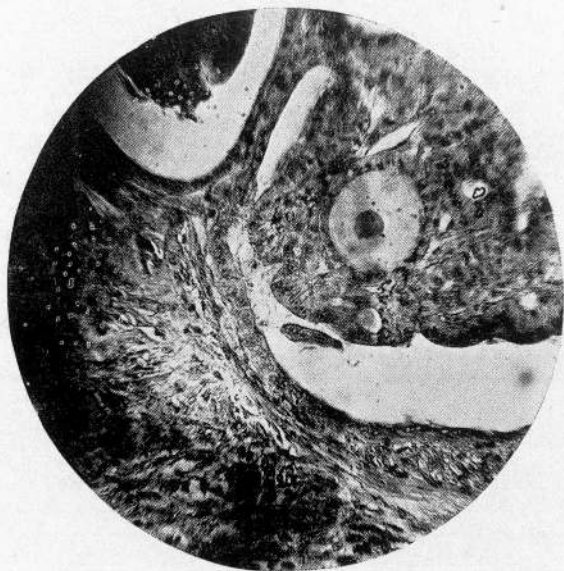


MICROFOTOGRAFÍA N.º 1

*Objetivo DD, Ocular 2 (225 D). Hemalumbre-Martinotti.*

En el centro, un acino que ha conservado su capa epitelial que descama hácia un costado. No contiene substancia coloides y en cambio, algunos restos celulares. Se halla totalmente envuelto por tejido conjuntivo evolucionado dispuesto en haces.




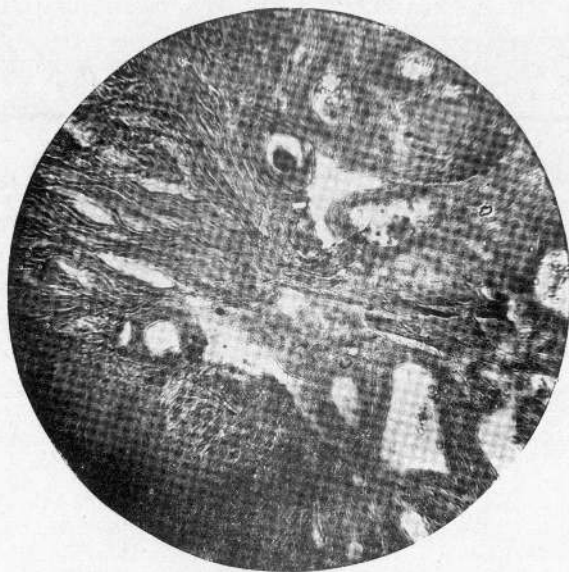


MICROFOTOGRAFÍA N.º 2

*Objetivo DD, Ocular 2. Hemateína-Eosina.*

Punto limítrofe a la invasión conjuntiva. Se ve un acino que conserva substancia colóide en su interior.






MICROFOTOGRAFÍA N.º 3

*Objetivo DD, Ocular 2. Hemateína-Nigrosina.*

Se ve la penetración fibrosa como una cuña que abraza un grupo de folículos glandulares que aún conservan parcialmente su función secretoria. El tejido fibroso tiene una estructura laminosa.



## ETIOLOGÍA Y PATOGENIA

La tiroiditis leñosa es más frecuente entre los hombres que entre las mujeres, a pesar de que los bocios sean más comunes entre estas últimas. Aparece, por lo común, a una edad relativamente temprana, siendo más frecuente entre los treinta y los cuarenta años. Sin embargo, se citan casos en las edades extremas. Riedel atendió un paciente de 4 años de edad; Cordua publica un caso observado en una niña de 13 años. Entre los dos casos de Walther había uno que contaba 60 años de edad. No parece tener relación con los bocios, ya que los pacientes proceden indiferentemente de regiones bociógenas o nó. El antecedente de un bocio es menos frecuente de cualquier manera que en el cáncer.

La naturaleza íntima de la enfermedad es aún desconocida. Algunos llegan a suponerla de origen

maligno comparándola con un escirro. Esta hipótesis no puede mantenerse en pie en presencia de la curación del tumor después de una extirpación parcial y en algunos casos hasta sin intervención de ningún orden. Pretendiendo sostener su origen neoplásico creen ciertos autores que se trata, ya sea de fibromas, o de sarcomas desarrollados a expensas del estruma conjuntivo glandular. Silatschek se inclina en su artículo hacia esta hipótesis. Pero los fibromas tiroideos son bien distintos de la tiroiditis leñosa; son tumores *encapsulados*, nunca extra-tiroideos, sin la propiedad invasora, que es tan característica de la tiroiditis leñosa. La evolución favorable de la lesión después de la resección parcial del tumor, así como el estudio histológico, hacen insostenible la creencia de que se trata de un sarcoma. Como dicen Delore y Alamartine, la difusión de la lesión haría infaliblemente de él un tumor maligno a recidiva implacable.

Generalmente los autores concuerdan al pensar que se trata muy probablemente de un proceso inflamatorio. Pero nace de nuevo la discordancia cuando se pretende puntualizar la naturaleza específica.

Poncet, Leriche, Delore, Alamartine, aceptan

la hipótesis del origen inflamatorio tuberculoso en algunos casos, a pesar de la ausencia absoluta de datos bacteriológicos y experimentales.

Sebileau cita dos casos de tiroiditis leñosa que fueron diagnosticados como cáncer y que fueron curados rápidamente con yodo y mercurio. Para nosotros — como ya lo discutimos en otro capítulo — Sebileau no estaba en lo cierto al designar como tiroiditis específica a las lesiones que él trató, pues una de ellas, la primera por lo menos, era evidentemente una tiroiditis leñosa.

Por otra parte, Heinecke trató sus dos casos con salvarsán e yodo, a pesar de la reacción de Wassermann negativa, y el resultado de dicho tratamiento fué también negativo. Los casos de Silatschek y Meyer, con Wassermann negativa no tuvieron éxito con el tratamiento específico. En nuestro caso la reacción de Wassermann también fué negativa.

Nosotros pensamos que no es verosímil la hipótesis de que se trate de un proceso sifilítico, puesto que todos los casos tratados simplemente con la istmectomía curaron perfectamente. Sería aceptable la idea de una naturaleza específica per se, como piensan Delore y Alamartine?

Nosotros, al respecto, formulamos esta conclusión: La tiroiditis de Riedel es un proceso inflamatorio de evolución crónica de causas variables, benigno per se, peligroso sólo por las complicaciones de orden mecánico. No se trata de una entidad especial sino de un proceso escleroso que representa la etapa terminal de una tiroiditis fibrosa. La anatomía patológica y las observaciones clínicas están de acuerdo en demostrar que existe una gama de transición que va desde las simples tiroiditis fibrosas hasta la esclerosis leñosa de la glándula.

## TRATAMIENTO

El tratamiento no puede ser único en el estado actual de nuestros conocimientos.

Riedel cree que deben existir formas ligeras que no llegan a conocimiento del médico y que curan espontáneamente. Walther ha descrito dos casos de tiroiditis leñosas diagnosticadas como cánceres inoperables y que han retrocedido espontáneamente. Sin embargo, la revisión de los casos publicados y el éxito completo que acompaña a una intervención prudente deben hacernos inclinar hacia la terapéutica activa, sin hablar de los casos que presentan accidentes de una naturaleza alarmante y que requieren un tratamiento de urgencia.

Estando de acuerdo sobre la necesidad de intervenir en todos los casos, debemos discutir qué medio emplearemos. En los casos leves, aún sin

antecedentes luéticos, puede ensayarse el tratamiento iodo-mercurial, insistiendo sobre el ioduro por su pretendida acción anti-esclerosa. Si esto fracasara y no presenta el enfermo una indicación más urgente, se pueden usar los rayos "X", dirigidos muy cuidadosamente por un especialista, pues en sus casos Silaschek y Burjon han tenido un éxito indiscutible. Este procedimiento, sin embargo, no brinda beneficios en todos los casos. Así, por ejemplo, Heinecke los ha usado sin ningún éxito en sus dos casos.

Los juicios al respecto del tratamiento con los rayos "X" no están todos de acuerdo. Delore y Alamartine hablan de una acción casi específica de los rayos "X". Simon hace notar que teóricamente los rayos "X" tienen un efecto contrario al que se persigue, puesto que producen esclerosos. Probablemente los efectos benéficos o nocivos de la radioterapia dependen de la dosis de rayos "X" y de su penetrabilidad, elementos que no pueden aún dosarse de una manera precisa (Heinecke).

En el estado actual de la cuestión no titubecemos en aconsejar a un enfermo que presente la triada sintomática del tumor, alteración de la voz y disnea con paroxismos de sofocación, una opera-

ción quirúrgica que debe ser reglada, como se dirá más adelante. El tratamiento quirúrgico va acompañado de un resultado casi absoluto. Todos los autores que lo han practicado y que no se han dejado influir por el pruritus traendi, queremos decir, que sólo se han limitado a extirpar el istmo de la glándula y el resto de ella fácilmente accesible tuvieron el éxito más halagador.

De los 16 casos operados que hemos podido recopilar, todos han curado perfectamente, salvo el de Delore y Alamartine, quienes al intervenir con el diagnóstico de cáncer, desearon hacer una operación radical, cuya consecuencia fué la muerte del paciente por hemorragia secundaria.

Que la operación no debe ser radical lo demuestra la experiencia, ya que curan tanto los que han sido operados radicalmente como los que fueron sometidos a la simple extirpación de un segmento cuneiforme de la glándula, y éstos mejor y sin peligros. Bien entendido, entonces, que si el éxito es igual no debe exponerse al enfermo a los peligros de la amplia intervención que exige Ricard; intervención de larga duración y no exenta de accidentes peligrosos (muerte en el caso de Delore y Alamartine; hemorragias alarmantes, hemiplejias en el ca-

so de Tailhefer; mixedema tireoprivo en los casos de Murray y Southam, y Heinecke, herida del canal torácico en el de Ricard, etc.)

En presencia de un ataque asfíctico, es difícil resolver la situación, puesto que la traqueotomía de urgencia es casi imposible en la parte inferior por la dureza del tejido, e inútil la traqueotomía alta porque la estrechez está debajo de ella. Es preferible luchar contra la asfixia, que por lo general dura poco, con morfina, oxígeno, y en todo caso, si se resuelve operar, debe hacerse una traqueotomía amplia a través de una excisión cuneiforme de la glándula.

## TÉCNICA OPERATORIA


*Anestesia.* — La anestesia debe ser localizada por los peligros a que estarían expuestos estos enfermos con una narcosis. Se obtendrá una perfecta analgesia con la infiltración de los planos que se interesan hasta llegar al cuerpo tiroideo, mediante la solución de novocaína-adrenalina al 1 por 200. No vale la pena obtener una analgesia más amplia por el método de Braud. Si se trata de un paciente pusilánime se hará una inyección de morfina media hora antes de empezar la operación.

La incisión preferible es la Kocher y debe ser amplia para permitir una buena exploración y facilitar la exeresis. En caso necesario se seccionarán los músculos infra-hioideos. Llegado a la glándula y explorada la lesión, el cirujano tratará de resecar o no aquella parte del cuerpo tiroideo que esté más

hipertrofiada, siempre que sea fácil y sin peligro. Luego exindirá el istmo en cuña, procediendo muy cuidadosamente con el bisturí, como deshojando los tejidos, hasta dejar bien libre la tráquea. *La istectomía es el tiempo fundamental de la operación.*

Se termina con una hemostasia prolija y con la reconstrucción de los planos, dejando un pequeño orificio que dé paso a un tubo de drenaje. Este se retira al segundo día.

## OBSERVACIONES CLÍNICAS



### ORSEVACIÓN I.—RIEDEL

Hombre de 42 años. Desde hace seis meses hipertrofia del cuerpo tiroides y disnea. Tumor bilateral extremadamente duro, inmóvil. Riedel piensa en un estruma maligno.

*Operación* (30 de Noviembre de 1884).—Liberación del tumor que adhiere íntimamente de ambos lados a la arteria carótida y a la vena yugular interna; se reseca una porción de esta última y se extirpa un fragmento del tumor del tamaño de una nuez. El caso parece inoperable.

*Post-operatoria.*—Normal. El enfermo sale con una herida curada el 17 de Diciembre de 1883. De tiempo en tiempo el paciente visita al médico declarándose muy satisfecho. La disnea ha desaparecido. A los seis meses, completamente curado, puede iniciar sus trabajos habituales. Muere a los

quince meses por una nefritis. Su hijo declara que los resultados operatorios han sido excelentes; no se ha hecho autopsia.

*Examen histológico.* — Se trata de un proceso inflamatorio con infiltración sanguínea y linfocitaria. No hay trazas de neoplasma. No se pudo pensar ni en cáncer, ni en sarcoma, ni en sífilis, ni en tuberculosis.

#### OBSERVACIÓN II.—RIEDEL

Mujer de 23 años, cuya madre tenía bocio; desde hace un año su cuello aumenta de volumen; en las ocho o diez últimas semanas el bocio se hipertrofia rápidamente, se hace duro y adherente; la enferma puede, sin embargo, continuar su trabajo, si bien después de esfuerzos violentos es atacada de disnea y palpitación. Ultimamente disfagia. A la derecha se palpa un tumor del tamaño de un huevo de gallina; hacia la izquierda otro como de una pequeña manzana muy duro, pero que no está aún completamente adherido a la tráquea. La laringe no ha sido rechazada. Las cuerdas vocales funcio-

nan normalmente, la voz es ligeramente bitonal; leve bronquitis de los pequeños bronquios; 90 pulsaciones.

*Operación* (8 de Enero de 1896). — La operación fué incompleta debido a las adherencias íntimas del tumor con los vasos del cuello y al nervio recurrente. La extirpación total fué imposible.

*Post-operatoria.*—La enferma mejoró rápidamente. A los tres meses de la operación muere de súbito, probablemente por una embolia. No se ha practicado autopsia. El examen microscópico revela tejido fibroso infiltrado de pequeñas células; en varios puntos hay tejido tiroideo normal.

### OBSERVACIÓN III.—CORDUA

Niña de 13 años, con un tumor del lóbulo derecho del cuerpo tiroideo, de desarrollo, al principio, lento; más tarde, rápido y con disnea. Consistencia leñosa.

*Operación.* — Resección de un grueso fragmento del tumor. No siendo posible hacer una ope-

ración completa porque el tumor descendía detrás del esternón; a pesar de los deseos, el operador debió dejar un fragmento del tumor de aspecto sarcomatoso. Después de muchos años no hay recidiva. El examen microscópico no ha sido practicado.

#### OBSERVACIÓN IV.—RIEDEL

Hombre de 29 años, sano hasta Mayo de 1896, desde cuya fecha se apercibió de la presencia en la parte superior de la laringe de un pequeño tumor duro que en cuatro semanas creció considerablemente, invadiendo todo el lado derecho del cuello y sobrepasando la línea media. Seis semanas después del principio de la enfermedad el tumor era tan grande como en el momento del examen. Rápidamente aparece disnea; un tratamiento iodurado no tuvo éxito. A mediados de Julio ingresa al servicio.

*Operación* (21 de Julio de 1896).—Se procura extirpar el tumor, pero no se logra el objeto por la invasión de los músculos, de los vasos y de los nervios vecinos. Se extirpa solamente un fragmento grueso como una nuez, de extrema dureza. La

operación es detenida porque apareció claramente que no se trataba de un tumor sino de una estrumitis.

*Post-operatoria.*—La herida cierra rápidamente, si bien queda una disnea que persiste con crisis de asfixia; hay cianosis, mucha tos. Temores de asfixia inmediata por aplastamiento de la tráquea. El 11 de Enero de 1897 se extirpa en cuña un fragmento del istmo que mide de 2 a 3 centímetros, dejándose así libre la tráquea que estaba comprimida. La amenaza de asfixia desaparece, pero la dispnea persiste; poco a poco desaparece, al mismo tiempo que el tumor retrocede. A mediados de 1901 el enfermo puede trabajar. En Enero de 1905 le sobreviene una hematemesis de un litro de sangre roja, a raíz de la cual se somete a un reposo de tres meses en el lecho. Reaparece un poco de disnea. Al principio de 1909 el enfermo se ha curado completamente y de nuevo se dedica a su oficio. Actualmente no hay más trazas de tumor, el enfermo es delgado pero fuerte. El examen de la tráquea revela a unos 20 centímetros de la arcada dentaria una estenosis subglótica más marcada a la izquierda. Cuerdas vocales normales.

*Examen histológico.* — El tejido patológico se halla constituido por una aglomeración de células redondas y fusiformes que infiltran los intersticios normales de la glándula. Ligera endarteritis como en muchos procesos inflamatorios crónicos.

OBSERVACIÓN V.—JEANNEL-TAILHEFER

Hombre de 30 años, carnicero, nacido y domiciliado en una aldea en donde no hay bocio; sin antecedentes patológicos. Afonia desde hace tres meses. Consulta a un laringólogo, el cual hace un diagnóstico de tumor tiroideo que comprime el recurrente izquierdo. Se observa la existencia de una tumefacción mal delimitada, inmóvil, muy dura, indolora, que no adhiere a la piel, la cual es normal. La laringe un poco desviada hacia la derecha; no hay adenopatía; excelente estado general. Diagnóstico clínico: cáncer tiroideo.

*Operación.* — Se descubre un neoplasma que partiendo del lóbulo izquierdo del cuerpo tiroideo invade la vaina vascular izquierda y la acompaña hasta la base del cráneo. Era imposible llegar al

l límite superior del tumor, así como el desprenderlo de los vasos. La intervención se redujo a la extirpación de una pequeña parte del neoplasma.

*Post-operatoria.*—Trece días después de la operación sobreviene una hemorragia de la carótida interna, y como no se tenía otro instrumento a la mano más que un clamp, se tomó todo el paquete vásculo-nervioso. Dos horas después aparece una hemiplegia derecha y una afonía. La herida supura abundantemente. A los 12 días de la aplicación del clamp, supuración intensa del ojo izquierdo; al mes y medio neumonía derecha. El enfermo está hoy completamente curado, habiendo empero perdido totalmente el ojo izquierdo; la hemiplegia ha desaparecido y el enfermo ha recuperado en parte la facultad de la palabra articulada.

*Examen histológico.* — El neoplasma estaba constituido por tejido conjuntivo normal, en pequeña cantidad, tejido fibroso en abundancia y algunos nidos de células inflamatorias. No se han encontrado vesículas tiroideas. Los vasos eran poco abundantes y normales.

OBSERVACIÓN VI.—RIEDEL

Hombre de 29 años. *Diagnóstico clínico*: fibrosarcoma. Se opera en Julio de 1896; en Septiembre del mismo año el enfermo no tenía recidiva. Riedel concluyó que en este caso se trataba probablemente de una tiroiditis crónica.

OBSERVACIÓN VII.—RIEDEL

Hombre de 40 años. *Diagnóstico clínico*: sarcoma del cuerpo tiroideo. Extirpación en el año 1894. En el 1898 el enfermo está bien; según Riedel se trataba aquí de un caso de tiroiditis crónica.

OBSERVACIÓN VIII.—RIEDEL

Chico de cuatro años. El autor cree haber operado una tiroiditis crónica.

OBSERVACIÓN IX.—RICARD

Hombre joven, grande, fuerte, vigorosamente constituido y de una buena salud general. La mitad izquierda del cuerpo tiroideo estaba aumentada de

volumen y dura como hueso. El tumor ocupaba la mitad izquierda del cuello; tenía la forma normal de un lóbulo tiroideo aumentado de volumen. Su base redondeada descendía detrás de la clavícula y su vértice más agudo se prolongaba como un verdadero cuerno paralelo a los vasos carotídeos. Sobre la línea media el tumor se detenía bruscamente con una nitidez marcada; fué fácil con un alfiler determinar el punto en el cual cesaba la dureza de la tumefacción y donde comenzaba la glándula normal. La consistencia era uniformemente dura y regular. Tratábase de un verdadero block cuyo cuerpo carótideo y la parte mediana parecían más duras todavía y daban la sensación de un tumor óseo. Este seguía la tráquea durante los movimientos de la deglución. Parecía independiente del esterno-mastoideo. Se desprendía fácilmente del plano óseo profundo. Desviaba unos 2 a 3 centímetros la laringe y la tráquea hacia la derecha. No había dolores, pero desde hacía dos meses aparecieron disturbios de la voz, sintomáticos de una parálisis de las cuerdas vocales por lesión del recurrente izquierdo. La respiración se había vuelto dificultosa poco a poco. En los 15 días precedentes hubo dos accesos de sofocación amenazadores. La deglución

era dificultosa. Se hizo el diagnóstico de cáncer tiroideo.

*Operación* (6 de Marzo de 1901. — Se hace una larga incisión en corbata; se encuentra un tumor difuso no encapsulado, que invadía los músculos infrahioideos y el paquete vásculo-nervioso del cuello; se resecó la carótida; la yugular y el nervio neumogástrico. Una pinza que tomaba este último trajo accidentes respiratorios graves que cesaron después de la sección del nervio. El tumor adhería íntimamente a la tráquea y al esófago, que fué necesario esculpir a bisturí. En varios puntos la mucosa esofágica se puso al descubierto. Sutura muscular, drenaje.

*Post-operatoria.*—Salvo una exudación persistente por el drenaje, que hizo pensar en una herida del canal torácico el período fué normal. El enfermo ha podido volver a su vida habitual; su deglución no está alterada; ha recobrado sus fuerzas y no presenta disturbios respiratorios ni cardíacos. Sólo persiste la parálisis de las cuerdas vocales.

*Examen histológico* (practicado por Lecéne y Brault). — Tumor constituido solamente por teji-

do fibroso, con fibras mucho más abundantes que las células, es decir, tejido fibroso adulto, salvo en ciertos puntos donde se ven lóbulos de tejido conjuntivo joven casi embrionario. La carótida y el neumogástrico hállanse íntimamente fusionados al tumor; no se encuentra en ningún punto trazas de epitelio tiroideo o de cualquier otra naturaleza.

No se trata, entonces, de un cáncer propiamente dicho (carcinoma escirroso), ni de una esclerosis tiroidea, especie de cirrosis glandular, sino de un fibroma adulto e evolución lenta.

#### OBSERVACIÓN X.—WALTHER

Hombre de 60 años, muy adelgazado, de aspecto caquéctico, que presentaba un tumor del cuerpo tiroideo extremadamente duro, adherente, con pequeños ganglios duros. Walther hizo el diagnóstico de cáncer del cuerpo tiroideo, y debido a la extensión de las adherencias y a la invasión ganglionar se abstuvo de intervenir. Tres años más tarde el enfermo estaba bien, había aumentado de peso y no sufría más; el estado general era excelente. El

tumor había disminuido y los ganglios desaparecido.

OBSERVACIÓN XI.—WALTHER

Mujer de 40 años, con voluminoso tumor del lóbulo izquierdo del cuerpo tiroideo; muy duro con ganglios adherentes en el hueso supra-clavicular y compresión de los nervios del plexo-braquial. Al año el tumor ha disminuído, es menos duro, no es más inmóvil; los ganglios han desaparecido casi completamente, así como los accidentes de compresión.

OBSERVACIÓN XII.—K. SILATSCHEK

Hombre de 32 años; ingresa el 11 de Septiembre de 1908 a la clínica de Schloffer. El padre padecía de enfermedad de Basedow; su hermano murió de una tuberculosis costal consecutiva a una pleuresía. El paciente, desde los nueve años, sufre de osteitis tuberculosas múltiples de la mano izquierda. Estado neurasténico.

Desde 1906 aumento de volumen del lóbulo derecho del cuerpo tiroideo; en Noviembre de 1907 alteraciones de la voz; en Diciembre de 1908 el tumor ha adquirido un desarrollo rápido acompañándose con dolores que se irradian hacia las orejas, disnea, etc. Actualmente la respiración es estridulosa. No hay síntomas de Basedow. No hay compresión del simpático. El tumor es de una extrema dureza y adherente al esterno-mastoideo. El examen laringoscópico y radiográfico revela una estenosis infra-glótica muy marcada. Traqueitis aguda. La reacción de Wassermann y tratamiento por el yoduro, negativos. Durante tres semana el enfermo ha sido sometido a un tratamiento por los rayos "X". La mejoría es considerable, la respiración es libre, los dolores desaparecieron casi completamente; parece tratarse evidentemente de un proceso solamente inflamatorio. Sin embargo, para mayor seguridad se hace una excisión con fines de exámenes por delante de la tráquea. El cuerpo tiroideo está extremadamente adherido a los planos vecinos. A continuación de la operación aparecen dos o tres crisis de disnea que desaparecieron con la morfina. Dermatitis supurada.

Nueve meses después del tratamiento el tumor

disminuyó y se había reblandecido. Pocas semanas después del alta del enfermo el tumor había desaparecido por completo, así como los dolores y su neurastenia. Durante su estadía en el Hospital, salvo los dos días que siguieron a la incisión exploradora, la temperatura oscilaba alrededor de 37 grados.

*Examen histológico.* — El corte mide 2 centímetros de altura por 3 de ancho. La cápsula tiene 1 centímetro de espesor y otro centímetros la substancia tiroidea. La cápsula es muy espesa, constituida por manojos fibrosos con algunos islotes de células redondas, en el centro de los cuales se ve la luz de un vaso atacado de endarteritis. Los músculos se hallan adheridos a la cápsula y los nervios invadidos por el proceso inflamatorio. La esclerosis capsular invade el parénquima glandular. Entre los islotes foliculares se ven manojos conjuntivos con hemorragias intersticiales y vasos con endarteritis. Aún en las capas profundas este infiltrado es muy intenso. Muchas vesículas no contienen substancias coloidea, sino masas de leucocitos polinucleares. Al nivel del límite entra la cápsula y la glándula se ven masas celulares que a un primer examen podrían ser tomadas como neo-formaciones

glandulares. En realidad se trata de elementos inflamatorios. El diagnóstico histológico fué el de peri-estrunitis indurada (profesor Pommer).

OBSERVACIÓN XIII.—SPANNAUS

Hombre de 32 años, sin antecedentes familiares ni personales. Desde hace 7 años bocio al principio a la derecha y después a la izquierda, sin dolores. Desde hace cuatro años el enfermo se somete a un tratamiento médico iodurado sin mejoría. En 1909 el enfermo nota que su tumor se hipertrofia, se endurece; sobrevienen dolores y disnea de esfuerzo. Desde hace catorce días se agrava: tos frecuente, voz ronca, crisis de sofocación. Ingresa a la clínica de Küttner el 23 de Diciembre de 1909. El estado general es bueno; no hay adelgazamiento. Ligera cianosis de la cara, 84 pulsaciones, cornaje muy acentuado que imponía la indicación de una traqueotomía; gran tumor tiroideo bilateral, pero más acentuado a la izquierda, rechazdo hacia la derecha la tráquea. Es duro como el fierro, fijo absolutamente a los planos profundos. La piel está

adherida. Los gruesos vasos son rechazados hacia atrás. Se sienten sus pulsaciones. El lóbulo izquierdo es extremadamente duro, así como el istmo; el lóbulo derecho es más blando. Wassermann negativa.

*Operación* (28 de Diciembre de 1909).—Anestesia local. La superficie del tumor es blanquecina, lisa, el aislamiento del polo superior es imposible. El tumor adhiere a los vasos y particularmente a la vena yugular. En la creencias de que se trata de un cáncer, se reseca la vena. El vago es también englobado por el tumor, tiene un espesor no mayor del de una aguja de tejer. Se separa el tumor de la carótida, pero permanece sólidamente fijado hacia abajo. Sólo falta aislar el polo inferior, pero debido a la adherencia íntima con la tráquea y el esófago se nota que es imposible extirparlo en su totalidad, sin herir este último. La presencia de callosidades hacía creer que se trataba de lesiones inflamatorias. Se observó debajo de la capa periférica muy densa una fluctuación, enucleándose entonces un quiste grueso como un damasco; por desgracia no se pudo evitar la herida del recurrente.

Hay otros pequeños quistes diseminados en el tumor.

*Curación operatoria sin accidentes.* — Dos meses después de la operación no hay más disnea; el tumor ha desaparecido a la izquierda, y el lóbulo derecho ha disminuído de volumen.

La dureza del tumor, su fijeza, la afonía y la disnea hacían pensar en un estruma maligno. También la operación fué guiada al principio según esta creencia. Al fin de la operación las callosidades, el englomamiento nervioso, los pequeños quistes diseminados en el seno del tumor demostraron que se trataba de un proceso inflamatorio.

*Examen microscópico.* — El tumor está constituído por tejido conjuntivo, rico en núcleos; muy denso y dispuesto en trabéculas. Entre estos manojos se encuentra tejido de granulación formado por células redondeadas con todas las formas de pasaje hacía los elementos fusiformes. En algunos sitios el tejido fibroso adquiere un aspecto homogéneo y hialino. Se hallan en estos puntos pequeños corpúsculos concéntricos que dan la reacción amiloidea. Los vasos presentan endarteritis.

OBSERVACIÓN XIV.—PONCET y LERICHE

Hombre de 16 años y medio; sin herencia de bocio y procedente de un país donde no hay bocio endémico. Ingresa al servicio en 1908 por un voluminoso tumor del cuello, que se ha desarrollado progresivamente sin ninguna alteración genera. Comenzó por la línea media delante de la tráquea; poco a poco se extendió sobre los dos lados, trayendo una dísnea marcada. En los 15 días precedentes la marcha se aceleró; el tumor, sin causa apreciable, ha triplicado su volumen, apareciendo dolores en la región cervical y aumentando la dificultad respiratoria. Al examen del cuello el 18 de Junio se encuentra una gruesa hipertrofia tiroidea difusa que se extiende desde el esternón hasta los cuernos del hueso hiodes, limitado lateralmente por los músculos esterno-mastoideos a los que pone en relieve. Esta masa es dura, leñosa, caliente a la palpación, inmóvil y fija; el cuello mide 41 centímetros y medio de circunferencia; la dísnea es acentuada y se exagera al menor esfuerzo; hay'tiraje y cornaje, se nota además un poco de exoftalmia y una ligera desigualdad pupilar; no hay adenopatía; examen

visceras negativo; quiste sinovial del puño. El diagnóstico anatómico no era dudoso. Se trataba evidentemente de una tiroiditis leñosa de causa dudosa. La rápida evolución, la edad del enfermo hicieron sospechar una reacción inflamatoria del cuerpo tiroideo. Ninguna infección general se mostraba en apariencia. El sujeto era un poco enclenque. El suero diagnóstico tuberculo positivo hizo pensar que se tratase tal vez de una variedad singular de infección tuberculosa. Firme en esta idea se prescribe sin éxito un tratamiento médico. La ingestión de iodotirina, los masajes sobre el cuello no modificaron en una forma apreciable ni los disturbios funcionales ni el estado local. Por esto se decide una intervención simple y conservadora en lo posible.

*Operación el 11 de Julio de 1908.* — Se libra la tráquea con la sección del istmo y resección de una pequeña parte del tejido tiroideo a este nivel; la línea de sección después de hemostasiada fué taponada con gasa.

*Post-operatoria.* — La mejoría fué rápida, el tumor retrocedió y el 5 de Agosto el enfermo volvía a su casa completaente sano, sin ninguna altera-

ción funcional. Su cuerpo tiroideo había adquirido el aspecto normal.

*Examen histológico* — (*Laboratorio del Profesor Poncet.*) — El examen histológico del tejido tiroideo revela una especie de cirrosis con reacción epitelial e infiltración leucocitaria del estruma. No había ni bacilos ni folículos. La inoculación al cobayo fué negativa.

OBSERVACIÓN XV.—LERICHE Y COTTE

*Mujer de 39 años.* — Desde hace cinco meses tumefacción de la glándula tiroidea con ronquera y disnea. Antecedentes hereditarios sin importancia. Personalmente gozaba de una buena salud hasta estos últimos años. Regló a los 19 años, siempre irregular, nunca ha estado embarazada. Hace cuatro años ha tenido en la extremidad superior de la tibia un goma que persistió durante casi dieciocho meses y que solo desapareció con el tratamiento iodurado.

Dos años después aparece al nivel del esternón una lesión análoga que fué tratada por M. Delore

y que desapareció completamente con el tratamiento específico. Hace algunos meses presenta crisis de reumatismo articular agudo. Bocio difuso dibujando la totalidad de la glándula, más desarrollado hacia la derecha; circunferencia del cuello de 37 centímetros. El tumor es de consistencia dura, leñosa, la piel no adhiere a la superficie de la glándula, pero el tumor se halla fijado a la profundidad, movilizándose muy difícilmente. La voz es ronca y bitonal. Hay disnea continua sobre todo durante la noche, con un ligero tiraje al menor esfuerzo. Crisis de sofocación. La temperatura no sobrepasa la normal; no hay examen laringoscópico.

*Tratamiento.* — Se instituye un tratamiento específico mixto; mejoría inmediata. Al cabo de dos meses la enferma está curada desde el punto de vista funcional. La glándula tiroidea se ha reblandecido. Solo el lóbulo derecho permanece aun ligeramente hipertrofiado. Más tarde se practica una hemitiroidectomía derecha. El examen revela gomas tiroideas múltiples. No se trata entonces en realidad de una tiroiditis leñosa.

OBSERVACIÓN XVI.—BARJON

*Mujer de 40 años con tumefacción del cuerpo tiroideo que comenzó hace un mes (Julio de 1906).*  
— Al principio dolor cervical, molestia y dolor a la deglución, después cefalalgia durante 15 días y dolores lancinantes en la nuca. Presenta una tumefacción del lóbulo derecho del cuerpo tiroideo, duro como una piedra y algo doloroso a la palpación, del tamaño de una nuez. Se palpa un ganglio pequeño en la gotera carotídea derecha. No hay ganglios en la izquierda, ni en el hueco supra-clavicular, ni en la región sub-maxilar, ni en la axila. Circunferencia de la base del cuello 37 centímetros; en la parte media 31 etc.; 140 pulsaciones. Ligeró temblor de los dedos; no hay exoftalmia. Un cirujano hace el diagnóstico de neoplasma del cuerpo tiroideo y aconseja radioterapia. Al examen radioscópico no hay desviación ni compresión de la tráquea.

*Tratamiento.* — El tratamiento por los rayos “X” comenzó el 7 de Agosto de 1906. Dosis de 10 H. administrada durante cinco días en cinco sesiones de 2 H. cada una, variando los puntos de

aplicación — método de los focos cruzados — para proteger la integridad de la piel. Rayos números 6-7 B.

La enferma ha sido vista el 4 de Septiembre de 1906. El tumor duro del cuerpo tiroideo ha desaparecido por completo; no hay dolor local ni irradiado, muy buen estado general. La enferma ha aumentado 3 ks. 200 grms. en cuatro semanas; el pulso ha disminuido a 112. Circunferencia del cuello en la base 36 cts. en la parte media 30 con 5. Se hace una nueva irradiación de 4 H. más o menos.

El 26 de Septiembre persiste la curación sin tumor, sin empastamiento ni ganglios. Pigmentación ligera de la piel irradiada.

En 1910 la curación persiste.

#### OBSERVACIÓN XVII.—SEBILEAU

En Julio de 1908 ha observado una mujer joven en perfecta salud pero afectada por un bocio. El tumor no provocaba ningún disturbio funcional pero su difusión, la adherencia que mantenía con la tráquea, el hecho de descender al mediastino, hizo pensar en la posibilidad de un cáncer por lo cual

rechazó la operación Debido a los accidentes agudos respiratorios que se manifestaron de improviso se impuso la intervención.

*Operación practicada con anestesia por cocaína.* — Se comprueba que probablemente se trata de un sarcoma y se reduce a poner una cánula en la tráquea, maniobra difícil por el espesor considerable de la pared. Pero como el tumor aumentaba y no aparecían brotes neoplásicos en la herida, se creyó que no se tratase de un cáncer. Se hizo un tratamiento antisifilítico y la enferma curó.

NOTA: Este caso que Sebileau comunicó conjuntamente con otro bajo el nombre de tumor inflamatorio de origen sifilítico, presenta para nosotros todos los caracteres de la enfermedad de Riedel.

OBSERVACIÓN XVIII.—DELORE Y ALAMARTINE .

Hombre de 39 años que gozaba en general de buena salud. La enfermedad comenzó en Febrero de 1910 por ronquera y un ligero dolor a la deglución. Estos síntomas se han hecho evidentes poco a poco y a mediados de Abril es examinado por Delore, el

cual comprueba una voz bitonal por compresión del recurrente derecho al nivel de un tumor tiroideo. Este tumor situado profundamente y desarrollado hacia el cuerno inferior derecho era de consistencia leñosa, recordando la dureza del escirro. Debido a la ausencia de fiebre e infecciones el diagnóstico se inclinó hacia un cáncer. La rapidez de evolución no permitió excluir definitivamente la tiroiditis. Se prescribe un tratamiento local recomendando al enfermo someterse a una operación sinó mejora dentro de los 15 días. El paciente fué visto solo dos meses después del primer examen, presentándose pálido, adelgazado, acusando dolores violentos irradiados hacia la cabeza, con voz bitonal. El tumor tiroideo, de consistencia de hierro, diseñaba con gran nitidez todo el lóbulo derecho del cuerpo tiroideo. Seguía los movimientos de la tráquea durante la deglución; estaba adherido a ella, pero no a los planos pre-vertebrales; la carótica se percibía en su cara externa, pero parecía adherida al neoplasma tiroideo; no había adenopatía, ni lesiones pulmonares, ni trazas de metástasis; temperatura normal; 90 pulsaciones.

*Diagnóstico.* — Cáncer tiroideo tipo sofocante; tal vez tiroiditis leñosa.

Operación el 28 de Julio de 1910. — El lóbulo derecho se encontraba transformado en una masa dura como hierro, adherido a la tráquea de la cual fué desprendido a tijera. La yugular y la carótida estaban adheridas hacia fuera de donde fueron desprendidas. Ligadura doble de la yugular interna por herida de este vaso. En el curso de la operación se practicó una ligadura en el polo superior de la glándula, pero la arteria muy friable se rompió al anudar el hilo, necesitándose otra ligadura en malas condiciones. En la parte inferior el tumor englobaba el recurrente; para respetarlo se hizo un morcellement del tumor que presentaba un aspecto estratificado, dando la impresión más bien de un tejido inflamatorio crónico que de un cáncer. Por eso se abandonó el trozo inferior del tumor que englobaba el recurrente.

*Post-operatoria.* — El 30 de Junio hay 38 grados con 4. Se comprueba un derrame ligero en la base izquierda; 120 pulsaciones. El 2 de Julio el enfermo mejora; la temperatura es de 38 grados; 100 pulsaciones; abundante expectoración mucopurulenta; se quitan las mechas; la herida tiene un buen aspecto. A las 9 de la noche el enfermo sucumbe en

algunos instantes debido a una hemorragia fulminante cuyo origen no se pudo saber con certeza por la falta de la autopsia.

El examen de la pieza anatómica hecho en el laboratorio de Poncet demuestra que se trataba de una tiroiditis esclerosa cuyas lesiones son las comunes a la tiroiditis leñosa. En sus cortes no se ha encontrado ni bacterios ni actinomicosis.

#### OBSERVACIÓN XIX.—MURRAY Y SOUTHAN

Hombre de 33 años con un tumor de crecimiento lento y gradual. En los tres últimos meses crece más rápidamente. Disfonia y disnea con sofocación paroxística al menor esfuerzo. No puede permanecer acostado, solo encuentra alivio estando sentado e inclinado hacia delante. Los dos lóbulos están uniformemente agrandados; son de superficie lisa y muy poco movibles con la deglución.

*Operación el 26 de Julio de 1911.* — Se extirpa una cuña formada por el istmo y parte del lóbulo derecho, extrayendo el resto de dicho lóbulo deshojándolo; hemorragia intensa difícil de detener. Extirpación de la mayor parte del lóbulo izquierdo con

objeto de dejar libre la tráquea. En el curso de la operación se comprueba que el proceso esclerótico invade más allá de los límites glandulares contrayendo adherencias con aponeurosis y músculos.

*Post-operatoria.* — Curación; pero aparece más tarde mixedema secundario; curado también mediante las tabletas de tiroidina.

#### OBSERVACIÓN XX.—HEINECKE

Mujer de 50 años; se enferma en Noviembre de 1912 presentando una hinchazón simétrica de la región tiroidea; disnea y ronquera, a menudo con tisturbios generales. En Marzo de 1913 se practica una biopsia que reveló una tiroiditis crónica.

*Operación en Mayo de 1913.* — Se extrae el istmo y parcialmente el lóbulo izquierdo; los músculos callosos y degenerados se excinden.


*Post-operatoria.* — Mejoría de la respiración, pero al poco tiempo aparece caquexia tireopriva que cede con la ingestión de glándulas. La dureza retrocede lentamente. Wassermann negativa. Aquí el tratamiento por los rayos "X" no dió resultado.

OBSERVACIÓN XXI.—HEINECKE

Mujer de 47 años. Desde hace tres años bocio al principio blando, desde hace un año endurece; conjuntamente aparece una alteración del estado general pero sin dificultad respiratoria. Después de tratada con los rayos "X" mejora y retrocede algo el tumor.

Operación en Diciembre de 1913. — Se extirpa el istmo y parcialmente el lóbulo izquierdo.

El estudio microscópico revela tiroiditis crónica. Después de la intervención se ablanda lo que quedó del tumor, dejando como residuo un estruma blando. No sufre molestias. Wassermann negativa.



## CONCLUSIONES

I.—La enfermedad de Riedel es una afección rara del cuerpo tiroideo, de marcha lenta, benigna per se, maligna por los disturbios de orden mecánico; debida a una esclerosis extrema de la glándula y del tejido periglandular; más común en el hombre que en la mujer; aparece en todas las edades, siendo más frecuente entre los treinta y los cuarenta años.


II.—Clínicamente se caracteriza por el siguiente cuadro: Tumor del cuerpo tiroideo que se desarrolla en una glándula normal o ya anteriormente afectada de bocio banal; de consistencia dura; de superficie lisa; casi siempre bilateral; cuyos límites se confunden con los planos vecinos, también invadidos por el mismo proceso. Disnea y disfona (ronquera y voz bitonal), con ataques paroxístico de as-

fixia alarmantes. Raramente alteraciones graves del estado general, y neuralgias.

III.—La anatomía patológica revela alteraciones típicas de la glándula y del tejido periglandular. La glándula está transformada en un bloque fibroso, blanco anaracado, extremadamente duro. Al microscopio se encuentran manojos de tejido fibroso, escleroso, estratificado, que engloban entre sus haces el paréquima estrangulándolo hasta hacer desaparecer en muchos puntos toda traza de folículos tiroideos. Los tejidos periglandulares—músculos, aponeurosis y tejido celular se hallan englobados y ellos mismos transformados en cuerpos fibrosos por el proceso de esclerosis.

IV.—Es poco verosímil la naturaleza sifilítica o tuberculosa de la tiroiditis leñosa, menos aun la neoplásica. Para nosotros es un proceso inflamatorio de evolución crónica; de causas variables que representa la etapa terminal de una tiroiditis fibrosa. La anatomía patológica y las observaciones clínicas están de acuerdo en demostrar una gama de transición entre las tiroiditis fibrosas simples y la esclerosis leñosa de la glándula.

V.—El pronóstico debe ser reservado. Su terapéutica es la siguiente: Si el caso es leve, puede ensayarse el tratamiento iodo-mercurial aun en ausencia de Wassermann positiva, insistiendo en el ioduro por su pretendida acción antiesclerógena. Si no se obtiene un resultado positivo y no hay indicaciones urgentes, se indicará la radioterapia dirigida cuidadosamente por un especialista. Siempre está indicada la intervención cuando el enfermo presenta el cuadro clásico. La operación consistirá en la istmectomia cuneiforme con analgesia local. Esta simple operación, exenta de peligros, de técnica fácil, proporciona una perfecta curación en todos los casos.



## BIBLIOGRAFÍA

- Alamartine.*—Thyroidite ligneuse cancériforme. —  
Lyon méd. Vol. 5 pág. 177. 1911.
- Barjon.*—Thyroidite ligneuse guérie par la radio-  
thérapie. — Comunicación personal a Delore y  
Alamartine.
- Berry.*—Diseases of the Thyroid gland.—pág. 137.  
Citado por Murray y Southam.
- Bruns, V.*—Struma tub.—Bruns Beitrage. Bd. 10,  
pág. 1, 1893.
- Bush.*—Zur Frage der Schilddrüsenveränderungen  
bei Syphilis.—Diss. Petersburg 1913. — Ref.  
Zentralbl. f. d. ges. Chir. Bd. 2 pág. 453, 1913.
- Cavalli.*—Flemmone ligneo del Reclus e tiroidite  
lignea del Riedel. — La Riforma Médica, to-  
mo 30, núm. 29, (Por ref.), 18 Julio 1914.
- Courmont et Chalier.*—Goitre plongeant suppuré:  
tub. thyroidienne: oedeme en pelerrine par com-

- pression des deux troncs veineux brachio-céphaliques. — Lyon Méd. Vol. 1, pág. 515, 1907.
- Cordua.*—Verhandlungen der Deutschen Gesellschaft für Chirurgie, tomo 1, pág. 109, 1896.
- Delore.*—Fibrome du corps thyroïde. — Revue de Chirurgie, tomo 27, pág. 712, 1913.
- Delore et Alamartine.* — La Thyroïde ligneuse. — Revue de Chir. Vol. 44, pág. 1, 1911.
- Delbet.*—Sur les tumeurs fibreuses du cou. — Bull. et mém. de la Soc. de Chir. de Paris, pág. 807, 1901.
- Favre et Savy.* — Syphilis thyroïdienne, ses analogies histol. avec. la tub. — Lyon Chir. Vol. 9, pág. 511, 1913.
- Hashimoto.*—Zur Kenntniss der Lymphomatosen Veränderung der Schilddrüse (Struma lymphomatosa). Arch. f. klin. Chir. Bd. 97, página 219, 1912.
- Heineke.* — Die chronische Thyreoiditis. — Zeitschrift für Chirurgie. Bd. 129, 1914.
- Kohler.*—Myxoden, auf Syphilis beruhend. — Berliner Klin. Wochenschrift pág. 743, 1892.
- Küttner.*—Struma syphilitica. — Bruns' Beiträge, Br. 22, pág. 517, 1898.

- Leriche et Cotte.* — Goitre ligneux syphil. — Lyon Méd. Vol. 15, pág. 638, 1911.
- Loewy et Loeper.* — Tumeur fibreuse du cou. — Bulletin de la Soc. anatomique de París. Déc. página 1105, 1899.
- Mendel.* — Die Syphilis der Schilddrüse. — Méd. Klinik pág. 833, 1906.
- Meyer.* — Ueber Thyroiditis chron. maligna. Frankfurter Zeitschrift f. Path. Bd. 12, p. 116, 1913.
- Murray and Southam.* — A case of ligneous Thyroiditis. — Lancet Vol. 1 pág. 1188, 1912.
- Ourmanoff.* — Des fibromes du corps thyroïde. — These de Lyon, 1902.
- Pollag.* — Ueber die Tuberkulose der Schilddrüse. — Beitrage z. Klin d. Tub. Bd. 27 pág. 159, 1913
- Poncet.* — Sur le goitre cancéreux et la dégén. fibreuse du corps thy. — Bull. et Méd. de la Soc. de Chir. de París, pág. 863, 1901.
- Poncet et Leriche.* — Syphil. du corps thyroïde. — Bull. et Mém. de la Soc. de Chir de París, página 783, 1912.
- Poncet et Leriche.* — Tub. inflammatoire et corps thyroïde. — Bull. de la Acad. de Méd. Vol. 62, pág. 615, 1909.

- Powers.*—Woody phlegmon of the neck (Reclus).  
Journal of. the Amér. Méd. Assoc. July, 1911.
- Quervain, de.*—Die akute nichteitrige Thyroiditis.  
—Mitteilungen aus den Grenzgebieten der Medizin und Chirurgie. Su. 1, pág. 2, 1904.
- Reclus.* — Phlegmon ligneux du cou. — Revue de Chirurgie, pág. 225, 1896.
- Ricard.* — Note sur une variété de dégénérescence fibreuse du corps thyroïde. — Bull. et mém. de la Soc. de Chir. de París, pág. 758, 1901.
- Richar.*—Des phlegmons ligneux de Reclus. — Thèse de París. 1911.
- Riedel.*—Die chronische, zur Bildung eisenharter Tumoren führende Entzündung der Schilddrüse. — Verhandlungen der Deutschen Gesellschaft für Chirurgie, tomo 1, pág. 101, 1896.
- Riedel.* — Vorstellung eines Kranken mit chronischer Strumitis. Verhandl. der Deutschen Gesellschaft für Chirurgie, Vol. 1, pág. 127, 1897.
- Riedel.*—Chronischer Verlauf und Ausgang der Strumitis. — Chron. Münchn. Méd. Wochenschr. pág. 1946, 1910.
- Roger et Garnier.* — Cit. por Bérard. — Corps thyroïde; in Nouveau Traité de Chirurgie. Le Dentu et Delbet. Vol. 20 pág. 113

- Rosenhauer.*—Ueber Syphilis der Schilddrüse. —  
Jahrbücher d. Hamb. Staatskrankenanst. Bd.  
13, pág. 145, 1908.
- Schuster.* — Strumitis aufluet. Basis. — Wiener  
Klin. Rundschau, págs. 405, 423, 439; 1911.
- Sebileau.*—Tumeurs inflammatoires.—Bull. et mém  
de la Soc. de Chir. de París, pág. 1305, 1911.
- Simon.*—Riedelsche Struma nach Strumektomie.—  
Bruns' Beitr. Bd. 83, pág. 149, 1913.
- Silatschek.*—Eisenharte Strumitis.—Bruns' Beitr.  
Bd. 67, pág. 590, 1910.
- Spannaus.* — Die Riedelsche Struma. — Bruns'  
Beitr. Bd. 70, pág. 611, 1910.
- Tailhefer.*—Inflammation chronique cancériforme  
de la glande thyroïde.—Revue de Chir. Vol. 18,  
pág. 224, 1898.
- Tixier et Savy.*—Tub. thiroïd. folliculaire a forme  
de thyroïdite ligneuse. — Lyon Chir. Vol. 9 pá-  
gina 367, 1913.
- Tomaselli.*—La tiroïdite lignea. — Gaz. internaz.  
di med. chir. ig. pág. 417, 1913.
- Vogel.*—Strumitis. — Zentralblatt für Chirurgie.  
pág. 909, 1912.
- Walther.*—Société de Chirurgie de París; séance du

10 Juillet 1901, comptes rendus 1901; Vol. 27,  
pág. 813.

*Zoeller.*—Syphilis thyr. a la période tertiaire. —  
These de Lyon, 1911 (1).



---

(1) Mi reconocimiento al bibliotecario de la Facultad, señor Tumburus, por el empeño que ha puesto en la investigación bibliográfica.

Buenos Aires, Marzo 21 de 1916.

Nómbrese al Consejero Dr. Antonio C. Gandolfo, al profesor titular Dr. Leandro Valle y al profesor suplente Dr. Enrique Finocchietto para que, constituidos en comisión revisora, dictaminen respecto de la admisibilidad de la presente tesis, de acuerdo con el art. 4.º de la "Ordenanza sobre exámenes".

E. BAZTERRICA

*J. A. Gabastou*  
Secretario.

Buenos Aires, Abril 1 de 1916.

Habiendo la comisión precedente aconsejado la aceptación de la presente tesis, según consta en el acta núm. 3068 del libro respectivo, entréguese al interesado para su impresión, de acuerdo con la ordenanza vigente.

E. BAZTERRICA

*J. A. Gabastou*  
Secretario.

1870

1871

1872

1873

1874

1875

1876

1877

1878

1879

1880

1881

1882

## PROPOSICIONES ACCESORIAS

---

### I

Diversas formas de la tiroiditis.

*A. C. Gandolfo.*

### II

Elección de un proceder de tiroidectomía parcial en esta afección y su técnica.

*L. Valle.*

### III

Valor comparativo entre los diversos procedimientos de tiroidectomía.

*E. Finocchietto.*

30485

