AÑO 1914. Núm. 2845.

UNIVERSIDAD NACIONAL DE BUENOS AIRES

FACULTAD DE CIENCIAS MEDICAS

# ALTERACIONES OCULARES EN LOS TUMORES HIPOFISIARIOS

TESIS

PRESENTADA PARA OPTAR EL TÍTULO DE DOCTOR EN MEDICINA

POR

RÓMULO GIL

LIBRERÍA "LAS CIENCIAS"
CASA EDITORA É IMPRENTA DE A. GUIDI BUFFARINI
2070, CÓRDOBA, 2080 - BUENOS AIRES

# ALTERACIONES OCULARES

EN LOS

# TUMORES HIPOFISIARIOS

AÑO 1914. Núm. 2845.

UNIVERSIDAD NACIONAL DE BUENOS AIRES

FACULTAD DE CIENCIAS MEDICAS

# ALTERACIONES OCULARES

EN LOS

# TUMORES HIPOFISIARIOS

TESIS

PRESENTADA PARA OPTAR EL TITULO DE DOCTOR EN MEDICINA

POR

RÓMULO GIL

LIBRERÍA "LAS CIENCIAS"
CASA EDITORA É IMPRENTA DE A. GUIDI BUFFARINI
2070, CÓRDOBA, 2000 - BUENOS AIRES

La Facultad no se hace solidaria de las opiniones vertidas en las tésis.

*Artículo 162 del R. de la F.*

# FACULTAD DE CIENCIAS MÉDICAS

## ACADEMIA DE MEDICINA

**Presidente**

Dr. D. Antonio C. Gandolfo

**Vice-Presidente**

Dr. D. Luis Güemes

**Miembros titulares**

1. Dr. D. José T. Baca
2. » » Eufemio Uballes
3. » » Pedro N. Arata
4. » » Roberto Wernicke
5. » » Pedro Lagleyze
6. » » José Penna
7. » » Luis Güemes
8. » » Eliseo Cantón
9. » » Enrique Bazterrica
10. » » Antonio C. Gandolfo
11. » » Daniel J. Cranwell
12. » » Horacio G. Piñero
13. » » Juan A. Boeri
14. » » Angel Gallardo
15. » » Carlos Malbran
16. » » M. Herrera Vegas
17. » » Angel M. Centeno
18. » » Diógenes Decoud
19. » » Baldomero Sommer
20. » » Francisco A. Sicardi
21. » » Desiderio F. Davel
22. » » Domingo Cabred
23. » » Gregorio Araoz Alfaro

**Secretarios**

Dr. D. Daniel J. Cranwell
» » Desiderio F. Davel

# FACULTAD DE CIENCIAS MEDICAS

## ACADEMIA DE MEDICINA

**Miembros Honorarios**

1. Dr. D. Telémaco Susini
2. » » Emilio R. Coni
3. » » Olhinto de Magalhaes
4. » » Fernando Widal
5. » » Osvaldo Cruz

# FACULTAD DE CIENCIAS MEDICAS

**Decano**

Dr. D. Luis Güemes

**Vice Decano**

Dr. Eduardo Obejero

**Consejeros**

Dr. D. Eliseo Cantón
» » Luis Güemes
» » Enrique Baztierrica
» » Domingo Cabred
» » Angel M. Centeno
» » Marcial V. Quiroga
» » Abel Ayerza
» » Eufemio Uballes (con lic.)
» » Francisco Sicardi
» » Telémaco Susini
» » Nicasio Etcheparborda
» » Eduardo Obejero
» » J. A. Boeri (Suplente)
» » Enrique Zárate
» » Pedro Lacavera
» » José Arce

**Secretarios**

Dr. P. Castro Escalada (Consejo directivo)
» » Juan A. Gabastou (Escuela de Medicina)

# ESCUELA DE MEDICINA

## PROFESORES HONORARIOS

DR. ROBERTO WERNICKE
» JOSÉ T. BACA
» JUVENCIO Z. ARCE
» P. N. ARATA
» F. DE VEYGA
» ELISEO CANTON
» JUAN A. BOERI

# ESCUELA DE MEDICINA

| Asignaturas | Catedráticos Titulares |
|---|---|
| Zoologia Medica | Dr. PEDRO LACAVERA |
| Botánica Médica | » LUCIO DURAÑONA |
| Anatomia Descriptiva | » RICARDO S. GÓMEZ |
| Anatomia Descriptiva | » JOAQUIN LOPEZ FIGUEROA |
| Quimica Médica | » ATANASIO QUIROGA |
| Histologia | » RODOLFO DE GAINZA |
| Fisica Médica | » ALFREDO LANARI |
| Fisiologia General y Humana | » HORACIO G. PIÑERO |
| Bacteriologia | » CARLOS MALBRÁN |
| Química Médica y Biológica | » PEDRO J. PANDO |
| Higiene Pública y Privada | » RICARDO SCHATZ |
| Semiologia y ejercicios clinicos | » GREGORIO ARAOZ ALFARO<br>» DAVID SPERONI |
| Anatomia Topográfica | » AVELINO GUTIERREZ |
| Anatomia Patológica | » TELEMACO SUSINI |
| Materia Médica y Terapéutica | » JUSTINIANO LEDESMA |
| Patologia Externa | » DANIEL J. CRANWELL |
| Medicina Operatoria | » LEANDRO VALLE |
| Clínica Dermato-Sifilográfica | » BALDOMERO SOMMER |
| » Génito-urinarias | » PEDRO BENEDIT |
| Toxicología Experimental | » JUAN B. SEÑORANS |
| Clínica Epidemiológica | » JOSE PENNA |
| » Oto-rino-laringológica | » EDUARDO OBEJERO |
| Patología Interna | » MARCIAL V. QUIROGA |
| Clinica Quirúrgica | » PASCUAL PALMA |
| » Oftalmológica | » PEDRO LAGLEYZE |
| » Quirúrgica | » DIÓGENES DECOUD |
| » Médica | » LUIS GUEMES |
| » Médica | » FRANCISCO A. SICARDI |
| » Médica | » IGNACIO ALLENDE |
| » Médica | » ABEL AYERZA |
| » Quirúrgica | » ANTONIO C. GANDOLFO<br>» MARCELO T. VIÑAS |
| » Neurológica | » JOSE A. ESTEVES |
| » Psiquiátrica | » DOMINGO CABRED |
| » Obstétrica | » ENRIQUE ZARATE |
| » Obstétrica | » SAMUEL MOLINA |
| » Pediátrica | » ANGEL M. CENTENO |
| Medicina Legal | » DOMINGO S. CAVIA |
| Clínica Ginecológica | » ENRIQUE BAZTERRICA |

# ESCUELA DE MEDICINA

## PROFESORES EXTRAORDINARIOS

| Asignaturas | Catedráticos extraordinarios |
|---|---|
| Zoología médica | DR. DANIEL J. GREENWAY |
| Física Médica | ,, JUAN JOSÉ GALIANO |
| Bacteriología | ,, JUAN CARLOS DELFINO |
| | ,, LEOPOLDO URIARTE |
| Anatomía Patológica | ,, JOSÉ BADIA |
| Clínica Ginecológica | ,, JOSÉ F. MOLINARI |
| | ,, ENRIQUE ZARATE (en ejerc) |
| Clínica Médica | ,, PATRICIO FLEMING |
| Clínica Dermato-sifilográfica | ,, MAXIMILIANO ABERASTURY |
| Clínica Neurológica | ,, JOSÉ R. SEMPRUN |
| | ,, MARIANO ALURRALDE |
| Clínica Psiquiátrica | ,, BENJAMIN T. SOLARI |
| | ,, JOSE T. BORDA |
| Clínica Pediátrica | ,, ANTONIO F. PIÑERO |
| Clínica Quirúrgica | ,, FRANCISCO LLOBET |
| Patología interna | ,, RICARDO COLON |
| Clínica oto-rino-laringológica | ,, ELISEO V. SEGURA |

# ESCUELA DE MEDICINA

| Asignaturas | Catedráticos sustitutos |
|---|---|
| Zoología Médica | DR. GUILLERMO SEEBER |
| Anatomía Descriptiva | ,, PEDRO BELOU (en ejerc.) |
| Botánica Médica | ,, RODOLFO ENRIQUEZ |
| Histología | ,, JULIO G. FERNÁNDEZ |
| Fisiología | ,, FRANK L. SOLER |
| Bacteriología | ,, ALOIS BACHMANN |
| Higiene Médica | ,, FELIPE JUSTO |
| | ,, MANUEL V. CARBONELL |
| Semiología y ejercicios clínicos | ,, CARLOS BONORINO UDAONDO |
| Anat. Topográfica | ,, ROBERTO SOLE |
| | ,, CARLOS R. CIRIO |
| Anat. Patológica | ,, JOAQUÍN LLAMBÍAS |
| Materia Médica y Terapéutica | ,, JOSE MORENO |
| Medicina Operatoria | ,, PEDRO CHUTRO |
| Patología externa | ,, CARLOS ROBERTSON |
| » Dermato-sifilográfica | ,, NICOLÁS V. GRECO |
| | ,, PEDRO L. BALIÑA |
| » Genito-urinaria | ,, BERNARDINO MARAINI |
| | ,, JOAQUÍN NIN POSADAS |
| Clínica Epidemiológica | ,, FERNANDO R. TORRES |
| Patología interna | ,, PEDRO LABAQUI |
| | ,, JORGE L. FACIO |
| Clínica Oftalmológica | ,, ENRIQUE B. DEMARIA |
| | ,, ADOLFO NOCETI |
| Clínica Oto-rino laringológica | ,, JUAN DE LA CRUZ CORREA |
| | ,, MARCELINO HERRERA VEGAS |
| » Quirúrgica | ,, JOSÉ ARCE (en ejerc.) |
| | ,, ARMANDO R. MAROTTA |
| | ,, LUIS A. TAMINI |
| | ,, JOSE MA. JORGE (hijo) |
| | ,, MIGUEL SUSSINI |
| Clínica Médica | ,, LUIS AGOTE |
| | ,, JUAN JOSÉ VITÓN |
| | ,, PABLO MORSALINE |
| | ,, RAFAEL BULLRICH |
| | ,, IGNACIO IMAZ |
| | ,, PEDRO ESCUDERO |
| | ,, MARIANO R. CASTEX |
| | ,, PEDRO J. GARCÍA |
| Clínica Pediátrica | ,, MANUEL A. SANTAS |
| | ,, MAMERTO ACUÑA |
| | ,, GENARO SISTO |
| | ,, PEDRO DE ELIZALDE |
| Clínica Ginecológica | ,, JAIME SALVADOR |
| | ,, TORIBIO PICCARDO |
| | ,, OSVALDO L. BOTTARO |
| Clínica Obstétrica | ,, ARTURO ENRIQUEZ en ejerc.) |
| | ,, A. PERALTA RAMOS (en ejerc.) |
| | ,, FAUSTINO J. TRONGÉ |
| | ,, JUAN B. GONZALEZ |
| | ,, JUAN C. RISSO DOMINGUEZ |
| Medicina legal | ,, V. JOAQUIN GNECCO |

# ESCUELA DE FARMACIA

| Asignaturas | Catedráticos titulares |
|---|---|
| Zoología general: Anatomía. Fisiología comparada | DR. ANGEL GALLARDO |
| Botánica y Mineralogía | » ADOLFO MUJICA |
| Química inorgánica aplicada | » MIGUEL PUIGGARI |
| Química orgánica aplicada | » FRANCISCO C. BARRAZA |
| Farmacognosia y posología razonadas | » OSCAR MIALOCK (interino) |
| Física Farmacéutica | » JULIO J. GATTI |
| Química Analítica y Toxicológica (primer curso) | » FRANCISCO P. LAVALLE |
| Técnica farmacéutica | » J. MANUEL IRIZAR |
| Química analítica y toxicológica (segundo curso) y ensayo y determinación de drogas | » FRANCISCO P. LAVALLE |
| Higiene, legislación y ética farmacéuticas | » RICARDO SCHATZ |

| Asignatura | Catedrático Extraordinario |
|---|---|
| Farmacognosia | SR. JUAN A. DOMINGUEZ |

| Asignaturas | Catedráticos sustitutos |
|---|---|
| Técnica farmacéutica | SR. PASCUAL CORTI<br>,, RICARDO ROCCATAGLIATA |
| Farmacognosia y posología razonadas | ,, OSCAR MIALOCK (en ejerc.) |
| Física farmacéutica | DR. TOMÁS J. RUMÍ |
| Química orgánica | SR. PEDRO J. MESIGOS |
| Química analítica | DR. JUAN A. SANCHEZ |
| Química inorgánica | ,, ANGEL SABATINI |

# ESCUELA DE PARTERAS

| Asignaturas | Catedráticos titulares |
|---|---|
| Parto fisiológico y Clínica Obstétrica..... | DR. MIGUEL Z. O'FARRELL |
| Parto distócico y Clínica Obstétrica ..... | DR. FANOR VELARDE |

| Asignaturas | Catedráticos sustitutos |
|---|---|
| Parto fisiologico y Clinica Obstétrica..... | DR. UBALDO FERNANDEZ |
| Parto distócico y Clínica Obstétrica..... | » J. C. LLAMES MASSINI |

# ESCUELA DE ODONTOLOGIA

| Asignaturas | Catedráticos titulares |
|---|---|
| 1er. año.... ..... | DR. RODOLFO ERAUZQUIN |
| 2°. año..... | » LEON PEREYRA |
| 3er. año..... ..... | » N. ETCHEPAREBORDA |
| Protesis Dental..... | Sr. ANTONIO J. GUARDO (int.) |
| Prof. suplente..... | DR. ALEJANDRO CABANNE |

PADRINO DE TESIS:

DOCTOR ADOLFO NOCETI

A LA MEMORIA DE MI PADRE

A LOS MIOS

Señores Académicos :

Señores Consejeros :

Señores Profesores :

La circunstancia de haber observado en el servicio del doctor Lagleyze un caso de Acromegalia con alteraciones visuales, y conocida la importancia que éstas asumen para el diagnóstico precoz de los tumores hipofisarios, han orientado mi atención para estudiarlas en sus múltiples manifestaciones.

Presento, pues, a vuestra elevada consideración este modesto trabajo sin pretender aportar nuevos conocimientos, sino con el objeto de difundir el fruto de mis observaciones y de realizar al mismo tiempo un propósito realmente patriótico al tratar este capítulo de tan palpitable actualidad como desconocido entre nosotros.

Nosotros estudiaremos :

1º—La anatomía de la región hipofisaria y de las vías ópticas.

2º—La anatomía patológica de la hipófisis.

3°—Diversos sindromes hipofisarios propiamente dichos.

4°—Alteraciones oculares.

5°—Radiografía de la silla turca.

6°—Los distintos tratamientos : opoterapia, radioterapia, hipofisectomía.

Antes de entrar en materia permítaseme hacer una ligera disgresión para manifestar mi gratitud a todos aquellos a los cuales debo los conocimientos médicos que poseo.

Al profesor doctor Pedro Lagleyze, honra y gloria de nuestra escuela, mi más sincera admiración.

Al doctor Adolfo Noceti, por el honor que me dispensa al acompañarme como padrino de esta tesis, mi más íntimo reconocimiento.

Al doctor Lionel Dodds, mi agradecimiento por las enseñanzas recibidas.

A la cooperación del doctor Bernardo Houssay, mis más expresivas gracias.

A los doctores P. Ferro, A. Gowland, F. Belgeri, A. Argañarás, L. Bonavia, mis más cariñosos afectos.

# CONSIDERACIONES ANATÓMICAS

## ANATOMIA MACROSCOPICA

El chiasma, centro de entrecruzamiento incompleto de las vías ópticas reposando por intermedio del diafragma pituitario sobre la parte anterior o glandular de la hipófisis viene a traducirnos por las alteraciones oculares, modificaciones glandulares que luego estudiaremos.

Dadas las relaciones íntimas que existen entre el cuerpo pituitario y las vías ópticas, describiremos someramente su anatomía para luego poder comprender su fisiología.

SILLA TURCA — HIPOFISIS — El cuerpo del esfenoide presenta en su cara superior una excavación llamada la fosa pituitaria o silla turca que aloja el cuerpo pituitario.

Por delante, esta excavación está limitada por una eminencia, el tubérculo pituitario que la separa del canal óptico.

Por detrás, está cerrada por una lámina ósea, la lámina cuadrilátera del esfenoides y que ofrece en sus bordes laterales dos escotaduras : una para el paso del nervio motor ocular común y la otra para el nervio motor ocular externo.

HIPOFISIS — Normalmente la hipófisis está colocada en la silla turca, la que ocupa por completo. Su cara superior tan pronto convexa como plana y hasta deprimida, se encuentra cubierta por una lámina fibrosa, dependencia de la dura madre y que está perforada en su centro para dar paso al tallo pituitario que es una columna de substancia gris de forma cilindro-cónica que mide de 4 a 6 milímetros de largo y que dirigiéndose de arriba abajo y de atrás adelante une la hipófisis a la base del tercer ventrículo.

A- *Forma - Peso* — Su forma generalmente elipsoide tiene su eje mayor transversal, que mide de 12 a 15 milímetros, su diámetro ántero-posterior de 8 milímetros y el vertical de 6 milímetros ; el peso varía de 35 a 45 centígramos, siendo el peso específico de 1.0657, dimensiones y peso que varían según la edad sexo y diversos estados fisiológicos y patológicos.

B—*Constitución anatómica* — Considerada bajo el punto de vista anatómico, la hipófisis está formada por dos porciones o lóbulos ; un lóbulo anterior y un lóbulo posterior. El lóbulo anterior, o hipófisis propiamente dicha, es una porción de faringe primitiva que desde los primeros estados de la vida ha emigrado hacia la cavidad craneana, revistiendo sucesivamente la forma : primero de un fondo de saco abierto en la cavidad faringea, luego de una bolsa semiesférica y por último de una vesícula independiente primitivamente vacía, pero que más tarde debido a la proliferación de su capa celular es rellenada por un sistema de tubos epiteliales.

Su lóbulo posterior más pequeño y de un color gris amarillento contrastando con el color rojizo del lóbulo anterior, tiene una significación muy diferente deriva del cerebro no siendo sino la parte más inferior del ventrículo medio del cual presenta todos sus caracteres.

La hipófisis está rodeada por un collar venoso formado hacia adelante y atrás por la rama anterior y posterior del seno coronario lateralmente por los senos cavernosos.

La circulación arterial de la hipófisis es aún muy discutida, mientras Paulesco pretende que los vasos penetren la glándula por su pedículo. Gente por el contrario encuentra dos arterias que separándose de

la carótida interna dan tres ramas, la más interna después de haber atravesado el tabique interno del seno cavernoso. Se dirige hacia la glándula caminando entre su cara inferior y el piso de la silla turca para penetrar luego en las dos porciones de la glándula.

VIAS OPTICAS — Las vías ópticas periféricas pueden ser divididas para su estudio en tres segmentos que son el nervio óptico, el quiasma y la bandeleta óptica.

A —*El nervio óptico,* segundo par craneano, se extiende desde la región posterior del globo ocular en un punto situado a 4 milímetros hacia adentro y un milímetro por encima del polo posterior del ojo a los ángulos anteriores del quiasma.

En su trayecto intra-orbitario el nervio óptico describe una S itálica alargada, circunstancia favorable para no perturbar los movimientos oculares.

En la órbita el nervio la atraviesa oblicuamente de delante atrás y de fuera adentro, al nivel del vértice orbitario el nervio hasta entonces, afectando la forma aplastada, presenta un aspecto cilíndrico, contrayendo adherencias por medio de su vaina externa a las paredes del agujero óptico.

A su salida de la órbita el nervio sigue una dirección semejante a la porción anterior, pero rectilínea, aplicándose a la tienda de la hipófisis y a la parte externa del canal óptico.

B—*Quiasma* — El quiasma ,centro de entrecruzamiento incompleto de las vías ópticas, es una lámina blanca aplastada de forma cuadrangular a bordes cóncavos, recordando en un todo a la letra X. Su diámetro transversal mide 12 a 14 mm., el ántero-posterior de 5 a 6 mm.

Su cara inferior libre no reposa sobre la gotera óptica, como se ha creído mucho tiempo, sino que gracias a los trabajos de Panas y posteriormente Zander (1897), sabemos que él está situado más atrás, reposando sobre la tienda de la hipófisis inmediatamente adelante del tallo pituitario. Su cara superior libre en su parte más anterior, su parte posterior y todo el borde posterior hace saliencia en la cavidad del tercer ventrículo resultando de ésto la formación de dos senos : 1° el superior « recesus supra óptico » que es un pequeño fondo de saco limitado a delante por una lámina de substancia gris que se extiende desde la cara superior del quiasma hasta la comisura anterior ; 2° el seno inferior que no es sino el divertículo del infundibulum y que toca la concavidad póstero-inferior del quiasma.

El quiasma presenta además cuatro bordes : el anterior forma un ángulo que mira al espacio inter-hemisférico, el borde posterior aparente limita hacia adelante el triángulo opto-peduncular y abraza al tuber cinereun, sus bordes laterales cóncavos miran al espacio perforado lateral.

El quiasma por sus relaciones con el ventrículo medio presenta una parte extra-cerebral inmediatamente recubierta por la pía madre y otra la intra-ventricular recubierta por el epéndimo y, por lo tanto, bañada la primera por el líquido sub-aracnoideano, mientras que la segunda lo es por el líquido céfalo-raquídeo, de donde se desprende la frecuencia de las lesiones y de las alteraciones visuales de una parte en las meningitis de la base, de otra parte en la hidrocefalía ventricular.

C—*Bandeleta óptica* — De los ángulos posteriores del quiasma salen dos haces blancos llamados bandeletas o cintas ópticas dirigidos de adelante hacia atrás, formando en su recorrido una curva de concavidad interna encerrando en su centro al tuber cinereum y dos pedúnculos cerebrales.

Las bandeletas al nivel de los cuerpos geniculados se dividen en dos raíces : una externa y la otra interna de importancia muy distinta para nosotros, pues mientras que una la externa mucho más

voluminosa comprende todas las fibras ópticas, y se echa en el cuerpo geniculado externo el pulvinar y el cuerpo cuadrigémino anterior, la interna más pequeña que la anterior, viene a ser la continuación de la comisura de Gouden, que como veremos más tarde ,nada tiene que ver con las dos retinas y que está destinada aparentemente al cuerpo geniculado interno, pero que luego termina en el brajium-anticum.

NERVIOS MOTORES DEL OJO — Estudiando la sintomatología ocular en los tumores de la hipófisis, veremos la frecuencia con que son atacados ciertos nervios encargados de la estática ocular ; por el momento haremos tan solo el estudio descriptivo de los dos pirncipales : motor ocular común y motor ocular externo.

*Nervio motor ocular común* — El más importante y voluminoso de los nervios motores del ojo tiene su origen aparente en la parte interna del pedúnculo cerebral ; de ahí sus filetes se dirigen hacia la parte externa de las apófisis clinoides posteriores, siguiendo una dirección oblícua hacia adelante, afuera y algo arriba. Antes de llegar a las apófisis clinoides perfora la dura madre y se introduce en el espesor de la pared externa del seno cavernoso, de la cual ocupa constantemente su par-

te más superior para de allí pasar por la hendidura esfenoidal y alcanzar la órbita en donde termina inervando todos los músculos motores del ojo, a excepción del recto externo y del oblícuo mayor.

Es precisamente en el momento que el nervio perfora la dura madre ,que se pone en relación directa con la lámina cuadrilátera del esfenoides, sufriendo la acción directa de sus cambios de volumen, ya sea comprimida por ella o tomada por las adherencias.

*Motor ocular externo* — El nervio motor ocular externo es un nervio delgado que se extiende desde la cara anterior del bulbo donde nace hasta la cavidad orbitaria para inervar un solo músculo: el recto externo del ojo. En su trayecto intra-craneano el 6º par se pone en relación por delante y arriba con el borde lateral de la lámina cuadrilátera del esfenoides, perforando la dura madre al nivel del borde posterior del peñasco.

En este mismo punto nace un tractus fibroso descrito por Grüber en 1859, bajo el nombre de ligamento esfeno-petroso.

Este cordón fibroso atraviesa oblicuamente la parte posterior del seno cavernoso y va a insertarse sobre la lámina cuadrilátera y la apófisis clinoides posteriores.

Es este ligamento esfeno-petroso que aplica el nervio motor ocular externo contra el vértice del peñasco y facilite su lesión tanto en las fracturas de la base tal cual lo ha descrito Panás, como en los aumentos de volumen de la glándula pituitaria.

*Anatomía microscópica de las vías ópticas periféricas* — Numerosos han sido los métodos seguidos por los distintos observadores para poder dilucidar el trayecto recorrido por las fibras ópticas en sus diferentes porciones.

Ya Newton, en el año 1704, guiado por la fisiología y por las observaciones clínicas, había afirmado los siguientes postulados : 1º la doctrina de la semi-decusación en los animales a visión binocular ; 2º la necesidad de un medio de unión entre los dos hemisferios, permitiendo la juxta-posición de los dos campos hemiópicos ; 3º el entrecruzamiento total en los animales a visión panorámica. Algunos años más tarde, observadores como Abraham Vater y Heinicke (1723), llegaban por el mismo procedimiento a iguales conclusiones que Newton ; pero es necesario llegar a Guoden (1872), a quien corresponde el mértoi de haber instituído experiencias metódicas, sobre las degeneraciones consecutivas a las enucleaciones.

Método experimental y anátomo-clínico seguido por numerosos observadores, entre los cuales encontraremos a Von Monakom y a Henschen, al cual le

debemos el conocimiento de la situación real de los distintos haces en los diferentes segmentos de las vías ópticas.

*Nervio óptico* — A pesar de su aparente homogeneidad, el nervio óptico comprende tres órdenes de fibras : fibras musculares, fibras periféricas directas o temporales y fibras periféricas cruzadas o nasales.

*Haz macular* — Leber, en el año 1869, constatando la decoloración temporal de la papila en el escotoma central, admite que las fibras de la mácula pasan por la mitad temporal de la pupila.

Samelshon por el examen anatómico de un sujeto muerto con escotoma central, demuestra la existencia de un fascículo macular.

Según Henschen, el haz macular presenta la siguiente disposición : Al salir del globo ocular, está situado al lado ínfero-externo del nervio óptico ; él es cuneiforme a base periférica y formado por dos haces, uno cruzado ocupando el eje macular, el otro directo sub-dividido a su vez en dos haces secundarios y que ocupan la periferia del haz en cuestión ; más hacia atrás el haz macular, cambia su situación para hacerse más central y redondeado, fusionándose al mismo tiempo los dos haces directos en un haz único, ocupando el lado externo con respecto al

haz cruzado que es interno, situación que conserva hasta llegar al quiasma.

*Haz directo* — Emana de la región temporal de la retina ; al principio dividido en dos haces por el haz macular, que ocupa aquí la periferia del nervio.

Se hace único tan pronto éste emigre hacia la parte central, ocupando entonces el lado externo del segundo par.

*Haz cruzado* — Viniendo de la mitad nasal de la retina, forma en el nervio óptico un haz que ocupa hasta el quiasma una situación dorso-mediana.

*Quiasma - Haz macular* — Una vez llegado al quiasma las fibras cruazdas del haz macular se dirigen hacia el centro para reunirse y entrecruzarse con las del lado opuesto, formando un pequeño quiasma macular de forma elipsoidea, ocupando el centro las fibras cruzadas y los extremos de la elipse las fibras directas del mismo lado.

Según Whthoff y Thomson, el haz macular es completamente central ; para Bunge más bien es dorsal.

*Haz directo* — Las fibras del haz directo pasan como su nombre lo indica, desde el nervio óptico

donde ocupaba su lado central a la bandeleta óptica sin entrecruzamiento alguno, presentando tan solo unas convexidades mirando al lado interno del quiasma, pero sin alcanzar su parte media.

*Haz cruzado* — El haz cruzado ocupa la parte media del quiasma, predominando más del lado ventral que del lado dorsal.

La dirección de las fibras no son todas las mismas ; mientras unas cruzan el quiasma directamente, otras forman ansas aberrantes, cuyas convexidades miran a los distintos ángulos.

*Bandeletas ópticas* — El haz macular, tanto cruzado como directo, ocupa el centro del tractus óptico, teniendo a su lado súpero-externo el haz directo y en el inferior interno al haz cruzado.

*Fibras pupilares* — Aún este sistema de fibras es un caos, y prueba lo da las innumerables teorías que existen sobre su trayecto entre las cuales citaremos las de Darkshewisch, Bellonci, Mendel, Monakon, Schaltzellen y Bechteren, el cual esquematiza el trayecto de las fibras pupilares de la siguiente manera : punto de partida periférico, transmisión por el nervio al quiasma, siguen luego las bandeletas ópticas hasta el cuerpo geniculado externo, desde donde se diri-

gen hacia el centro, sufriendo un nuevo entrecruzamiento parcial, para de allí llegar a través de la parte posterior del talamus y de la comisura posterior al núcleo del tercer par.

# ANATOMÍA PATOLÓGICA

## HISTOLOGÍA NORMAL

Macroscópicamente hemos dividido la hipófisis en dos lóbulos de origen y significación muy diferente : el lóbulo anterior y el lóbulo posterior ; pero para su estudio histológico, tendremos que distinguir con Herring, Edinger, Ascoli, etc., tres partes : 1° el lóbulo anterior ; 2° el lóbulo posterior ; 3° el lóbulo para-nervioso o parte intermedia.

1°—El lóbulo anterior propiamente dicho, está constituído por un estroma conectivo de sostén, y de un parénquima glandular compuesto de elementos diversos, por su aspecto y disposición.

El estroma toma origen de la cápsula que envuelve la glándula, e internándose dentro del órgano, lo divide en numerosas cavidades de dimensiones y formas diversas, siendo en general alargadas hacia la periferia y redondeadas en el centro.

El tejido glandular no diferenciado en el feto, se distingue en el adulto en células cromófebas o principales y en células cromófitas ricas en gránulos y que tienen afinidad por los colores ácidos (eosinófilas) o por los colores básicos (basófilas).

Esta distinción fundamental de las células hipofisarias, fué considerada por varios autores, entre ellos Ilesh y Dostoyensky, como perteneciendo a tipos distintos.

Saint-Remy, en el año 1892, afirma que en el lóbulo anterior de la hipófisis existe solamente una clase de célula, y que los diversos tipos descritos hasta entonces ,no eran sino estados funcionales distintos de una misma célula. Esta afirmación sostenida más tarde por Van Stricht, Benda y Morandi, quienes después de haber examinado 250 hipófisis, concluyen en la misma forma.

2º—El lóbulo posterior o lóbulo nervioso es formado por un rico estroma conectivo, en medio del cual se encuentran diseminados células y fibras de neuroglia, células ependimarias y fibras nerviosas y vasos.

Krause creyó haber encontrado células nerviosas, pero fué refutado inmediatamente por Henle, Schwalbe y Toldt, quienes afirmaron jamás haber visto

células nerviosas en el lóbulo posterior de la hipófisis.

3°—El lóbulo para-nervioso o parte intermedia está situado entre el lóbulo anterior y el lóbulo posterior, al cual se adhiere por su cara anterior.

Está constituído por los mismos elementos que el lóbulo anterior, diferenciándose sus elementos únicamente por la falta de granulaciones intensamente coloreables por la escasa vascularización y por la producción de una substancia coloide durante la vida adulta.

## HISTOLOGÍA PATOLÓGICA

Para emprender el estudio de la anatomía patológica de la hipófisis, tomaremos como punto de partida toda alteración capaz de traer un aumento de volumen de la glándula y por ende una alteración ocular, dadas las relaciones íntimas de su cara superior con el quiasma óptico.

LESION TRAUMATICA— Por la situación tan profunda en que se encuentra colocada la hipófisis, se comprenderá la poca frecuencia con que es atacada en los traumatismos.

Las observaciones son raras; solamente existe un caso en la literatura médica de lesión traumática directa de la hipófisis y es aquella relatada por Madelung.

Tratábase de una niña de 9 años herida por un proyectil que fué a localizarse en el cuerpo del esfenoides en correspondencia con la parte anterior de la silla turca. Poco después del traumatismo se mani-

festó en la enfermita un desarrollo del tejido adiposo debido seguramente a una alteración en la función de la hipófisis.

También hay otros casos donde la causa primera, hemorragias, fractura de la base, proceso de reacción meníngea ha actuado secundariamente sobre la hipófisis, como en el caso de Vadsin, de gangrena de la hipófisis después de una fractura de la base.

Eppinger y Brodowsky relacionan un caso de acromegalia debido a un hematoma de la región hipofisaria consecutiva a una fractura de la base.

Bonnet presenta en el año 1911, a la sociedad de ciencias médicas de Lyon, el caso de un enfermo que, después de 3 (tres) días de una caída de caballo, sale del coma con una ceguera completa; tres meses después siente un mejoramiento para presentar más tarde una hemianopsia lateral homónima.

Hill Griffithl publica un caso de un menor que, habiendo recibido un golpe violento detrás de la cabeza, presentó una alteración de la visión sin alterar el campo visual; pero a los 10 meses de la lesión se encontró una hemianopsia bitemporal.

Estos casos explican todos una posibilidad de compresión sobre la hipófisis o vías ópticas por un espandimiento sanguíneo o por un callo exsuberante en las fracturas de la base.

PROCESOS INFLAMATORIOS — Los procesos inflamatorios de la hipófisis se pueden dividir en agudos y crónicos.

*Procesos inflamatorios agudos* — Si bien es verdad que la hiperemia simple sobre todo del lóbulo anterior es frecuente, la flogosis aguda con formación de exsudado y de pus es bastante rara.

Rokitansky habla de procesos inflamatorios que han terminado en verdaderos abcesos de la hipófisis.

Benda describe un caso de abceso localizado en el lóbulo anterior. Dadas las protecciones con que cuenta la glándula se concibe la poca frecuencia de las inflamaciones agudas secundarias.

Thom relaciona un caso de hipófisis purulenta consecutiva a una meningitis cerebro-espinal. Por lo demás, Thaon y Dialti han observado casos de meningitis tuberculosas a estreptococos sin haber presentado la hipófisis la más mínima reacción al proceso infectivo.

Aunque rarísimos, no es necesario olvidar la posibilidad de una reacción hipofisaria a una carie ósea de la silla turca.

*Procesos inflamatorios crónicos* — Dialti, en sus estudios hechos sobre las alteraciones hipofisarias en los individuos muertos por diversas enfermedades

crónicas, ha constatado un espesamiento de la cápsula que envuelve la hipófisis con algunos focos de infiltración pericelular y una hiperplasia del estroma de sostén con reducción de los cordones glandulares.

Thaon examinando hipófisis de 62 casos muertos por enfermedades diversas, ha constatado un estado que él llama hipofisitis intersticial.

Roussy y Clunet, en una comunicación que hicieron en el año 1911 a la revista de neurología, concluyen diciendo que las hiperplasias, tanto fisiológicas como patológicas de la glándula más o menos aumentada de volumen quedan siempre acantonadas en la silla turca y no determinan jamás signos de compresión y, por lo tanto, ninguna alteración ocular.

*Tuberculosis* — La tuberculosis de la hipófisis no es una lesión tan rara como se cree actualmente, y si no hay más casos anotados en la literatura médica, es muy posible sea debido más que a la rareza de los casos a la falta de investigación en las autopsias.

Hueter considera esta localización como excepcional, y no lo admite sino secundariamente a otras lesiones tuberculosas pulmonares genitales o ganglionares.

En contra de la afirmación de Hueter, podríamos

anotar el caso de Cushing, en el cual parece tratarse de un foco primitivo de la hipófisis sin ninguna otra manifestación tuberculosa en los demás órganos.

Cerise publica un caso de tuberculosis de la hipófisis secundaria a un tuberculoma de la base del cerebro en una enferma que murió por una hemorragia intradura mariano, constatándose en la autopsia un tumor muy extendido, duro, encerrando toda la parte izquierda del exágono de Willis, el quiasma y el III par.

La hipófisis era muy voluminosa y adherente.

Los cortes sacados del tumor presentaban el aspecto típico de un tuberculoma con células gigantes y centros de caseificación.

La hipófisis se encontraba completamente modificada en su estructura, al punto de no poder diferenciar sus distintos lóbulos.

Arnould en su tesis presenta el caso de un niño de 9 años con tuberculosis de la glándula pituitaria y del infundibulum.

Otros autores, como Lanceraux (1), Lucien y Parisot (2). Hueter (3), De Vechi y Bolognesi (4), y otros más, han publicado casos de tuberculosis hi-

(1) Tratado de Anatomía Patológica.—1883: III I, p. 732.
(2) Revue de neurol.—1909, p. 970.
(3) Arch. oftal.—1905, p. 219.
(4) Revue de neurol.—1906, p. 155.

pofisaria consecutivos la mayor parte a generalización del proceso primitivamente localizado en otros órganos.

Una particularidad propia de los tuberculomas con relación a la glándula pituitaria, anotada por Hueter, es la desaparición gradual de las células cromófilas alrededor del foco tuberculoso.

*Sífilis* — La localización de la sífilis en el cuerpo pituitario puede ser hereditaria o adquirida.

La glándula se suele presentar bajo la forma de un tumor de dimensiones variables a superficie irregular.

La superficie de sección tiene un color gris amarillento y de aspecto marmóreo.

Las alteraciones histológicas consisten en una multiplicación del tejido conectivo con detrimento del tejido glandular que se encuentra más o menos destruído con puntos de degeneración caseosa.

Otras veces, el proceso ha invadido toda la glándula, transformándola completamente en una masa caseosa.

Duperie, ha publicado en el año 1909 en la Presse Medicale, un caso manifiesto de heredo-sífilis. Se trataba de un recién nacido a término de padres, específico y muerto 60 horas después del nacimiento. Al examen histológico de los órganos

se encontró gran cantidad de espiroquetas, sobre todo en los ovarios e hipófisis, presentando además el tejido glandular hiperplasiado.

Triboulet, Ribadeau, Dumas y Sharvier han publicado un caso semejante de heredo-sífilis con lesiones de hipófisis.

Varios casos de goma de la hipófisis han sido citados por diferentes autores, como Virchow, Barbacci, Beadles y otros más, y en casi todos se ha podido observar una paquimeningitis sifilítica gomosa.

Observación que tiene su importancia ,pues tiende a demostrar que las lesiones sifilíticas de la hipófisis son, por lo general, secundarias a una alteración de revestimiento dural de la silla turca, o más extensamente hablando a una paquimeningitis de la base tan frecuente en las manifestaciones de la sífilis.

Es esta meningitis gomosa que englobando el quiasma, nervio óptico y nervios motores del ojo, traen alteraciones oculares.

La parálisis del motor ocular común debe ser citada entre las primeras siguiendo en orden de frecuencia las disminuciones de la agudeza visual, amaurosis estrecheces del campo periférico, hemianopsias, etcétera.

Por último, citaremos los casos de Wagner, Sokoloff, Kufs, en los cuales no existía la paquemeningitis, pero sí una lesión específica del fondo de la silla turca, y que, al decir de Kufs, dicha lesión era más antigua que la de la glándula.

*Actinomicosis* — Solamente se conoce un caso de actinomicosis de la hipófisis primitiva del esfenoide, diagnosticada post morte por los doctores Galliard y Masson, de quienes saco la siguiente historia.

Se trataba de un marinero de 20 años que ingresa al hospital Lariboisiere con fuertes cefalalgias sin localización precisa.

El 17 de abril, dos días después de su entrada, es examinado por el doctor Morax, quien constata parálisis del cuarto par derecho, diplopia homónima, ninguna alteración del fondo de ojo tanto derecho como izquierdo. Se le hace inyecciones intra-musculares de biyoduro, sin resultado positivo, punción lumbar, líquido absolutamente límpido, no tiene linfocitos.

El 28 de abril, nuevo examen por el doctor Morax; los movimientos oculares están disminuídos en todas las direcciones, campo visual retraído. Por último el 9 de mayo dicho doctor procede a un tercer examen y constata: ojo derecho, pupila inmóvil, a

la luz, ceguera ; ojo izquierdo, pupila reacciona débilmente a la luz, ninguna lesión de fondo de ojo.

Después de un mejoramiento pasagero, los accidentes han progresado, el enfermo cae en un estupor interrumpido por algunos paroxismos dolorosos. Muere el 3 de junio del mismo año. A la autopsia no se constata nada absolutamente en las vísceras, salvo congestiones ; la substancia cerebral parece normal.

La hipófisis no existe ; ella es reemplazada por tejido compacto que hace cuerpo con la silla turca. Hecho el examen histológico sobre cortes decalcificados, se ve un tejido inflamatorio formando lóbulos redondeados y desiguales. Cada lóbulo está formado por una aglomeración de polinucleares y células redondas, encontrándose en el centro de estos tejidos granos característicos de la actinomicosis.

*Equinococosis* — El equinococo es hasta hoy el único parásito encontrado en el cuerpo pituitario.

La literatura médica sólo registra tres casos : Guesnard señala el caso de un niño de 7 años que presentaba un quiste hidático en el cuerpo pituitario entre la porción ósea del cuerpo esfenoidal y la dura madre.

Esquirol publica la observación de un quiste lleno de un líquido pardo-rojizo contenido en la glán-

dula pituitaria, y por último el caso de Soemnering publicado en el tratado de anatomía patológica de Baillié.

*Tumores* — La anatomía patológica de los tumores de la hipófisis es un estudio cuyo tratado es bien difícil, dado los conocimientos aún no del todo cimentados de la histología normal de la hipófisis y de las modalidades distintas de sus células en los diferentes momentos de su actividad funcional.

Collina en el año 1898, recorriendo la literatura médica observaba que entre los tumores de la hipófisis, ocupaban el primer puesto los adenomas, siguiéndole luego los carcinomas, sarcomas, etc.

Dialti, queriendo encuadrar dentro de una clasificación sistemática los diferentes tipos de tumores hipofisarios hasta entonces solamente enumerados por diferentes autores como Wolf, Benda, Erdhein, Caselli, etc., divide los tumores en tres grandes grupos :

1º— Tumores de origen conectivo.
2º— Tumores de origen epitelial.
3º— Tumores compuestos y parasitarios.

Verga clasifica de la misma manera con la diferencia que reserva para el 3º grupo solamente los teratomas y crea un 4º grupo para aquellos tumores

que por su rareza o forma no encuadren en los grupos anteriores.

Courtellemont, en su relato hecho al congreso de neurología, divide los tumores hipofisarios en tumores epiteliales y no epiteliales y en tumores específicos.

*Tumores secundarios* — Los tumores metastáticos reproduciendo los caracteres del tumor primitivo, son, según Courtellemont, rara vez observados en la hipófisis ; nos limitaremos únicamente a enumerar los casos conocidos hasta ahora.

Shupfer (1) relata un caso de tumor de hipófisis a consecuencia de un cáncer primitivo de estómago.

Thoinot y Delamare (2) por cáncer del seno y por tumores tiroides, tenemos los casos de Heusser (3), Wolf (4), Mac Carthy y Karsuer Broc (5), publica un caso de tumor metastático de hipófisis primitivo de los ganglios cervicales (linfo-sarcoma). Swenson un sarcoma de hipófisis al mismo tiempo que nódulos sarcomatosos en la piel y diversas vísceras. Henser un caso por cáncer del recto.

(1) Revue neurolo.—1898, p. 853.
(2) Hainot y Delamare. — arch-medi exep. y an. Pat. — 1904, p. 128.
(3) Heusser.—virchows archi.—1887; p. 9, C. x.
(4) Lieglers Beitr.—1893, p. 629.
(5) The American, journal of the mea.—1912; Nº 6, p. 831.

*Tumores primitivos* — Según Courtellemont la historia de los tumores hipofisarios ha pasado por tres períodos : el primero esencialmente anatómico, se extiende desde el principio del siglo XVIIII hasta 1886, el segundo o período acromegálico y de gigantismo desde el año 1886 hasta 1901, y por último, el tercero o período de la adiposidad hipofisaria, de la radioterapia y de la hipofisectomía.

Siguiendo las ideas del mismo autor, él no clasifica dentro de los tumores hipofisarios a los tumores supra-hipofisarios y para-hipofisarios, porque dice que éstos no infiltran el órgano, limitándose únicamente a comprimirlo. Por el contrario, hace entrar a las hiperplasias e hipertrofias del lóbulo anterior que suelen ser suficientes como para dar fenómenos de compresión.

Siguiendo la clasificación de Courtellemont, si se quiere, algo clínica, dividiremos los tumores en epiteliales y no epiteliales y en tumores específicos.

*Tumores primitivos — Estudio macroscópico*— Los tumores primitivos de la hipófisis son de volumen variable, yendo desde aquel de un guisante hasta al de una mandarina de superficie lisa y uniforme.

Suele presentarse otras veces bajo el aspecto lobulado.

Su consistencia igualmente variable, según la naturaleza histológica del tumor pueden ser sólidos o líquidos con todos los estados intermediarios.

Unas veces firme y elástico, recordando la consistencia de la glándula; otras veces blando hasta el punto de simular perfectamente la fluctuación y por último, la dureza de aquellos tumores, que han sufrido la degeneración calcárea.

El tumor de la hipófisis, por lo general, presenta una particularidad propia, digna de ser anotada sobre todo bajo el punto de vista quirúrgico, y es la conservación de la forma, al lado de esta clase de tumores; hay otros que por el contrario presentan una extensión marcada con prolongamientos intra-cerebrales, que pueden ser únicos o múltiples, casi independientes del tumor o haciendo cuerpo con él.

Debido al crecimiento a menudo muy lento de los tumores hipofisarios y por la poca frecuencia de sus adherencias con los órganos vecinos, se explica como éstos deslizan sobre la substancia cerebral sin destruirla, ocupando el espacio libre de los ventrículos, y no creando sino lesiones por compresión.

Por el contrario, se conoce tumores de hipófisis (adenomas malignos), cuyo crecimiento tumultuoso y destructivo sin límites precisos infiltran la subs-

tancia cerebral y contraen adherencias con los órganos vecinos. El contenido de los tumores hipofisarios variable según su naturaleza (adenomas) suelen recordar la estructura normal de la glándula, otros (adenocarcinomas) la misma estructura, pero en donde sus células son irregulares, desiguales y atípicas.

Mientras que los tumores blandos están formados casi siempre por una coque de diferente naturaleza encerrando un contenido líquido o semi-líquido producto muchas veces de una degeneración quística del tumor, éste puede ser gelatinoso, mucoso, coloideo, hemático, etc.

*Tumores epiteliales — Estudio microscópico*— Esta clase de tumores puede dividirse en dos tipos distintos : epiteliomas pavimentosos y tumores glandulares.

*Epitelioma pavimentoso* — Estos tumores están constituídos por islotes de células pavimentosas a tipo malpigiano, presentando de vez en cuando formaciones que recuerdan los globos epidérmicos de los epiteliomas cutáneos, degenerándose a menudo bajo la forma quística. Roussy y Clunet piensan que los tumores epiteliales a células pavimentosas no son de origen glanduiar, pero que derivan de las células

epindimarias aberrantes y debe considerarse dentro de las malformaciones, y los agrupa bajo el nombre de tumores heterotópicos.

Erdlein considera esta clase de tumores como desarrollados a expensas de los vestigios ectodérmicos del canal faringo-hipofisario.

Para Courtellemont tendrían su punto de partida en los globos epidérmicos de Launois o en las células epindimarias del lóbulo posterior de la hipófisis.

Y por último diremos que es esta clase de tumores que se encuentra con mucha frecuencia en la adiposidad y en el sindrome adiposo-genital.

*Tumores glandulares* — Más numerosos que los precedentes ,tienden a tomar hoy día una preponderancia marcadísima gracias a los trabajos de Benda y Löweistein sobre los tumores de origen conectivo descritos muchos de ellos hasta entonces como sarcomas, pero que en realidad eran tumores epiteliales.

Tienen por característica estar constituídos por células alteradas o no del lóbulo anterior de la hipófisis.

Los tumores glandulares pueden ser divididos en tres grupos. Según la unificación de sus células, la desaparición o permanencia del tejido conectivo

intertubular y la tendencia de sus células a la disposición en cordones o en masas celulares difusas; así tenemos tumores glandulares en napa, cuyas células están dispuestas en una masa difusa sin interposición de tejido conectivo visible; tumor glandular alveolar, cuyas células afectan una disposición en cordones separados por tejido conectivo; tumor glandular a tipo mixto, en los cuales se encuentran las dos disposiciones en proporción diferente.

En la constitución de estos tumores suelen predominar en algunos las células eosinófilas, mientras que en otros son las células cromófebas las que ocupan el primer puesto; existen también células atípicas, pero jamás se han visto en carioquinesis.

Los más frecuentes son los tumores a células eosinófilas, afectando por lo general la forma alveolar.

*Tumores no epiteliales* — Muy numerosos antes del estudio de Benda, el cual por medio de sus estudios rigurosos y de un método propio, pudo establecer una diferenciación bien neta entre los adenomas benignos y los sarcomas.

Engel en una estadística de 12 casos de tumores hipofisarios encuentra 4 sarcomas y ningún adenoma.

Parona en su estadística saca un 45 por ciento

de adeno-sarcomas, 25 por ciento de adenomas, 19 por ciento de sarcomas y 3 por ciento de angiomas.

Por lo tanto, un 76 por ciento de neoplasmas epiteliales.

Paulesco pretende que en la acromegalia la proporción de los sarcomas es superior a la de los epiteliomas.

Mientras tanto, hoy día está demostrado que los adenomas representan más de la mitad de los casos de tumores hipofisarios y que los sarcomas van día a día perdiendo sitio a beneficio de los adenomas.

Varios tipos de sarcomas han sido descritos : a células redondas, a células fusiformes, a células gigantes.

Los sarcomas son tumores malignos que pueden tomar origen de la cápsula o del estroma de sostén.

Son tumores capaces de adquirir grandes dimensiones, contrayendo adherencias e infiltrando los órganos vecinos.

*Fibromas* - Son muy raros los casos de fibroma de la hipófisis, al punto que Roussy y Clunet, creen casi en la no existencia de dichos tumores. Sin embargo, tres son los casos que se registran en la literatura médica. Chairi publica una observación de tumor fibromatoso en el lóbulo anterior ; Hutchinson

en el lóbulo posterior, y por último, Benda a lo largo del pedúnculo.

Angiomas, lipomas, gliomas, son tumores raros por su frecuencia en la hipófisis.

# SINTOMATOLOGÍA DE LOS TUMORES HIPOFISIARIOS

Los tumores hipofisarios pueden ser divididos bajo el punto de vista sintomatológico en dos grandes grupos : unos aquellos que se acompañan con fenómenos distróficos, acromegalia, gigantismo ; los otros en donde estos fenómenos no aparecen o si lo hacen es tardíamente y en los cuales el estudio de las alteraciones oculares nos podrá indicar la existencia de un tumor cerebral localizado sobre la silla turca.

Así encarado el estudio de la sintomatología en los tumores hipofisarios, pasaremos en revista, brevemente, las alteraciones funcionales de la glándula, o sea los sindromas hipofisarios propiamente dichos, para luego estudiar con detalles, las alteraciones oculares a que dan lugar tan frecuentemente los tumores de la hipófisis.

SINDROMAS HIPOFISARIOS PROPIAMENTE DICHOS —Diversos son los sindromas morbosos que parecen

estar en estricta correlación con la alteración funcional de la hipófisis. Así tenemos la acromegalia gigantismo, para la hiperfunción o difunción glandular, y la adiposidad genital, el infantilismo enanismo, como representantes clínicos de la hipofunción hipofisaria.

*Acromeaglia* Es Pierre Marie quien dió a conocer en el año 1885 este sindrome clínico hasta entonces desconocido y caracterizado por la «hipertrofia no congénita de las extremidades superiores e inferiores y cefálicas».

Souza-Leite, discípulo de Marie, publica años más tarde (1890) su tesis, en la que une la acromegalia a una alteración en la función hipofisaria, que puede ser según él una disminución o destrucción de la función glandular.

La acromegalia presenta como síntomas cardinales:

1º Un agrandamiento considerable de las manos, pies y ciertas partes de la cara, sobre todo el maxilar inferior.

2º Una cifosis cérvico-dorsal.

3º Alteraciones visuales.

4º En la mujer, una amenorrea casi constante.

Las alteraciones cuando son poco aparentes pueden pasar inadvertidas formas frustas, «maneras de ser», según Brissaud, compatibles con un buen estado de salud.

Por lo general, la evolución lenta, pero progresiva de la enfermedad es advertida por el enfermo casi únicamente por detalles de indumentaria; observa que de un tiempo a otro tiene que cambiar su sombrero, guantes o zapatos por haber aumentado el diámetro de sus extremidades. La hipertrofia de la mano afecta lo mismo al esqueleto que a las partes blandas, y contrasta con el volumen normal de los brazos y antebrazos.

El crecimiento se hace sobre todo en anchura y espesor, de donde los nombres de mano en acolchado; existe otro tipo de mano larga de Pierre Marie, que se observa en los casos de principio precoz y que conducen al gigantismo acromegálico.

Los dedos cortos y espesos cuadrados en la punta son ensanchados al nivel de las falanges.

Las uñas son por lo general aplastadas, estriadas longitudinalmente, muy cortas, no recubriendo sino de una manera incompleta la cara dorsal de las últimas falanges.

Los pies sufren las mismas deformaciones que las manos; las partes superiores del miembro inferior son normales.

Es sobre todo la cara que impresiona cuando se examina estos enfermos ; la facies acromegálica permitiendo muchas veces por ella sola hacer el diagnóstico.

La principal deformación la constituye el maxilar inferior ; él es fuertemente saliente hacia adelante, alargando el óvalo de la cara y determinando un prognatismo considerable (barba de vieja). Su ángulo abriéndose obliga a los dientes a separarse uno de los otros (diastasis).

La lengua es enorme, algunas veces monstruosa, al punto de perturbar la deglución y la pronunciación de las linguales, pero conservando dentro de su monstruosidad su forma y color normal.

La nariz es ancha y grande ; los labios son enormes, el labio inferior sobre todo es prominente y dado vuelta hacia afuera.

La bóveda craneana estudiada últimamente por Beclere, ha puesto de relieve un exagerado desarrollo en altura y profundidad de los senos frontales y maxilares. Además dice : « la silueta del cráneo es exteriormente limitada por un contorno que no es ya redondo, pero poligonal, y las dos tablas interna y externa siempre distantes, se aproximan y se alejan a su vez la una de la otra, de manera a dar al corte de la pared craneana un aspecto moviliforme completamente característico.

El tórax presenta también sus modificaciones; disminuído en altura, es alargado en cambio en el sentido ántero-posterior. La existencia de una cifosis cérvico-dorsal es observada en casi todos los casos acompañada algunas veces de una lardosis lumbar o de una escoliosis a concavidad derecha o izquierda. El acromegálico tipo tiene un aspecto de « polichinela », según las palabras de Pierre Marie.

Las alteraciones visuales tan frecuentemente observadas pueden variar desde una ambliopía ligera hasta la ceguera completa, pasando por estados intermediarios, estreches del campo visual, hemianopsias de diferentes modalidades y grados, exoftalmias, etcétera, que serán objeto más tarde de un capítulo, cuya importancia queremos hacer resaltar.

La cefalalgia es el más importante y el más frecuente de todos los trastornos generales, subjetivos, suele aparecer algunas veces aún antes que las deformaciones esqueléticas.

Es un dolor sordo, violento, con exacervaciones en paralelismo con las poussés de los procesos distróficos.

Su asiento es variable, por lo general se localiza en la nuca y en la frente con exacerbaciones nocturnas.

Los trastornos menstruales, consistiendo en una amenorrea precoz y casi constante va acompañada,

por lo general, de cierta atrofia de los órganos sexuales que se extiende también a los senos.

En el hombre no es raro observar debilidad genital, impotencia acompañada con atrofia de las glándulas sexuales.

Un síntoma muy importante es la glicosuria.

Según Pierre Marie existe en la tercera parte o en la mitad de los casos.

En general la acromegalia evoluciona sin trastornos psíquicos ; solamente en los casos más graves se comprueba una torpeza intelectual, astenia, depresión y trsteza.

Prunet cree que la acromegalia se asocia a los accidentes psíquicos en un 25 por ciento de los casos.

*Patogenia* — ¿Bajo qué influencia se produce semejante anomalía evolutiva ? Muchas teorías se han emitido para explicarlo.

Dada la frecuencia del tumor hipofisario en los casos de acromegalia que se puede decir como casi constante, a pesar de que se hayan señalado acromegalias fuera de toda lesión hipofisaria, se le ha considerado como primera causa posible de la distrofia esquelética, teoría que antes de ser aceptada es necesario estar más seguros del papel de la hipófisis en el metabolismo humano.

Tres teorías han sido sostenidas sobre la patogenia de la acromegalia :

*Teoría de la insuficiencia hipofisaria* — Marie y Marinesco creían deber interpretar la enfermedad como una consecuencia de la insuficiencia funcional hipofisaria, basándose en que el tumor destruiría el tejido hipofisario, sorprendiéndolo en su secreción normal necesaria para las exigencias del organismo.

Pero más tarde los ensayos experimentales de destrucción hipofisaria no han podido jamás reproducir los fenómenos de la acromegalia.

*Teoría del hiperpituitarismo* — La teoría de la hiperfunción hipofisaria es aquella considerada por la mayor parte de los autores como más exacta.

Tamburini considera que hay en el curso de la acromegalia dos estados :

1º Un estado de hipertrofia con hiperactividad funcional de la hipófisis durante el cual se produce el crecimiento del esqueleto.

2º Un estado de degeneración o de neoplasia con disminución de las funciones de la hipófisis y que corresponde al período caquéctico.

Benda, Massalongo, Ihochenegg, Cusching y otros más son partidarios del hiperpituitarismo en la acromegalia.

Dos argumentos de fuerza existen para apoyar esta teoría : primero el aumento de las alteraciones acromegálicas bajo la influencia de la medicación hipofisaria constatada por Renon y Delile, y segundo constituída por la regresión rápida de los síntomas acromegálicos después de la hipofisectomía, observaciones constatadas por Ihochenegg, Cushing, Rocher, etc.

*Teoría del rol accesorio de la lesión hipofisaria* —Los partidarios de esta teoría no niegan la lesión hipofisaria, pero la consideran como accesoria.

Reklinghausen considera la acromegalia como una afección trofo-neurótica debida a una alteración del sistema nervioso central y periférico.

Freund incrimina las alteraciones de secreción de las glándulas genitales.

*Gigantismo* - El gigantismo es una enfermedad, pero todo gigante no es un enfermo. Para Launois y Roy, el «gigantismo es una anomalía del crecimiento del esqueleto, traduciéndose por una talla excesiva del enfermo con relación a las dimensiones medias de los sujetos de su raza y trayendo una desarmonía morfológica y funcional característica de este estado mórbido».

Sería imposible decir a partir de qué centímetro puede ser calificado de gigante un sujeto, como

muy bien dice Launois y Roy, no tan solo caracteriza al gigante su excesiva altura, sino que son también sus desarmonías las que permiten distinguir el gigantismo fisiológico del patológico.

En este gigantismo patológico se pueden estudiar dos tipos algo distintos : el gigantismo infantil y el gigantismo acromegálico.

*Gigantismo infantil* — Esta clase de gigantismo se caracteriza por un alargamiento exagerado de los miembros, sobre todo de los miembros inferiores, « a la inversa de lo que se observa en los infantiles no gigantes ,en los cuales el tronco es proporcionalmente más largo que los miembros por comparación con la morfología del adulto medio normal » (Launois y Roy).

A pesar de la elevación de su talla y a pesar de su edad, el gigante conserva caracteres sintomáticos y psíquicos propios de la infancia, aparato genital incompletamente desarrollado, poco o ningún pelo en la cara y en el cuerpo, piel fina, voz de niño.

Los gigantes infantiles presentan con frecuencia deformidades óseas de los miembros inferiores, al lado de estos signos físicos se observa casi siempre un estado mental que pertenece al infantilismo, ligereza, pusilaminidad, puerilidad.

Por último, el examen radiográfico demuestra

que los cartílagos yuxta-epifisarios de conjugación no están completamente osificados y esta falta de consolidación de las epífisis puede comprobarse aún en edades bastantes avanzadas.

*Gigantismo acromegálico* — Trátase de sujetos de gran talla que presentan las deformaciones características de la acromegalia y que según Brissaud y Meige es el resultado de un proceso común al gigantismo y a la acromegalia avanzando de la adolescencia sobre la madurez.

*Patogenia del gigantismo* — Sabido es que el alargamiento de las diferentes piezas del esqueleto es debido gracias al trabajo osteogénico que ha tenido lugar al nivel de los cartílagos yuxta-epifisarios, uniendo entre sí las diáfisis y epífisis de los huesos largos.

Normalmente este trabajo osteogénico desaparece a la edad adulta, consolidándose definitivamente las epífisis a la diáfisis.

Bajo una función no determinada en el gigantismo, este proceso osteogénico se activa y el crecimiento en altura se exagera.

Puede suceder otro caso, y es que el estímulo de la función osteogénica aparezca en un sujeto cuyos cartílagos yuxta-epifisarios hayan desaparecido;

resulta entonces que su acción repercute sobre otro tejido osteogénico : el periosto, capaz únicamente de darnos un crecimiento pero en espesor.

Brissaud y Meige, admiten las siguientes conclusiones :

1º El gigantismo y la acromegalia son una y única enfermedad, o por lo menos, la misma causa parece provocar una y otra.

2º En una como en otra la hipertrofia del esqueleto tiene lugar en un lapso de tiempo determinado, luego se detiene.

3º Si este lapso de tiempo pertenece a la adolescencia y a la juventud, el resultado es el gigantismo y no la acromegalia ; de donde la fórmula del mismo autor. El gigantismo es la acromegalia del período de crecimiento propiamente dicho.

La acromegalia es el gigantismo del período del crecimiento terminado.

El acromégalo-gigantismo es el resultado de un proceso que abarca la adolescencia y la madurez.

*Infantilismo* — El infantilismo según Meige es una anomalía del desarrollo caracterizado por la persistencia en un sujeto que ha alcanzado o rebasado la edad de la pubertad, de caracteres morfológicos que pertenecen a la infancia.

A este estado de conformación agregó Brissaud la noción siguiente : el infantilismo está ligado a una insuficiencia de la función tiroidea ; de aquí el nombre de infantilismo mixedematoso de Brissaud.

El infantilismo plantea otro problema. ¿La distrofia orquídea, no es por lo menos en cierto número de casos de infantilismo, un hecho primitivo con el mismo derecho que la lesión tiroidea y el mal funcionamiento de la glándula genital ? ¿No sería tal vez la misma causa del sindrome infantilismo ?

Para Brissaud, la hipo-orquídea no viene a ser sino un fenómeno secundario.

La hipófisis también ha sido recriminada como autora del infantilismo. Se trata entonces de sindromes complejos en los cuales puede suponerse la influencia asociada de varias glándulas de secreción interna cualquiera que sea la causa de estas lesiones.

*Adiposidad — Sindrome de Fröhlich* — Se da el nombre de sindroma de Fröhlich a una distrofia adiposa de evolución rápida, observada por este autor en los sujetos afectados de tumores de la pituitaria.

Cuando no existen síntomas de acromegalia, dice Fröhlich, pero se comprueban otros trastornos trópicos, tales como una adiposis que se desenvuelven rápidamente, o modificaciones cutáneas que recuer-

dan el mixedema, puede admitirse la existencia de un tumor que tiene por punto de partida la hipófisis misma.

Esta adiposidad se presenta invadiendo el cuello bajo la forma de collares múltiples, los mamelones son enormes, la pared abdominal de grandes dimensiones cuelga delante del pubis a manera de delantal, las nalgas, caderas y grandes labios forman grandes rodetes que se sobreponen a los de los muslos y rodillas.

SINDROME HIPOFISARIO GENITO-ADIPOSO. Bajo este nombre Launois y Cleret han propuesto agrupar distrofias adiposas, que denuncian lesiones de la glándula pituitaria asociadas a trastornos evolutivos patológicos o funcionales del aparato genital. En realidad existen relaciones íntimas entre la hipófisis y las glándulas genitales.

Launois y Mulon han señalado un hiperfuncionamiento de la hipófisis durante la preñez.

Las alteraciones genitales presentan caracteres variables. Según la edad del sujeto.

En las personas jóvenes en las cuales el desarrollo de sus órganos genitales aún no ha terminado, es el infantilismo que se presenta.

Organos genitales rudimentarios o mal conformados, falta de pelos en el pubis y en las axilas.

En la mujer infantil la pubertad no aporta sus modificaciones normales, las reglas no aparecen, los senos no se abultan, los pelos no aparecen en el pubis ni en las axilas.

En el hombre adulto es la frigidez el primer síntoma de la enfermedad ; luego sufre una inversión de los caracteres sexuales ; su sistema piloso es apenas desarrollado, sus senos cargados de grasa y su voz adquiere el tipo femenino.

La amenorrea en la mujer adulta es el síntoma culminante precedida muchas veces por alteraciones profundas en la menstruación.

La mujer también sufre su inversión sexual.

Aparecen pelos largos y duros sobre el vientre y axilas, al mismo tiempo ella lleva bigotes y su voz se hace áspera y ruda, simulando las alteraciones de la menopausa.

Por el momento importan recordar : 1º La frecuencia de las perturbaciones hipofisarias (tumor de hipófisis), en semejantes casos, quizás lesiones originales de estas distrofias, y 2º una alta importancia a las alteraciones oculares que pueden surgir y que según Launois sería casi un signo de certitud.

## ALTERACIONES OCULARES

Los síntomas oculares, consecuencia de la compresión del quiasma por el tumor, son al decir de Pierre Marie, fundamentales por su frecuencia.

Frankl Hochwart, de 72 casos de tumor de hipófisis sin acromegalia, únicamente en 3 no encuentra perturbaciones oculares.

Uthoff que presentó un trabajo al congreso de medicina de Budapets en 1909, reconoce el rol extraordinario que para el diagnóstico de los tumores hipofisarios desempeñan los síntomas oculares, dando para la localización del tumor puntos de reparo más o menos concisos.

Para dar una idea de la frecuencia de las diferentes alteraciones oculares en los tumores hipofisarios, transcribimos la siguiente estadística sobre 328 observaciones estudiadas por Uthoff y que presentó al congreso de medicina de Budapest.

De estos 328 casos, 207 son acompañados con acromegalia, los otros 121 restantes sin acromegalia.

*Síntomas oculares con acromegalia*

| | | |
|---|---|---|
| Hemianopsia bitemporal ... ..... | 89 | veces |
| Atrofia óptica ... ... ... ..... | 40 | » |
| Ambliopia o anaurosis ... ... ..... | 15 | » |
| Edema papilar ... ... ... ..... | 11 | » |
| Neuritis óptica ... ... ... ..... | 11 | » |
| Hemianopsia homónima ... ... ... | 9 | » |
| Perturbaciones varias ... ... ..... | 5 | » |

*Síntomas oculares sin acromegalia*

| | | |
|---|---|---|
| Hemianopsia bitemporal ... ... ... | 37 | veces |
| Ambliopia o anaurosis ... ... ..... | 34 | » |
| Atrofia óptica ... ... ... ... ..... | 27 | » |
| Edema papilar ... ... ... ..... | 15 | » |
| Neuritis óptica ... ... ... ..... | 14 | » |
| Hemianopsia homónima ... ... ... | 2 | » |
| Alteraciones diversas ... ... ... ..... | 6 | » |

Las alteraciones del lado de los nervios motores del ojo existían en un 10 por ciento de los casos con acromegalia y en un 25 por ciento de los casos sin acromegalia.

En este 25 por ciento de los casos sin acromegalia las alteraciones musculares se repartían de la siguiente manera :

Motor ocular común 26 casos :

15 veces solo.
2 » con el recto interno.
4 » con oftalmoplegía.
4 » hemianopsias bitemporales.
7 » con otros trastornos ópticos.
2 » con el trigémino.

Recto externo 7 casos.
Parálisis de casi todos los músculos 4 casos.

Esta estadística demuestra la extraordinaria participación de las alteraciones ópticas en las afecciones de la hipófisis y una preponderancia marcada (un 50 por ciento, según Uthoff) de la hemianopsia bitemporal entre las alteraciones distintas del campo visual.

Nosotros pasaremos en revista el estudio de estas diversas alteraciones oculares, según su orden de frecuencia.

*Hemianopsia bitemporal* — Se da el nombre de hemianopsia a la supresión completa o incompleta de una de las mitades del campo visual.

Ella es eterónima o cruzada cuando la ausencia de la visión se encuentra en las mitades diferentes de cada campo visual.

Si ocupa la mitad derecha (temporal) del campo visual del ojo derecho y la mitad izquierda (temporal) del campo visual del ojo izquierdo, tendremos una hemianopsia bi-temporal (heteronima); en caso contrario sería una hemianopsia bi-nasal (heteronima) de observación muy rara y cuya existencia ha sido puesta en duda por Förster Plenk.

La hemianopsia bi-temporal, sindrome quiasmática, es el resultado de una lesión que interesa las fibras cruzadas del nervio óptico en el preciso momento de sufrir en el quiasma su entrecruzamiento.

La hemianopsia bi-temporal puede sobrevenir a consecuencia de un traumatismo craneano con fractura de la base.

Si ella se desarrolla espontáneamente puede ser producida por un aneurisma de las arterias de la base, destruyendo la parte anterior del quiasma.

Más comúnmente se ve el sindrome quiasmático a consecuencia de las hipertrofias o tumores de la glándula pituitaria que pueden entonces comprimir o destruir el quiasma óptico.

La lesión puede interesar tan solo la parte interna del nervio óptico y en este caso la hemi-retina

nasal del mismo lado, será la única anestesiada, resultando una hemianopsia temporal mono-ocular.

Pero si la lesión está detrás del quiasma y comprende únicamente la parte interna de la bandeleta óptica ,será la hemi-retina nasal del lado opuesto la que entonces estará anestesiada.

Bajo el nombre de hemianopsia bi-temporal oscilante, Oppenhein ha descrito casos en donde la hemianopsia sufría variaciones de un examen a otro.

A veces suele suceder, como Uthoff lo ha visto en uno de sus casos, que el trastorno óptico se presentaba primeramente bajo el cuadro de la estrechez periférica concéntrica para luego dar lugar a una hemianopsia temporal ; pero estos casos son muy raros.

El sindrome quiasmático, hemianopsia bi-temporal en general se instala insidiosamente, pero con una marcha paulatina y progresiva. Pero tampoco faltan observaciones donde el trastorno óptico entra de repente y en alto grado para sufrir más tarde una regresión.

El campo visual en la hemianopsia bi-temporal contrariadamente a lo que sucede en la hemianopsia homónima, la línea de demarcación no ofrece una verticalidad perfecta ; ella presenta contornos irregulares, debido sea a una invasión de la hemianop-

sia en un sector superior o inferior, sea una estrechez del campo visual sobreañadido.

La agudeza visual es casi siempre alterada en razón de las lesiones neuríticas secundarias producidas por la lesión intracraneana.

A la inversa pasa en la hemianopsia homónima cuya agudeza visual persiste a menudo sin modificaciones, por lo menos hasta un cierto tiempo; en la hemianopsia bi-temporal provocando el tumor basilar una neuritis óptica edematosa, no es raro observar la amaurosis completa en un ojo, mientras que en el otro presenta una hemianopsia temporal.

Es bastante frecuente observar en el campo ciego, en los hemiópicos (escotomas voyants) que traducen la idea de territorios que ven y que son debidas a la diferencia en la compresión que pueden hacer los tumores o sus prolongaciones sobre los distintos fascículos nerviosos de las vías ópticas.

## LESIONES OFTALMOSCÓPICAS

*Atrofia óptica* — El examen oftalmoscópico es de una gran importancia cuando los síntomas de aumento de tensión intra-craneana dejan prever la existencia de un tumor cerebral.

Los cambios oftalmoscópicos pueden hacer falta durante un cierto tiempo, lo que hace creer algu-

nas veces a la histeria. Se sabe, en efecto, que una atrofia descendente pide generalmente varios meses para extenderse desde el quiasma hasta la papila; la decoloración comienza por la mitad nasal de la papila para hacerse luego total por el progreso de la afección.

De diez y seis observaciones de hemianopsia temporal recogidas por Lenz, catorce tenían decoloración atrófica de las papilas y en el último caso existía una papilitis.

Hertel sobre un total de 107 casos de acromegalia ha encontrado 66 que tenían una afección del nervio óptico con descenso más o menos marcado de la visión hasta llegar a la ceguera; de estos 66 casos cinco veces se constataba un edema papilar, en muy pocos casos una papilitis ligera, pero por el contrario el aspecto oftalmoscópico en los demás casos era muy a menudo aquel de el de una decoloración atrófica de la papila.

Según Uthoff la atrofia de la papila se encontraría en un 22 por ciento de los casos de tumores hipofisarios con y sin acromegalia.

Para concluir diremos que las lesiones neoplásicas o inflamatorias del quiasma traen siempre una atrofia papilar precedida o acompañada de modificaciones del campo visual, siendo la hemianopsia bitemporal la más frecuente.

*Edema papilar* — La éstasis papilar, neuritis óptica edematosa, denominación clásica en Francia, el «stauungs papile» de los alemanes, es una forma de papilitis caracterizada por un hinchamiento de la papila óptica con proeminencia más o menos marcada de su superficie hacia adelante del plano de la retina.

El edema papilar no es una entidad mórbida, porque ella acompaña a procesos patológicos de naturaleza muy diversos ; ella no es sino la consecuencia habitual de las lesiones cerebrales acompañadas de un aumento de la presión intracraneana ; sin que se sepa hasta ahora de qué manera este aumento de presión actúa sobre su desarrollo y cuales son las otras condiciones necesarias para su producción.

La éstasis papilar debe ser buscada, porque lo más a menudo sobre todo al principio, ella no se traduce por ninguna alteración funcional con una agudeza visual completa o relativa y un campo visual que contrasta con la lesión oftalmoscópica.

Una vez establecida la disminución de la agudeza central, el campo periférico comienza a retraerse con un progreso bastante rápido ; al punto de terminar en dos o tres semanas a la ceguera total, después de haber permanecido muchos meses vecino a la normal, y cosa curiosa el aspecto oftalmoscópico

de la papila no sufre variaciones notables por el descenso rápido y total de la visión.

En la éstasis papilar es habitual que la visión cromática quede normal o poco alterada hasta el último momento.

Los tumores cerebrales son por la mayor parte la causa más frecuente del edema papilar.

Kamphcrstein en una estadística de 200 casos de éstasis papilar, encuentra que 134 veces el edema de la papila era debido a la presencia de tumores cerebrales.

La situación tumoral juega indudablemente un rol un poco marcado en la frecuencia de la aparición de la éstasis papilar, según esté ubicado en la convexidad o en la base cerebral.

En los tumores de la hipófisis fué encontrado según la estadística de Uthoff en un 13 por ciento de los casos.

Con ésto se confirma la idea generalmente reconocida de que el edema de la papila en los tumores de la hipófisis, del infundibulum o en aquellos que se localizan alrededor de la región hipofisiaria, son de una observación más rara que aquellos que se localizan en el cerebro especialmente en la fosa craneana posterior.

La ausencia de edema papilar bajo estas circunstancias, existiendo las otras molestias inheren-

tes a los tumores cerebrales en general tiene su importancia para el diagnóstico diferencial del tumor hipofisario.

Para Uthoff no hay duda que la oclusión del acceso a las vainas de los nervios ópticos causada por compresión del tumor, desempeña un papel especial en la producción del edema papilar.

Numerosas han sido las teorías que han pretendido explicar las causas posibles del edema papilar.

Nosotros nos limitaremos, pues, a enumerar las principales teorías que han alimentado el debate sin entrar en su discusión.

Albert y Graefe pensaban que la compresión directa o indirecta del seno cavernoso por el tumor o por el aumento de la presión intracraneana, tenía por consecuencia una éxtasis venosa y secundariamente, la imbibición serosa del nervio óptico.

Schmidt-Rimpler y Manz, basándose sobre las comunicaciones que existen entre el espacio sub-aracnoideo del cerebro y el espacio inter-vaginal de los nervios ópticos, atribuyen al líquido rechado del cerebro en las vainas un rol esencial en la traducción del edema.

Parinaud piensa que los tumores cerebrales no repercuten sobre la papila óptica, sino cuando se complica de hidrocefalia, no siendo la neuritis óp-

tica edematosa, sino la expresión clínica del edema cerebral.

Para Leber, autor de una teoría tóxica, cree que el líquido acumulado en las vainas debía actuar más que por su volumen por su calidad tóxica.

Por último enunciaremos dos teorías sobre el por qué de la poca frecuencia del edema papilar en los tumores hipofisarios.

Terrien en vista de la lentitud con que crecen los tumores de la hipófisis, permitiría al cerebro una cierta acomodación y la compresión del tumor sobre las vainas del óptico traería un impedimento a la transmisión de una hipertensión cerebral hacia la papila.

Lapersonne explica el hecho de la falta de edema papilar por la situación extra-dural del tumor, no trayendo, por lo tanto, mayor tensión cerebral.

*Sensaciones luminosas en el campo ciego de la hemianopsia* — Dos teorías opuestas han sido emitidas sobre la persistencia de las sensaciones luminosas en el campo ciego de las hemianopsias.

Hasta hace poco tiempo se ha tenido la idea de que toda percepción luminosa era absolutamente suprimida en dicho campo visual.

L. Bar, en 1905, examina tres enfermos con hemianopsias absolutas, causadas las tres por otras tan-

tas lesiones de sitio diferente (hemianopsia intermediaria, cortical y basilar).

Después de experiencias variadas y repetidas, concluye de una manera concordante : que la sensación luminosa era en estos tres casos conservada en la parte ciega de la hemianopsia y que las diferencias de intensidad luminosa estaban bastante bien apreciadas.

Este mismo autor termina diciendo que en el campo ciego se realizaría una disociación singular de la percepción de la luz bruta y de aquellas de las formas.

Como explicación de estos hechos Bar propone tres hipótesis :

1° Admitir centros diferentes para las tres sensaciones como Wilbran para las hemiacromatopsias y hemianopsias absolutas.

2° Atribuir la disociación de las tres grandes funciones retinianas que son : sensaciones luminosas propiamente dichas, sensaciones de los colores y percepción de las formas, al grado de destrucción de las lesiones.

3° Y por último admitir la existencia de fibras homo-laterales sensoriales que ponen en relación las semi-retinas ciegas con el centro visual de la he-

misferia sana y que no permiten sino la percepción de la luz bruta.

Contrariamente opuesta es la teoría de Gonin, quien piensa que la destrucción o compresión de una bandeleta óptica trae forzosamente la producción de un escotoma absoluto en la mitad opuesta del campo visual.

*Alteraciones óculo-motores* — Sin querer entrar aquí en el estudio completo de la patología de los músculos oculares, diremos tan solo unas palabras sobre la frecuencia e importancia de la aparición de las alteraciones oculo-motores en los tumores de la hipófisis.

Por sus relaciones íntimas con el cerebro, del cual no es sino un prolongamiento, el ojo es uno de los órganos cuyas alteraciones motoras son de la mayor importancia bajo el punto de vista de la sintomatología en las enfermedades nerviosas.

Se concibe fácilmente que las afecciones atacando el sistema nervioso central y sobre todo la hipófisis o su región, sean las más frecuentemente la causa de las alteraciones óculo-motoras.

Los tumores de la hipófisis que producen con frecuencia como síntoma de vecindad la hemianopsia bi-temporal y la amaurosis por comprensión del quiasma, tienen su repercusión sobre los nervios mo-

tores del ojo, y ésto es fácil de comprender, dadas las relaciones algo próximas de estos nervios con la hipófisis y sobre todo con la lámina cuadrilátera, que es por lo general lesionada en los tumores hipofisarios.

Las parálisis oculares, según diferentes estadísticas, elevan un porcentaje de un 25 a un 29 por ciento de los casos.

Uthoff la encuentra más fácilmente en los casos de tumores hipofisarios sin acromegalia en 25 por ciento, que en los casos acompañados con acromegalia 10 por ciento.

Lapersonne y Cantonnet dan un 29 por ciento de parálisis en los casos sin acromegalia.

La parálisis del motor ocular común es aquella de las parálisis que se encuentran más a menudo por ser él también el nervio cuya proximidad de la región hipofisaria es más grande; su aspecto es variable, según estén todos sus ramos interesados: parálisis total o solamente algunos de entre ellos, parálisis parcial y expresarse solamente por una ptosis, estrabismo divergente, etc.

El nervio del 6º par o motor ocular externo que no inerva sino un solo músculo, el externo, es más raramente observado; Uthoff lo encuentra en 11 casos dentro de los 328 observaciones de la estadística.

Pechdo la encuentra en una de sus observaciones, traduciéndose como en todos por un estrabismo interno.

*Exoftalmía* — Es un síntoma que se encuentra bastante a menudo ; para Messedaglia cree que existiría en un 40 por ciento de los casos con acromegalia.

Uthoff piensa haberlo encontrado en un 3 por ciento de los casos, siendo más frecuente su presencia en los tumores del quiasma sin acromegalia qu econ acromegalia.

Ella es bilateral, definitiva, no pulsatil y de cantidad variable, siendo algunas veces de tan poco grado que llega a no impresionar al observador, causa según Messedaglia de no haber sido anotada en muchos casos con tumores hipofisarios.

Como se ve por las diferentes estadísticas los autores no están de acuerdo sobre su frecuencia en los tumores hipofisarios y menos sobre la patogenia.

Benda afirma como causa de la exoftalmía la éstasis del seno cavernoso provocada por el tumor hipofisario.

Lapersonne y Cantonnet creen que ella es debida a la penetración en la órbita de un prolongamiento del tumor de la hipófisis.

Para Scalinei la exoftalmía sería debida a una alteración de las paredes de los vasos orbitarios, por alteraciones del simpático servical, que traería por lo tanto una dilatación venosa y un aumento del contenido orbitario que produciría la exoftalmía en la acromegalia.

REACCION HEMIANOPSICA DE WERNICKE — Se da el nombre de reacción pupilar hemianópsica cuando al iluminar las mitades insensibles de la retina la pupila no se contrae, a pesar de contraerse a la convergencia.

De manera que se dice que hay reacción P. H. positiva cuando la pupila no reacciona a la luz en semejantes casos.

Al tratar el capítulo de anatomía hemos indicado la posibilidad de la existencia en el nervio óptico y en la bandeleta de fibras destinadas al aparato pupilo-motor y además la seguridad de la falta de fibras en la radiaciones ópticas, conclusión esta última de mucha importancia para el diagnóstico de la localización en las hemianopsias.

Se deduce fácilmente de lo expuesto que una lesión de las vías ópticas, situándose adelante del tubérculo cuadrigémino anterior debe alterar la reacción pupilar a la luz. mientras que una lesoón de las radiaciones ópticas o de la corteza visual no ten-

drá repercusión sobre esta misma reacción. Wilbrand en 1881 y Wernicke en 1888, guiados por esta concepción de las fibras pupilares, han admitido que en las hemianopsias por lesiones basilares la pupila no debía contraerse sino por la iluminación de la mitad sensible de la retina, mientras que ella quedaba inmóvil en la iluminación de la mitad anestesiada.

La verificación de la reacción pupilar hemianópsica es lo más a menudo tan difícil que su investigación pierde mucho su importancia clínica.

Al querer efectuar la reacción hemianópsica, varias dificultades intervienen, al punto de llevar muchos observadores a la idea de restringir visiblemente su importancia práctica para el diagnóstico del sitio causa de las hemianopsias.

Una de las dificultades técnicas más grande es la imposibilidad de limitar suficientemente la iluminación de la retina para que se esté seguro que la mitad sana no sea influenciada por la luz dirigida sobre la parte anestesiada.

Además para obtener una reacción pupilar franca es necesario que el foco luminoso tenga una buena itensidad luminosa, y resultará de esta condición, necesariamente, una difusión de la luz que influenciaría también la parte no anestesiada de la retina.

Por último, Haab ha señalado como causa posible de error en la investigación de la reacción hemia-

nópsica el hecho que la representación mental de una fuente luminosa es capaz de traer una contracción pupilar.

Para poderla observar, Salomonsohn colocaba al enfermo dentro de una cámara obscura y le proyectaba un fascículo luminoso en la pupila con un espejo plano, de tal manera que él entraba en la pupila tan oblicuamente como es posible, haciendo rotar al ojo para fuera o para adentro, según que se tratara de una hemianopsia derecha o izquierda.

Hoy día Frangstein y Kempner han construído un aparato que permite un examen más fácil, y cuya descripción paso por alto.

# Observaciones Clínicas

## OBSERVACION I

A. N., argentina, de 38 años, soltera.

*Antecedentes familiares* — Padre y madre vivos, no acromegálicos. Tiene nueve hermanos todos sanos.

*Antecedentes personales* — Sarampión en la niñez, más tarde escarlatina, que curó sin dejar reliquias.

Regló a los diez años abundante, no dolorosas y que duran de 8 a 9 días, hace como un año tuvo una amenorrea que duró 2 meses.

Desde muy joven tiene cefaleas intensas y que la obligan a acostarse, hace tres años estas cefaleas han recrudecido, no teniendo localización particular.

De un año a esta fecha dice la enferma haber

notado una disminución de su agudeza visual, sobre todo la del ojo derecho.

Su memoria sufre alternativas ; hay días que se encuentra completamente desmemoriada ; además tiene mareos y vómitos precedidos de arcadas.

Ha tenido cuatro ataques que comenzaban por dolores en la cara y dientes, luego temblores y una imposibilidad de hablar que era acompañada por gritos y fuertes convulsiones, pero siempre sin pérdida de sentido.

Nunca ha sufrido de ictus ni parálisis, orina bastante, es buena bebedora de agua.

*Estado actual* — Mide 1.56 de alto, de raza indígena, bastante panículo adiposo, de piel pigmentada de color pardo-amarillenta con folículos muy aparentes y con una ligera infiltración, sobre todo en la cara y manos.

Cara con su tipo acromegálico clásico, es gruesa, pómulos y zigomas salientes, nariz grande, labios muy aumentados, con prognatismo superior e inferior evidente.

Párpados salientes en bolsa con un edema elástico. Encías gruesas, con dentadura mal conservada. No hay diastasis, paladar ojival, mucosa normal.

Las manos no muy grandes son cuadradas con los dedos amorcillados y uñas chicas, aplastadas.

Observación I

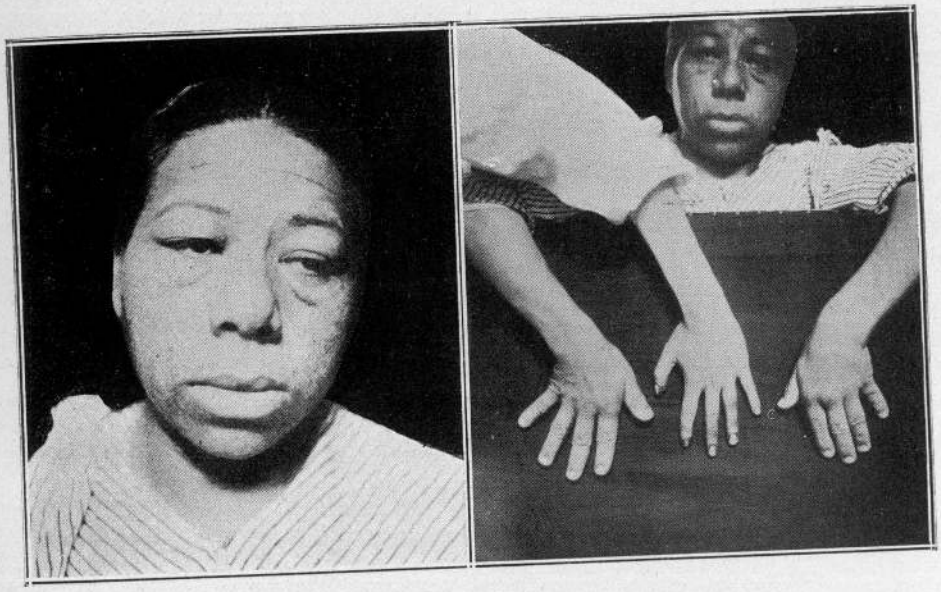

**Observación I**

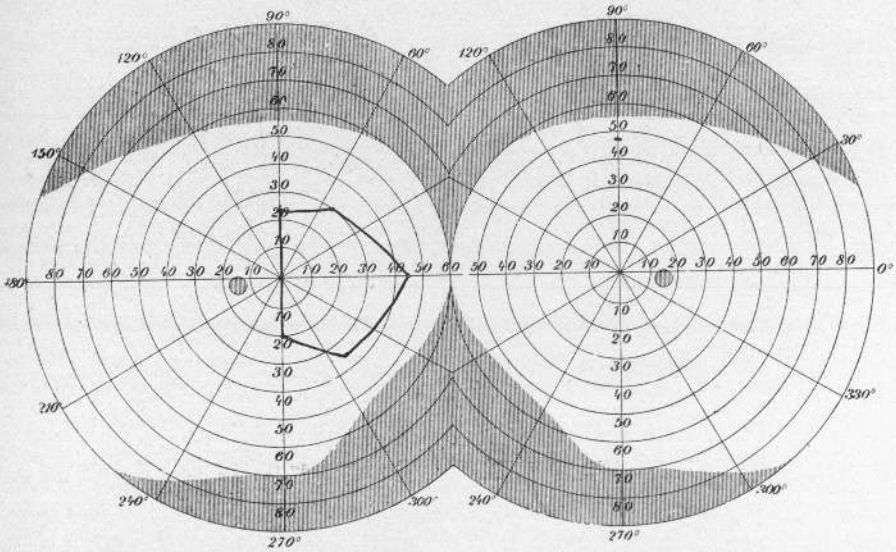

*Examen pupilar* — El ojo derecho no presenta nada de anormal, al examen externo los movimientos están bien conservados.

La pupila no reacciona a la luz y acomodación, hay ligera midriasis, hay reacción consensual.

Ojo izquierdo : Nada de anormal al examen externo ; la pupila reacciona débilmente a la luz, no hay reflejo consensual.

Al examen oftalmoscópico se encuentra en ambos ojos una atrofia de la papila más pronunciada en el ojo derecho.

O. D. V = luz
O. I. V. = 1/3

El campo visual del ojo izquierdo presenta una hemianopsia temporal como se puede ver en la lámina adjunta.

La radiografía de esta enferma nos da una silla turca agrandada en todos sus diámetros.

Tórax : Bien conformado.

Pulmones : Sonoridad normal, respiración vesicular intensa, vibraciones existen normales.

Corazón : Punta en el cuarto espacio dentro de la línea mamilar, tonos perfectamente normales en todos sus focos.

Hígado : Límites normales.

Bazo : Normal.

Pulso : 85 por minuto, regular, igual, poco tenso, amplitud normal.

Monte de Venus tipo ligeramente femenino.

Reglas abundantes y de larga duración.

Reflejos patelar, aquiliano, radial, abdominal, plantar : existen normales.

Sensibilidad táctil, dolorosa y térmica están bastante obtusas.

Reacción de Guedini francamente positiva.

Reacción de Wassermann igualmente positiva.

Análisis de orina : 1.200 grs. diarios.

Color amarillo-ambar, clara, de reacción ácida.

Cloruros 7,2 por mil, fosfatos 2,16 por mil.

No hay albúmina ni glucosa.

En el sedimento se encuentra algunas células epiteliales planas y leucocitos, varios cristales de uratos amorfos.

Sangre : 3.900.000 glóbulos rojos, 10.000 blancos.

*Tratamiento* — Primeramente se ensaya un tratamiento mercurial, inyectándole 0,0001 (décimo de milígramo) de bicianuro de mercurio por vía epidural, seguida día por medio de una inyección de 0,01 de la misma substancia por vía endovenosa. Sin haberse conseguido el más mínimo resultado después de un mes y medio de tratamiento continuo.

Se ensaya luego la radioterapia, según el método de Beclere, notando a la segunda o tercera sesión una leve mejoría en su cefalalgia ; a la quinta aplicación la enferma pide el alta.

## OBSERVACION II

A. D., 36 años, casado, ruso.

*Antecedentes familiares* — Sin importancia. No existe ningún acromegálico o gigante en su familia. Tiene tres hijos todos son sanos.

*Antecedentes personales* — Unicamente recuerda haber tenido una afección pulmonar (pulmonía) hace unos 10 años.

*Enfermedad actual* — Consulta por la disminución de su agudeza visual que ha comenzado por el ojo derecho unos siete años atrás.

Además el enfermo viene notando desde hace diez años que sus manos se han agrandado un poco, sirviéndole para sus apreciaciones un anillo que lleva en el anular derecho.

*Examen somático* Mide 1.81 metro, regular panículo adiposo, de piel blanca, sin infiltración, con un tejido piloso normal.

Cara francamente acromegálica como tallada a golpes, es gruesa con un maxilar inferior, que por su prolongación determina un prognatismo muy visible, las apófisis malares forman por encima de las mejillas prominencias exuberantes, lo mismo que las arcadas superciliares.

La nariz es grande y ancha, los labios son enormes, principalmente el inferior, orejas muy desarrolladas, la lengua es ancha, llenando toda la cavidad bucal.

Los dientes, sobre todo los incisivos superiores, presentan una cierta separación entre ellos ; en general la dentadura está bien conservada.

Paladar ojival.

Manos muy desarrolladas en todos sus diámetros, algo infiltradas ,con dedos gruesos, pero largos, aproximándose hasta cierto punto al «tipo largo» de P. Marie.

Uñas chatas y cortas con estrías longitudinales.

Pies las mismas particularidades que las manos.

Tórax : No presenta deformidades.

Organos en general : Normales.

Sensibilidad y motricidad : Normales.

Fuerza muscular normal, pero se fatiga con gran facilidad.

Su potencia genital siempre ha sido moderada. Actualmente no ha notado cambio alguno.

Examen ocular : Al examen ocular no se observa nada de particular ; los movimientos del globo están bien conservados.

Pupilas : Iguales, pequeñas, reaccionan perfectamente a la luz y a la acomodación.

Agudeza visual disminuída.

O. D. V. = 1/6
O. I. V. = 1/3

En el campo viisual existe una estrechez concéntrica más marcada en el ojo derecho a expensa en su mayor parte de la porción superior.

El campo visual de los colores : sigue con regularidad el mismo estrechamiento que para el blanco.

Al examen oftalmoscópico se nota una atrofia blanca de la papila en ambos ojos.

Además en el ojo izquierdo existen fibras a mielina.

La radiografía del cráneoi nos da una silla turca muy poco modificada. Se ve la forma general bastante bien conservada, su abertura que es la que nos llama más la atención está aumentada hacia su parte anterior. Por lo tanto ,siguiendo a algunos au-

tores, entre ellos a Schloffer, podríamos concluir diciendo que existe un tumor o una hipertrofia de la hipófisis, cuya expansión neoplásica o crecimiento se haría hacia la parte superior y anterior, dándonos por compresión las alteraciones visuales precedentemente descritas.

Observación II



Observación II

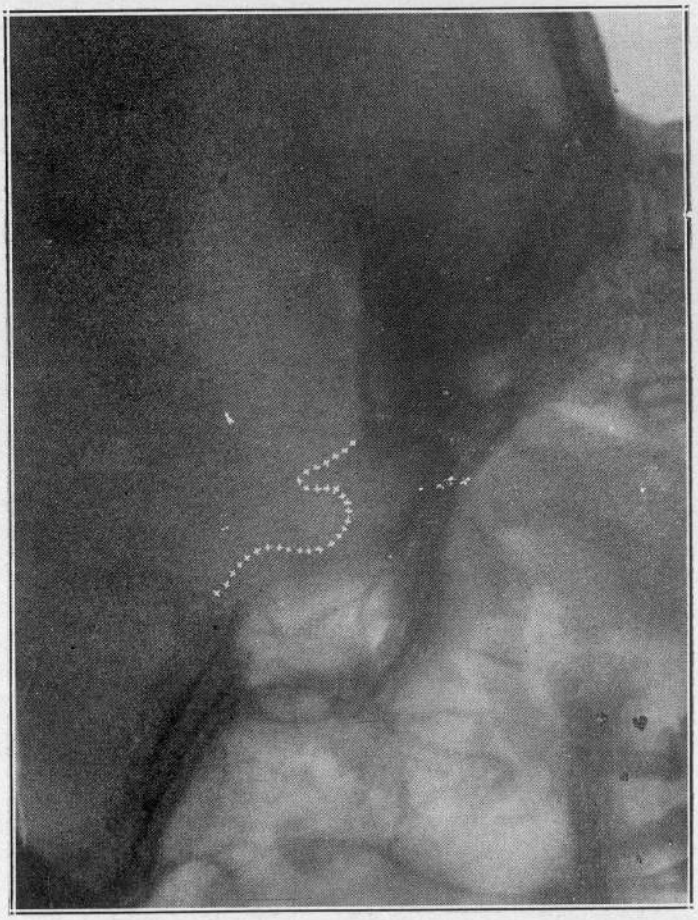

## Observación II

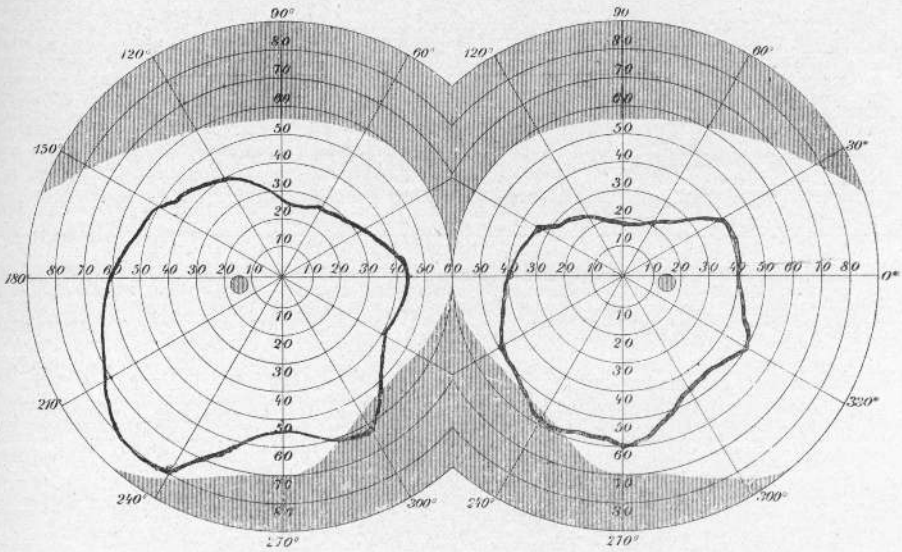

## OBSERVACION III

A. O., 22 años, argentino, soltero, estudiante de ingeniería.

*Antecedentes familiares* — Padre y madre vivos y sanos.

Tiene seis hermanos, uno nació muerto, otro murió de meningitis; los demás han sido siempre sanos. Los padres son consanguíneos.

*Antecedentes personales* — Gastro-enteritis, sarampión y tos convulsa en sus primeros años.

De salud siempre delicado, ha tenido por lo demás desarrollo normal.

Hace como dos años que empieza a engrosar notoriamente, tiene apetito, bebe bastante, y duerme más o menos ocho horas diarias; a veces algo somnoliento.

No es friolento, ni le molesta el calor.

En enero de 1910 empezó a sentir fuertes dolores de cabeza, sobre todo supra-orbitarios ; se le recetan anteojos y cesan sus dolores.

En mayo del mismo año aparecen nuevamente los mismos dolores de cabeza, con irradiaciones hacia la cara y dientes ; se le diagnosticó una neurastenia.

A principios de 1911, fué visto por el doctor Noceti, quien pudo comprobar en su campo visual una hemianopsia bitemporal.

En un viaje que hizo a Europa el mismo año, el doctor Galezowsky le hizo una radiografía del cráneo y le diagnosticó un tumor de la hipófisis. Se le hicieron inyecciones endovenosas de bicianuro de mercurio día por medio.

Reacción Wassermann negativa (5 de marzo de 1913). Su campo visual vino mejorado.

*Estado actual* (2 de enero de 1914) — Estatura 1.66, pesa 91 kilo. Cara grande, con un maxilar inferior un poco prominente, orejas voluminosas, pómulos salientes, lo mismo que la región orbitaria.

Cejas abundantes y unidas.

Dientes bien conformados, no hay diastasis. Lengua lisa, no saburral, muy ancha.

Cuello engrosado, no se palpa tiroides.

Manos y pies bastantes desarrollados, cuadrados, algo gruesos.

Tórax : Bien conformado, sin tejido piloso, con mamas grasosas abundantes.

Pulmones : Sonoridad y límites normales.

Corazón : Punta en el quinto espacio intercostal, tonos normales en todos sus focos.

Abdomen con bastante tejido adiposo, es colgante.

Muslo y piernas con bastante bello ; pene chico y grueso, testículos grandes, de consistencia y sensibilidad normal.

Existen pocos deseos sexuales.

Reflejos aquiliano, patelar, radial, etc. : Normales.

Pulso regular, igual, poco tenso, frecuente ( 100 por minuto).

Orina normal, no hay albúmina, ni glucosa.

Examen ocular : Al examen externo nada de anormal.

Pupilas iguales con reflejo a la luz y acomodación normales, existe reacción consensual.

Agudeza visual :

O. D. V. = 1/10
O. I. V. = 2/3

El campo visual presenta en ambos ojos una hemianopsia bitemporal clásica.

El examen oftalmoscópico no descubre alteración de fondo de ojo.

La radiografía, elemento precioso de diagnóstico, nos revela en este caso un tumor localizado en la región hipofisaria, con agrandamiento marcado de la silla turca y destrucción de la lámina cuadrilátera. Como se puede ver en la radiografía adjunta dicho tumor tiene la forma y tamaño más o menos aproximado a un huevo de gallina, y que se desarrolla hacia la substancia cerebral.

*Tratamiento* — Después de haber recurrido al tratamiento mercurial por vía endovenosa, el enfermo fué sujetado a la radioterapia, según el método de Beclere, sin llegar a obtener mayores resultados.

Por último recurso se le aconsejó el tratamiento quirúrgico, que fué aceptado inmediatamente.

A la hora actual nuestro enfermo ha sido operado con éxito por el doctor Hirsch, en Viena.

Observación III

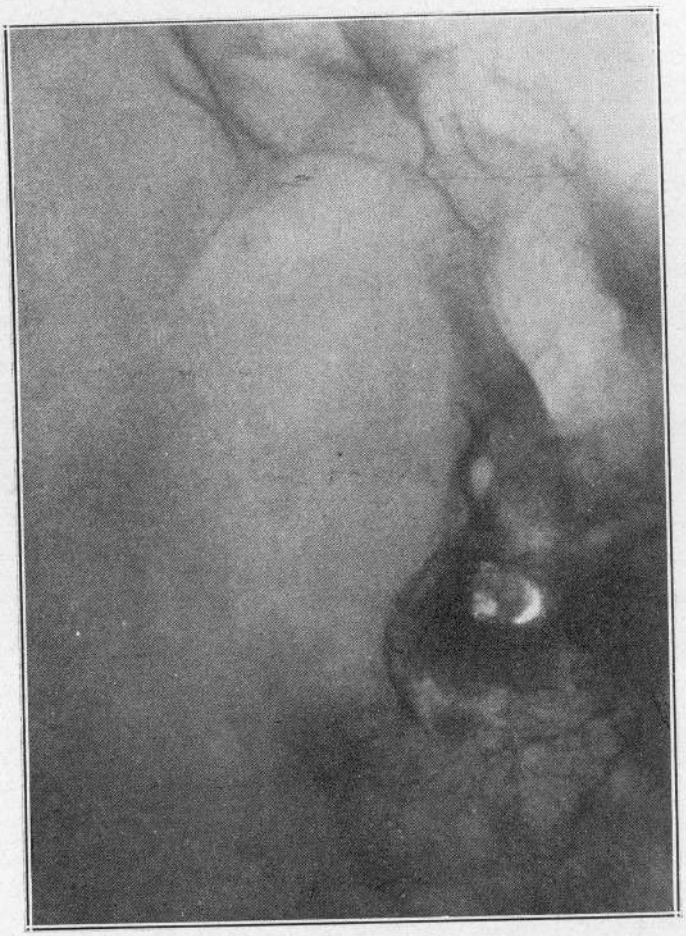

## Observación III

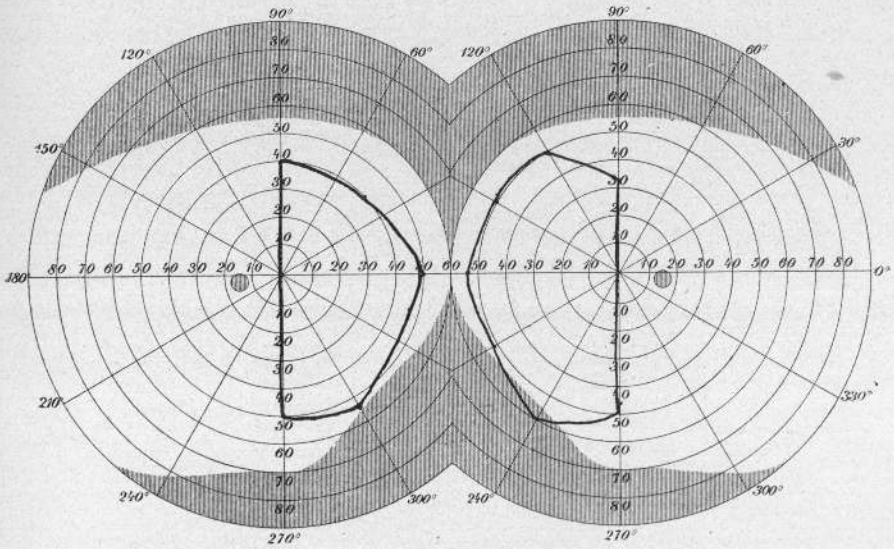

## OBSERVACION IV

T. O., 36 años, argentino, soltero, capitán.

*Antecedentes familiares* — Padre vive, es sano, 79 años.

Madre reumática; ha muerto. Tiene cinco hermanos, de los cuales uno murió tuberculoso.

*Antecedentes personales* — Sarampión en su niñez; por lo demás, de desarrollo normal, aunque algo débil, ingresa a la escuela a los nueve años, de los trece a los catorce tuvo un tic salutatorio nervioso que curó; hace como seis años un chancro que apareció a los ocho días del coito sin observarse luego accidentes secundarios.

Desde los dieciocho años sufre puntadas frontales y parietales no muy intensas, pero casi constantes.

Hace como 16 años dice el enfermo que nota un engrosamiento progresivo de su nariz, lo mismo que su cuello, creciendo a razón de medio número por año, así 38 a los 18 años, 43 a los 36 años.

El mismo fenómeno observa en sus extremidades para guantes desde el 7 y medio hasta el 8 y tres cuartos.

Su calzado ha aumentado desde el 39 hasta el 43.

Sufre de mareos cuando fuma o estudia.

Es friolento sobre todo en la espalda y pies desde 1903.

Siempre ha sido dormilón, aumentando su somnolencia desde el 1898, época que tuvo mucho sueño.

Hace doce años que es estreñido, toma laxantes.

Es desganada hasta para levantarse, fuerza conservada.

De carácter serio y poco conversador; es modificado por baños fríos estimulantes.

La potencia genital existe, aunque bastante moderada, tiene poluciones desde hace ocho años, hay varicocele izquerdio.

En 1906, cálculos nefríticos.

Es regular fumador, muy poco bebedor.

Examen ocular: Exteriormente nada de anormal. Movimientos del globo ocular perfectos, pu-

pilas iguales, reaccionan directamente a la luz y a la acomodación.

Agudeza visual :

A. O. = 1

Campo visual presentando una estrechez concéntrica en ambos ojos, mayor en el derecho.

Fondo de ojo normal.

La radiografía nos muestra una silla turca completamente abierta y algo aumentada de volumen.

Cara gruesa, nariz ancha, con prognatismo maxilar, orejas grandes.

Manos y pies aumentadas discretamente.

Tórax : A la inspección se nota una cifosis dorsal superior acompañada de lardosis lumbar.

Pulmones, riñones, bazo, hígado, normales.

Corazón : Punta en el quinto espacio intercostal fuera de la línea mamilar, tonos un poco alejados.

Pulso : regular, amplio, regularmente tenso, frecuente (95 por minuto).

Orina : contiene 0.50 por mil de albúmina, glucosa no contiene.

En el sedimento se encuentra pequeña cantidad de cristales de oxalato de calcio, escasas granulaciones de uratos, algunas células poliédricas, nume-

rosos leucocitos en estado de degeneración, glóbulos de pus y algunos cilindros hialinos.

*Tratamiento* — El doctor Houssay, quien ha tenido la galantería de cederme la observación, aconsejó al enfermo la aplicación del tratamiento radioterápico descrito por Beclere.

Con tal motivo se le suministró diez aplicaciones con intervalos de ocho días una de la otra; según los datos suministrados por el enfermo, se notó inmediatamente después de la primera aplicación, tranquilidad y pudo fumar, sin ocasionarle ningún mareo; con la continuidad de las aplicaciones, el bienestar general se fué acentuando, desapareciendo al mismo tiempo los fríos que antes sentía en la espalda y pies; ha notado mayor agilidad en todos los momentos.

Los trastornos tróficos y visuales no han sufrido la más mínima reacción por la radioterapia.

## Observación IV

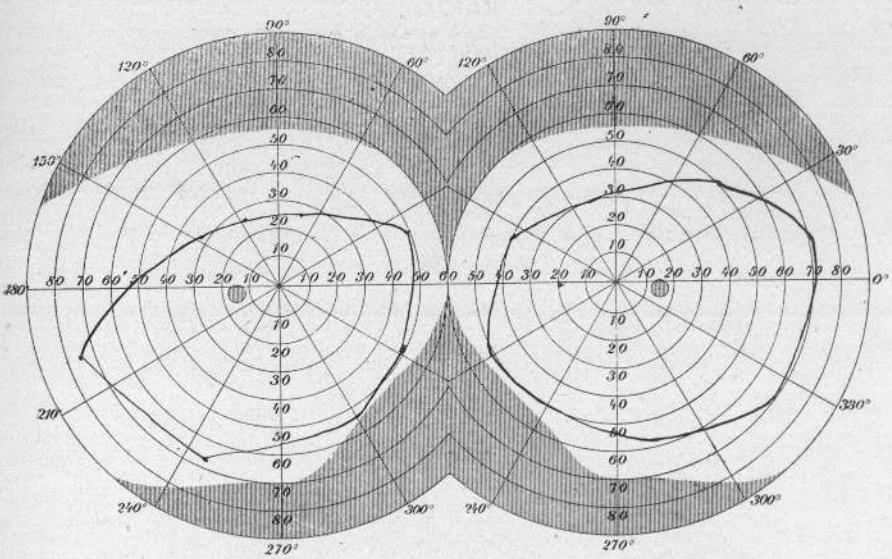

## OBSERVACION V

I R. B., 35 años, argentino, soltero, empleado de banco (Pergamino).

Los antecedentes familiares no tienen importancia. El padre, falleció de bronquitis crónica. La madre de cáncer del estómago, era más bien delgada. Tiene cuatro hermanos, sanos.

No hay antecedentes familiares de obesidad o de otras enfermedades de sistemas endócrinos.

Los antecedentes personales: sarampión y escarlatina en la infancia; pulmonía doble a los 6 años.

Desde chico ha sentido neuralgias atroces con puntada supra-orbitaria y lagrimeo, eran fácilmente provocadas por el frío, duraban 1 o 2 horas y se repetían a menudo hasta 10 o 15 días seguidos. Desde hacen 6 años han desaparecido. Es de notar que la madre del enfermo tenía neuralgias análogas.

Blenorragia hace 12 años. No tuvo sífilis.

El desarrollo ha sido normal. Hasta los 13 años fué delgado, luego engrosó mucho, llegando a pesar 86 kilogramos ; se sometió a régimen vegetariano y adelgazó. Desde hacen 3 años engrosa nuevamente y hay un poco de obesidad.

A los 17 años recibió en la región occipital izquierda un golpe tan recio que le hizo perder el sentido ; guardó cama unos días, pero no hubieron mayores consecuencias.

Siempre ha tenido buen sueño, nunca excesivo, nunca narcolepsia diurna. Apetito y digestión buenos.

Es extraordinariamente nervioso, locuaz, excitable. La inteligencia es buena.

Sus inclinaciones sexuales sobrepasan más bien el término medio y está conservada su potencia genital.

Mide 1 metro 86 centímetros, pesa 84 kilogramos, las manos más bien algo pequeñas, pero sin tener los aspectos que señala Cushing en el hipopituitarismo ; guante 7 y medio. Botin número 43, sin variar desde hace tiempo.

Los síntomas oculares han sido los únicos que han delatado su afección, y tenemos un resumen de su evolución durante 8 años.

Marzo 27 de 1905 : Nuestro malogrado colega, el profesor T. A. Moret, le receta anteojos : ci-

líndricos — 0,50 D. en 90° ambos ojos. En el ojo izquierdo hay hemianopsia parcial temporal.

1907 : Ojo derecho, escotoma hemianópsico temporal, absoluto en la parte superior y relativo en la inferior, visión bultos. Ojo izquierdo, agudeza visual 1/2.

1910 : Está definitivamente establecida la hemianopsia temporal en ambos ojos, quedando comprometida la visión central del ojo derecho, la cual es entonces igual a 1/3, siendo la del ojo izquierdo 2/3.

Julio 22 de 1912 : Refiere sentirse peor de un tiempo a esta parte ; efectivamente, sin lesión alguna objetiva, el ojo derecho sólo ve bultos. El doctor Moret en carta al médico del enfermo le dice que la lesión fué primero de las fibras entrecruzadas del nervio óptico izquerido, después de las fibras entrecruzadas del nervio óptico derecho y de las maculares del mismo. Luego el proceso retrogradó a favor de las fibras centrales del ojo derecho, pero quedaron definitivamente alteradas las cruzadas de ambos ojos. Por último, en 1912, un nuevo empuje compromete nuevamente a las fibras maculares y se extiende sobre todo al nervio derecho. La localización es precisa y corresponde a la silla turca.

Le hicieron veinte inyecciones venosas de 0,0,2 gramos de bicianuro de mercurio.

Octubre 14 : La reacción de Wassermann (doctor Fernández), negativa franca.

Octubre 11 : Orina ambar. límpida, ácida, 1,020.

Urea 22.69 por mil, ácido úrico 0,44, fosfatos 2,10 por mil, cloruro sódico 18,50 por mil, residuo fijo 51,26 por mil ; no hay albúmina, ni glucosa, ni bilis.

Sedimento : algunas células epiteliales planas, leucocitos granulosos, escasas granulaciones de uratos y cristales de carbonato cálcico.

En octubre de 1912, fué visto por el doctor Noceti, quien constata amaurosis total del ojo derecho por atrofia post-neurítica de la papila ; en el ojo izquierdo atrofia parcial de la papila y hemianopsia temporal (según puede verse en el diagrama del campo visual).

La agudeza visual del ojo izquierdo es de 1/2.

Existe ligero estrabismo del ojo derecho, motilidad ocular normal, ligera anisocoria, pupila derecha más dilatada, no reacciona directamente, reacciona consensualmente ; la izquierda reacciona directamente y no consensualmente.

No se consigue comprobar la reacción pupilar de Wernicke.

Después de una última serie de 20 inyecciones de bicianuro sin resultado, completamos el examen

y confirmamos el diagnóstico, ya sospechado, de tumor de la hipófisis.

Al examen físico se constata : Sujeto bien conformado, algo obeso, la piel es fina y tiene aspecto absolutamente normal, no hay infiltración edematosa, desarrollo piloso normal, suda poco, cabeza bien conformada, sin exostosis.

Saliencia supraorbitaria marcada por el desarrollo grande de los senos frontales (ver radiografía).

En las radiografías constatamos que la silla turca está enormemente agrandada, mide 30 mm. de largo por 18 mm. de alto, uniformemente aumentada y con su abertura craneana ensanchada. Las tablas internas y externas de los huesos craneanos, son sensiblemente paralelas.

Masas musculares, fuerzas normales.

No hay alteraciones del sentido muscular. No hay ataxia ni adiadococinesia. La sensibilidad cutánea táctil, dolorosa y térmica es normal. Conservada la sensibilidad ósea.

Falta el reflejo faringeo. Hay reflejo conjuntivo y corneopalpebrales, plantares (no hay Babinski), cremastrianos, anal, bulbocavernoso, cutáneos abdominales (es muy cosquilloso), mamelonar.

Areflexia completa aquiliana, hiporeflexia patelar marcada de ambos lados. Ligera exageración de

los reflejos radiales, tricipitales y del puño de ambos lados.

En el cuello nada anormal, no se palpa la tiroides.

Ninguna deformación en la columna vertebral. Tórax bien conformado, excursiones respiratorias, resistencia, vibraciones, normales. Pulmones sonoros por detrás y delante; límites percutorios normales; se ausculta murmullo vesicular.

La punta del corazón late en el 5º espacio intercostal por dentro de la línea mamilar, regularmente. Tonos cardíacos normales en todos los focos.

Pulso regular, igual, buena amplitud. Tensión (Pachon). Mx 17 1/2, Mm 9 1/2 D. = 8.

Sangre (27-X-1913): eritrocitos 4.180.000, leucocitos 6.600, hemoglobina 80 por ciento (Sahli), valor globular 0.96, relación globular 1 x 648.

FÓRMULA LEUCOCITARIA

| | % | POR MM³ |
|---|---|---|
| Polinucleares neutrófilos | 78,50 | 5181 |
| Polinucleares basófilos | 0,50 | 33 |
| Polinucleares eosinófilos | 1.00 | 66 |
| Linfocitos y mononucleares medianos | 16.00 | 1056 |
| Mononucleares grandes | 3.00 | 198 |
| Formas de transición | 1.00 | 66 |

Eritrocitos normales. Un glóbulo rojo nucleado.

El abdomen es grueso, palpable con bastante

facilidad y sin dolor. El colon no es doloroso. El espacio de Traube es libre. El hígado se percute desde el 5º espacio intercostal hasta el reborde. El bazo se percute normalmente. Los riñones no se palpan.

Los testículos de tamaño, forma y consistencia normales, pene bien desarrollado, los pelos del pubis abundantes y tupidos y con la disposición masculina.

Con 200 gramos de glucosa no hubo glicosuria.

*Diagnóstico* — Toda silla turca que en una radiografía mide más de 15 mm. de largo (18 mm. como máximum) por 10 milímetros de alto, debe considerarse aumentada en su tamaño, y la de nuestro enfermo mide 30 mm. por 18.

*Tratamiento* — Dada la gravedad de las lesiones oculares y la inminente ceguera, los doctores Noceti y Houssay aconsejan la intervención quirúrgica, por cuyo motivo el enfermo se dicidió irse a Viena a hacerse operar por Hirsch.

Al llegar a Viena fué visto primeramente por Sachs, quien le dió un tratamiento yodurado e hipófisis durante un mes sin obtener resultado positivo.

En marzo de 1914 es operado por Hirsch, siguiendo la vía nasal con anestesia local perfecta, la

operación dura tres horas, al llegar al fondo óseo de la silla turca se encuentra que casi ésta no existía.

El examen histológico del tumor da un adenoma benigno a células cromofebas.

Como resultado final respecto al campo visual podemos decir que no ha habido mayores cambios.

Observación V

Observación V

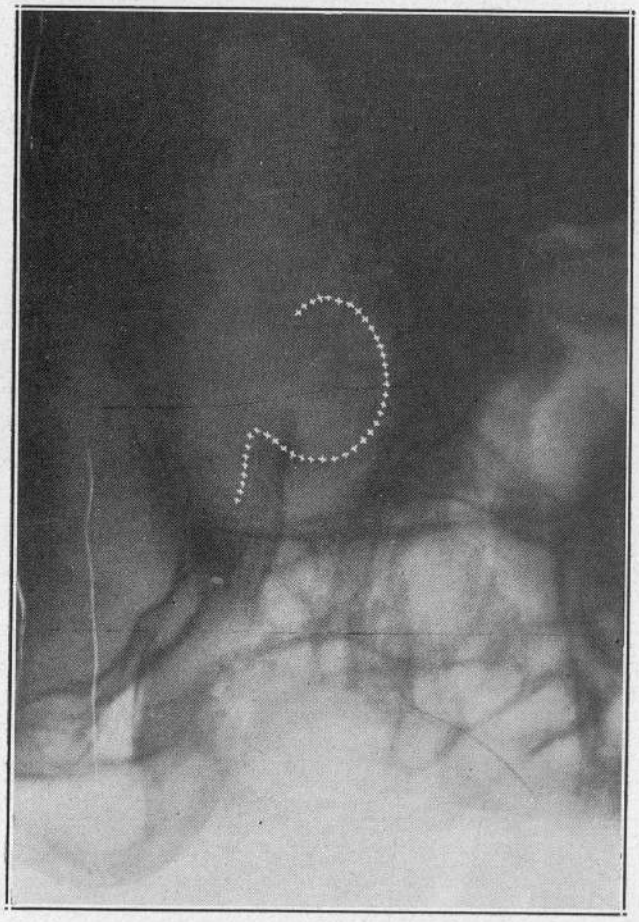

**Observación V**

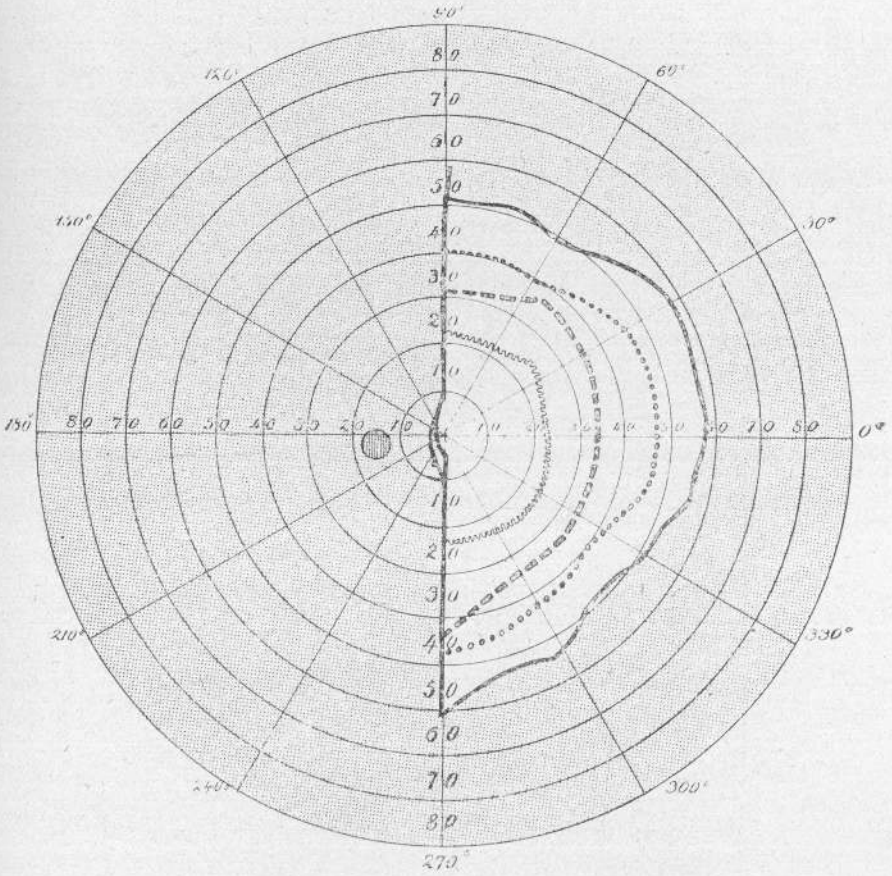

## OBSERVACION VI

A. C., 57 años, italiano, comerciante (dueño de café).

*Antecedentes familiares* — Padre alto y grueso, falleció a los 80 años, era un reumático crónico. Madre muerta, fué siempre sana, ninguno obeso.

Dos hermanos de los cuales uno de ellos murió en un accidente ferroviario; no hay antecedentes familiares neuropáticos, ni afecciones de las glándulas endocrinas.

*Antecedentes personales* — Sarampión en la niñez, fiebre amarilla a los 14 años; de los 16 a los 17 años tuvo vértigos sin pérdida del conocimiento, nunca hubieron vómitos.

Blenorragia a los 19 años que luego se hizo crónica. Fué reumático poliarticular agudo febril hasta los 22 años.

Hace como 6 años fué operado de mastoiditis, unos años después padeció de litiasis biliar con cólicos hepáticos, icteria, vómitos. No fué operado.

Hasta los 25 años se mantuvo delgado, luego engrosó para estacionarse dentro de los 84 y 90 kilogramos.

Onanista en la adolescencia, gustó moderadamente de las mujeres hasta los 30 años, para después no llamarle más la atención.

Es soltero y sin hijos, siempre ha sido sumamente friolento, tiene buen apetito y es extraordinariamente dormilón.

No es bebedor, ni fumador, es bastante tomador de rapé.

Hacen como 6 años empieza a notar sus alteraciones visuales, llamándole primeramente la atención el no poder ver bien el reloj del mercado de Abasto, enfrente de donde vivía. Dice que ha tenido poliopia que a veces equivocaba los tamaños de los objetos y que al pasar de una luz fuerte a la obscuridad o viceversa quedaba por mucho tiempo sin poder ver bien.

Tiene conciencia de la limitación temporal de su campo visual.

Desde hace poco años, siente aunque raramente cefáleas localizadas en el occipital. Son poco inten-

Observación VI

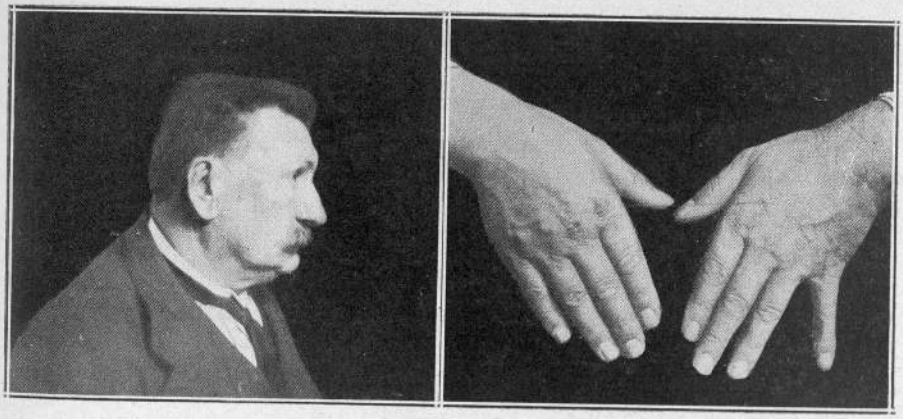

Observación VI

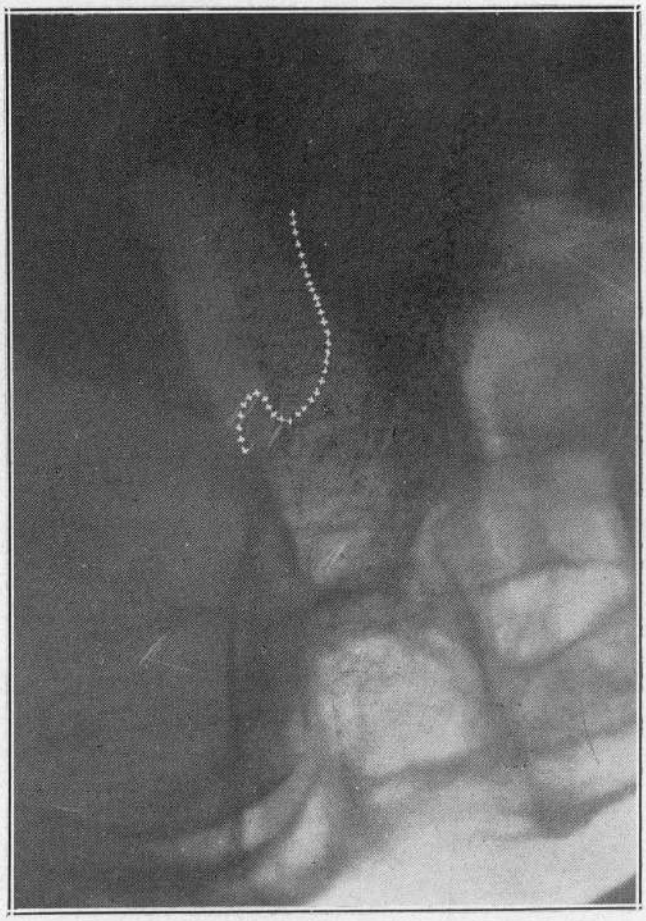

## Observación VI

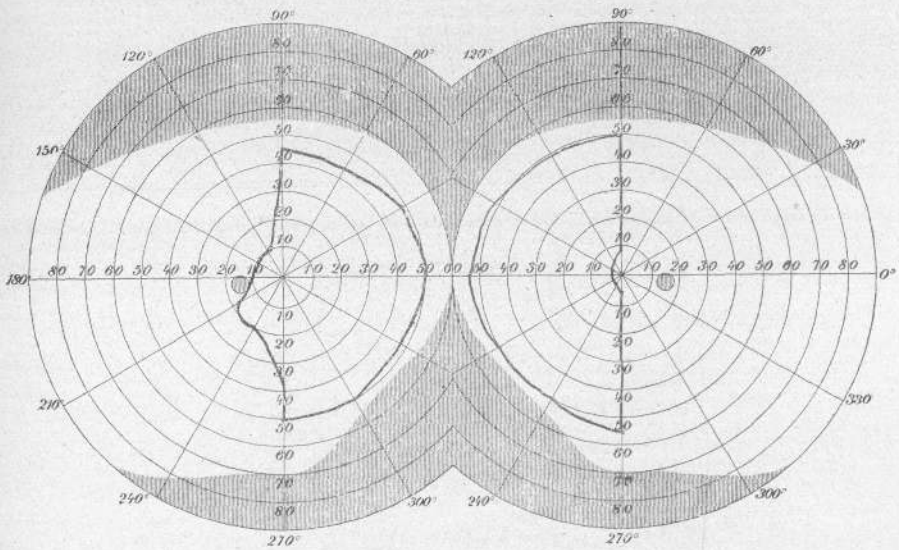

sas, no ha tenido vómitos ni convulsiones. No da antecedentes específicos.

*Estado actual* — Hombre grueso, con bastante panículo adiposo, piel blanca sin infiltración ni pigmentación anormal, tejido piliso normal. Salvo las cejas que son muy tupidas, ligera saliencia supra-orbitaria.

Examen ocular : Ojo derecho, ligero estrabismo divergente y superior. Pupila algo más chica que la izquierda, reacciona directamente a la luz y acomodación, no hay reacción consensual.

Ojo izquierdo : Los movimientos oculares están bien conservados. Pupila con ligera midriasis, no reacciona directamente a la luz ni a la convergencia, hay reacción consensual.

Agudeza visual disminuída en ambos ojos.

O. D. V. = 1/10
O. I. V. = 1/8

Oftalmómetro A. O. ± 2° en 90°.

Skiascopía — A. O. cil. + 1.80° en 75°, la visión del ojo izquierdo mejora hasta 1/5.

Al examen oftalmoscópico se encuentra una atrofia de pupila.

Campo visual : Hemianopsia bitemporal que no pasa del 45° al 50 del lado nasal superior e inferior en ambos ojos.

La radiografía del cráneo que nosotros reproducimos, nos presenta una silla turca destruída seguramente por un tumor que penetra en el seno exfenoidal, cuya sombra puede apercibirse.

Cara gruesa, nariz algo aumentada.

Torax : Bien conformado, bastante panículo adiposo, no hay desarrollo de las mamas.

Pulmones : Percusión normal ; vibraciones, existen límites percutorios y auscultación normal.

Corazón : Punta en el quinto espacio, tonos débiles en todos sus focos.

Pulso : 80 por minuto, regular, igual.

Abdomen : Grueso y saliente, no se palpa.

Hígado : Límite superior en el quinto espacio intercostal, por debajo sobrepasa el reborde de las falsas en la línea mamilar ; algo por fuera del borde externo del recto anterior, se palpa un tumor sensible, redondeado y que acompaña los movimientos del hígado, asegura que esto lo tiene desde su litiasis biliar.

Bazo : No se palpa. Traube libre.

Análisis de orina : (Régimen vegetariano y pastas), color, amarillo ámbar ; clara, reacción ácida y de densidad 1.0125.

Urea : 12.90, cloruros, 8,3 ; fosfatos, 1,9 por mil.

No hay albúmina, ni glucosa, poca urobilina, vestigios de bilis.

Sedimento : Se encuentran alguna scélulas epiteliales, planas y leucocitos. No se consigue glucosuria con 200 grs. de glucosa.

Sangre : 4.010.000 glóbulos rojos, 11.700 glóbulos blancos, fórmula leucocitaria normal.

Reacción Wassermann, negativa.

## OBSERVACION VII

R. V., de 34 años, español, dependiente de almacén.

Viudo, entrado al hospital San Roque el 10 de octubre de 1913.

*Antecedentes hereditarios* -- No existe herencia neuropsicopática.

*Antecedentes personales* — Sujeto nacido a término de un parto regular, ha tenido un desarrollo físico y psíquico normal. Sarampión en la infancia, fué vacunado. Se casó a los 24 años y tuvo 6 hijos, de los cuales 5 han muerto e ignora porque causa.

No contrajo venéreas, no hay hábitos alcohólicos.

*Enfermedad actual* — Data de cuatro meses atrás, se inició con violenta cefalalgia y que aumentó obligándole a ingresar al hospital.

Esta cefalalgia es a veces discontinua, pero siempre tenaz al punto de impedirle el sueño.

*Examen objetivo* — Buen estado general de nutrición.

Masas musculares, bien conservadas.

Los movimientos pasivos de los miembros superiores e inferiores no oponen resistencia.

No se nota ataxia.

Obsérvase temblores en las manos al extenderlas, más acentuadas en el lado derecho; No hay Romberg.

Se nota una exoftalmia bilateral más pronunciada en el lado derecho.

Hace como dos meses tuvo una parálisis facial del lado derecho, en la actualidad no se nota sino un descenso de la comisura labial derecha.

La constricción palpebral es perfecta en los dos lados.

En el acto de mostrar los dientes, besar o silbar, no se nota nada de anormal.

La frente presenta pliegos tanto a derecha como a izquierda en el momento de arrugarla.

Reflejo rotuliano existe algo exagerado.

Aquiliano, cremasteriano y abdominal normales.

Es locuaz, obediente, inteligente y de genio relativamente alegre.

Memoria bien conservada.

Orina : De cantidad variable, 900 a 1200, de color amarillenta, límpida, reacción ácida.

No contiene albúmina ; úrea, 22.40 por mil.

Urobilina no contiene ; cloruros, 9.00 por mil.

Algunos cristales de urato de potasio.

Sangre : 5.600.000 de glóbulos rojos, 25.000 ; glóbulos blancos polinucleares, 82 por mil ; linfocitos, 10 por mil ; mononucleares, 4 por mil ; transición, 4 por mil. Coagula rápidamente.

Examen ocular : Salvo la exoftalmía no se nota nada de anormal al examen externo de los ojos. Los movmeniitos del globo ocular, son posibles hacia todas partes.

Pupilas : Iguales, medianamente dilatadas, rígidas no reaccionan a la luz ni a la acomodación.

A. O. V. = O.

En ambos el fondo de ojo, presenta una neuritis óptica con edema y hemorragias vasculares.

La radiografía del cráneo nos muestra una silla turca cuyos límites han desaparecido por destrucción quizás de un tumor de la región hipofisaria y aun-

que sea aventurarse decirlo, por un sarcoma, dada la coincidencia de una cadena ganglionar sarcomatosa del cuello ,cuyo examen histológico fué hecho por el doctor Elizalde.

Observación VII

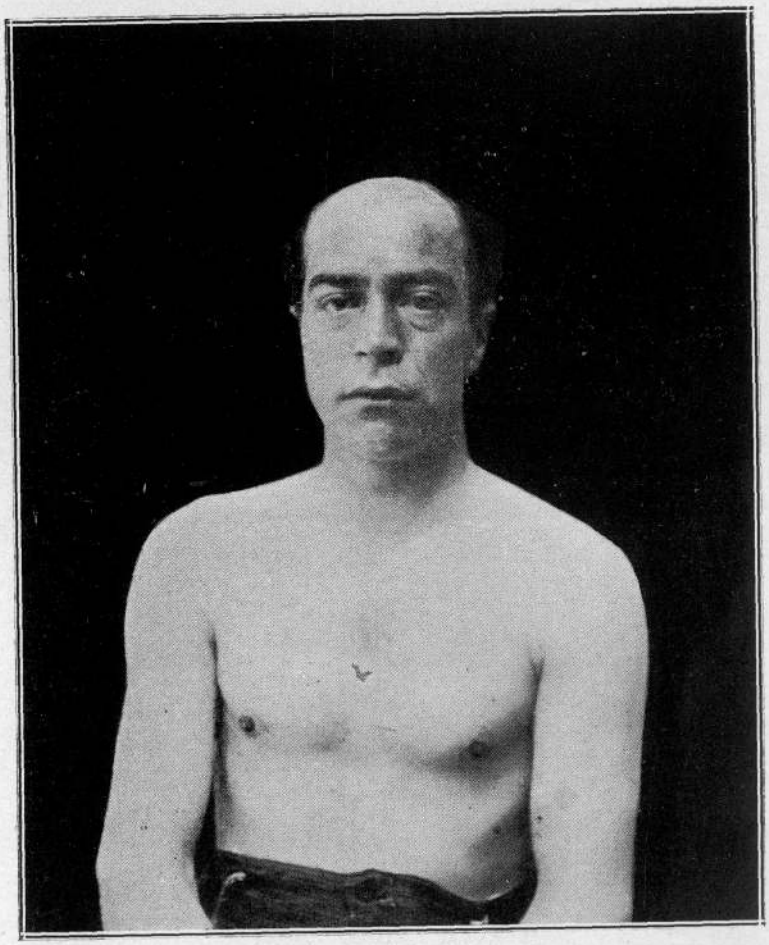

Observación VII

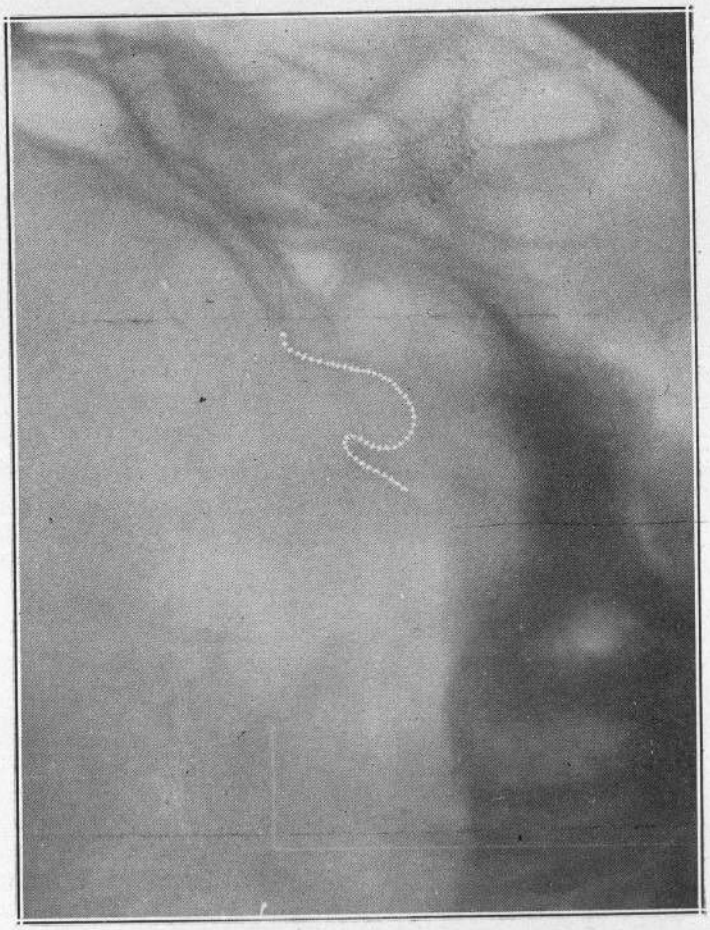

# RADIOGRAFÍA DE LA SILLA TURCA

El diagnóstico de los tumores hipofisarios por la radiografía es de tal importancia, que muchos autores la consideran como sola capaz de traer la certitud de la existencia de un tumor localizado en la fosa pituitaria.

Es Oppenheim el primero en 1899, que piensa en la radiografía para indicar las alteraciones de la silla turca.

Años más tarde (1903), Beclere tiene el mérito de haber publicado por primera vez un estudio sobre radiodiagnóstico de la acromegalia, demostrando que el contorno del cráneo en vez de ser redondeado, es sinuoso, con una hipertrofia irregular de los dos planos óseos, cuya sección tiene por esta razón un aspecto moniliforme; ha puesto de relieve al mismo tiempo un exagerado desarrollo en altura y profundidad de los senos frontales y maxilares.

Por último y lo más importante para nosotros en este capítulo, ha permitido en el vivo por medio de la radiografía comprobar el aumento y deformación de la fosa pituitaria.

Giordani (1906) precisa la técnica de la radiografía para los tumores de la hipófisis.

Nosotros sabemos cuan grande son las anomalías en la forma y dimensiones de la silla turca y que es necesario tenerlas muy en cuenta para el diagnóstico.

Para Koehler el diámetro ántero-posterior de la silla turca varía entre 8 y 16 mm.

Toupet en su tesis sobre cirugía de la hipófisis, describe tres tipos de silla turca normal, según la abertura que existe entre la lámina cuadrilátera y las apófisis clinoides anteriores, tendríamos así primero el tipo medio y entre éste los dos extremos uno muy cerrado en donde la lámina cuadrilátera y las apófisis anteriores se tocarían, el otro tipo aquel apenas ahuecado y con una separación de 16 mm. entre la lámina cuadrilátera y las apófisis clinoides anteriores.

Normalmente la silla turca presenta al examen radiográfcio tomada de perfil la silueta de una pila bendita (Bénitier), según la feliz expresión de Launois, cuya abertura limitada atrás por la lámina cua-

drilátera y adelante por las apófisis clinoides anteriores se encuentra mirando hacia arriba.

Si se coloca en perfectas condiciones radiográficas el contorno de la silla turca es delineado por un solo trazo muy neto, las apófisis anteriores superponiéndose dan una imagen única, lo mismo pasa con las posteriores y la lámina cuadrilátera que presenta entonces su menor espesor.

Ya hemos visto en el capítulo de anatomía patológica, cuales eran los procesos capaces de traer un aumento de volumen de la hipófisis y, por consiguiente y necesariamente, una destrucción o deformación de la fosa pituitaria que es su continente.

Según Schloffer, se puede distinguir tres tipos de silla turca patológicas.

En el primer caso el orificio superior queda normal y el agrandamiento se hace únicamente hacia el seno esfenoidal. el segundo tipo el orificio es muy ancho y entonces el tumor, según Schloffer, tiene probablemente un desarrollo cerebral e inoperable por vía nasal, en el tercero y último el agrandamiento se hace a la vez en el orificio y en la profundidad de la excavación.

Para Toupet las conclusoines de Schloffer las considera algo esquemáticas en vista de los diferentes tipos de sillas turcas normales y de la frecuencia de sus anomalías.

En general la lesión más frecuente con respecto a la silla turca es la destrucción o usura de la lámina cuadrilátera, posteriormente las apófisis clinoides anteriores son también atacadas. El fondo de la silla es a menudo destruída por el tumor que hace hernia en el seno esfenoidal.

La ténica a seguir para obtener una imagen radiográfica neta exenta de errores que dificultan la interpretación por las deformidades que resultan debe estar sujeta a dos principios perfectamente estudiados por Giordano y más tarde por Toupet.

1º La gotera transversal de la silla turca debe estar en un paralelismo tanto como sea posible con relación a la placa.

2º Que el rayo normal pase por el centro de la gotera.

Koehler y Toupet han llegado a la conclusión de que la silla turca se proyectaba en un punto situado en el centro de una línea que fuese del ángulo externo de un ojo al conducto auditivo externo del mismo lado.

Hecho este reparo en las dos regiones temporales, se fijan por medio de colodión u otra substancia adhesiva dos pequeños índices de metal.

Una vez el rayo normal fijado, por cualquier procedimiento, se sitúa bajo la ampolla una placa sensible, luego se hace caer un hilo de plomo que

ha servido para materializar el rayo normal y en el punto que este hilo toque la placa se marca con una cruz. Se inmoviliza la placa y se hace acostar al sujeto de tal manera que el índice del lado sobre el cual el enfermo está acostado, venga a superponerse exactamente al punto de reparo sobre la placa, protegida de su envoltura. Se baja una segunda vez el hilo de plomo y se inclina la cabeza tanto como es necesario para que el extremo del hilo toque el segundo índice, aquel que mira la ampolla.

De esta manera se está seguro de que el rayo normal pasa por el centro de la gotera y que la placa está bien horizontal.

## TRATAMIENTO

En las diversas manifestaciones de los tumores hipofisarios, innumerables han sido los tratamientos al principio casi todos paliativos por la simple razón que la génesis de la enfermedad no era aún conocida.

Se ha empleado el arsénico, sobre todo en Inglaterra, con el fin de modificar la nutrición de los tejidos.

Brissaud ha utilizado con algún resultado la medicación ferruginosa a altas dosis, combinada con la hidroterapia.

Schwarts aconsejaba el uso del cornezuelo de centeno; Oppenhein la medicación yodada.

Contra la cefalea y los dolores la antipirina, el piramidón y últimamente el pantapón han prestado positivos servicios.

Para terminar, tan solo diremos que no hay que descuidar el tratamiento mercurial que ha dado en más de una observación excelentes resultados, pues si bien la sífilis hipofisaria es rara, lo contrario sucede con la meningitis gomosa de la base.

# OPOTERAPIA

Palabra creada por Landouzy para designar un método terapéutico, fundado en el empleo de jugos o extractos de tejidos orgánicos y que tiene por fin remediar la falta o el estado de hipofuncionamiento de un órgano.

Cuando un órgano de secreción interna como la hipófisis se halla en estado de insuficiencia, su producto específico falta más o menos en la sangre, por la opoterapia se intorduce del exterior este producto que no es segregado en el interior.

Desgraciadamente no hay todavía un tratamiento racional y eficaz de la acromegalia, comparable con la medicación tiroidea empleada ventajosamente contra el miexdema.

P. Marie hacía de la acromegalia un estado análogo al mixedema y, por lo tanto, veía allí un estado de hipopituitarismo motivando la opoterapia hipofisaria.

Propuesta por Duchesneau, la opoterapia fué empleada por primera vez (1882) por L. Bard, quien inyectó a sus enfermos jugo de glándula pituitaria de conejo mezclada a glicerina, siguiendo el método Brown-Sequard.

Byron Bramwell (1894) empleó el extracto hipofisario en una gigante acromegálica con buen resultado.

Marinesco (1895) trató a tres casos con tabletas de cuerpo pituitario, observando en general leves mejorías. El emite la hipótesis que el extracto de hipófisis actuaría sobre las células quedadas intactas, o de lo contrario ejercería su acción sobre la presión intra-craneana o sobre los vasos del tumor pituitario.

Rolleston, Cyon, Peneless, Staté, etc., han constatado débiles mejorías con la aplicación de extractros hipofisarios.

Nulos o casi nulos han sido los resultados constatados por Schultze, Witmer, Magnus, Levy y Kester.

Mendel observó una cierta mejoría en un acromegálico por la opoterapia asociada tiro-hipofisaria.

Thumin cita un caso en que la administración de tabloides de hipófisis empeoraron el estado de un acromegálico.

Renon y Delille han observado en acromegálicas mejoramientos por la administración de la opoterapia tiro-ovariana y en cambio el extracto de hipófisis producía un aumento en las manifestaciones acromegálicas.

Entre nosotros el doctor Houssay ha tenido ocasión de tratar dos casos por la opoterapia a la dosis de un gramo diario durante un mes, sin obtener mayores resultados, salvo la atenuación de la cefalea en uno de ellos.

A excepción de Bard, los demás autores han recurrido para la opoterapia a la administración por vía bucal de hipófisis entera.

Cushing trata a los insuficientes glandulares o a los operados, suministrándole tanta hipófisis como es necesario para volver a la normal la tolerancia para los hidratos de carbono.

A la hora actual, conociendo las nociones modernas sobre la patogenia en la acromegalia, es a rechazarse como peligrosa la opoterapia pituitaria.

Más halagadores han sido los resultados obtenidos por la opoterapia para el sindrome adiposo-genital.

Fröhlich, como la mayor parte de los autores, hacen del sindrome adiposo-genital una traducción del hipofuncionamiento hipofisario, estando, por lo tanto, indicada la opoterapia sustitutiva capaz de lle-

var a la economía las substancias específicas que necesita.

Varios autores, entre ellos Lionnet y Lacassagne, Ewans, Di Gradi, han comunicado casos en donde la opoterapia hipofisaria no había dado sino nulos resultados.

Otros más felices que los anteriores, entre ellos Levy y Barthelemy, presentan recientemente una observación de un sujeto joven (27 años), con adiposis genital, al cual se le hace tratamiento opoterápico con resultados sorprendentes.

Y por último para concluir diremos que en vista de los análisis de los resultados clínicos, el conocimiento moderno sobre la patogenia en la adiposis genital y los fines que se propone la opoterapia, no repugna al espíritu la eficacia posible de la medicación opoterápica, debiendo siempre ensayarse en esta enfermedad antes de recurrir a procedimientos más enérgicos.

## RADIOTERAPIA

Los rayos X, nacidos ayer no más en el campo de la medicina, han tomado desde su descubrimiento hasta ahora una importancia tan considerable que sorprende verdaderamente encontrar un capítulo en la literatura médica en que ellos no ocupen un lugar preponderante, sea en el diagnóstico, sea en el tratamiento de las distintas afecciones, tal es lo que pasa, por ejemplo, en los trastornos que estudiamos en esta tesis.

Hemos visto ya la importancia de la radiografía para establecer con precisión la existencia de los tumores de la hipófisis por las alteraciones que ellos determinan en el lecho óseo en que reposa el cuerpo pituitario ; veamos ahora cuales son las bases científicas en que se funda el tratamiento radioterápico de estos tumores.

Todo aquel que tenga algún conocimiento de radiología, sabe que en materia de acción de los

rayos X sobre el organismo, tres son los factores que hay que tener en cuenta especialmente :

1º La cantidad de rayos que recibe el tejido que se quiere irradiar.

2º La calidad de ellos, es decir, su poder penetrante.

3º La naturaleza del tejido irradiado.

De estos tres factores, son para nosotros los más importantes, el primero y el último, pues de éste deriva precisamente su indicación terapéutica, mientras que el primero por la situación profunda de la glándula constituye su principal escollo.

Sabemos efectivamente, gracias sobre todo a los estudios de Bergonie, Tribondeau, Heinecke, etc., que cuando menos diferenciado en el sentido anatómico y funcional se encuentra un tejido, mayor es su sensibilidad específica con respecto a los rayos X.

Son sobre todo los tejidos embrionarios los que ofrecen por consiguiente el máximum de sensibilidad, pues a una diferenciación funcional nula agregan casi siempre una actividad celular reproductora exagerada que es también condición de sensibilidad mayor, según han podido comprobar los mismos autores.

Dentro de los tejidos normales del organismo, se puede hacer una escala de sensibilidad que comenzando con los tejidos linfoideos y epiteliales concluyen en los tejidos nerviosos y óseos que son los menos impresionables.

Las glándulas formadas en su parte noble por tejido epitelial son sumamente sensibles a los rayos y lo son tanto más cuanto la secreción hecha a expensas de los cuerpos celulares implican una actividad reproductora exagerada.

La hipófisis formada en sus dos terceras partes por elementos celulares, es pues teóricamente sensible a la acción de los rayos y si bien esta sensibilidad no puede compararse a la de glándulas más activas en sus secreciones, como el testículo, la mama, etcétera, ella como el cuerpo tiroides y otras puede ser actuada en grado tal que se llegue a la destrucción casi completa de los elementos glandulares.

El hecho ha podido ser verificado entre nosotros, pues he tenido ocasión de ver cuerpos hipofisarios de conejo, cuyos elementos glandulares habían casi por completo desaparecido por irradiaciones hechas desde el naso-faring a través del cuerpo esfenoidal.

Las experiencias fueron hechas en el instituto de fisioterapia por los doctores Lanari y Houssay.

Si en lugar de tratarse de la glándula normal, nosotros suponemos la existencia de una alteración

neoplásica que origine un tumor capaz de darnos los diferentes cuadros que hemos descrito, no hay razón para no admitir aquí la resistencia menor a la acción de los rayos de las células neoplásicas, obedeciendo, por otra parte, a la ya conocida ley de Bergonie y Tribondeau y la acción será por otra parte más selectiva cuanto que en su camino a la hipófisis, los rayos deben atravesar tejidos cuya masa mayor está formada por elementos nerviosos y óseos, de cuya poca sensibilidad ya hemos hablado.

¿Cuál es entonces, si todas las previsiones teóricas permiten suponer una acción eficaz en estos casos el escollo que hace fracasar las esperanzas de la mayor parte de los enfermos tratados hasta la fecha ?

A mi juicio, el obstáculo principal está en la escasa cantidad de rayos que recibe la glándula en relación a lo que ésta necesita para que pueda obtenerse un efecto destructivo notorio y eficaz.

Los planos óseos del cráneo y los cinco o seis centímetros de masa cerebral que es necesario atravesar constituye una masa de absorción tan grande que a pesar de utilizarse rayos de gran penetración (ampollas duras) y filtros de aluminio de 1 o 2 milímetros de espesor, se puede considerar que llega a la glándula un décimo de la cantidad irradiada a la superficie de aplicación.

Con el objeto de obtener una irradiación apreciable sobre el órgano, evitando los tan conocidos accidentes radiodérmicos, Beclere en todos sus casos utiliza una técnica que no es sino una aplicación más del procedimiento ya conocido en radioterapia el de los fuegos cruzados.

Multiplica las superficies de entrada que dispone en forma de corona sobre la frente y regiones temporales, disponiendo la incidencia de los rayos de manera que el haz esté dirigido siempre al sitio que ocupa la hipófisis en la base del cráneo. En esta forma, dando a cada zona de piel una dosis compatible con su integridad anatómica, consigue hacer llegar al cuerpo pituitario una cantidad apreciable de rayos. Es por este procedimiento y con esta técnica que él ha conseguido en los enfermos que citan las últimas revistas unas mejorías tan acentuadas que los hacen decir, que en el momento actual la radioterapia debe ser considerada como el tratamiento más eficaz en todos los tumores de la hipófisis, prefiriéndola siempre al tratamiento quirúrgico.

En los enfermos que nosotros hemos tenido ocasión de ver los resultados no han sido tan halagadores como para adherirse a la opinión de Beclere y es también ésta la opinión del profesor Lanari, que ha tenido ocasión de tratar varios enfermos siguiendo al técnica de Beclere sin obtener en la mayoría

de ellos, más resultado que una disminución de las cefalalgias, pero sin mejoría sensible de su campo visual.

Gramegna que fué el primero en tratar lesiones de la hipófisis con rayos, utiliza la vía bucal buscando de llegar a la hipófisis a través del cuerpo del esfenoides, pero las dificultades de técnica son tan grandes que ella sólo se ha conservado casi para la experimentación en los animales.

Para actuar en forma precisa habría que hacerlo a través de una fisura del paladar, y aún así la colocación de un tubo localizador en la boca se hace difícil.

Por otra parte, si el tumor que ha producido los trastornos que hemos estudiado es un quiste, la radioterapia puede considerarse de antemano como completamente ineficaz.

A pesar de todo y dada la insuficiencia de todos los medios medicamentosos, hasta ahora empleados, salvo cuando se trata de una lesión sifilítica, pienso que descartada ésta se debe iniciar un tratamiento radioterápico.

Este debe comprender, por lo menos, 4 aplicaciones para que pueda considerarse ineficaz.

Cada aplicación comprende, por lo menos, 4 irradiaciones: una en cada fosa temporal y dos en la región frontal.

Las irradiaciones deben ser hechas con filtro de aluminio de 1 a 2 milímetros de espesor y la dosis de 4 unidades H de rayos filtrados en cada una de ellas.

Las aplicaciones deben ser espaciadas y cada serie separada de la siguuente por un intervalo mínimo de 20 días.

Si al cabo de cuatro o seis series, uno no ha constatado una mejoría sensible en la visión, que lo anime a proseguir el tratamiento, es el caso de pensar si las condiciones del enfermo lo permiten en una intervención quirúrgica que vamos a estudiar.

# HIPOFISECTOMIA

Los progresos de la cirugía moderna han dado lugar en estos últimos años a los tumores de la hipófisis un nuevo tratamiento. La «hipofisectomía» quedada por mucho tiempo en los dominios de la experimentación.

La primera tentativa de extirpación parcial de la hipófisis en el hombre, remonta al año 1893, realizada por Caton y Paul.

Cuatro años más tarde (1897), Spiller y Eshner comunican a la Sociedad neurológica de Filadelfia su adhesión a la intervención operatoria en ciertos casos de acromegalia.

Giordano (1898) dice que cuando un acromegálico presenta síntomas de tumores encefálicos (cefalea, disturbios oculares, epilepsia por irritación a distancia del centro motor), y la cura médica no nos da cambios notables, es necesario recurrir al tratamiento quirúrgico.

König (1900), Kiliani y Hertle en 1904, Krause, Löwe, Borchardt, Durante, Hirsch, etc., todos

son autores que han contribuído al mejoramiento de la técnica operatoria en la intervención sobre los tumores hipofisarios.

Nosotros vamos a pasar en revista los diferentes métodos de hipofisectomías, describiendo luego sus ventajas e inconvenientes y por último indicaremos la técnica que se ha seguido en los dos casos de nuestras observaciones.

## DISTINTOS PROCEDIMIENTOS OPERATORIOS

Dos son las grandes vías de acceso para la hipófisis, sea la vía intracraneana, sea la vía extracraneana con sus diferentes modalidades que las resumiremos en el siguiente cuadro :

| | | | |
|---|---|---|---|
| HIPOFISECTOMIAS | vía intracraneana. | intra-dura.. | Vía temporo frontal<br>Vía temporal<br>Vía frontal |
| | | extra-dural. | Vía frontal<br>Vía frontal con destrucción de una órbita |
| HIPOFISECTOMIAS | vía extracraneana. | | Vía transpalatina<br>Vía buco-nasal<br>Vía faringotomía supra-hioidea<br>Vía transmaxilar<br>Vía intermaxilar<br>Vía resección osteoplástica de un maxilar superior<br>Vía nasal con destrucción de la órbita y resección temporaria de un maxilar<br>Vía trans-naso fronto etmoidal<br>Vía transnasal<br>Vía endonasal<br>Vía fronto orbitaria |

HIPOFISECTOMIA INTRACRANEANA — En la vía intracraneana se puede distinguir dos variedades : la intradural y extradural.

*Vía témporo-frontal intradural* (Caton y Paul, 1893) — Como ya he dicho anteriormente, Caton y Paul fueron los primeros en tentar la hipofisectomía siguiendo la vía intracraneana.

Practicó una brecha ósea sobre la región temporal de una mujer acromegálica de 24 años que tenía cefaleas, vómitos y alteraciones oculares. En el curso de las maniobras operatorias fué sorprendido por una fuerte hemorragia que lo obligó a taponar y dejar la operación para una segunda sesión, en donde pensaba asociar a la brecha ósea temporal una segunda brecha ósea frontal, pero la enferma muere antes de la segunda intervención.

*Vía temporal* (Horsley, Caselli, 1900) — Este método fué creado sobre el cadáver por Caselli, quien hace un colgajo temporal a pedículo inferior.

Horsley sigue sobre el vivo esta vía, abre la dura madre y llega a la hipófisis, levantando suavemente el lóbulo témporo-esfenoidal.

*Vía frontal* (Kiliani, 1904) — Kiliani hace un colgajo frontal osteoplástico a pedículo superior sin abrir el seno frontal.

*Vía frontal extradural* (Krause, 1905) — Krause prepara un colgajo osteoplástico a la manera de

Kiliani, diferenciándose por lo demás en que él desprende la dura madre hasta llegar a la pequeña ala del esfenoides, donde la incinde para ver el curso del nervio óptico hasta el quiasma.

*Vía fronto-orbitaria* (Schloffer, 1906) — Schloffer practica un colgajo frontal, como Krause y Kiliani, y saca la pared superior de la órbita, luego realiza una exenteración del mismo lado, secciona el nervio óptico correspondiente que le permite reclinar el quiasma.

HIPOFISECTOMIA EXTRACRANEANA O TRANSESFENOIDAL — La vía transesfenoidal o extracraneana, fué propuesta por primera vez por Giordano (1898). El llegaba a abordar la hipófisis, trepanando el seno esfenoidal por vía nasal, previo rebatimiento de la nariz y ablación de su contenido. La idea de Giordano de alcanzar la hipófisis a través del seno esfenoidal fué inmediatamente aplicada por diferentes autores, proponiendo cada uno distintas vías para llegar al mismo principio de Giordano, así tenemos la vía transpalatina, la vía buco-nasal, la faringotomía supra-hioidea, la vía transmaxilar, etc., que brevemente expondremos.

*Vía transpalatina* (König, 1900) — La técnica operatoria consiste en una resección definitiva o temporaria de la bóveda palatina para poder llegar al seno esfenoidal.

Este procedimiento ha sido seguido más tarde por Steward y Durante sobre el vivo.

*Vía buco-nasal* (Löwe) — Löwe practica su método en tres tiempos: 1° hace una rinotomía supralabial por medio de una incisión que va de un molar al otro, luego rebatiendo las partes blandas hacia arriba se descubre el orificio ósea de la fosa nasal, se resecan las paredes anteriores del seno maxilar; 2° inmediatamente después se traza una incisión en T, de manera que la rama vertical caiga sobre el dorso de la nariz y la horizontal que pase de una apófisis orbitaria externa a la otra; se cierra verticalmente el hueso propio de la nariz, siguiendo la incisión cutánea y no queda más que reclinar lateralmente los dos colgajos óseos; 3° resección del tabique, abertura del seno esfenoidal y trepanación de la silla turca.

*Faringotomía suprahioidea* (Löwe, 1909) — Recientemente Löwe practica sobre el cadáver la hipofisectomía, previa faringotomía suprahioidea.

*Vía transmaxilar* (Kocher, 1902) — Kocher describe un método de hipofisectomía por medio de la abertura del laberinto etmoidal.

*Vía intermaxilar* (Kocher, Hertle, 1904) — No haremos sino citarlo lo mismo que la modificación de Krogius (1909), por ser demasiado mutilantes.

*Vía nasal con exenteración de una órbita*

(Schloffer, 1906) — Consiste en hacer una rinotomía ósea lateral, se reseca luego la pared interna de la órbita.

De la incisión vertical para la rinotomía parte una incisión horizontal hasta el ángulo interno del ojo y del ángulo externo otra incisión que va al borde inferior del molar.

Una vez aislado el molar de la apófisis orbitaria externa del frontal, es rebatido hacia abajo y afuera junto con la pared orbitaria inferior y por último destrucción del laberinto etmoidal situado detrás del canal etmoidal posterior, se reseca la pared externa del canal óptico y se llega fácilmente al seno esfenoidal.

*Vía nasal* (Giordano, 1898) — De todas las vías extracraneanas es la vía nasal la más comúnmente empleada por la mayor parte de los cirujanos, trayendo cada uno de ellos modificaciones de detalle que tienden a hacer la operación menos mutilante.

Los dos tiempos preliminares de esta vía nasal son : la resección de la pared anterior del seno frontal que suele adquirir dimensiones enormes tratándose de acromegálicos y que facilita mucho el acceso al seno esfenoidal suprimiendo su pared anterior.

El otro tiempo preliminar y de mucha importancia, sería el rebatimiento de la nariz, ya sea éste

lateralmente, como lo hace Van Bruns, ya sea éste hacia abajo, como Ollier, o más estético aún, como Kocher, a la manera de una puerta con dos hojas.

Habiendo cumplido con estos tiempos preliminares, no resta más que vaciar las fosas nasales y llegar así a la pared anterior del seno esfenoidal, que se le abre si hay necesidad con suaves golpes de cureta.

*Vía endonasal* (Hirsch. 1909) — Ultimamente ha venido ha añadirse un nuevo método, aquel de Oscar Hirsch, para abordar la hipófisis por vía endonasal y que él describe de la siguiente manera:

« La mucosa del tabique es badigeonnée lateralmente con la solución de cocaina al 20 por ciento e infiltrada de los dos lados sobre toda su extensión con la solución de Schleich, a lo largo del borde anterior del cartílago cuadrangular de un lado, la mucosa del tabique es incindida hasta el cartílago y por medio de la legra es desprendida, así como el pericondrio. Entonces el cartílago a un centímetro y medio de su borde anterior es seccionado por una incisión paralela al borde anterior, separando la mucosa del lado opuesto, se introduce una legra entre el cartílago y esta mucosa. Las dos hojas mucosas son mantenidas separadas por las ramas de un especulum, y de esta manera se crea un espacio nasal interno, en el cual se ve el cartílago disecado de

los dos lados. El cartílago es sacado de un solo golpe por medio de un pequeño bisturí para cartílago, y se reseca en seguida en gran parte, a la ayuda de una pinza cortante el vomer y la lámina perpendicular del etmoides ; hasta aquí, como se ve, la operación es idéntica a la resección sub-mucosa de Kilian.

Para poner a desnudo la pared del esfenoides, es necesario que la mucosa sea desprendida también de los dos lados de la inserción del vomer sobre el esfenoides.

Esto es fácil realizar :

Una vez este desprendimiento efectuado, se llega sobre la cara anterior del esfenoides, y de allí se desprende la mucosa hasta que la legra caiga en el seno esfenoidal por el ostium esfenoidal.

Entonces se retira del saco mucoso, por medio de pinzas cortantes, la parte más posterior del vomer y el pico del esfenoides, se dilata la abertura con pinzas sacabocados y después de la hablación del tabique situado entre los dos senos, el rodete hipofisario está descubierto en toda su extensión. Después de trepanación de la silla turca e incisión de la dura madre, la hipófisis o el tumor hipofisario es puesto libremente a la vista ».

ROMULO GIL.

Buenos Aires, Junio 15 de 1914.

Nómbrase al señor Académico doctor Pedro Lagleyze, al profesor titular doctor David Speroni y al profesor suplente doctor Miguel Sussini, para que, constituídos en comisión revisora, dictaminen respecto de la admisibilidad de la presente tesis, de acuerdo con el Art. 4° de la « Ordenanza sobre exámenes ».

L. GÜEMES

*J. A. Gabaston.*
Secretario.

Buenos Aires, Junio 17 de 1914.

Habiendo la comisión precedente aconsejado la aceptación de la presente tesis, según consta en el acta núm. 2845 del libro respectivo, entréguese al interesado para su impresión de acuerdo con la ordenanza vigente.

L. GÜEMES.

*J. A. Gabaston.*
Secretario.

## PROPOSICIONES ACCESORIAS

I

Importancia del examen de la visión periférica en las enfermedades cerebrales.

*Lagleyze.*

II

Influencia de la opoterapia hipofisaria en la acromegalia.

*Speroni.*

III

Radio-diagnóstico en los tumores de la hipófisis.

*M. Sussini.*