Año 1916 **N.° 3072**

UNIVERSIDAD NACIONAL DE BUENOS AIRES

FACULTAD DE CIENCIAS MÉDICAS

CONTRIBUCIÓN AL ESTUDIO DE LOS OSTEOSARCOMAS CRANEADOS

TESIS

PRESENTADA PARA OPTAR AL TÍTULO DE DOCTOR EN MEDICINA

POR

SEBASTIÁN R. FIGUEROA

Ex-ayudante del laboratorio Central del Hospital Pirovano

Ex-practicante interno del Hospital Pirovano

Ex-interno del Sanatorio Quirúrgico de los Dres. Carrera, Leiguarda y Carrasco

BUENOS AIRES
IMP. VINCENTY, BOSSIO & CIA. — CORRIENTES 3151
1916

CONTRIBUCION AL ESTUDIO

DE LOS

OSTEOSARCOMAS GRANEADOS

Año 1916 N.° 3072

UNIVERSIDAD NACIONAL DE BUENOS AIRES

FACULTAD DE CIENCIAS MÉDICAS

CONTRIBUCIÓN AL ESTUDIO DE LOS OSTEOSARCOMAS CRANEADOS

TESIS

PRESENTADA PARA OPTAR AL TÍTULO DE DOCTOR EN MEDICINA

POR

SEBASTIÁN R. FIGUEROA

Ex-ayudante del laboratorio Central del Hospital Pirovano

Ex-practicante interno del Hospital Pirovano

Ex-interno del Sanatorio Quirúrgico de los Dres. Carrera, Leguizamón y Carrasco

BUENOS AIRES
IMP. VINCENTY, BOSSIO & CIA. CORRIENTES 3151
1916

La Facultad no se hace solidaria de las opiniones vertidas en las tesis.

Artículo 162 del R. de la Facultad

FACULTAD DE CIENCIAS MÉDICAS

ACADEMIA DE MEDICINA

Presidente

DR. D. ENRIQUE BAZTERRICA

Vice-Presidente

DR. D. JOSÉ PENNA

Miembros Titulares

1. DR. D. EUFEMIO UBALLES
2. » » PEDRO N. ARATA
3. » » ROBERTO WERNICKE
4. » » PEDRO LAGLEYZE
5. » » JOSÉ PENNA
6. » » LUIS GÜEMES
7. » » ELISEO CANTÓN
8. » » ANTONIO C. GANDOLFO
9. » » ENRIQUE BAZTERRICA
10. » » DANIEL J. CRANWELL
11. » » HORACIO G. PIÑERO
12. » » JUAN A. BOERI
13. » » ANGEL GALLARDO
14. » » CARLOS MALBRÁN
15. » » M. HERRERA VEGAS
16. » » ANGEL M. CENTENO
17. » » FRANCISCO A. SICARDI
18. » » DIÓGENES DECOUD
19. » » BALDOMERO SOMMER
20. » » DESIDERIO F. DAVEL
21. » » GREGORIO ARAOZ ALFARO
22. » » DOMINGO CABRED
23. » » ABEL AYERZA
24. » » EDUARDO OBEJERO

Secretarios

DR. D. DANIEL J. CRANWELL

» » MARCELINO HERRERA VEGAS

FACULTAD DE CIENCIAS MÉDICAS

ACADEMIA DE MEDICINA

Miembros Honorarios

1. DR. D. TELÉMACO SUSINI
2. » » EMILIO R. CONI
3. » » OLHINTO DE MAGALHAES
4. » » FERNANDO WIDAL
5. » » OSVALDO CRUZ

FACULTAD DE CIENCIAS MÉDICAS

Decano

DR. D. ENRIQUE BAZTERRICA

Vice Decano

DR. D. CARLOS MALBRAN

Consejeros

DR. D. LUIS GÜEMES

» » ENRIQUE BAZTERRICA

» » ENRIQUE ZÁRATE

» » PEDRO LACAVERA

» » ELISEO CANTÓN

» » ANGEL M. CENTENO

» » DOMINGO CABRED

» » MARCIAL V. QUIROGA

» » JOSÉ ARCE

» » ABEL AYERZA

» » EUFEMIO UBALLES (con lic.)

» » DANIEL J. CRANWELL

» » CARLOS MALBRÁN

» » JOSÉ F. MOLINARI

» » MIGUEL PUIGGARI

» » ANTONIO C. GANDOLFO (suplente)

Secretarios

DR. D. PEDRO CASTRO ESCALADA (Consejo Directivo)

» » JUAN A. GABASTOU (Escuela de Medicina).

ESCUELA DE MEDICINA

PROFESORES HONORARIOS

DR. ROBERTO WERNICKE

» JUVENCIO Z. ARCE

» PEDRO N. ARATA

» FRANCISCO DE VEIGA

» ELISEO CANTÓN

» JUAN A. BOERI

» FRANCISCO A. SICARDI

ESCUELA DE MEDICINA

Asignaturas	Catedráticos Titulares
Zoología Médica	DR. PEDRO LACAVERA
Botánica Médica	» LUCIO DURAÑONA
Anatomía Descriptiva	» RICARDO S. GÓMEZ
	» RICARDO SARMIENTO LASPIUR
	» JOAQUÍN LÓPEZ FIGUEROA
	» PEDRO BELOU
Química Médica	» ATANASIO QUIROGA
Histología	» RODOLFO DE GAINZA
Física Médica	» ALFREDO LANARI
Fisiología General y Humana	» HORACIO G. PIÑERO
Bacteriología	» CARLOS MALBRÁN
Química Médica y Biológica	» PEDRO J. PANDO
Higiene Pública y Privada	» RICARDO SCHATZ
Semiología y ejercicios clínicos	» GREGORIO ARAOZ ALFARO
	» DAVID SPERONI
Anatomía Topográfica	» AVELINO GUTIÉRREZ
Anatomía Patológica	» TELÉMACO SUSINI
Materia Médica y Terapéutica	» JUSTINIANO LEDESMA
Patología Externa	» DANIEL J. CRANWELL
Medicina Operatoria	» LEANDRO VALLE
Clínica Dermato-Sifilográfica	» BALDOMERO SOMMER
Clínica Génito-urinarias	» PEDRO BENEDIT
Toxicología Experimental	» JUAN B. SEÑORANS
Clínica Epidemiológica	» JOSÉ PENNA
Clínica Oto-rino-laringológica	» EDUARDO OBEJERO
Patología Interna	» MARCIAL V. QUIROGA
Clínica Quirúrgica	» PASCUAL PALMA
» Oftalmológica	» PEDRO LAGLEYZE
» Médica	» LUIS GÜEMES
	» LUIS AGOTE
	» IGNACIO ALLENDE
	» ABEL AYERZA
» Quirúrgica	» PASCUAL PALMA
	» DIÓGENES DECOUD
	» ANTONIO C. GANDOLFO
	» MARCELO T. VIÑAS
» Neurológica	» JOSÉ A. ESTEVES
» Psiquiátrica	» DOMINGO CABRED
» Obstétrica	» ENRIQUE ZÁRATE
» Obstétrica	» SAMUEL MOLINA
» Pediátrica	» ANGEL M. CENTENO
Medicina Legal	» DOMINGO S. CAVIA
Clínica Ginecológica	» ENRIQUE BAZTERRICA

ESCUELA DE MEDICINA

PROFESORES EXTRAORDINARIOS

Asignaturas	Catedráticos extraordinarios
Zoología Médica	DR. DANIEL J. GREENWAY
Histología	» JULIO G. FERNANDEZ
Física Médica	» JUAN JOSÉ GALIANO
Bacteriología	» JUAN CARLOS DELFINO
	» LEOPOLDO URIARTE
Anatomía Patológica	» JOSÉ BADÍA
Clínica Ginecológica	» JOSÉ F. MOLINARI
Clínica Médica	» PATRICIO FLEMING
Clínica Dermato-Sifilográfica	» MAXIMILIANO ABERASTURY
Clínica Neurológica	» JOSÉ R. SEMPRUN
	» MARIANO ALURRALDE
Clínica Psiquiátrica	» BENJAMÍN T. SOLARI
	» JOSÉ T. BORDA
Clínica Pediatrica	» ANTONIO F. PIÑERO
	» MANUEL A. SANTAS
Clínica Quirúrgica	» FRANCISCO LLOBET
	» MARCELINO HERRERA VEGA
Patología Interna	» RICARDO COLON
Clínica oto-rino-laringológica	» ELISEO V. SEGURA

ESCUELA DE MEDICINA

Asignaturas	Catedráticos sustitutos
Botánica médica	Dr. Rodolfo Enriquez
Zoología médica	» Guillermo Seeber
	Silvio E. Parodi
Anatomía descriptiva	Eugenio Galli
Fisiología general y humana	» Frank L. Soler
	» Bernardo Houssay
	Rodolfo Rivarola
Bacteriología	» Alois Bachmann
Química Biológica	» German Anschütz
	Benjamin Galarce
Higiene Médica	» Felipe A. Justo
	» Manuel V. Carbonell
Semiología y ejercicios clínicos	» Carlos Bonorino Udaondo
	» Alfredo Viton
Anatomía patológica	» Joaquin Llambías
	» Angel H. Roffo
Materia médica y terapéutica	» Jose Moreno
Medicina operatoria	» Enrique Finocchietto
Patología externa	» Carlos Robertson
	» Francisco P. Castro
	» Castelfort Lugones
Clínica dermato-sifilográfica	» Nicolás V. Greco
	» Pedro L. Baliña
» génito-urinaria	» Bernardino Maraini
	» Joaquin Nin Posadas
» epidemiológica	Fernando R. Torres
	» Enrique B. Demaria
» oftalmológica	Adolfo Noceti
	» Juan de la Cruz Correa
» oto-rino-laringológica	» Martin Castro Escalada
	» Pedro Labaqui
	» Leónidas Jorge Facio
Patología interna	Pablo M. Barlaro
	» Eduardo Mariño
	» Jose Arce
	» Armando R. Marotta
	» Luis A. Tamini
	» Miguel Sussini
Clínica quirúrgica	» Roberto Sole
	Pedro Chutro
	» Jose M. Jorge (H.)
	» Oscar Copello
	» Adolfo F. Landivar
	» Juan Jose Vitón
	» Pablo J. Morsaline
	» Rafael A. Bullrich
	» Ignacio Imaz
» Médica	» Pedro Escudero
	Mariano R. Castex
	Pedro J. Garcia
	» Jose Destéfano
	» Juan R. Goyena
	» Mamerto Acuña
	» Genaro Sisto
» pediátrica	» Pedro de Elizalde
	Fernando Schweizer
	» Juan Carlos Navarro
	» Jaime Salvador
» ginecológica	Toribio Piccardo
	» Carlos R. Cirio
	» Osvaldo J. Bottaro
	Arturo Enriques
	Alberto Peralta Ramos
» obstétrica	» Faustino J. Tronge
	» Juan D. Gonzalez
	» Juan C. Risso Dominguez
	» Juan A. Garastoe
	» Joaquin V. Gnecco
Medicina legal	» Javier Prandan
	» Antonio Podesta

ESCUELA DE FARMACIA

Asignaturas	Catedráticos titulares
Zoología general, Anatomía, Fisiología comparada	DR. ANGEL GALLARDO
Botánica y Mineralogía	» ADOLFO MUJICA
Química inorgánica aplicada	» MIGUEL PUIGGARI
Química orgánica aplicada ..	» FRANCISCO C. BARRAZA
Farmacognosia y posología razonadas	SR. JUAN A. DOMÍNGUEZ
Física farmacéutica	DR. JULIO J. GATTI
Química Analítica y Toxicológica (primer curso)	» FRANCISCO P. LAVALLE
Técnica farmacéutica	» J. MANUEL IRIZAR
Química analítica y toxicológica (segundo curso) y ensayo y determinación de drogas	» FRANCISCO P. LAVALLE
Higiene, legislación y ética farmacéuticas	» RICARDO SCHATZ

Asignaturas	Catedráticos sustitutos
Técnica farmacéutica	SR. RICARDO ROCCATAGLIATA » PASCUAL CORTI
Farmacognosia y posología razonadas	» OSCAR MIALOCK
Física farmacéutica	DR. TOMÁS J. RUMÍ
Química orgánica	SR. PEDRO J. MÉSIGOS » LUIS GUAGLIALMELLI
Química analítica	DR. JUAN A. SÁNCHEZ
Química inorgánica	» ANGEL SABATINI

ESCUELA DE PARTERAS

Asignaturas	**Catedráticos titulares**
Primer año:	
Anatomía, Fisiología, etc.	DR. J. C. LLAMES MASSINI
Segundo año:	
Parto fisiológico	DR. MIGUEL Z. O'FARRELL
Tercer año:	
Clínica ostétrica	DR. FANOR VELARDE
Puericultura	DR. UBALDO FERNÁNDEZ

ESCUELA DE ODONTOLOGIA

Asignaturas	Catedráticos titulares
1.er año	DR. RODOLFO ERAUZQUIN
2.º año	» LEÓN PEREYRA
3.er año	» N. ETCHEPAREBORDA
Protesis Dental	SR. ANTONIO GUARDO

Catedráticos suplentes

DR. ALEJANDRO CABANNE

» TOMÁS S. VARELA (2º año)

» JUAN U. CARREA (Protesis)

PADRINO DE TESIS:

DOCTOR JOSÉ MARIA CARRERA

A LA MEMORIA DE MIS PADRES

A LA MEMORIA DE MIS HERMANOS

JUSTO Y VICENTE

A MI ESPOSA

A MIS HERMANOS

A MIS AMIGOS

Señores Académicos:

Señores Consejeros:

Señores Profesores:

Presento a vuestra consideración un capítulo de Patología Quirúrgica, que en concepto de Tesis inaugural, para optar al título de Doctor en Ciencias Médicas, me exigen los Reglamentos de nuestra Escuela.

Antes de abandonar las aulas universitarias quiero hacer público mi reconocimiento, a los maestros que con sus sabios consejos contribuyeron a mi aprendizaje en la tan noble ciencia de Galeno.

Me hago un honor en citar a uno de entre vosotros, a mi maestro de Clínica Médica, doctor Ingnacio Allende, cuyas elocuentes lecciones quedaron grabadas para siempre en mi espíritu.

A los cirujanos doctores Armando R. Marotta y Jorge Layro Díaz, a cuya exquisita amabilidad

debo las observaciones clínicas que acompañan a este trabajo, mi más profundo agradecimiento.

Al doctor José María Carrera, que me honra acompañándome y a los doctores Ramón Leiguarda y Pedro Carrasco, debo íntima gratitud por todas las enseñanzas desinteresadas que me dispensaron en el tiempo que actué a su lado, en el Sanatorio Quirúrgico, que tan dignamente dirigen.

Consideraciones Generales

Los tumores malignos llamados sarcomas son los únicos cuya denominación, no lleva en sí, el nombre del tejido o tejidos que le han dado origen.

Esto ha traido cierta confusión y es por eso que se ha aconsejado sustituir el término *Sarcoma* por los de *Conjuntiroma*, *Conectiroma*, o *Endotelioma*.

Definiremos los sarcomas diciendo que son: *«neoplasmas desarrollados a expensas de las formas más sencillas de los tejidos conectivo y vásculo-conectivo»* (A. Brault).

En su constitución encontramos células de diferentes formas, con uno o varios núcleos, un tejido intercelular y vasos.

Los agrupamientos celulares están compuestos de una sola variedad de células unidas entre sí por prolongamientos fibrilares, o yusta-puestas con mucha regularidad. Quedan entre unas y

otras hendiduras vasculares sobre las que directamente se apoyan las células.

Uno de los caracteres más salientes del sarcoma, es la neoformación de vasos y la disposición regular de las cédulas alrededor de éstos.

La célula es el elemento más importante del tumor, y de sus formas que no son otras que las del tejido conjuntivo normal, nos serviremos para distinguir dos formas de sarcomas: *Sarcomas a células fusiformes* y *Sarcomas a células redondeadas.*

A los primeros, llamados también *fusocelulares,* se los subdivide en dos variedades atendiendo al tamaño de sus células: *Sarcomas a pequeñas células fusiformes* y *Sarcomas a grandes células.*

Con los segundos o *globocelulares* se ha hecho lo mismo, distinguiéndose a *pequeñas células* y *grandes células.*

Cuando estos tumores se desarrollan en ciertos órganos, su fisonomía celular se modifica y permite distinguir otras variedades más de sarcomas.

Damos a continuación un cuadro en donde agrupamos las diferentes variedades de los tumores sarcomatosos.

1.º Sarcomas fusiformes . . { *a pequeñas células*
a grandes células

2.º *Sarcomas Globocelulares* { *a pequeñas células*
a grandes células

3.º *Osteosarcoma (osteide)*

4.º *Sarcomas medulares (mieloides)*

5.º » *neuróglicos*

6.º » *angiolíticos*

7.º » *melánicos*

8.º » *angioplásticos.*

Solo nos ocuparemos de los osteosarcomas y dendro de ellos, de su localización en los huesos del cráneo. Esto nos dará oportunidad para hablar de la etiología y patogenía, anatomía patológica, sintomatología, diagnóstico y tratamiento de estos tumores y en un párrafo final irán las historias clínicas, fruto de nuestra observación.

Etiología y Patogenia

La etiología de los osteosarcomas es tan obscura, como la de los tumores en general.

Los traumatismos han sido señalados como causas predisponentes en la aparición de estos neoplasmas. Obrarían creando un terreno favorable al desarrollo del tumor, en sujetos hereditariamente predispuestos, o ya servirían para activar el crecimiento de uno, hasta entonces latente.

Las hemorragias interticiales con ocasión de repetidas violencias exteriores, provocan un aumento brusco en el volumen de los osteosarcomas.

Origen. —Estos tumores son, ya primitivos, secundarios o metastásicos y provienen del tejido conjuntivo.

Sexo y edad. —Atacan por igual a ambos sexos y se desarrollan en todas las edades. Neufel señala el caso de un osteosarcoma congénito del cráneo.

Sitio —En cuanto a esto, diremos que ataca to-

dos los huesos del cráneo, situándose ya en la base, ya en la bóveda. Estos últimos son los más interesantes, por ser los que mejor se prestan al tratamiento quirúrgico.

Según Weisswange y Frölking, son los temporales el sitio predilecto del tumor, siguiéndole luego el frontal, los parietales y el occipital.

Frecuencia. —Con relación a los sarcomas de los otros huesos aquellos de los del cráneo, son menos frecuentes.

Tamaño. —Llegan a adquirir volúmenes enormes, a tal punto, de desfigurar notablemente el cráneo.

Evolución. — Cualquiera que sea su origen, siguen siempre una marcha invasora; pueden tomar las cubiertas pericraneanas y la piel, que terminan por destruir, o ya dirigirse al interior de la bóveda, rechazando a la dura madre que respetan y producir comprensiones cerebrales que se acompañan de un cortejo sintomático múltiple. Abandonados a sí mismo, evolucionan rápidamente, de uno a dos años, y producen numerosas metastasis que pronto terminan con la vida del enfermo.

Anatomía Patológica

Estos tumores son análogos a aquellos que se encuentran en los otros huesos.

Nacen a expensas del periostio o del diploe, de ahí que podamos distinguir dos variedades: *Osteosarcomas periósticos* o *periféricos* y *Osteosarcomas mielógenos* o *centrales*.

Los primeros se desarrollan al nivel del periostio —como lo indica su nombre — invadiendo ulteriormente los huesos craneanos, pudiendo perforarlos en ciertos momentos e invadir la cavidad craneana.

Están constituidos por células fusiformes, globulosas o gigantes, entre las cuales se deposita la sustancia osteoide en forma de finas trabéculas. Cuando el depósito de materia calcárea falta son tumores de menor malignidad; a éstos, Wirchow denominó *Condromas osteoides*.

La osificación invade raramente la totalidad de

la masa tumoral; es por eso que observamos regiones osteoides alternando con las controides.

Los osteosarcomas periósticos aparecen como pequeñas nudosidades, cubiertas por una delgada capa de periostio. Cuando crecen rápidamente rompen esta cubierta e invaden las partes blandas. Otras veces se dirigen hacia el cuerpo del hueso y entonces es difícil diferenciarlo de los de origen medular. (La observación Nº 1 pertenece a esta clase).

Los Mielosarcomas están constituidos por células fusiformes, redondeadas y elementos gigantes.

Son muy ricos en vasos, particularmente en arterias cuyas pulsaciones es dable percibir, cuando estos tumores se hacen superficiales.

Las hemorragias en la masa tumoral suelen ser muy comunes.

Hay un hecho de capital importancia y es la proliferación de las células neoplásticas.

El hueso aumenta de volumen, pero no por espesamiento de su capa cortical, sino a causa del continuo crecimiento del tumor, que, destruyendo las dos tablas, destruye la superficie interna de la pared osea, al mismo tiempo que es reemplazada por la proliferación de la capa osteógena del periostio. De este modo es como el hueso pierde su consistencia y se rompe con facilidad, y por

eso es también que algunas veces se comprueba, cuando se palpa el tumor, la crepitación apergaminada.

Si la capa perióstica no se forma, el tumor invade las partes blandas y produce numerosas metastasis.

Los ganglios linfáticos quedan indemnes, lo que quiere decir que la generalización sarcomatosa sigue otras vías.

La dura madre en estos casos, es unas veces invadida y otras respetada, deprimiéndose dentro de la cavidad craneana presionando al cerebro sin lesiones sarcomatosas, vale decir, que se pueden presentar en el vivo fenómenos cerebrales sin que ni el cerebro ni sus envolturas esten enfermos.

El estado general se altera; el sujeto enflaquece rápidamente, ya sea por las hemorragias tan comunes en la masa del sarcoma, o ya por la pérdida de líquido seroso cuando éste se ulcera.

Sintomatología

Los osteosarcomas son tumores que evolucionan a veces sordamente, descubriendo el enfermo por casualidad, un pequeño tumor que le molesta.

En otros casos sucede para los tumores malignos de la bóveda, como para los de cualquier otra parte del organismo, algo semejante de las lesiones oseas de origen baciloso o específico, en que el elemento dolor, inicia con muchos meses de anticipación el cuadro sintomático de la dolencia. Durante nuestra concurrencia al *Consultorio Externo de Cirugía del Hospital Nacional de Clínicas* y a indicación del doctor Jorge Leyro Díaz, hemos visto enfermos, presentando durante meses, dolores localizados en tal o cual parte del cuerpo sin alteraciones de motilidad activa o pasiva; deformaciones o dificultad al movimiento, apareciendo al cabo de un tiempo más o menos largo, bien con el calor clásico del sarcoma o ya

la fluctuación manifiesta del abceso frío, enseñándonos todo ésto cuanto de importancia se debe dar a un dolor localizado, por más despojado que se encuentre de otros síntomas agregados, por la sorpresa posterior de enfermedades tan graves como las mencionadas en el caso de nuestra segunda observación, que antes de la aparición de los fenómenos objetivos, vale decir, tumor aparente, presentaba un dolor, sin que la palpación más minuciosa, revelara un poco de osteisis; tomaba, eso sí, la parte anterior del hemicráneo derecho, pero dentro de esos límites, aparte de ninguna deformación, no se localizaba ningún punto exquisitamente doloroso.

El dolor, y nos referimos al dolor antes de la aparición del tumor, no es el tan mentado dolor nocturno de las lesiones específicas; aparece en cualquier momento del día o de la noche, con intensidad variable, siendo ya lancinante, y a veces paroxístico. Este dolor que se manifiesta evidentemente cuando el tumor se esboza bajo la forma de elevación ósea, está ligado seguramente a las alteraciones del periostio, cuyas alteraciones tanto dolor provocan en general, sucediendo que una vez vencida su primera resistencia, dejando campo al tumor para que se expanda, los dolores se aminoran en mucho.

Agruparemos los síntomas de los osteosarcomas

craneanos de ésta manera: 1.º *Dolor* (ya descrito); 2.º *Aparición del tumor;* 3.º *Crecimiento y difusión de la neoplasia*, y 4º. *Perturbaciones cerebrales.*

Al principio se comprueba por la vista y por el tacto, un tumor duro, regular y sesil, implantado en el hueso del cual no puede separársele.

A medida que el sarcoma crece, se adelgaza la pared osea y toma él, un aspecto menos regular y pierde su consistencia. Este es el momento propicio para percibir la crepitación apergaminada. Citando la crepitación apergaminada queremos mencionar las dos clases de crepitaciones que pueden apreciarse al nivel del tumor: 1.º *la crepitación apergaminada u ósea* y 2º *la crepitación almidonada,* o por decirlo de una vez *La crepitación por hematoma.*

La primera es debida a que, habiéndose formado el tumor en el diploe va separando la tabla interna de la externa, estando ésta, en láminas sobre el tumor; claro está que en las maniobras de observación, sea por ejemplo, la de investigar si estamos en presencia de un tumor líquido y y busquemos fluctuación, estas débiles láminas se quiebran produciendo su sonido especial. No representa por lo tanto esta crepitación nada característico del tumor en sí mismo, pero sí de su ubicación, claro está que cuando la tabla in-

terna ha sido destruida por el crecimiento del tumor, esta crepitación desaparece, como que ha desaparecido el elemento que contribuía a su producción.

En cuanto a la crepitación almidonada, es debida a las extravasaciones sanguíneas que no están en relación con el tamaño mayor o menor del tumor. La circunstancia de estar el tumor sobre planos duros, que facilita una más recia comprensión, hace que esta crepitación se obtenga más fácilmente.

La crepitación apergaminada es transitoria; la almidonada puede ser permanente.

La piel que los recubre se desliza fácilmente (salvo invasión posterior de ella, como en la observación N.º2) y deja ver venas dilatadas como la historia clínica de la primer enferma. Se observan pulsaciones, argumento que habla en favor de la riqueza vascular de la neoplasia, y concomitante a ésto y como consecuencia, un aumento del color local.

El sarcoma crece continuamente y la piel se adelgaza y depila hasta quedar reducida a un delgado velo, a cuyo través puede observarse el tejido vascularizado del tumor. En este estado no es difícil comprobar ulceraciones planas, ama-

rillo-rojizas en la superficie del sarcoma. En otras circunstancias crecen sobre la piel tuberosidades fungosas, blandas, sangrantes y que al supurar dejan en su sitio profundas ulceraciones crateriformes. Cuando el tumor ha roto su cápsula, los músculos se ven invadidos por brotes o masas sarcomatosas. En el interior de la masa tumeral se producen hemorragias y se forman cavidades quísticas que se llenan de un líquido seroso. El enfermo adelgaza y palidece, pero este enflaquecimiento no indica de un modo cierto la generalización sarcomatosa, porque una vez privado de su tumor, por una intervención quirúrgica, puede, curar de esta caquexia.

Cerca de la base de implantación del tumor y más lejos aún, se comprueba tuberosidades secundarias, que por lo general escapan al operador y nos explican, las recidivas tan frecuentes en esta clase de neoplasias. Es grande la aptitud de estos tumores para ocasionar metastasis en los otros huesos y en los órganos internos, de ahí que se deba buscar con cuidado estas manifestaciones, para decidir el tratamiento.

En las últimas faces de la evolución de los sarcomas la desnutrición es manifiesta; el enfermo presenta un tinte terroso; aparece una diarrea tenaz y la fiebre que era local se generaliza y se hace continua. Los dolores se acentuan, las he-

morragias son profusas y abundantes y la descomposición de los líquidos contenidos en las cavidades quísticas, producen la septicemia que junto con la generalización en las víseras, particularmente en los pulmones—sitio de elección para las embolias sarcomatosas—acaban pronto con la vida del enfermo.

Si los tumores sarcomatosos evolucionan hacia la cavidad craneana, como aquel caso descripto por el doctor Pablo Barlaro, en su tesis del doctorado, rechazan la dura madre y comprimen el cerebro, produciendo dolores de cabeza, vómitos, pulso lento, hemiplejías, afasias y muchas veces hasta comprometiendo el estado mental del sujeto.

Los osteosarcomas de la base invaden los nervios craneales y producen neuralgias del trigémino, o parálisis de los nervios motores del ojo.

Cuando los tumores proceden de la dura madre y perforan los huesos del cráneo para mostrarse al exterior (caso publicado por el doctor Mariano R. Castex, en la Prensa Médica Argentina del 20 de Diciembre de 1915) el cortejo sintomático es múltiple, llamando la atención al principio, los fenómenos de orden cerebral, y luego cuando el tumor ha franqueado la pared ósea, estos fenómenos casi desaparecen y el enfermo solo se preocupa de su tumor visible.

Diagnóstico diferencial

Al principio, es decir en la época en que son operables, el diagnóstico de los osteosarcomas es difícil. Se puede prestar a confusión: 1.º con los tumores del cráneo de estructura ósea y esencialmente benignos, o sea con aquellos llamados *Osteomas, Hiperostosis o Exóstosis.* Estos tumores son duros, eburneos o al contrario esponjosos. Se los ha designado con el nombre de exóstosis, porque generalmente son neoformaciones de los huesos del cráneo.

Las exóstosis se originan en la superficie externa o en la dural del cráneo, y en su origen están ligados al desarrollo de los huesos sobre los que se sitúan, o ya son independientes a este desarrollo.

Estos últimos reconocen por causa un traumatismo, motivo más para confundirlos con los osteosarcomas, pues como digimos más arriba, los

traumatismos tienen ámplio margen en la génisis de estas neoplasias.

Las exótosis son simples o múltiples y se desarrollan lentamente, levantando poco a poco los tegumentos pericraneanos o desprendiendo la dura madre. Los osteosarcomas lo mismo, al principio evolucionan despacio pero una vez rota su cápsula ósea, el tumor invade rápidamente las partes vecinas con las consecuencias conocidas.

Las exóstosis son tumores de forma variable; planas unas veces, redondeadas otras, o ya forman eminencias nudosas; pueden ser sésiles o pedunculadas y aunque rara vez pasan del tamaño de una nuez en algunos casos alcanzan las dimensiones «de la palma de la mano de un adulto» (caso citado por Mauclaire). Los osteosarcomas, al contrario adquieren volúmenes enormes, a tal punto que llegan a deformar el cráneo. La observación N.º 2 es un ejemplo típico; en esta enferma el tumor alcanzó las dimensiones de un huevo de avestruz.

Las exóstosis son de consistencia dura y están compuestas de tejido compacto, ebúrneo. Los osteosarcomas son duros mientras se ocultan entre las dos tablas del hueso; semi-duro cuando perforan una de éstas y una delgada capa ósea los recubre y finalmente blandos y pulsátiles cuando solo las cubiertas pericraneanas le sirven de ca-

parazón. Su constitución histológica está formamada de células provenientes del tejido conjuntivo.

El pronóstico varía entre estas dos clases de tumores; las exóstosis son benignas, mientras que los osteosarcomas, ya por sus recidivas, o ya por las metástasis a distancia ponen un interrogante para un futuro no lejano.

2º Con los *Quistes parasitarios.* Estos quistes son raros y nacen entre las dos tablas de los huesos del craneo; pueden llegar a tener el volúmen de un puño cerrado y distendiendo las dos tablas adelgazan a éstas, por un proceso de desgaste y llegan a ponerse en relación ya con las cubiertas pericraneanas, o ya con las membranas periencefálicas. La distinción clínica con los otros sarcomas es difícil; se puede hacer por medio de una punción exploradora, que en un quiste hidatídico dará un líquido limpio, claro, cristal de roca, conteniendo ganchos y vesículas hijas. Una reacción de Guedini es de gran utilidad.

3º Con los *Carcinomas.* – Estos tumores, nunca son primitivos, pues falta en los huesos la base epitelial, sobre la que se desarrollan estas neoplasias. Son secundarios a un carcinoma de la mama, del útero, del cuerpo tiroides, o de la próstata, etc., que parecen tener particular tendencia a producir metastasis en los huesos del craneo. Los

núcleos cancerosos son múltiples y su pronóstico es fatal a muy corto plazo. La comprobación del tumor primitivo es de utilidad para la diferenciación del carcinoma con el osteosarcoma.

4º Con un *Mieloma* (Enfermedad de Kahler), o tumor de la médula ósea que conduce a la absorción del hueso, a la producción de fracturas patológicas y a deformaciones dolorosas. Este tumor es la manifestación local de una enfermedad general, que en la actualidad se la considera incurable y que solo es posible reconocerla, por la presencia en la orina de un cuerpo albuminoso, conocido bajo el nombre de Bence-Jones, nombre del autor que lo descubrió. La presencia de este cuerpo es muy importante, pues ella sola es suficiente para diferenciar un mieloma de un osteosarcoma. Por otra parte el mieloma no es operable por ser, como ya dijimos, la expresión local de una enfermedad generalizada, mientras que el osteosarcoma es pasible de intervención.

5º Con el *Chloroma,* que es un tumor raro y debido a la hiperplasia de la médula ósea, se observa en la gente joven y se asocia a la leucemia, desarrollándose rápidamente y produciendo metastasis como la mayoría de los sarcomas malignos. Su interior está teñido de un color verdoso cuyo origen no se conoce. Estos tumores no son tampoco operables, porque son como los mie-

lomas, la expresión local de una enfermedad generalizada.

6º Con la *Sífilis craneal:* «La sífilis craneana es, ya la manifestación de una sífilis adquirida, o bien es la de una sífilis hereditaria».

La sífilis adquirida se manifiesta bajo la forma de una inflamación gomosa del pericraneo, raramente del diploe, mientras que en la hereditaria, estas localizaciones son menos frecuentes siendo por el contrario común, comprobar las osteocondritis de los huesos largos.

Las manifestaciones craneanas de la sífilis hereditaria se presentan bien sea bajo la forma de ulceraciones que a veces llegan a perforar los huesos, o ya bajo la forma de osteofitos. Los osteofitos se desarrollan en los lugares cercanos de los senos y se presentan como mamelones duros que deforman de una manera característica los huesos craneanos. Así los que se sitúan sobre el frontal dan a la frente el aspecto *olímpico* al decir de Fournier. Conjuntamente a estas manifestaciones se suele observar la *hidrocefalia,* o si las lesiones se sitúan sobre las suturas craneanas haciendo prematura su unión, es la microcefalia la que se comprueba.

En el periodo secundario de la sífilis adquirida, se observan en los huesos del craneo priostitis circunscriptas, bajo la forma de nudosidades muy

duras, o como placas poco salientes; muy dolorosas pero sin gravedad que ceden al tratamiento específico, como aquellas que se encuentran al nivel de la tibia y de la clavícula.

Las manifestaciones terciarias o sea los *osteosifilomas gomosos,* se presentan como lesiones difusas o como lesiones circunscriptas y llegan según los casos a la necrosis y perforación de los huesos, o a la hiperostosis.

Los gomas se exteriorizan bajo la forma de tumefacciones algo dolorosas, de escaso relieve y sobre las cuales se desliza libremente el cuero cabelludo. Aparecen a consecuencia de una lesión traumática local, y como tal es tomada por el enfermo, mientras que el médico se pregunta si se trata de osteosarcoma, o de un abceso subpericraneano. Estas tumefacciones crónicas, cuyo dolor suele faltar, alcanzan pocas veces gran tamaño, pero con frecuencia son múltiples. Cuando se los abandona a sí mismos, dan lugar a un engrosamiento local ligero y permanente de los huesos craneanos, o ya reblandeciéndose poco a poco se transforman en abcesos.

La inflamación gomosa puede extenderse por el diploe y en la superficie del craneo, produciendo una verdadera osteistis sifilítica. Los huesos macerados y secos toman el aspecto como si hubiesen sido comidos por los gusanos.

Cuando los gomas se ulceran, su abertura es circular, sus bordes tallados a pico y su fondo sanioso deja escapar una secreción purulenta.

Cuando se examina con el estilete se encuentra el hueso atacado de osteistis y de necrosis, formando secuestros que al eliminarse dejan la dura madre al descubierto. Esta lesión es característica de la infección sifilítica y su sola comprobación es suficiente para sentar un diagnóstico cierto de lesión específica.

La sífilis craneal va siempre acompañada de dolores intracraneales a exacerbación nocturna, debidos probablemente a las alteraciones crónicas de la dura madre.

La suero-reacción de Wassermann y el tratamiento mercurial de prueba si esta es negativa, es de rigor para despistar una sífilis de un osteosarcoma. A nuestras dos enfermas se hizo la reacción de Wassermann y se instituyó un enérgico tratamiento ante-sifilítico, antes de someterlas a la intervención quirúrgica.

7.º Con un *Osteotuberculoma*: el osteotuberculoma se presenta bajo la forma de una lesión circunscripta de la bóveda y en general ataca a los niños. Se origina en el diploe y desde allí se extiende sea a la superficie externa o bien hacia la interna del cráneo, pero por lo general queda limitada a la tabla externa del hueso.

Se anuncia por un dolor más o menos vivo en un punto de la superficie craneana; la fiebre es nula y la cefalalgía es algunas veces muy violenta sobre todo a la noche. Mas tarde aparece un tumorcito que adquiere rápidamente las dimensiones de una nuez o la de un huevo. Este tumor se reblandece en su centro y se vuelve más o menos fluctuante, abriéndose hacia el exterior dejando salir un pus fétido, grumosos, mal ligado. Con el estilete se comprueba hueso denudado y atacado de osteitis o de necrosis.

El hueso temporal es el asiento frecuente del osteotuberculoma, debido sin duda a que este es consecutivo a una otitis media tuberculosa o a una mastoiditis.

Se ha de buscar siempre lesiones bacilosas en todos los órganos de la economía y particularmente en los pulmones para despistarlo del osteosarcoma. La inoculación de las materias purulentas al cobayo es también de gran utilidad para el diagnóstico. También el osteosarcoma tiene una evolución más rápida que el osteotuberculoma.

8.º Con los *Aneurismas simples* de los vasos de las cubiertas pericraneanas: Estos aneurismas tienen casi siempre un origen traumático. Sus caracteres clínicos y su evolución es idéntica a la de los aneurismas en general. Presentan latidos, expansiones y un soplo intermitente.

9.º Con los *Aneurismas arteriovenosos:* Estos tumores son originados por traumatismos, especialmente por heridas penetrantes que interesando a los dos vasos establecen una comunicación entre ellos. Un simple golpe con un objeto sin filo, puede producir la necrosis de las paredes del punto contundido y más tarde una perforación concomitante. Esta lesión conduce a un retroceso en la circulación de la sangre arterial. Las venas tributarias de la zona del aneurisma se dilatan considerablemente debido al aumento de trabajo a que están sometidas.

La piel se adelgaza y se adhiere a las partes vecinas; a la palpación se constata un frémito vibratorio *(thrill)* muy acusado y pulsaciones isócronas con el pulso. Se puede, comprimiendo el tumor en un punto limitado hacer desaparecer el frémito vibratorio; esto es lo que se llama signo de Terrier. A la auscultación se oye un soplo continuo con reforzamiento sistólico. Los síntomas generales consisten en cefaleas, vértigos, zumbidos de oídos y ruídos anormales percibdos en la cabeza.

10.º Con los *Aneurismas cirsoides:* Esta curiosa afección se caracteriza por comunicaciones anormales entre las arterias y las venas del cuero cabelludo, por intermedio de sus capilares dilatados o por medio de ramas poco importantes. El pro-

ceso se manifiesta en forma de un tumor constituido por cavidades pulsátiles, de las cuales irradian vasos y deja ver manchas telangiectásicas. El tumor provoca la irritación de los tejidos vecinos; los huesos subyacentes son el sitio de una osteitis rarefaciente, que puede llegar hasta la perforación. El tumor se desarrolla en todas las regiones del cuero cabelludo y puede alcanzar proporciones enormes.

A la palpación se constata un frémito vibratorio como el aneurisma arteriovenoso, pero con la diferencia que no se produce aquí, el signo de Terrier. A la auscultación se oye un soplo simple o doble, con intermitencias o sin ellas y con reforzamiento sistólico. Las pertubaciones generales son poco marcadas.

11.º Con las *Lupias del cuero cabelludo (Quistes sebaceos y quistes epidermoides):* Solo en el comienzo puede ser posible la confusión. Se recordará que los kistes cebaceos son originados por la acumulación en una glándula cebacea de los productos secretorios, consecutivamente a la obliteración del canal que les sirve de salida; que se situan en el interior del dermis; se mueven sobre los planos profundos y que casi siempre se observa un punto negro en su superficie, que responde al orificio obliterado del canal excretor.

En cuanto a los kistes epidermoides recordare-

mos que son congénitos y debidos probablemente a botones aberrantes, destinados a formar una glándula o folículo y desviados de su evolución normal. Se situan a lo largo de la línea naso-iniana, a nivel de la glabela, o del lambda. Son movibles bajo la piel y algunas veces poco sobre los planos profundos por sus adherencias con éstos.

12.º Con los *Tumores gaseosos (Pneumatocele).* Estos tumores están formados por una expansión de aire «situada debajo del periostio craneano desprendido y no desgarrado». Hay dos variedades de pneumatocele: uno frontal y otro mastoidiano, siendo consecutivos a la penetración del aire a través de una perforación ósea de las paredes de los senos frontales o de las células mastoidianas.

Es un tumor liso; de volumen variable; sonoro a la percusión; reductible; no animado de latidos; elástico y presentando en su periferia un reborde análogo al que se encuentra en las colecciones sanguíneas de la región. Cuando son originados por un traumatismo se presentan inmediatamente. Suelen ser simples o dobles y su pronóstico no es de tanta gravedad.

Más fácil es reconocer si un sarcoma es de origen perióstico, diploico o si procede de la dura madre.

Ya desde los primeros síntomas de la aparición

de un osteosarcoma, se presenta al espíritu la duda de si procede de la pared ósea o si es de origen dural. Los sarcomas de este origen no levantan la pared ósea y solo perforan el cráneo por desgaste del hueso, dejando un anillo que rodea al tumor al nivel de la superficie externa craneana. Tampoco alcanzan, como los mielosarcomas, una zona tan ancha desde la base hasta cierta altura. Por la palpación es posible apreciar los bordes agudos de la abertura ósea, por donde el tumor hizo irrupción.

Es excepcional que los sarcomas de la dura madre sean reconocidos solo por las particularidades del orificio óseo, porque antes de presentarse al exterior, por lo general ya han dado síntomas cerebrales que ayudan mucho al diagnóstico.

En preparaciones microscópicas la distinción es más fácil, porque en los tumores de origen diploico se comprueba la divergencia de las dos tablas interna y externa del hueso, que aparecen separadas por la masa del tumor, mientras que en los sarcomas perforantes de la dura madre, se observan dos bordes roídos y dentados y la tabla externa no está separada de la interna.

Si al mismo tiempo que aparece el tumor hacia afuera cesan los síntomas cerebrales, especialmente los de comprensión, podemos afirmar que se trata de un neoplasma de la dura madre. Tam-

bién estos tumores presentan pulsaciones que les comunica el cerebro y algunas circunstancias son reintegrables a la cavidad craneana, produciendo cefalalgias, pulso lento, etc.

Con la constatación de estos tres síntomas no queda la menor duda del origen dural del tumor. La deducción inversa por la falta de estos síntomás no es admisible, porque puede suceder que el cuello del tumor esté soldado al orificio del cráneo e impida la reposición o la comunicación de los movimientos cerebrales. Tampoco la constatación de los síntomas cerebrales en el caso de tumor visible, no significa nada para el diagnóstico porque tanto los tumores durales como los de origen perióstico, o medular pueden desarrollarse hacia adentro o hacia afuera de la cavidad craneana.

Hay un modo de exploración que quizá pudiera dar alguna reseña; consiste en la introducción de una aguja esterilizada en la masa del tumor.

Si debajo de ella se constata la existencia de una lámina ósea continua se puede afirmar que el tumor no procede de la dura madre.

La distinción clínica del osteosarcoma de origen perióstico de aquel de origen medular, ofrece serias dificultades porque los primeros suelen ser unas veces duros como el hueso en su periferia y en su base, o ya los mielosarcomas que

perforan su cápsula en diversos puntos, dan al dedo que los palpa la misma sensación de falta de capa ósea.

Habla en favor del origen diploico del tumor el relieve y la eminencia ósea que se levanta alrededor de su base, al nivel del cráneo.

Cuando el tamaño de la neoplasia es excesivo ya no es posible hacer ninguna otra diferenciación que valiéndose del examen microcóspico.

Los osteosarcomas de la base cuando crecen en la órbita o en el espacio nasofaríngeo, se confunden con los tumores de esa región: *pólipos, angiomas, etc.* La distinción no ofrece dificultad en estos casos porque la benignidad de estos tumores contrasta con la malignidad de los osteosarcomas. Cuando tienen un desarrollo endocraneal pertenecen los osteosarcomas al grupo de los tumores basilares con quienes confunden su sintomatología y de los cuales es imposible diferenciarlos clínicamente.

Además de los osteosarcomas primitivos a que hacemos referencia, los hay también *secundarios metastásicos*, que se desarrollan secundariamente a otras localizaciones. La comprobación de un tumor sarcomatoso primitivo, en las costillas, la pelvis, por ejemplo, permite diagnosticar como secundario un osteosarcoma craneano.

La radiografía puede prestar grandes servicios, especialmente para guiar al cirujano en la extensión y profundidad de la lesión.

Pronóstico

El pronóstico de los osteosarcomas es grave y por lo general la muerte arrebata a los enfermos en uno o dos años, cuando se dejan sin tratatamiento. Es provocada por las metastasis pulmonares, por las hemorragias, una infección consecutiva a las ulceraciones de la piel, o bien por fenómenos de comprensión del lado del cerebro.

Según la naturaleza histológica del tumor, puede fundarse esperanzas en su total estirpación, especialmente si se trata de sarcomas mielógenos.

El pronóstico de los osteosarcomas periósticos es también menos sombrío porque las comprensiones cerebrales son muy raras, dado que su campo de expansión es más bien hacia afuera.

La generalización del tumor así como el fungus de la dura madre comportan un pronóstico sombrío.

Tratamiento

La única terapéutica racional, es la extirpación cruenta de la neoplasia. Esta, desgraciamente, no siempre es posible, por eso es que se ha tentado aplicar los beneficios de la radioterapia y de la radiumterapia al tratamiento de estos tumores. No sabemos que estos nuevos métodos hayan dado mejor resultado que el tratamiento quirúrgico.

El hecho de que el tumor adquiera un volumen notable (caso publicado en la Prensa Médica Argentina del 20 de Diciembre de 1915 por el doctor Mariano Castex) y la presencia de focos metastásicos en otras regiones del cuerpo, son contraindicaciones para la operación, por la gravedad que ella comporta.

El aspecto caquéctico del paciente es otra contraindicación, por las hemorragias y los síncopes que pueden sobrevenir.

Todo tumor que haga sospechar una lesión pro-

funda del encéfalo es causa más que suficiente para abstenernos de la intervención, la que puede provocar traumatismos irreparables y hemorragias incontenibles en la masa del cerebro.

Antes de operar es necesario examinar cuidadosamente los órganos internos del enfermo para tratar de descubrir focos metastásicos.

Con los progresos de la técnica quirúrgica y de la antisepsia, se ha conseguido elevar el porcentage de curaciones. A este respecto citaremos casos de entre los cuales algunos pertenecen a la literatura nacional siendo los más pertenecientes a las clínicas extranjeras.

Los dos casos que sirven de base a esta tesis son los únicos registrados en la laboriosa clínica del profesor doctor Antonio Gandolfo, en el Hospital Nacional de Clínicas.

En cuanto a los de las clínicas extranjeras, Krause cita algunos casos de osteosarcoma de la base, en su obra de Cirugía; Bergman y Mikulics refieren también algunos otros en su obra de Cirugía, y Grümberg cita 22 operaciones en 17 pacientes, porque las recidivas hicieron necesario repetir la intervención.

Los numerosos tratados de Operatoria describen ampliamente varios procedimientos aplicables a la técnica quirúrgica. Remitimos a ellos al lector.

OBSERVACION Nº 1

HOSPITAL NACIONAL DE CLINICAS

Servicio de Cirujía del profesor Dr. Antonio Gandolfo

Sala XI — Cama 9

Josefa M .de C., de 28 años de edad, viuda, Q. D., española domiciliada Canning 864; ingresó a la sala el 18 de Abril de 1914, con diagnóstico de *osteosarcoma del cráneo* (porción latero frontal).

Antecedentes hereditarios. — Madre diabética, hermanos sanos; no hay sífilis en la familia.

Antecedentes personales — A los 9 años de edad reumatismo poliarticular agudo (4 meses de cama).—Menstruación a los 11 años; normales. Tuvo 6 hijos, nigún aborto. Un hijo muerto de meningitis.

Enfermedad actual. — Manifiesta que hace tres años y medio empezó a quejarse de una cefalalgia

acompañada de sensación de mareo intermitente y no constante, que alternaba con dolores en la región que ocupó más tarde el tumor. Sin prestarle mayor atención trabajaba siempre.

Siguió así hasta hace un año, en que peinándose notó en la porción derecha de la región occípito-frontal, sobre la línea biauricular, un través de dedo a la derecha de la línea media, un tumorcito del tamaño de una arveja, indoloro y fijo.

Este tumor fué creciendo poco a poco alcanzando en seis meses el tamaño de una nuez, al mismo tiempo que se extendía hacia abajo y afuera. Fué entonces que consultó a un médico de este hospital. Apesar de una suero-reacción de Wassermann negativa, se le sometió a tratamiento antisifilítico recibiendo 5 inyecciones de aceite gris; 3 inyecciones de neo-salvarsan y ioduro de potasio.

A pesar de este enérgico tratamiento el tumor fué creciendo y extendiéndose hacia la región temporal. Junto con el crecimiento del tumor la cefalalgia aumentaba de intensidad haciéndose más constante.

Actualmente siente cefalalgia acompañada de sensación de pesantez y de mareo. A ella se agrega de noche una puntada fuerte que iniciándose en la región frontal se irradia directamente hacia la región occipital.

Nunca ha tenido ataques de epilepsia Jacksonia-

na ni perturbaciones oculares, sensitivas o motrices de sus miembros. La palabra no se ha alterado; dice que su memoria se debilita cada vez más. Ha adelgazado bastante. Tiene buen apetito. Mueve el vientre con toda regularidad.

Estado actual. — Mujer en buen estado de nutrición; piel blanca; esqueleto bien conformado; musculatura normal; panículo adiposo regular.

Facies. — Nada de particular. Ojos y oídos normales.

Cabeza. — En la parte media derecha de la región occipito-frontal, avanzando un poco sobre la región temporal derecha, se vé un tumor que deforma la región. Este tumor hace bastante relieve sobre la superficie craneana, tiene una forma irregularmente redondeada y de unos diez centímetros de diámetro aproximadamente. El tumor es irregular, su superficie muestra salidas y depresiones cubiertas por piel de aspecto y coloración normal, de desigual consistencia: en partes duro, elástico y en partes renitente a gran tensión. La palpación detenida muestra en la parte antero lateral del tumor una sensación especial: la mano siente una lámina dura que se deja hundir un poco (hueso adelgazado).

Hay temperatura local no sintiéndose sensación de crepitación apergaminada ni latidos. Hay dolor a la presión. Dejamos constancia, sin embar-

go, que la crepitación apergaminada era notable cuando fué observada por primera vez en el Consultorio Externo, desapareciendo gradualmente a medida que el tumor aumentaba de diámetro.

Tumor fijo al hueso craneano, irreductible, no adherente a la piel. Esta última muestra un ligero desarrollo venoso superficial en la porción an-

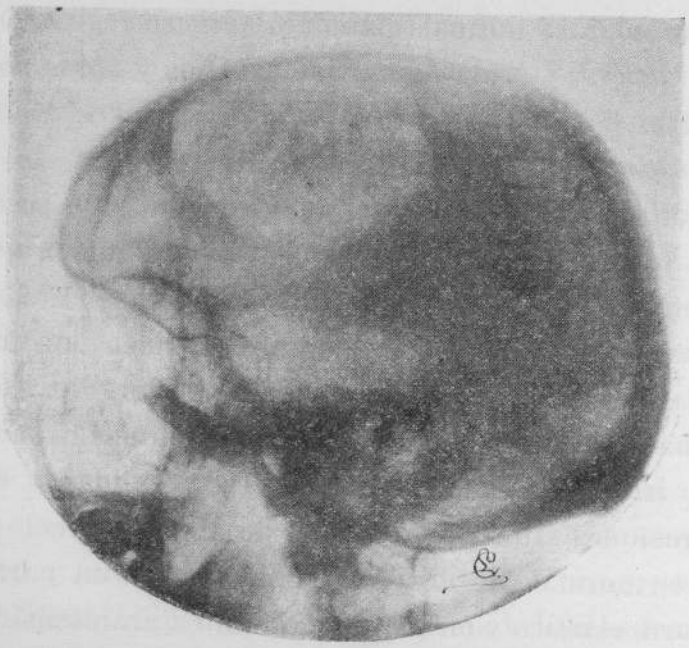

Radiografía tomada en el Instituto de Fisioterapia Anexo a la Facultad

terior derecha de la región frontal. No se oyen soplos. Mate a la percusión.

Límites del tumor. — En gran parte poco netos, pues, se confunde en sus límites con el hueso.

Anterior. — Eminencia frontal externa derecha

y a dos traveses de dedo por encima de la arcada orbitaria derecha.

Posterior. — Línea bi-auricular.

Interno. — Línea medio sagital.

Externo e inferior. — Dos traveses de dedos encima de la pofisis orbitaria externa del frontal y dos traveses y medio de dedo, encima de la arcada zigomática.

Boca. — Protesis dental superior. Lengua un poco saburral. Amígdalas y faringe bien.

Cuello. — Uno que otro pequeño ganglio submaxilar.

Aparatos respiratorio y circular. — Normales.

Abdomen. — Nada de particular.

Operación 22 de Abril 1914.

Anestesia clorofórmica.

Operador. — Doctor Antonio Gandolfo.

Incisión curva sobre los límites del tumor a concavidad inferior.

Levantado el cuero cabelludo aparece el tumor recubierto por la aponeurosis epicraneana. Tumor irregular, lobulado.

Se incide una porción de músculo temporal y se entra en la masa del tumor. Este se desprende en colgajos obtenidos por la tracción digital y con un instrumento romo. De cuando en cuando sale una delgada lámina papirácea de lámina externa. Las porciones profundas del tumor son extirpadas

junto con delgadas láminas de la cortical interna.

Extraido el tumor se da con la dura madre intacta, estando separado de ella por un plano de clivage que facilita su extracción. Termo-cauterización.

Un vaso de la dura madre sangra abundantemente por lo que, siendo imposible ligarlo se deja un tapón de gasa iodoformada.

Sutura del colgajo cutáneo. A las 48 horas se saca el drenage.

Como sangrara en regular cantidad se deja un fragmento de gasa que hace la hemostasia.

Enferma bien; no tiene cefalalgia ni temperatura. Muere el vientre espontáneamente.

Al día siguiente se extrae la gasa. Se anudan los puntos de crin provisorios. Enferma bien.

A los diez días se retiran los puntos. Curación per primam de la mayor parte de la herida operatoria.

Falta cicatrizar la porción en donde estaba el drenaje.

Mayo 4 de 1914 sale de alta curada.

Noviembre 8 de 1915: Reingreso de la enferma a la sala.

Manifiesta la enferma que se encontró muy bien, sin experimentar molestias alguna durante un año.

En Junio de este año empezó a sentir una cefalalgia de poca intensidad, unas veces por la no-

che y otras por la tarde, que se acompañaba de una sensación de ligero mareo y que desaparecía con aspirina o antipirina. No prestó mayor atención a estos síntomas y continuó en su trabajo. Hace un mes a raiz de un disgusto sintió una fuerte cefalalgia acompañada de una gran excitación nerviosa, caracterizada por llanto y risa.

Consultado un médico se le hizo tratamiento sintomático, cediendo éstos.

Fué entonces que manifestó a su médico haber sentido algo inesperado en los bordes de la pérdida de sustancia ósea que había quedado después de la operación. Con el objeto de examinarla bien se la hace ingresar nuevamente a éste servicio.

Ha engrosado; tiene buen apetito.

Estado actual. — Buen estado de nutrición.

Cabeza. — En la porción derecha de la región temporal y de la parieto-frontal, nótase una cicatriz curva de concavidad anterior, lisa, regular, no dolorosa. Esta cicatriz circunscribe una zona cuya parte central se halla deprimida y a nivel de la cual se nota un latido visible y palpable, isócrono con el pulso. La piel en toda esta región presenta caracteres normales.

Palpando se nota una pérdida de sustancia ósea de forma irregular, limitada por un reborde óseo.

El borde óseo que limita la mencionada pérdi-

da de sustancia es regular en toda la porción superior que corresponde a la sección del frontal

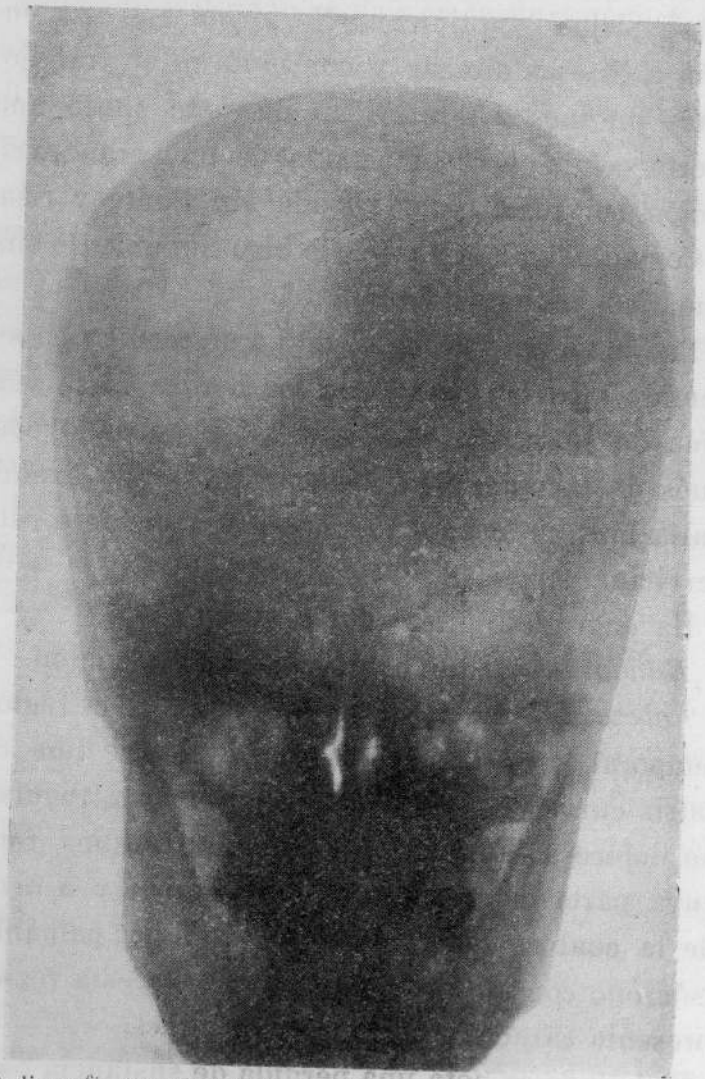

Radiografía tomada por el Dr. De Nucci en el Hospital Durand

y de una pequeña parte del parietal. Hacia atrás

este borde hace una saliente pero sin relieve. La palpación detenida de este segmento de hueso no revela tumor alguno; no hay dolor ni crepitación ósea. Sin embargo este reborde óseo es visiblemente menor en tamaño (perimetro), que cuando fué dada de alta, dando así la ilusión de regeneración ósea o de reproducción del tumor.

Hacia abajo el borde óseo es también irregular y la porción del hueso vecino (porción del frontal que entra en la constitución del pterion) es algo irregular y un poco doloroso a la presión.

Aparatos circulatorio y respiratorio: Normales.

Abdomen: Nada de anormal.

Sale de alta el 24 de Noviembre de 1915. Mejorada.

OBSERVACION Nº 2

HOSPITAL NACIONAL DE CLINICAS

Servicio del profesor Doctor Antonio Gandolfo

Sala XI — Cama 10

Tomasa B., 55 años, soltera, argentina, q. d., ingresa a este servicio el 30 de Septiembre de 1914 con diagnóstico de osteosarcoma del parietal, invasión metastásica.

Antecedentes hereditarios. — Sin importancia.

Antecedentes personales. — Sana en su infancia; no menstrua desde hace unos diez años. Hace dos años tuvo una neumonia. No da antecedentes de sífilis. Tiene buen apetito y mueve corrientemente el vientre.

Enfermedad actual. — Hace siete años notó una dureza más o menos del tamaño de una nuez, en la parte media de la región témporo-occipital izquierda, a la que no prestó atención en vista de que no le ocasionaba molestia alguna.

Este tumor fué creciendo lentamente y hace más o menos dos años cuando llegó al tamaño de una naranja, se le propuso una intervención que fué rechazada por la familia.

Sigue así hasta hace un mes en que empezó a sentir a nivel del tumor puntadas intensas, acom-

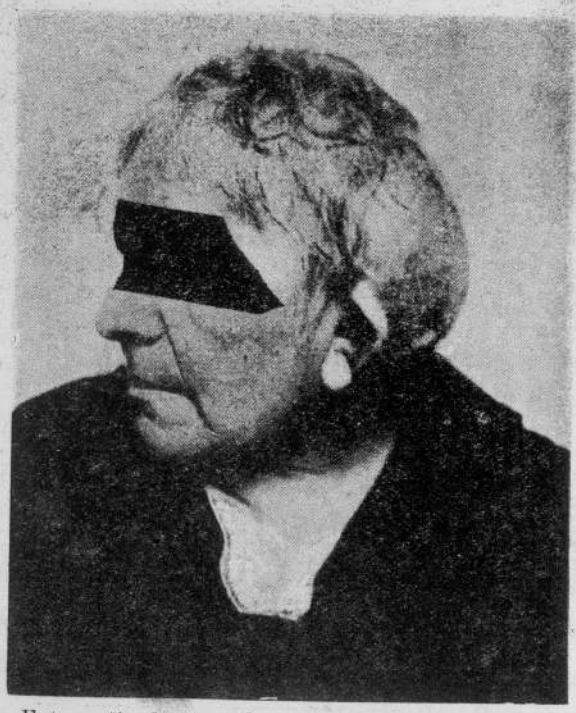

Fotografía de la enferma antes de la operación

pañadas de escalofríos y de temperatura. Por consejo de un médico aplicó fomentos calientes hasta hace unos veinte días en que se ulceró la superficie del tumor, continuando así hasta la fecha.

Actualmente no siente dolor alguno; duerme bien. Ha enflaquecido un poco.

Estado actual. — Regular estado de nutrición.

Cabeza (lado izquierdo). — La porción inferior de la región parietal, la región temporal y la mas-

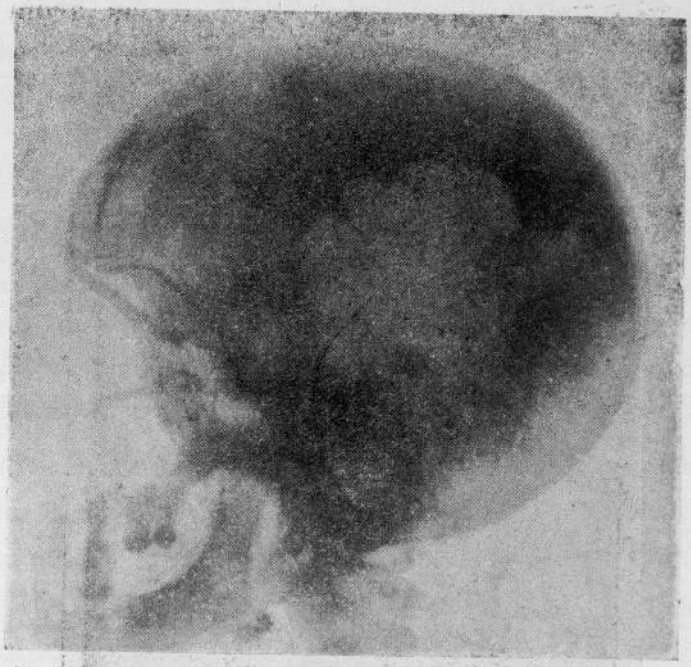

Radiografía tomada por el Dr. De Nucci en el Hospital Durand

toidea, hállanse ocupadas por un tumor que hace marcado relieve y cuyo volumen es más o menos el de un huevo de avestruz.

El pabellón de la oreja está fuertemente rechazado hacia abajo y afuera y la piel que recubre al tumor hállase infiltrada.

Tumor fijo a los tejidos profundos, sin movili-

dad en ningún sentido, fluctuante y ulcerado en su porción central: ulceración fungosa que deja salir pus con grumos sanguinolentos.

Su consistencia varía, presentándose en partes duro, en otras duro elástico, o duro cartilaginoso, sobre todo en su polo inferior.

Fotografía de la enferma después de la operación

En ningún sitio hay crepitación ósea ni sensación de crepitación apergaminada. Tumor irreductible con calor a la presión.

Límites de tumor:

Superior. — Una línea horizontal que pasa por la parte media del parietal.

Inferior. — Una línea oriznotal prolongada desde el ángulo del maxilar inferior a la región de la nuca.

Posterior.— Una línea horizontal prolongada desdedo por fuera de la protuberancia occipital externa.

Anterior. — Base de la pófisis zigomática.

En el mes de Octubre del mismo año fué operada por el doctor Antonio Gandolfo.

Anestesia clorofórmica. El tumor fué extirpado totalmente y como la piel estaba ulcerada se eliminó el colgajo, esperando que la reparación se hiciera por brotes carnosos. Actualmente la enferma concurre al Consultorio Externo de Cirugía para curar su herida operatoria, pues la cicatrización no se ha realizado totalmente.

Hacemos constar que el tumor no había perforado la tabla interna de los huesos invadidos, razón que nos explica la supervivencia de la paciente.

SEBASTIÁN R. FIGUEROA.

BIBLIOGRAFIA

Auvray M.—Maladies du crâne et de l'encéphale (Le Dentu et P. Delbet, tome XIII).

Arce Ibañez R. S.—Contribución al estudio de los sarcomas. Tesis de Córdoba 1889.

Brault A.—Les tumeurs. (Corneil et Ranvier. Tome I).

Barlaro P. M.—Contribución al estudio de los tumores cerebrales. (Tesis de Buenos Aires 1909).

Beguin, Bourgeois, etc.—Tratado de Patologia Quirúrgica. (Tomo I).

Barbarú L.—Osteosarcoma de las estremidades. (Tesis de Buenos Aires, 1904.

Bergman, Bruns, Mickulics.—Cirugía Clínica y Operatoria.

Castex M. R.—Sarcoma de la dura madre. (Ano-

taciones a la 52 conferencia del curso libre de clínica médica.

Corbellini E. J.—Contribución al estudio de la sintomatología y diagnóstico de los tumores del cerebro. (1901).

Chipault.—Chirurgie nerveuse.

Championnier Lucas.—La trépanation.

Desmarquest J.—La radiothérapie appliquée au traitement des sarcomes. (Tesis de Paris 1906).

Dielafoy.—Pathologie interne. (Tome III).

Duret H.—Les tumeurs de l'encéphale.

Duplay S. Reclus P.—Traité de chirurgie. (Tome III. 1891.)

Erich-Leger.—Cirugía general.

Fichera G.—I tumuri.

Forgue.—Manual de patología externa. (Tomo I).

Hilaire Ch.—Du sarcome sous-périostique de l'extrémité inférieur du fémur.

Krause.—Chirurgie des gehirns und Kückenmarks.

Keen.—Cirugía. (Tomo II y III).

Montanaro y Chiappori R. H.—Sobre un caso de sarcoma de la dura madre. Sociedad Médica Argentina. (Tomo 19. Año 1911.)

Oppenheim H.—Diagnostik und therapie der Gesenwülste in Bereich des zentralem nervensystems. (1907).

Pauvert F. — Les tumeurs néoplasiques duramère cranienne.

Roffo.—El cancer.

Wirchow.—Pathologie des tumeurs.

Buenos Aires, Marzo 29 de 1916.

Nómbrase al señor Académico Dr. Marcelino Herrera Vegas, al profesor titular Dr. Marcelo Viñas y al profesor suplente Dr. Adolfo Landivar para que, constituídos en comisión revisora, dictaminen respecto de la admisibilidad de la presente tesis, de acuerdo con el Art. 4° de la «Ordenanza sobre exámenes».

E. BAZTERRICA.
J. A. Gabastou.

Buenos Aires, Abril 5 de 1916.

Habiendo la comisión precedente aconsejado la aceptación de la presente tesis, según consta en el acta N.° 3072 del libro respectivo, entréguese al interesado para su impresión, de acuerdo con la Ordenanza vigente.

E. BAZTERRICA.
J. A. Gabastou.

PROPOSICIONES ACCESORIAS

I

Indicaciones del tratamiento quirúrgico en los osteosarcomas craneanos.

M. Herrera Vegas.

II

Diagnóstico diferencial de los osteosarcomas craneanos con los tumores inflamatorios.

M. Viñas.

III

Reparación de las pérdidas de sustancia craneana.

A. Landivar.