Año 1918 N. 3443

UNIVERSIDAD NACIONAL DE BUENOS AIRES
FACULTAD DE CIENCIAS MÉDICAS

ANEMIA ESPLENICA

TÉSIS

PRESENTADA PARA OPTAR AL TÍTULO DE DOCTOR EN MEDICINA
POR

FRANCISCO ADELARDI

EX-AYUDANTE LABORATORIO HOSP. SAN ROQUE 1913-1914

EX-PRACTICANTE MENOR Y MAYOR INTERNO DEL HOSP. VECINAL NUEVA POMPEYA 1915-1916-1917

EX-PRACTICANTE MENOR Y MAYOR DEL HOSP. ITALIANO 1915-1916-1917

MÉDICO AGREGADO DEL HOSP. ITALIANO 1918

TRABAJO EFECTUADO EN EL SERVICIO DE CLINICA MÉDICA Y EN EL LABORATORIO MICROGRAFICO DEL HOSP. ITALIANO DE BUENOS AIRES

DIRECTORES DRS. FRANCISCO L. GRAPIOLA Y SILVIO DESSY

EST. TIP. AQUILIO HNOS.
BRASIL 3298 - BUENOS AIRES

ANEMIA ESPLENICA

Año 1918 N. 3443

UNIVERSIDAD NACIONAL DE BUENOS AIRES

FACULTAD DE CIENCIAS MÉDICAS

ANEMIA ESPLENICA

TÉSIS

PRESENTADA PARA OPTAR AL TÍTULO DE DOCTOR EN MEDICINA
POR

FRANCISCO ADELARDI

EX - AYUDANTE LABORATORIO HOSP. SAN ROQUE 1913-1914

EX - PRACTICANTE MENOR Y MAYOR INTERNO DEL HOSP. VECINAL
NUEVA POMPEYA 1915 - 1916 - 1917

EX - PRACTICANTE MENOR Y MAYOR DEL HOSP. ITALIANO 1915 - 1916 - 1917

MÉDICO AGREGADO DEL HOSP. ITALIANO 1918

TRABAJO EFECTUADO EN EL SERVICIO DE CLINICA MÉDICA Y EN EL LABORATORIO
MICROGRAFICO DEL HOSP. ITALIANO DE BUENOS AIRES

DIRECTORES DRS. FRANCISCO L. GRAPIOLA Y SILVIO DESSY

EST. TIP. AQUILIO HNOS.

BRASIL 3299 - BUENOS AIRES

La Facultad no se hace solidaria de las opiniones vertidas en las tésis.

(*Artículo 162 del R. de la F*).

FACULTAD DE CIENCIAS MEDICAS

ACADEMIA DE MEDICINA

PRESIDENTE

DR. D. DANIEL J. CRANWELL

VICE - PRESIDENTE

DR. D. MARCELINO HERRERA VEGAS

MIEMBROS TITULARES

1. DR. D. EUFEMIO UBALLES
2. » » PEDRO N. ARATA
3. » » ROBERTO WERNICKE
4. » » JOSE PENNA
5. » » LUIS GÜEMES
6. » » ELISEO CANTON
7. » » ANTONIO C. GANDOLFO
8. » » ENRIQUE BAZTERRICA
9. » » DANIEL J. CRANWELL
10. » » HORACIO G. PIÑERO
11. » » JUAN A. BOERI
12. » » ANGEL GALLARDO
13. » » CARLOS MALBRAN
14. » » M. HERRERA VEGAS
15. » » ANGEL M. CENTENO
16. » » FRANCISCO A. SICARDI
17. » » DIOGENES DECOUD
18. » » DESIDERIO F. DAVEL
19. » » GREGORIO ARAOZ ALFARO
20. » » DOMINGO CABRED
21. » » ABEL AYERZA
22. » » EDUARDO OBEJERO
23. » » JOSE A. ESTEVES
24. » » Vacante

SECRETARIO GENERAL

Vacante

SECRETARIO

DR. D. ANTONIO C. GANDOLFO

FACULTAD DE CIENCIAS MEDICAS

ACADEMIA DE MEDICINA

MIEMBROS HONORARIOS

1. DR. D. TELEMACO SUSINI
2. » » EMILIO R. CONI
3. » » OLHINTO DE MAGALHAES
4. » » FERNANDO WIDAL
5. » » ALOYSIO DE CASTRO
6. » » CARLOS CHAGAS
7. » » MIGUEL DE OLIVEIRA COUTO

FACULTAD DE CIENCIAS MEDICAS

CONSEJO DIRECTIVO

DECANO

DR. D. ENRIQUE BAZTERRICA

VICE-DECANO

DR. D. DOMINGO CABRED

CONSEJEROS

DR. D. ENRIQUE BAZTERRICA
» » ELISEO CANTON
» » ANGEL M. CENTENO
» » DOMINGO CABRED
» » MARCIAL V. QUIROGA
» » JOSE ARCÉ
» » EUFEMIO UBALLES (con lic.)
» » DANIEL J. CRANWELL
» » CARLOS MALBRAN
» » JOSE F. MOLINARI
» » MIGUEL PUIGGARI
» » ANTONIO C. GANDOLFO (suplente)
» » FANOR VELARDE
» » IGNACIO ALLENDE
» » MARCELO VIÑAS
» » PASCUAL PALMA

SECRETARIOS

DR. D. PEDRO CASTRO ESCALADA
» » JUAN A. GABASTOU

ESCUELA DE MEDICINA

PROFESORES HONORARIOS

DR. D. ROBERTO WERNICKE
» » JUVENCIO Z. ARCE
» » PEDRO N. ARATA
» » FRANCISCO DE VEYGA
» » ELISEO CANTON
» » JUAN A. BOERI
» » FRANCISCO A. SICARDI
» » TELEMACO SUSINI

ESCUELA DE MEDICINA

Asignaturas	Catedráticos Titulares
Zoología Médica	Dr. D. PEDRO LACAVERA
Botánica Médica	» LUCIO DURAÑONA
	» RICARDO S. GOMEZ
	» RICARDO SARMIENTO LASPIUR
Anatomía Descriptiva	» JOAQUIN LOPEZ FIGUEROA
	» PEDRO BELOU
Histología	» RODOLFO DE GAINZA
Física Médica	» ALFREDO LANARI
Fisiología General y Humana	» HORACIO G. PIÑERO
Bacteriología	» CARLOS MALBRAN
Química Biológica	» PEDRO J. PANDO
Higiene Pública y Privada	» RICARDO SCHATZ
Semeiología y ejercicios clínicos	» GREGORIO ARAOZ ALFARO
	» DAVID SPERONI
Anatomía Topográfica	» AVELINO GUTIERREZ
Anatomía Patológica	Vacante
Materia Médica y Terapéutica	» JUSTINIANO LEDESMA
Patología Externa	» DANIEL J. CRANWELL
Medicina Operatoria	» LEANDRO VALLE
Clínica Dermato-Sifilográfica	Vacante
» Génito-urinarias	» PEDRO BENEDIT
Toxicología Experimental	» JUAN B. SEÑORANS
Clínica Epidemiológica	» JOSE PENNA
» Oto-rino-laringológica	» EDUARDO OBEJERO
Patología Interna	» MARCIAL V. QUIROGA
Clínica Oftalmológica	» ENRIQUE B. DEMARIA
	» LUIS GÜEMES
	» LUIS AGOTE
» Médica	» IGNACIO ALLENDE
	» ABEL AYERZA
	» PASCUAL PALMA
	» DIOGENES DECOUD
» Quirúrgica	» ANTONIO C. GANDOLFO
	» MARCELO T. VIÑAS
» Neurológica	» JOSE A. ESTEVES
» Psiquiátrica	» DOMINGO CABRED
» Obstétrica	» ENRIQUE ZARATE
» Obstétrica	» SAMUEL MOLINA
» Pediátrica	» ANGEL M. CENTENO
Medicina Legal	» DOMINGO S. CAVIA
Clínica Ginecológica	» ENRIQUE BAZTERRICA

ESCUELA DE MEDICINA

Asignaturas	Catedráticos extraordinarios
Botánica Médica	Dr. D. RODOLFO ENRIQUEZ
Zoología Médica	» DANIEL J. GREENWAY
Histología normal	» JULIO G. FERNANDEZ
Física Médica	» JUAN JOSE GALIANO
	» JUAN CARLOS DELFINO
Bacteriología	» LEOPOLDO URIARTE
	» ALOIS BACHMANN
Anatomía Patológica	» JOSE BADIA
Higiene Médica	» FELIPE A. JUSTO
Clínica Dermato-Sifilográfica	» MAXIMILIANO ABERASTURY (en ejercicio)
» Génito-urinaria	» BERNARDINO MARAINI
Patología externa	» CARLOS ROBERTSON LAVALLE
» interna	» RICARDO COLON
Clínica oto-rino-laringológica	» ELISEO V. SEGURA
» Neurológica	» JOSE R. SEMPRUN
	» MARIANO ALURRALDE
	» ANTONIO F PIÑERO
» Pediátrica	» MANUEL A. SANTAS
	» MAMERTO ACUÑA
	» FRANCISCO LLOBET
» Quirúrgica	» MARCELINO HERRERA VEGAS
	» JOSE ARCE
» Psiquiátrica	» JOSE T. BORDA
	» BENJAMIN T. SOLARI
» Obstétrica	» ARTURO ENRIQUEZ
	» ALBERTO PERALTA RAMOS
» Ginecológica	» JOSE F. MOLINARI
» Médica	» PATRICIO FLEMING

ESCUELA DE MEDICINA

Asignaturas	Catedráticos sustitutos
Zoología médica	Dr. D. GUILLERMO SEEBER
	» SILVIO E. PARODI
	» EUGENIO GALLI
Anatomía descriptiva	» JUAN JOSE CIRIO
	» FRANCISCO ROPHILLE
	» FRANK L. SOLER
Fisiología general y humana	» BERNARDO HOUSSAY
	» RODOLFO RIVAROLA
Bacteriología	» SALVADOR MAZZA
Química Biológica	» BENJAMIN GAJARCE
Higiene médica	» MANUEL V. CARBONELL
	» SANTIAGO M. COSTA
	» CARLOS BONORINO UDAONDO
Semeiología y ejercicios clínicos	» ALFREDO VITON
	» PEDRO J. HARDOY
	» JOAQUIN LLAMBIAS
Anatomía patológica	» ANGEL H. ROFFO
	» PEDRO ELIZALDE
Materia médica y Terapia	» JOSE MORENO
	» PEDRO CASTRO ESCALADA
Medicina operatoria	» ENRIQUE FINOCCHIETTO
	» FRANCISCO P. CASTRO
	» CASTELFORT LUGONES
Patología externa	» ENRIQUE M. OLIVIERI
	» ALEJANDRO CEBALLOS
	» NICOLAS V. GRECO
Clínica dermato-sifilográfica	» PEDRO L. BALIÑA
	» JOAQUIN CERVERA
	» FERNANDO R. TORRES
	» FRANCISCO DESTEFANO
» epidemiológica	» ANTONINO MARCO DEL PONT
	» DANIEL THAMM
» oftalmológica	» ADOLFO NOCETI
	» RAUL ARGAÑARAZ
	» JUAN DE LA CRUZ CORREA
	» MARTIN CASTRO ESCALADA
	» FELIPE J. BASAVILBASO
» oto-rino-laringológica	» ANTONIO R. ZAMBRINI
	» ENRIQUE FERREIRA
	» PEDRO LABAQUI
	» LEONIDAS JORGE FACIO
Patología interna	» PABLO M. BARLARO
	» EDUARDO MARIÑO
	» ARMANDO R. MAROTTA
	» LUIS A. TAMINI
	» MIGUEL SUSINI
	» ROBERTO SOLE
	» PEDRO CHUTRO
Clínica quirúrgica	» JOSE M. JORGE (H.)
	» OSCAR COPELLO
	» ADOLFO F. LANDIVAR
	» JORGE LEYRO DIAZ
	» ANTONIO F. CELESIA
	» TOMAS B. KENNY
	» VICENTE DIMITRI
	» ROMULO H. CHIAPPORI
» neurológica	» JUAN JOSE VITON
	» PABLO J. MORSALINE
	» RAFAEL A. BULLRICH
	» IGNACIO IMAZ
	» PEDRO ESCUDERO
	» MARIANO R. CASTEX
» médica	» PEDRO J. GARCIA
	» JOSE DESTEFANO
	» JUAN R. GOYENA
	» JUAN JACOBO SPANGENBERG
	» TULIO MARTINI
	» CANDIDO PATIÑO MAYER
	» GENARO SISTO
	» PEDRO DE ELIZALDE
» pediátrica	» FERNANDO SCHWEIZER
	» JUAN CARLOS NAVARRO
	» JAIME SALVADOR
	» TORIBIO PICCARDO
	» CARLOS R. CIRIO
» ginecológica	» OSVALDO L. BOTTARO
	» JULIO IRIBARNE
	» CARLOS ALBERTO CASTAÑO
	» FAUSTINO J. TRONCE
	» JUAN B. GONZALEZ
	» JUAN C. RISSO DOMINGUEZ
	» JUAN A. GABASTOU
» obstétrica	» ENRIQUE A. BOERO
	» JOSUE A. BERUTTI
	» NICANOR PALACIOS COSTA
	» VICTORIO MONTEVERDE
	» JOAQUIN V. GNECCO
Medicina legal	» JAVIER BRADAN
	» ANTONIO PODESTA
Clínica Psiquiátrica	» AMABLE JONES
Ginitu Uringrias	» JOAQUIN NIN POSADAS

ESCUELA DE PARTERAS

Asignaturas	Catedráticos titulares ...
Primer año:	
Anatomía, Fisiología, etc.	Dr. D. J. C. LLAMES MASSINI
Segundo año:	
Parto fisiológico	» MIGUEL Z. O'FARREL
Tercer año:	
Clínica obstétrica	» FANOR VELARDE
Puericultura	» UBALDO FERNANDEZ

ESCUELA DE FARMACIA

Asignaturas	Catedráticos titulares
Zoología general. — Anatomía y Fisiología comparadas	Dr. D. ANGEL GALLARDO
Física farmacéutica	» JULIO J. GATTI
Química farmacéutica inorgánica	» MIGUEL PUIGGARI
Botánica y Micrografía vegetal	» ÁDOLFO MUJICA
Química farmacéutica orgánica	(Vacante).
Técnica farmacéutica (primer curso)	» J. MANUEL IRIZAR
Higiene, Etica y Legislación	» RICARDO SCHATZ
Química Analítica general	» FRANCISCO P. LAVALLE
Farmacognosia especial	SR. D. JUAN A. DOMINGUEZ
Técnica farmacéutica (segundo curso)	DR. D. J. MANUEL IRIZAR

Asignaturas	Catedráuticos sustitutos
Botánica y Micrografía vegetal	Dr. D. ILDEFONSO C. VATTUONE
Física farmacéutica	» TOMAS J. RUMI
Química farmacéutica inorgánica	» ANGEL SABATINI
	» EMILIO M. FLORES
Técnica farmacéutica	SR. D. RICARDO ROCCATAGLIATA
	» PASCUAL CORTI
	» CLEOFE CROCCO
Química farmacéutica orgánica	» PEDRO J. MESIGOS
	DR. D. LUIS GUGLIALMELLI
Farmacognosia especial	SR. D. OSCAR MIALOCK
Química analítica general	DR. D. JUAN A. SANCHEZ

DOCTORADO EN FARMACIA

Asignaturas	Catedráticos titulares
Complementos de Matemáticas	——
Mineralogía y Geología	——
Botánica (segundo curso). Bibliografía, botánica argentina	——
Química analítica aplicada (medicamentos)	DR. D. JUAN A. SANCHEZ (suplente en ejercicio).
Química biológica	» PEDRO J. PANDO.
Química analítica aplicada (Bromatología)	——
Física general	——
Bacteriología	» CARLOS MALBRAN.
Toxicología y Química legal	» JUAN B. SEÑORANS.

ESCUELA DE ODONTOLOGIA

Asignaturas	Catedráticos titulares
1.er año	DR. D. RODOLFO ERAUSQUIN
2.º año	» » LEON PEREYRA
3.er año	» » N. ETCHEPAREBORDA
Prótesis Dental	SR. » ANTONIO J. GUARDO

CATEDRATICOS SUSTITUTOS

DR. D. ALEJANDRO CABANNE
» » TOMAS S. VARELA (2.º año)
SR. » JUAN U. CARREA (Prótesis)
» » CARIOLANO BREA
» » CIRO DURANTE AVELLANAL (1.er año)

PADRINO DE TESIS:

DR. FRANCISCO L. GRAPIOLO

Director del Servicio de Clínica Médica del Hospital Italiano

A MIS PADRES

A QUIENES TODO LE DEBO

A LA MEMORIA DE MI

HERMANA ISABEL

A MIS HERMANOS

Señores Académicos:

Señores Consejeros:

Señores Profesores:

Presento a vuestra consideración este modesto trabajo, dando cumplimiento a una disposición reglamentaria. El hecho de tener en el mismo servicio dos casos, a que hago referencia en este trabajo, hizo que el Dr. Grapiolo me indujese a elegir como tema de tesis, este capítulo de la patología aun bastante obscuro y abstracto, y que probablemente continuará así hasta tanto no se dé con la causa etiológica.

Al cuerpo de profesores de nuestra escuela por sus sabias enseñanzas que supieron prodigarme, durante el transcurso de mi carrera, mi profundo agradecimiento.

Al Dr. Francisco L. Grapiolo que hoy me honra acompañándome como padrino de tesis; mi sincero agradecimiento.

Al Dr. Carlos Spada (hijo), mi agradecimiento por su inteligente colaboración en el capítulo de Anatomía Patológica.

Alos primarios y médicos del Hospital Italiano, mi gratitud por sus fructíferas enseñanzas y por las atenciones que me dispensaron mientras fueron mis jefes de salas.

A los médicos internos y practicantes de los Hospitales Italiano y Nueva Pompeya, de quienes conservaré siempre el recuerdo de los gratos momentos pasados en su compañía; la seguridad de imborrable amistad.

ANEMIA ESPLENICA

Estudiada por Gretsel es descrita bajo el nombre de "anemia esplénica" por su maestro Griesinger en 1867; pasan 20 años, en cuyo transcurso impusieron al sindrome que constituye esta entidad mórbida, como veremos bien definida, toda una serie de denominaciones "pseudo-leucemia esplénica, hipertrofia del bazo, caquexia esplénica, tumefacción ideopática, etc.", siendo ésto una prueba de lo mal estudiado que fueron los casos, pues catalogaron bajo esta denominación casi todos los tipos de esplenomegolia primitiva que se caracterizaban por bazo grande y anemia, sin alteraciones leucémicas de la sangre.

En el año 1882 Banti revisa todos los casos sueltos de la literatura médica y afirma la denominación de Anemia Esplénica únicamente para un grupo especial que anatomo-patológicamente se ca-

racteriza por un proceso de fibroadenia, teniendo como carácter fundamental:

1.° Aumento considerable del bazo, siendo en éste donde se inicia la enfermedad

2.° Anemia.

3.° Modificación fibroadénica del retículo esplénico que se extiende en los corpúsculos de Malpighi.

Rummo que ha estudiado más tarde esta variedad mórbida y teniendo en cuenta las alteraciones que posteriormente puede sufrir el hígado, según que las lesiones cirróticas se localizen en el sistema porta supra hepático o en el de los canalículos biliares o a su vez se combinen; hace la siguiente clasificación:

ANEMIA ESPLENICA PURA O ENFERMA DE GRIESINGER-BANTI

Sintomatología. — Esta afección es propia de la juventud y se manifiesta por 2 síntomas: 1.° Esplenomegalia, 2.° fórmula hematológica, que constituyen para Rummo los síntomas fundamentales.

La esplenomegalia aparece lenta e insidiosamente sin fenómenos subjetivos, hasta llegar a ocupar casi todo el hipocondrio izquierdo, pudiendo en estos casos producir algunas alteraciones mecánicas; generalmente no pasa de 2 kilos.

Esta hiperplasia notable imprime al órgano una consistencia fibrosa, respetando sus formas, su superficie es lisa y generalmente indoloro a la palpación.

Banti divide su evolución en 2 períodos, el primero que es largo 4 a 10 años; (Senator y Saucher 20 a 25 años), estaría caracterizado por la esplenomegalia acompañado de lijera anemia simple,—dis-

minución de glóbulos rojos alrededor de 4.000.000 y 70 % de hemoglobina, los glóbulos blancos casi normal en el 2.° período se acentúa la anemia adquiriendo los caracteres de una forma grave, el número glóbulos rojos disminuye, la hemoglobina se reduce hasta 30 % el valor globular por debajo del normal, no hay glóbulos rojos nucleados, y los glóbulos blancos de 3 a 6000 con algún predominio de linfocitos sobre los polinucleares en otros casos esta leucopenia puede no existir.

Es Senator que llama la atención sobre la triada hematológica "oligocitemia oligocromemia y leucopenia" y que con tanto entusiasmo pregona hoy Rummo, haciendo en parte descansar sobre ella el diagnóstico clínico de la anemia esplénica (corroborada por los casos presentados por él y confirmada por Gribranr, Kast, Micheli, Brener, etc.)

Para Rummo, Senator, Strugel y Osler, la leucopenia sería uno de los síntomas cardinales de la anemia esplénica, que en los períodos más avanzados de la enfermedad se acompañaría de gran anemia hasta 1.000.000 de glóbulos rojos aniso y poikilositosis, normoblastos y hasta 18 % de hemoglobina (Fowler).

La fórmula leucocitaria no es muy característica pero generalmente en este tipo de anemia pura los elementos leucocitarios se hallan en proporción normal, a veces aumento de monos o polinucleares;

pero difícilmente mielocitos en este caso acompáñase de gl. rojos nucleados, estas formas que son raras son las que Rummo clasificó con el nombre de "Variedad hemática".

Como síntomas secundarios están las hemorragias por la piel, mucosas, y órganos internos. Para Banti estas manifestaciones son rarísimas, apareciendo a los sumo algunas epistasis que son pasajeras.

Pero Senator con tendencia marcada de colocar esta afección dentro del cuadro de las pseudoleucemias y teniendo en cuenta las hemorragias constantes en esta última lesión hace resaltar 6 hematemesis y enterorragias en 7 casos.

El hígado está normal con respecto a su funcionalidad; puede estar algo aumentado de volumen, no hay ictericia pero los enfermos presentan un tinte pálido especial.

En el aparato cardio vascular nada más que algún soplo anémico, a causa de la misma anemia hay disnea de esfuerzo, debilidad general y astenia.

Ganglios y órganos linfáticos. Nada de particular.

Los trastornos gastro intestinales, como ser anorexia, náuseas, vómitos, ipopexia, etc., solamente aparecen en los períodos avanzados de la enfermedad. Banti no los menciona.

En este período puede aparecer un estado fe-

bril que bajo forma irregular se repite tras un largo período de intermitencia; fenómenos de periesplenitis con dolores generalizados al abdomen aumentándose a la palpación de la región esplénica, manifestaciones que son poco constantes.

Luego, siempre que nos encontremos en presencia de una disminución de gl. rojos, hemoglobina, lencopenia y alteración del valor globular, pensar en anemia grave; si a esto agregamos bazo grande con conservaciones de forma, sin alteraciones de ninguna naturaleza en el aparato linfático, estado de los huesos, ni en el hígado, pensar en anemia esplénica pura de los adultos, siempre después de haber descartado por todos los medios clínicos y terapéuticos la sífilis, el paludismo, el kala azar, hidatidosis, etc.

Etiología: Patogenia, Anatomía Patológica, diagnóstico y tratamiento.

(*Véase enf. de Banti.*)

ANEMIA ESPLENICA CON CIRROSIS

HEPATICA, ATROFICA, VENOSA

(*o Enf. de Banti*)

En el año 1894 Banti describe este tipo mórbido nuevo hasta entonces y que cataloga con el nombre de "Esplenomegalia con cirrosis hepática".

Posteriormente a él publican casos iguales Galvani, Cavazzuti, Ascoli, Rinoldi, etc., fuera de Italia, en Alemania, Inglaterra, Rusia y Francia. En 1909 en su tesis Cunha Canto (Río Janeiro) presenta 2 casos con sindrome parecido al Banti; entre nosotros Leguizamón publica un caso que tiene esplenomegalia y cirrosis hepática pero con lencocitosis; Carreras en su tesis año 1913 presenta 2 casos; más tarde el Dr. Castaño E. refiere en su tesis 2 casos bien estudiados y que practican esplenectomia con feliz resultado en 3er. período.

No es el caso de repetir con Gilber que la enfermedad de Banti solo existe en Italia; hoy se en-

cuentran a menudo entre nosotros, así lo comprueban los casos ya citados y los estudiados por Castaño Carlos A. y Domingo Iroeta, Horacio Williams (Anales del Instituto de Clínica Modelo), Mirizi (tesis Córdoba 1916), etc., etc.

El Dr. Oscar Copello en su trabajo Esplenectomia en las anemias crónicas, reune un total de 5 casos en tres de los cuales no hay la menor duda de que se trata de Enf. de Banti.

Etiología y Patogenia. — Teniendo en cuenta la manera fácil y segura de reaccionar el bazo ante algunos procesos infecciosos o tóxicos, y siendo la esplenomegalia uno de los primeros síntomas, lógico fué que buscase Banti en ésto la explicación del proceso.

Inútiles fueron todas las tentativas de investigación bacteriológica de sangre, cultivos, punziones de bazo, etc., para dar con el supuesto germen.

Para Silva, Cavazzani, Rinoldi y otros, el origen estaría siempre en el intestino, seguido de una enfermedad aguda (reuma, sarampión, grippe), pero es de observar que en muchos casos no se hallan tales antecedentes. Otros como Barr lo atribuyen a origen nervioso, siendo la esplenomegalia debido a una acción vasomotora de la región esplénica, ilustrando su teoría con casos que se produjeron después de un traumatismo.

Para otros el estado constitucional, la predis-

posición linfática, debilidad general y de los órganos hemotopoyéticos podría ser la causa de la enfermedad.

Cuando todavía no se practicaba la Sero-Reacción de Wasserman, Chiari era un fiel sostenedor de que la sífilis era una de las principales causas etiológicas del Banti; autores franceses sostienen hoy las afirmaciones que hiciera Chiari muchos años hace. Pero nosotros sin negar la posible participación que pueda tener la afección luetica originando un sindrome clínico en un todo igual al Banti (comunicaciones de G. Caussade y G. Levy Franckel en la Societe Médicale des Hospitaux 12 Junio 1914) y Novaro R. (Tomo I—1916 Anales del Instituto de Clínica Modelo) caso igual al 3er. período del Banti que mejora con tratamiento específico; (1) creemos que el Banti existe como proceso mórbido con un sindrome anatomo patológico propio aunque el sindrome clínico no le sea exclusivo.

El Paludismo crónico puede por las lesiones ulteriores que origina en el bazo determinar un proceso de esclerosis cuya variedad estudió y colocó Rummo dentro del cuadro de la anemia esplénica.

Por fin, los procesos de trombosis venosa descrita por Deré, y el de trombosis arterial originan-

(1) Casos presentados por Resio (Tesis contr. al est. sífilis hepática 1916).

do infartos anémicos del bazo, tal cual es uno de nuestros casos, dan un sindrome clínico y anatomopatológico igual al Banti; pero en estos casos persiste la duda y se hace imposible la afirmación de si la trombosis es anterior a la anemia o si ésta es quien origina el trombus.

Muchas son las teorías expuestas para explicar el proceso ulterior que tiene su origen en el bazo, pero ninguna como la de Banti, es la menos expuesta a la crítica y dice así: "El agente morbígeno-tóxico, infeccioso, etc., se localiza primeramente en el bazo, después de haber llegado a él por vía hemática". (Parecería afirmar esto, porque las primeras alteraciones se inician alrededor de los pequeños ramos arteriales intraesplénicas). (1)

2.° En el bazo este agente determina un estado irritativo crónico que daría lugar a la fibroadenia difusa.

3.° Sea por el alterado metabolismo esplénico o porque el agente morbígeno es un organismo viviente que elabora toxinas; en el bazo se generan venenos anemizantes en el caso de ser anemia esplénica pura, y anemizantes y cirrogenos en los otros tipos; que pasando por la vena esplénica van a la circulación general determinando anemia espléni-

(1) Esta coincidencia hace que resulte interesante el buscar en los cortes histológicos de los endotelios vasales el posible agente infeccioso.

ca pura en el primer caso y la cirrosis hepática en el segundo. Son estas sustancias tóxicas e irritantes formadas en el bazo que pasando por la vena esplénica van al hígado, determinando en la primera una fleboesclerosis, y en la glándula hepática, hepatitis interticial tóxica de origen esplénica; así como se determina una hepatitis interticial alcóholica de origen gastro intestinal.

Mucho se ha discutido sobre el mecanismo de la acción enemizante; unos la atribuyen a un proceso de hemolisis; pero la falta de urobilina y hemoglobina en la orina, siempre que la glándula hepática no esté alterada, induce a deshechar esta hipótesis. Otros creen que la hemolisis se efectúa dentro del bazo, pero la falta de sus equivalentes biológicos dentro de este órgano descartan esta otra afirmación:

Para Rummo el origen de la anemia sería que las sustancias tóxicas elavoradas en el bazo tienen acción deprimente e inhibidora sobre la función de la médula o sea, la que daría origen a una producción menor de elementos hemotológicos.

Varias objeciones se han formulado a propósito del concepto patogénico: así Galvagni, Maragliano, etc., dicen; la enfer. de Banti es una esplenomegalia con anemia consecutiva, pero la cirrosis hepática es una complicación accidental debido a otras causas.

La evolución metódica de los 3 períodos de la enfermedad de Banti, el hecho de que la fleboesclerosis en los casos avanzados se prolongue hasta los ramos intrahepáticos de la porta, y de que la esplenectomia practicada ha sido capaz de hacer retroceder al proceso cirrótico-hepático, habla en favor de que el origen es esplénico.

Para Reboullet y Gilbert la enfer. de Banti es una cirrosis biliar hiperhesplenomegálica.

Banti rebate tal afirmación con los siguientes argumentos: La atrofia con aspecto granuloso del hígado, no es de las cirrosis biliares, la endoflebitis esclerosa de los ramos de la porta intrahepática faltan en las cirrosis biliar. Las células hepáticas en el Banti aparecen como en la cirrosis atrófica, pero nunca normal o hipertróficas como en la cirrosis biliar y por fin en ésta cuando el bazo está alterado es a causa de extasis sanguineo, nunca a fibroadenia como en el Banti.

Jypkin, Albu, Naunyn y otros aseguran que la enfer. de Banti es una cirrosis atrófica vulgar del hígado con esplenomegalia; Banti refuta estas objeciones al poder afirmar que en algunos casos la esplenomegalia ha precedido a los primeros signos de la cirrosis hepática, hasta 10 años, la falta de antecedentes para explicar el origen de la cirrosis. La regresión que puede sufrir el proceso cirrótico por la esplenectomia, las lesiones fibroadénicas del

bazo cuando aún no asoman las lesiones hepáticas y por fin el aumento de volumen de los senos venosos y la falta de fibroadenia son propios de las común cirrosis atrófica.

Fanckler afirma en su tesis que la enfermedad de Banti tiene por base una hemolisis exagerada y la esplenomegália sería la consecuencia de la hemolisis efectuada en el bazo, que reacciona esclerosándose; pero la falta de pigmento hemolítico y de macrofagos globulíferos en el bazo basta para descartar tal hipótesis.

ANATOMIA PATOLOGICA

Las alteraciones anatómicas fundamentales tienen asiento en el bazo y en el hígado.

El bazo: aumentado de volumen, configuración conservada, cápsula en general lisa transparente, con fuertes adherencias particularmente con la cúpula diafragmática, al corte pulpa poco suculenta de coloración rojo al rojo vinosa; muy desarrollado el sistema trabecular.

Vasos del ileo. — En la arteria nada de particular. La vena aparece dilatada con amplia luz sin trombus; aunque no siempre tiene algunas placas de endoflebitis en forma de focos, otras veces más extendidas; casi siempre se observa engrosamiento de su túnica interna; estas alteraciones pueden encontrarse en el tronco de la porta, pero faltan en el de las mesaraicas.

Examen microscópico. — Cápsula espesada, en

sitios se confunde con el tejido escleroso y compacto de la pulpa esplénica, con abundante tejido elástico dispuesta en forma de retículo, con tendencia a un proceso de degeneración hacia la periferia de la cápsula; de ésta parten tabiques que se internan hacia la pulpa con abundante producción de tejido elástico.

Pulpa esplénica. — Es asiento de importantes alteraciones, los senos venosos estrechos y exangues, su endotelio no presenta indicios de proliferación; el tejido de sostén o retículo ganglionar que normalmente está formado por delicados filamentos, va engrosándose paulatinamente, aplastándose en otros puntos, hasta tomar un aspecto homogeneo o ligeramente fibrilar, interrumpido por lagunas, residuos de mallas de tejido noble no esclerosado aún. En otros puntos este retículo no muy engrosado deja mayores lagunas, en las que se encuentran algunos gl. rojos y células linfáticas, el retículo en este caso se confunde con el de los tabique emanados de la cápsula.

Como vemos, este proceso haciendo más grueso y fibroso los haces del retículo linfático, haciéndole siempre conservar su carácter reticular y adenoideo. Es a este proceso que Banti lo bautiza con el nombre de fibroadenia.

Este proceso de fibroadenia que no es uniforme en todo el órgano, parece tener su sitio de elección

en las regiones perivasculares, de manera que en los casos avanzados todas las arteriolas están rodeadas de un cerco fibroadénico más o menos compacto, dispuesto generalmente en forma anular. Esta coincidencia indica como lo ha supuesto Banti que este proceso esclerótico tiene origen exquisitamente vascular, apoya este concepto el hecho de que Ferrarini, Marini, Fenzi y Morandi al estudiar estos procesos, hablaron que este tipo fibroadenico se acompaña de neoformación de tejido elástico, tejido que tiene su origen en las paredes arteriales.

Ningún signo de hiperplasia en los elementos libres de la pulpa, hay escaso número de glóbulos rojos, células linfáticas, células esplenicas y en algunos casos leucocitos con núcleo polimorfo y granulaciones eosinofilas, nunca células gigantes ni gl. rojos nucleados, ni reacción mieloide, ni pigmentos y células globulíferos, negativa la investigación del hierro.

Por lo que respecta a los corpúsculos de Malphigio algunos son normales, otros aumentados de volúmen sin estar alterados, en otros hay espesamiento y esclerosis de la arteria folicular, que en algunos casos llega a ser un verdadero cordón escleroso, que puede extenderse hasta el folículo determinando la esclerosis de este, asemejándose este a un núcleo fibroso.

La esclerosis puede desarrollarse en una parte

del folículo permaneciendo la arteriola de un lado en contacto con tejido sano y del otro lado con el proceso fibroso. En los folículos sanos son raras las figuras de carioquinesis, observándose a menudo procesos de necrosis, en algunos se ven gruesos cuerpos hialinos provenientes en gran parte de la fusión de células necroticas.

El hígado permanece normal en el primer período; los ganglios linfáticos no presentan nada de anormal.

En el segundo período no aparece modificación alguna en el bazo; pero el hígado que está grande aparece con superficie lisa o ligeramente granulosa; al examen microscópico se constata una hiperplasia conjuntiva que se inicia alrededor de los ramos de la porta, los vasos biliares están sanos.

En el período ascitico:

Permanecen igual los procesos de fibroadenia que se desarrollaron en los folículos y pulpa esplenica: Para Banti en este período sería rarísimo encontrar éxtasis, pero si aparecerá la neoproducción de tejido elástico.

Los ganglios linfáticos continúan normal. El hígado ya atrófico sufre las mismas alteraciones que se constatan en la cirrosis de Laennec.

El líquido ascítico tiene todos los caracteres de los transudados.

Resumiendo, diremos que se trata de un pro-

ceso de esclerosis propio de fibroadenia del tejido fundamental, que se inicia en las paredes de las arterias rodeándose estas de un bloc fibroso, más acentuado en su trayecto extrafolicular, estas ramas al terminar en el folículo pueden rodeándose siempre del mismo proceso, determinar total o parcialmente la esclerosis del folículo de Malphigi. Falta de éxtasis, senos venosos estrechados con endotelio-tumefacto y cordones intervasculares aumentados de volumen.

Este complejo histológico en que reposa la especificidad del proceso patológico denominado por Banti de fibroaden ia es exclusivo de la anemia esplenica?

Mucho se ha discutido dentro y fuera de Italia y citaré a propósito algunos casos que en tela de juicio pone Morandi al publicar un trabajo sobre este asunto en la Riforma Médica año 1910.

Bezancon hace mención de un niño sifilítico de 4 meses en que las lesiones histopatológicas del tumor del bazo, eran (corpusculos de Malpighi atróficos, con espesamiento del reticulo, de las redes de sostén y con éxtasis. Tissier refiere otro caso de una esplenitis interticial sifilítica con fibrosis de las paredes arteriales y corpúsculos de Malphighi. Paris y Salomón describen alteraciones parecidas en los heredosifilíticos.

Chiari, Morchaud y otros, describen en los ma-

láricos cierta esclerosis periarterial semejante a la fibroadenia, pero había abundante pigmento melánico.

Ferrarini encuentra en la leucemia y pseudoleucemia las mismas alteraciones fibroadénicas que en la enfermedad de Banti, pero los procesos de linfo y mieloadenia desarrollados en la pulpa bastan para apartarlo de la lesión que nos ocupa.

En la cirrosis atrófica de Laennec, Azzurini que ha realizado repetidos estudios a propósito niega haber encontrado el menor indicio de fibroadenia; pero Bezaucon describe una forma de periarteritis que la atribuye a marcada invasión del tejido conjuntivo de la cápsula.

En los corpúsculos de Malpighi no halla nada de particular. Pero Luzzatto en publicaciones posteriores sostiene que en la cirrosis vulgar pueden aparecer lesiones de fibroadenia, en un todo semejante al Banti, siendo de notar que los seños venosos permanecen en esta cirrosis de Lannec, siempre dilatados. En otras esplenomegolias han descrito procesos semejantes a la fibroadenia: Pero es preciso tener presente que la forma descrita por Banti siempre tiene algo de característico: Así la esclerosis del tejido conectivo fundamental constituye el todo ella es la escencia y el sustracto en que reposa esta variedad patológica. Es a este propósito que Morandi, dice: "Existe seguramente si no

una fibroadenia ligada esclusivamente a un grupo de tumores esplénicos, exclusivamente fibroadénicos, tumores con espesamiento y esclerosis, del tejido fundamental del bazo, esclerosis de origen francamente vascular y arterial que invade más o menos ampliamente la pulpa y los folículos; pero siempre en la enfer. de Bauti hay algo de característico''.

SINTOMOLOGIA

Banti dividió la evolución de su enfermedad en 3 períodos.

1.° Período o anémico:

Este que es en un todo igual a la anemia esplénica pura, se manifiesta por 2 grandes síntomas, esplenomegalia y anemia.

En la esplenomegolia la primera manifestación de la enfermedad, hipertrofia que se produce lentamente apercibiéndose el enfermo cuando este ha adquirido gran tamaño, pues es indoloro a excepción de algunas crisis de esplenalgia que suelen manifestarse en algunos casos. Conserva la forma propia del órgano, su superficie es lisa e indoloro a la presión.

Los síntomas anémicos siguen a la esplenomegalia, para Banti hay disminución de gl. rojos y hemoglobina, pudiendo llegar hasta la mitad de lo

normal; para Senator existe ya su triada hematológica: oligocromémia, oligocitemia y leucopenia con fórmula leucocitaria normal o ligeramente alterada.

El estado general decae lentamente, palidez de la piel y mucosas que se evidencian más, a medida que la anemia se acentúa; como el apetito está conservado no hay mayor pérdida de peso; hay palpitaciones y disnea de esfuerzo, pueden auscultarse soplos anémicos.

Hígado. Normal. Orinas nada de particular: órganos y ganglios linfáticos normal. Este primer período que es afebril puede durar de 3 a 12 años.

2.° Período o intermediario:

Se inicia por trastornos gastro intestinales, pérdida del apetito, mala digestión de los alimentos, fenómenos de dispepsia, síntomas todos que pueden pasar desapercibidos, o no presentarse.

Durante este período precirrotico aparecen en la pared del abdómen al nivel del hipocondrio derecho ligera red venosa. El hígado al finalizar este período aumenta de volúmen, sobrepasando 2 a 3 trances de dedos el reborde costal, para disminuir en el período siguiente, este fenómeno es lo que llama Rummo, hipertrofia preatrófica.

La orina se hace escasa, concentrada con abundante uratos y urobilina.

Este período dura generalmente de 12 a 18 me-

ses pero hay casos como el de Bonardi y Silva de 7 y 6 años respectivamente.

3.° Período o cirrotico:

El bazo conservando siempre su forma raramente varía el volúmen que adquirió durante el primer período. Los fenómenos anémicos se agravan.

El hígado se atrofia escondiéndose debajo del arco costal, las orinas más densas y menor cantidad, oscuras, con gran proporción de uratos, contienen urobilina y bilirubina. La piel toma un tinte térreo especial o se acentúa si ya existía, pero no hay ictericia; aparecen epíxtasis, pero dice Banti no haber visto esa discrasia sanguínea a que se refiere Senator y que señala ya en el fin del 2.° período; discrasia debida a insuficiencia hepética? y que origina melenas, epístasis, hematémesis, hemorroides, etcétera.

Esta tercera etapa tiene por síntoma principal la ascitis que distiende el abdómen poniéndolo globuloso cuando hay mucha cantidad, tiene los caracteres de un trausudado. D: 1010 a 1019, coloración citrino y se reproduce facilmente. Este período dura 1 año, y termina con el enfermo en caquexia.

DIAGNOSTICO

El orden metódico de los síntomas imponen el diagnóstico de la enfermedad; bazo grande, anemia, alteraciones hepáticas.

En el primer período cuando estamos en presencia de una esplenomegolia seguida de la triada hematológica de Senator, es imposible establecer si estamos en presencia de una anemia esplénica pura; ambas son clínica y anatomopatológicamente iguales; cabe preguntar entonces son dos entidades distintas?

Varias son las teorías e hipótesis en que fundan sus razones los unicistas y dualistas a este propósito.

Es exacto que una esplenopatía puede determinar la muerte ya sea por anemia grave sin indicio alguno de cirrosis hepática (enf. de Griesuiger Banti); o sino llevarlo a la muerte no por caquexia ané-

mica sino por cirrosis hepática con anemia moderada (enf. de Banti).

El agente productor de la enfermedad aunque desconocida es o distinto, o hay una cierta predisposición orgánica puesto que en una elabora venenos anemizantes y en la otra son fuertemente cirrogenos.

Para los unicististas el agente causal es el mismo; elaborando dos clases de sustancias tóxicas, uno anemizante el otro cirrogeno, según predomine uno u otro se producirá la muerte por caquexia anémica o por cirrosis.

Mientras que otros y entre estos Cardarelli, sostienen que el agente morbígeno es capaz siempre de elaborar los dos tipos de venenos, y que la falta de cirrosis hepática en la anemia esplénica pura, se debe a que el enfermo ha muerto muy pronto, pues si hubiese sobrevivido bien podría manifestarse después.

Banti en este sentido adopta un temperamento ecléptico y dice: "En el estado actual en presencia de un caso de esplenomegalia fibroadénica será imposible preveer en qué caso la enfermedad siguiendo su curso natural habría terminado con anemia grave o con cirrosis hepática, siendo realmente imposible decidir si con la esplenectomia se han obtenido curaciones en el primer período de la enf. de Banti, o en casos de anemia esplénica pura; ase-

gurando solamente que con la esplenectomia se han obtenido curaciones radical de esplenomegolias, que habrían llevado a la muerte por caquexia anémica, o por cirrosis hepática", y no olvidar jamás que sus resultados serán tanto más alagadores cuanto más prematuramente se practique.

Siguiendo a Mural Lablé diferenciaremos de las siguientes esplenomegolias.

1.° Esplenomegolias de origen hepático:

Podemos decir que el bazo es el órgano de reacción obligada en las lesiones hepáticas, según unos a causa del éxtasis venosa producida por la hipertension portal frecuente en la cirrosis, y otros la atribuyen a la acción defensiva del bazo contra los venenos hepáticos, taurocolato de soda..., etc.

En la cirrosis de Laennec hay antecedentes alcohólicos, hígado al principio grande doloroso y como complemento en las orinas pigmentos biliares... etc., después al iniciarse la atrofia manifiéstase por igual en ambos lóbulos, mientras que en el Banti es mucho más marcada en el lóbulo izquierdo. (Gargitano describe un caso en que había atrofia completa del izquierdo, mientras que el derecho estaba normal.

El bazo no es lo primero que aparece como en el Banti y cuando lo hay nunca es tan grande. La piel es gris amarillenta y no pálido anémico como en el Banti, además la edad del sujeto, las pituitas,

los fómitos, y por fin la falta de la triada hematológica imponen el diagnóstico.

2.° Esplenomegalias de origen cardiaca.

La asistolia al determinar un éxtasis sanguíneo en todas las vísceras puede determinar hipertrofia de este órgano, pero la disnea, estado general...

3.° Esplenomegalias de origen tóxico e infec-
etc., bastan.
cioso:

Dejando a un lado todas las formas de esplenomegolia, que se presentan en las afecciones agudas (tifus, sarampión... etc.), fijaremos nuestra atención en la forma malárica y sifilítica.

La malaria crónica puede presentar una esplenomegalia de volúmen variado, en algunos enfermos, el tratamiento apropiado llega si no a curar la enfermedad al menos a hacer desaparecer el bazo; en otros los resultados son nulos y en los menos sigue a esto una cirrosis atrófica del hígado.

Para establecer el diagnóstico en estos casos bastarían los antecedentes maláricos. Pero Rummo se pregunta por qué en los menos estas formas maláricas se complican adquiriendo todo el sindrome de la enfermedad de Banti Según él la malaria en si no siempre es el factor único y primitivo de la esplenomegolia, el hemosporidio en ciertos períodos de actividad o de fertilidad del terreno es capaz por si solo, determinar en el bazo, alteraciones en

su estructura y hacer que este órgano se convierta en un centro toxígeno de venenos cirrogenos y anemizantes, aproximándose en un todo a las esplenomegalias criptogenéticas.

Basándose en esta hipótesis es que Rummo agrega una división más al cuadro de las anemias esplénicas.

La sífilis hereditaria cuya esplenomegalia puede ser el único síntoma aparente se acompaña de anemia con mielocitos y gl. rojos nucleados. La sífilis en el 2.° y 3.° períodos puede manifestarse con esplenomegalia, (1), pero en estos casos, los antecedentes, los estigmas, el examen prolijo del enfermo, la sero-reacción de Waserman, la linfocitosis y por fin el tratamiento, impondrán el diagnóstico.

4.° Esplenomegalias por lesión de órganos hematopoyésticos.

En la anemia perniciosa no hay esplenomegalia, podría confundirse, solamente cuando se acompaña de tumor esplénico pero en este caso el examen de la sangre (megalocitos, megaloblastos, gl. rojos punteados, poikilositosis, degeneración poicromatofílica... etc. Valor globular aumentado además del cuadro clínico tumefacción de la piel, edemas, fiebre... etc., bastan para establecer el diagnóstico.

(1) Alteraciones hepaticas y modificaciones en la formula hematologica (casos citados por Caussade, Milhit, Resio y otros) dando un conjunto sintomatologico en un todo igual a la enf. de Banti.

En las leucemias, si bien hay esplenomegalia del mismo tipo que el Banti, y anemia, hay siempre hiperleucocitosis, más de 50.000 gl. blancos; si es forma linfoidea hay buena adenopatía del cuello, axila... etc. En las formas mieloide hay además grandes mononucleores, mielócitos y grandes linfócitos entre los elementos sanguíneos. En las pseudo leucemias si bien hay una fórmula hematológica normal o por lo menos igual al Banti; hay tumefacción de ganglios linfáticos.

Senator que tiende siempre a catalogar la enfermedad de Banti, como una simple pseudoleucemia, hace de estas formas la siguiente clasificación, en unos hay hipertrofia de ganglios linfáticos predominando estos sobre el bazo, esta sería la forma de pseudoleucemia linfática o enfermedad de Hodgkin; en el caso contrario cuando la hipertrofia predomina sobre el bazo no existiendo casi ganglios palpables in vivo pero si los toráxicos u abdominales, sería la forma de pseudoleucemia esplénica o enfer. de Banti. La anemia esplénica mieloide denominada por Vázquez y Aubertein y por Weil y Clerc esplenomegolia crónica con reacción mieloide se caracteriza especialmente por las alteraciones en la crasis sanguínea, en esta los leucocitos están en proporción normal, hay linfocitosis y aumento de mielócitos neutrófilos, grandes glóbulos rojos nucleados, normoblastos y megaloblastos.

5 Con tumores de Bazo:

El endotelioma primitivo o enfermedad de Glaucher, es una afección rara, presenta carácter familiar, su curso es lento; agrandamiento constante del bazo presentando la esplenomegalia una superficie irregular, además hay dolores agudos que se extienden en el hipocondrio izquierdo, diatesis hemorrágica, ictericia y anemia progresiva acompañada de leucocitosis; más de 15.000 glóbulos blancos.

Los quistes hidáticos cuya localización en el bazo dan un porcentaje según Herrera Vegas y Cranwel de 3 o/o; puede desarrollarse dentro de la glándula dando una hipertrofia aparente en masa, o desarrollarse en algunos de los bordes o caras, en este caso el órgano es deforme: En todos la sintomatología es bien pobre, pues en algunos casos observados en el Hospital Italiano, los enfermos se aperciben de su mal cuando el volumen de su abdomen era considerable, vale decir que evoluciona casi siempre silenciosamente; el estado general no se altera, pero la Sero-reacción de Ghedini y la Eosinofilia imponen el diagnóstico.

La esplenomegalia crónica de origen pielo trombática? presenta como síntoma clínico la esplenomegalia seguida de anemia, y continúa su evolución en un todo igual al Banti; clínicamente la diferencia es imposible pero ambas curan con la esplenectomia practicada a tiempo.

El cáncer del bazo cuya localización es rara origina metastasis en el hígado, estómago, etc.: la evolución es lenta.En el sarcoma cuya evolución es rápida da lo mismo que el anterior, una superficie rugosa del órgano, marcada leucocitosis y alteraciones del estado general.

Tratamiento:

Siendo la causa de la enfermedad desconocida se trató empíricamente, por todos los medios posibles solucionar el problema de una curación, empleando las sustancias terapéuticas capaces de modificar el volumen del bazo, y alterar la crasi sanguínea, basada en cura de climas apropiados secundado por el hierro y el arsénico. Rummo agrega a la anterior para aquellos casos inoperables, la acción de la estrignina y del fósforo, llegando de este modo a prolongar la vida del enfermo.

Los rayos X fueron aconsejados con gran entusiasmo por Bozzolo, Joachin Varanini, Ricciardi y otros; basados en algunas mejorías obtenidas.

En una palabra podríamos afirmar que la acción de este agente terapéutico se manifiesta en estas esplenomegalias de un modo diverso. En la mayoría de los casos su efecto es nulo, en otros hay ligera mejoría que cuando aparece se manifiesta en estas esplenomegalias con aumento del número de gl. blancos y hemoglobina, y disminución del tumor

esplénico; modificaciones que generalmente son de duración efímera.

Basados en las teorías que hacen del bazo el foco inicial de los venenos o sustancias tóxicas, trataron de atacar a este con sustancias, bajo forma de inyecciones parenquimatosas, de yodo, arsénico, ergotina, quinina, etc.

Schiassi preconizó la opoterapia dando durante varios meses médula ósea fresca y extracto hepetico, Bozzolo obtuvo con esto en algunos de sus enfermos mejorías logrando mejorar el estado general y la diuresis con abundante eliminación de urea; pero nunca una curación.

El tiempo, que pone por delante las estadísticas da a cada instante razón a la cura radical propuesta desde un principio por Banti, ella es la única terapéutica capaz de salvar al enfermo, siempre que fuese practicada antes que la glándula hepática tomase franca intervención en este proceso morboso, vale decir en el período llamado por él, anémico. Siendo en este sentido elocuente la estadística de Carstens al dar el 100 por 100 de curaciones sobre 12 casos operados. Banti hasta 1910 tiene 11 casos operados en el primer período sin ningún muerto.

En el segundo período cuando el hígado empieza a manifestarse hipertrofiándose, los resultados no nos dan un porcentaje tan elevado de curaciones, pero sí, es un medio eficaz; pues general-

mente se produce una regreción del proceso hepático, vale decir la curación de la enfermedad; según estadísticas de Bret y Cordier hay un 60 % de curaciones.

En el tercer período cuando el estado general es bueno y la anemia no muy acentuada, debe practicarse la esplenectomía, pero ya en este caso con menor probabilidades de éxito, pues si bien esta operación trae la desaparición del foco toxígeno, la de la leucopenia, la mejoría de la anemia y del estado general, raramente puede producir una regreción de la avanzada cirrosis hepática, que es la que determina el porvenir del enfermo.

Para Banti y muchos otros autores la esplenectomía practicada en este período, sería una mala intervención porque precipitaría la muerte del enfermo; pero las estadísticas de los autores ya citados dan en este período 40 % de curaciones.

Buscando en este sentido métodos menos cruentos, es que Schiassi ideó fijar el bazo a los labios de una laparatomía obteniendo así una doble circulación, haciendo que las sustancias tóxicas no pasen directamente al hígado; cita el caso de una mujer de 32 años, que cura completamente, estando en el tercer período.

Preconiza también lo que él llama (esplenocleisis) que consiste en aislar el órgano colocándolo fuera de la cavidad peritoneal y eliminando algu-

nos pedazos, a fin de disminuir su actividad reduciendo su cantidad de sangre y haciendo más rápida la circulación esplénica. En caso de hallarse ante el 3er. período agregaría a esto la ementoplexía secundándola con la opoterapia: Sus resultados fueron siempre sastifactorios.

Entre nosotros la primera esplenectomía practicada con este fin fué la que llevó a cabo el Dr. Gandolfo en 1912, al año siguiente el Dr. Chutro realiza otra. El Dr. Marotta la lleva a cabo con feliz resultado viviendo los enfermos, en dos casos de tercer período de Enfermedad de Banti, citados por Castaño E. (Tesis 1915). En la tesis de Mirizzi 1916. (Córdoba). Hay otro caso operado en 3er. período por el Dr. Romagosa; los Dres. Castaño A. C. e Iraeta D., operan en 3er. período un caso bien estudiado de enf. de Banti, enferma que sigue hoy sana después de varios años de operada.

ANEMIA ESPLENICA Y ESPLENO HEPATO CIRROSIS

Cirrosis hepática hipertrófica venosa de origen esplénica

Enf. de Banti Rummo.

— . —

Así como en la enfermedad de Banti en el período intermediario hay hipertrofia hepática que es inestable pues pasa a atrofiarse al entrar en el 3er. período (hipertrofia preatrofica); en esta o enfermedad de Banti - Rummo, el hígado se hipertrofia progresivamente hasta la terminación de la enfermedad.

Etiología y Patogenia:

(Véase Enf.: de Banti).

Anatomía y Patología:

En el bazo se observan las modificaciones enumeradas ya en la enf. de Banti.

En el hígado encontramos las alteraciones propias de las cirrosis hipertrófica venosa tal cual lo describieron Hannot y Gilbert.

Sintomatología:

Puede dividirse en dos períodos:

En el primer período aparecen los mismos síntomas que constatamos en el 1er. período del Banti, o anemia esplénica pura (esplenomegalia, anemia, triada hematológica).

Como en ambos no observamos nada de particular en la glándula hepática.

En el 2.° período se inicia la hepatitis hipertrófica, hígado grande duro, no doloroso, apareciendo más tarde lentamente fenómenos de insuficiencia hepática y de hipertensión portal (ascitis, circulación colateral, al mismo tiempo que transtornos funcionales del aparato gastro intestinal.

El pronóstico más benigno de esta enfermedad en relación con el Banti, estriba en la hipertrofia compensadora que contrarresta la acción maléfica de los venenos esplénicos sobre el elemento noble del hígado.

Diagnóstico:

En el primer período se hace difícil diferenciarlo del primer período del Banti; pero en el 2.° estadio la hipertrofia constante del hígado impone el diagnóstico:

La falta de antecedentes alcohólicos, la gran esplenomegalia , y la manera característica de evolucionar bastan para no confundirla con la cirrosis hipertrófica de Laennec.

En los niños es frecuente la cirrosis biliar hipertrófica tipo Hanot, que se caracteriza por la gran esplenomegalia, pero la ictericia, las artropatías, etc., imponen el diagnóstico. La cirrosis cardio tuberculosa o pseudocirrosis pericárdica de Hutinel, es una forma que se manifiesta en niños de 2 a 16 años, y raramente después de los 25 años; la ascitis domina sobre todo el cuadro morboso, la ictericia falta generalmente, hay peliserositis y el bazo está ligeramente aumentado de volumen.

Tratamiento:

La esplenectomia:

ANEMIA ESPLÉNICA:

Espleno hepato cirrosis, cirrosis hipertrófica biliar de origen esplénico

(Enf. de Chauffard Rummo).

Son ambos autores que en 1900 dan a conocer el concepto patogénico de esta cirrosis biliares apartándose de las ideas de Fournier y Gilbert que consideran como causa obligada a la angiocolitis.

Patogenia:

Rummo se apoya en 2 hipótesis para explicar la lesión hepática.

Basado en los trabajos de Chauffard y Castaigne, de poder obtener una tuberculosis hepática con sistematización peribiliar por inyecciones de emulsión de bacilos de Koch en el bazo, sin producir lesiones en la vena esplénica y ramificaciones portales; y por los trabajos de Rawier y Heving de donde se sabe que los capilares biliares no tienen paredes propias estando estas formadas por la reu-

nión de varias células, que por el lado opuesto están en contacto directo con el capilar venoso, cuyas paredes son protoplasmáticas.

Dispuestas las cosas en esta forma un veneno del bazo pasa por la esplénica a la porta y se pondrá en contacto directo con la célula hepática por intermedio de los capilares venosos, este veneno será analizado por la célula hepática y sus residuos eliminados por los espacios intercelulares o capilar biliar.

Habiendo una elaboración constante de sustancias tóxicas como sucede en la anemia esplénica, y hallándose la célula hepática por una tara especial incapaz de neutralizarlas, las vías biliares estarían bajo una acción constante y lenta del pasaje de bilis cargada con estas sustancias, irritación que determinaría un proceso de angiocolitis que se propagara à los alrededores del conducto biliar (periangiocolitis), vendría una transformación fibroide de este tejido neoformado y por fin una cirrosis biliar.

En su segunda hipótesis sostiene que disminuyendo el hígado en su resistencia, por el pasaje de las sustancias tóxicas, hace que los microorganismos que están en los gruesos troncos, exalten su virulencia invadan los pequeños conductos biliares y determinen el proceso de peri y angiocolitis, originando la cirrosis biliar.

Anatomía Patológica:

En el bazo se observan las alteraciones típicas de fibroadenia, tal cual fueron descriptas en el Banti.

En el hígado las mismas alteraciones histológicas de la enfermedad de Hannot.

Sintomotología:

Puede dividirse en dos períodos:

Primer período: igual a la anemia esplénica pura. Segundo período: Es en este cuando se inicia la cirrosis hipertrofia biliar; además de la esplenomegalia con tendencia de ir cada vez más en aumento e hígado hipertrofiado particularmente el lóbulo izquierdo; aparece la ictericia que es menos acentuada e intensa que en la enfermedad de Hannot; la fiebre constante en esa enfermedad puede faltar en la afección de Chaufford Rummo.

No hay acolia pigmentaria debido a que el obstáculo residiendo en los pequeños canalículos biliares, da lugar a que pueda afluir bilis al intestino.

La triada hematológica de Senator se modifica en este segundo período, aparecen leucocitosis, eosinofilia, mielocitosis y ligero aumento de resistencia globular.

La evolución ulterior de la enfermedad en igual a la de Hannot.

Diagnóstico:

Se diferenciará de la ictericia infecciosa crónica con esplenomegalia, porque en esta hay disminución de resistencia globular.

Con la enfermedad de Hanot porque en esta la ictericia es progresiva y acentuada, hay temperatura, el hígado es de mayor volumen, y la esplenomegalia es concomitante a este pero nunca primitiva como en la afección que nos ocupa.

Tratamiento:

La esplenectomia antes que las alteraciones hepáticas empiecen a manifestarse; cuando estas aparecen es conveniente asociarla a la colecistectonia; en casos avanzados es ineficaz.

ANEMIA ESPLÉNICA

Cirrosis hepática mixta (porto biliar), de orígen esplénica

(Enf. de Rummo.)

Rummo en 1900 hace mención de este tipo mixto y en 1907 presenta 7 casos perfectamente estudiados.

Anatomía Patológica:

En el primer período, solamente en el bazo lesiones de fibroadenia.

En el segundo período las alteraciones propia de la cirrosis porto biliar, tal cual la estudiaron Dielafoy y Gaiter.

Sintomatología:

En el primer período se confunde con la anemia esplénica pura pues prima la esplenomegalia y la formula hemática característica; En el segundo período se inicia la cirrosis hepática, que en forma más frecuente es la hipertrófica biliar, para

agregar más tarde la cirrosis venosa, cumpliéndose en este caso los preceptos de Potain y Rendu.

Otras veces se observan ambos procesos simultáneos, al mismo tiempo que la ictericia crónica y la ascitis.

Tratamiento:

La esplenectomia, siempre que las lesiones hepáticas no se hallen en grado avanzado.los resultados serán felices:

ANEMIA ESPLÉNICA INFANTIL

Descrita por Cardarelli en 1882 con el nombre de pseudoleucenia infantil; por Henoch en 1883; Somma y Fede 1887 la denominan anemia esplénica infantil. Es Jaksch y Luzet que en 1891 ponen en evidencia los caracteres hematológicos esenciales de esta forma morbosa; en 1892 Mya y Trambusti completan su estudio.

Pianese en 1905 practicando funciones de bazo descubre en algunos de estos enfermos que formaban legión, en las regiones meridionales de Italia, el parásito que dos años atrás habían descrito Leishman y Donovan en la India.

Esta coincidencia además de reducir la mortalidad infantil, desde el momento que tártaro emético es casi un específico para la leishmania, separa del cuadro de la anemia esplénica infantil, una entidad mórbida conocida, diagnosticable y curable tal como es la leishmania infantum.

Patogenia:

Marfan y Simon, no creen en las diversas formas de anemias con esplenomegolias, para estos no habría más que un tipo único, con una serie de gradaciones cuyo primer peldaño sería la anemia simple, y el último estaría representado por la anemia pseudo leucámica o enfermedad de Cardarelli. Otros tienden a unificar la leucemia con la anemia pseudoleucémica, llegando a admitir la posible transformación de un tipo en otro, y por fin otros afirman que la anemia pseudoleucémica infantil no es otra cosa que una forma mieloide que ha adquirido caracteres especiales motivados por la edad del enfermo.

Etiología:

Descartado el tipo de Leishmania infantum, queda la afección que nos ocupa, cuya etiología es aun tan desconocida como en las demás formas de anemia esplénica del adulto.

Serían causas predisponentes la falta de higiene, mala alimentación, raquitismo, transtornos del aparato gastro intestinal, sífilis hereditaria, tuberculosis, malaria, infecciones crónicas, agudas, etc., etc., y por fin en otros casos no ha sido posible dar con la supuesta causa etiológica.

Anatomía patológica:

Las alteraciones fundamentales se hallan en el bazo y en el hígado.

Bazo: Aumentado de volumen, llegando hasta 200 y 300 grs., coloración rojo-oscura, de consistencia dura.

Las alteraciones histológicas serían exactamente iguales a los procesos de fibroadenia que caracterizan la anemia esplénica del adulto: En los vasos y en las mallas del retículo hay gran cantidad de glóbulos rojos mucleados y en cariokineses.

Higado:

Aumentado de volumen con los capilares intralobulares dilatados con abundancia de glóbulos rojos y blancos; Mya y Tambusti han afirmado que en estos casos existe neoformación de glóbulos rojos: Para Dominici la transformación hematopoyética del hígado, sería un carácter fundamental de la anemia esplénica infantil.

La médula ósea aparece con reacción normablástica hay además espesamiento del retículo conjuntivo, adquiriendo un aspecto adenoideo.

Sintomatología:

Ataca generalmente a niños menores de 2 años raramente a mayores de 4 años; llamando la atención la coloración amarillo verdoso de la piel, como cera vieja, anemia que tiende a acentuarse rápidamente.

El vientre está tenso, globuloso, a causa de la tumefacción del bazo, que puede llegar a tomar proporciones considerables descendiendo en algu-

nos, hasta el pubis; pero conservando siempre su forma primitiva, su superficie es lisa, borde romos, y nada doloroso.

En las formas iniciales y benignas aquellas que Petrone denomina anemia esplénica infantil, el hígado no está modificado; pero aparece aumento de volumen 2 y 3 traveces de dedos por debajo del reborde costal, en las formas graves o sea en las pseudoleucémicas.

Los ganglios linfáticos conservan su tamaño normal, solamente en algunos casos hay ligera microadenopatía.

El estado general deprimido a causa de la anemia, cambio de carácter, apático anoresia, pérdida de fuerzas, diarreas y particularmente en el período terminal epíxtasis, púrpuras y edemas en las extremidades.

Tienen temperatura a tipo remitente o intermitente, tanto más acentuada cuanto más aguda sea la forma, pudiendo asegurar que es la temperatura la que marca la duración del enfermo.

Hay un tipo crónico de forma afebril descrita por Cardarelli y Fede.

En el aparato respiratorio nada de particular: en el circulatorio hay taquicardia pueden aparecer soplos anémicos.

El examen de sangre es la base sobre el cual descansa gran parte del diagnóstico; en las formas

leves hay oligocitemia hasta 2.000.000 de glóbulos rojos, oligrocomenia, valor globular inferior al normal ligero aniso y poikiocitosis y algunos normablastos: Hay ligera leucocitosis con predominio de linfocitosis, el resto de la fórmula leucocitaria es normal.

Petrone que llega en muchos casos a encontrar leucopeina, completa así la triada hematológica de Senator igualando esta forma leve a la anemia esplénica de los adultos. En las formas graves o pseudoleucémicas los gl. rojos pueden llegar a menos de 1.000.000, enorme disminución de hemoglobina y valor globular, marcada aniso y poikilocitosis numerosos normablastos, micro y mieloblastos con nucleos bi y trilobulados característicos en esta forma de anemia (Suzet).

La leucocitosis es generalmente un hecho característico, apesar de ser esta, sumamente variable en un mismo caso, de un examen a otro, pudiendo llegar en ciertas oportunidades hasta 200.000 gl. blancos.

La fórmula leucocitaria es también muy variable, generalmente hay linfocitosis pero puede aparecer polinucleosis; hay aumento de eosiliófilos y mielocitos neutrófilos.

DIAGNOSTICO:

La leucemia aguda o linfática empieza con debilidad general, dolores de huesos expontáneos o a

la presión, diátesis hemorrogica, temperatura elevada, hipertrofia ganglionar generalizada, de amigdalas y de timo: tumefacción moderada de bazo e hígado. El examen de sangre da hasta 90 % de linfócitos, linfócitos gruesos y linfablastos. La forma mielogena difícilmente se instala en niños menores de 6 años.

En la Leishmaniosis infantum puede ponerse en evidencia el parásito en las punciones de bazo, hígado, ganglios y hasta en la sangre circulante.

La pseudoleucemia aleucémica es rara en los niños y cuando aparece se presenta con hipertrofia progresiva de los ganglios linfáticos (cuello, axila, ingle... etc.), hay espleno y hepatomegalia, falta la reacción leucémica de la sangre.

PRONOSTICO:

En las formas que por su examen hematológico se aproximan a la anemia esplénica de los adultos, en estas donde la reacción normablástica es casi nula, la curación es posible y frecuente. Pero en los casos graves aquellos con fórmula pseudoleucémica terminan generalmente con el enfermo que puede ser en forma aguda, pocas semanas en forma subaguda durando raramente más de seis meses.

Estos enfermos que se hallan en condiciones inferiores de defensa sucumben a cualquier enfermedad intercurrente.

TRATAMIENTO

Es necesario agotar toda la fuente de recursos terapéuticos empezando por combatir la anemia, aconsejando el tratamiento de Rummo, secundarlo con higiene y alimentación apropiada, y tratar la posible causa etiológica (paludismo, sífilis, raquitismo... etc.), imponiendo para cada caso la terapéutica apropiada.

Hunchner y Conte recomiendan la opoterápia (médula ósea, jugo fresco de bazo, sueros hematopoyéticos..., etc. Grof, Wolff, Turner y otros practican siempre que el estado general del enfermo lo permita, la esplenectomía, eliminando así el foco productor de la coquexia anémica.

HISTORIA CLINICA

1er. caso. — N.° de matrícula 105.732. Sala II, cama 32. Fecha de entrada: 5-II-1918.

F. D., de 15 años, italiano.

Antecedentes hereditarios. — Padre vivo, madre muerta de hemorragia a los 34 años, tiene 5 hermanos vivos y sanos, 1 muerto no sabe de qué.

Antecedentes personales.—Ignora eruptivas en su infancia; a los 10 años padece de afección meníngea ?, que cura bien a los 17 días, al año siguiente tiene fiebre que dura pocos días y cura con quinina.

Enfermedad actual. — Hace 2 años y medio que se inicia observando el enfermo que su abdomen se hacía prominente, desde varios meses atrás padecía de trastornos gastro intestinales, habiendo tenido algunas veces temperatura, a pesar de ésto su estado general era bueno, el apetito conservado,

siendo la única incomodidad una sensación de peso en el hipocondrio izquierdo. Hace 3 o 4 meses a raíz de nuevos trastornos gastro intestinales fué apercibiéndose de que su abdomen se hacía más prominente y a pesar de alimentarse bien y comer con apetito se nota asténico y pálido. Sin temperatura, orina bien. No ha tenido epixtasis, ni otras hemorragias.

Estado actual. — Buen desarrollo óseo muscular y panículo adiposo, piel coloración terrosa amarillenta, flácida y seca; actitud indiferente.

A. cabeza.—Braquicéfalo, cabellos negros abundantes, no presenta nada de particular.

Ojos. — Pupilas iguales, reaccionan bien a la luz y acomodación, conjuntivas pálidas, tinte subictérico.

Boca. — Dientes bien conservados, lengua saburral húmeda, mucosas pálidas, nada de particular en paladar y amigdalas.

Oído, Nariz. — Bien.

Cuello. — Largo, delgado, no hay latidos, se observa microadenopatía carotidea y submaxilar.

B. Torax. — Amplio en la base, fosas supra e infra espinosas escavadas, tipo respiratorio costo-abdominal.

Pulmones. — Normal.

Corazón. — Asea cardíaca normal, tonos normales, no hay soplos.

Pulso. — Regular igual, amplio, rápido P M. × 13. P m n = 7. (Pachon).

C. Abdomen. — Globuloso tenso con red venosa colateral aumentada en la parte superior al nivel del hipocondrio izquierdo; no doloroso, con cicatriz umbilical desviada a derecha; hay fluctuación. En el hipocondrio izquierdo hay un tumor que ocupa el lugar del bazo.

Bazo. — Grande no doloroso, de pared lisa, borde romo desplazable con los movimientos respiratorios, conservando su forma primitiva; su borde inferior llega hasta el nivel del ombligo extendiéndose hacia adelante casi hasta la línea mediana, su consistencia es dura.

Hígado. — Límite superior 6.ª costilla, el inferior debajo del reborde costal. No es doloroso. No se palpa.

Organos genitales. — Normal.

Riñones. — No se palpan.

Sistema nervioso. — Normal.

Examen de orines. — Hay urobilina y bilirubina. Albumina y glucosa no hay.

Febrero 19. — Sero Reacción Wasserman. — Negativa.

Examen de sangre, punción de bazo. No se observan parásitos ni microorganismos.

Resistencia globular:

Máxima 5.2 %
Mínima 3.5 %

Otra:

Máxima 4.8 % con sangre.

Mínima 3.6 % desplasmotizada.

Con sangre total:

Máxima 4.2 %

Mínima 3.2 %

Examen citológico de sangre:

	Febrero 14	Febrero 26
Gl. rojos	4.400.000	4.000.000
„ blancos . . .	6.000	4.800
Hemoglobina. .	78 %	63 %
Valor globular.	0.97	0.70
Relación	1/740	1/854
Pol. neutrófilos.	83	80
Linfocitos . . .	14	19
Mononuc. grand.	1	1
Trancisión . . .	2	—

Febrero 28 y Marzo 1.

Tiene abundante epixtasis. Mueve regularmente el vientre 1 ó 2 veces al día; orinas abundantes de 1200 a 2000 gr.

Diagnóstico:

Anemia esplénica con cirrosis atrófica del hígado: Enf. de Banti.

Tratamiento:

Se decide practicar esplenectomía, previa preparación del enfermo con peptona y cloruro de Ca.

DESCRIPCION DE LA OPERACION PRACTICADA EL 7 DE MARZO 1918

Esplenectomia. Anestesia clorofórmica 25 grs., tiempo empleado 1 hora 15'. Operador: Dr. Pini. Ayudante: Dr. Caliguiori.

Incisión paramediana de 12 cts. partiendo desde el reborde costal, abierto el peritoneo sale más o menos 400 gr. de líquido ascítico citrino se explora el bazo que es grande, con adherencias al ángulo esplenocólico, y sólidamente ligado por su parte superior al diafragma que hacen imposible luxar el órgano hacia abajo.

Se procede a dejarlo libre de su parte inferior o esa de las adherencias cólicas luego se aisla y se corta entre pinzas el pedículo vascular que se liga con seda gruesa. Se trata de desprender las adherencias con el diafragma, se cortan a tijeras dando regular cantidad de sangre, éstas que son íntimas y

fibrosas imprimen en el 1|3 superior del bazo un surco.

Se explora la glándula hepática constatándose que ésta está reducida a un bloc de consistencia dura; granulosa sus paredes y con impregnación de sustancias biliares por el color verdoso que presenta: Vasícula atrófica y sin cálculos.

Se comprueba que la hemostasia es perfecta se extraen algunos coágulos resultantes de la sangre perdida por las adherencias y se cierra la pared en 3 planos, sin dejar drenaje.

Marcha Post. operatoria. — Por la tarde y al día siguiente de operado el enfermo tiene vómitos y sed, se le da hielo y champagne helado, cesando bastante; el 3er. día es pasado con relativa calma pero aparece marcado tinte ictérico de la piel y de las conjuntivas, que se va haciendo cada vez más intenso. Al amanecer del 4.° día aparece el enfermo con suma ictericia y nerviosidad, efectuando continuamente movimientos incordinados con la cabeza y extremidades, muerde furiosamente trozos de hielo que le son puestos en la boca, deja de hablar, se suceden nuevos vómitos, aumenta la disnea y la temperatura para expirar a las 11 de la noche de este día.

Practicada la esplenectomía aparece marcada leucocitosis en este caso llega hasta 16.000 explicando este fenómeno ya sea como consecutivo o pér-

dida de sangre o sino por haberse suprimido el foco que mantenía retenidos a los leucocitos en los órganos hematopoyéticos.

La ictericia que aparecía en este enfermo, se explica por un proceso de angiocolitis catarral originado por la acción funesta del cloroformo sobre un hígado cirrótico que favorece la absorción de bilis.

Los pigmentos biliares en el torrente sanguineo tienen acción hemolítica sobre los gl. rojos y esta hemoglobina en libertad tiende a aumentar la producción de pigmentos biliares los que a su vez determinan una nefritis: es esta hemolisis una de las causas de que estos enfermos tengan temperatura después de operados.

Nuestro enfermo muere por insuficiencia hepática.

EXAMEN DE SANGRE PRACTICADO 2 DIAS DESPUES DE OPERADO

Gl. rojos	3.800.000
" blancos	16.000
Hemoglobina	75 %
Valor globular	0.98
Relación globular . .	½ 87
Polinúcl. nentrófilas.	75 %
Linfocitos	15
Mononucleares grand.	1
Trancisión	9

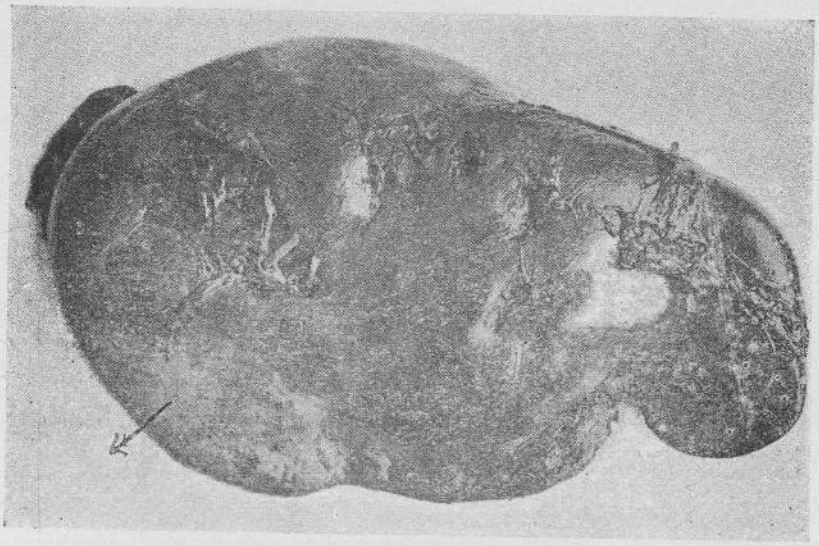

1— Infarto visto por la cara interna 1. 100 gr. 27 x 17

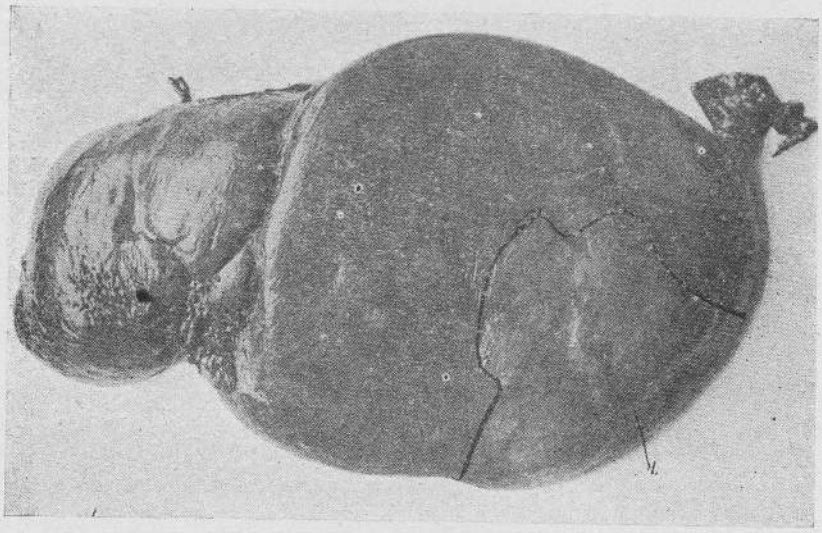

1— Enorme infarto hemorrágico. cara externa

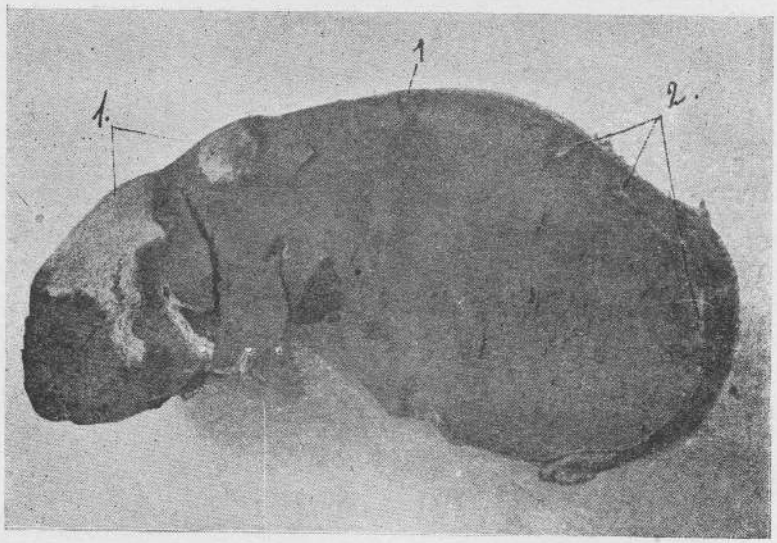

Corte del bazo:

1— Grandes infartos visto por la cara interna.

2— Gruesas bandas de tejido fibroso que parten de la cápsula, dejando como verdaderas cicatrices.

AUTOPSIA Y EXAMEN MACROSCOPICO

Escaso panículo adipoco, marcado tinte ictérico de la piel.

Cabeza: Nada de particular, ganglios no hipertrofiados.

Torax: Amplio en la base.

Pulmones: Nada de particular; congestionados en las bases.

Corazón y grandes vasos normales: Ganglios toráxicos y volumen normal.

Abdomen: Hay regular cantidad de líquido ascítico.

Hígado: Chico de coloración verdoso, superficie granulosa, con granos de tamaño variable desde un garbanzo hasta un grano de mijo. Grita bajo el cuchillo, en el corte presenta numerosas trabéculas fibrosas que circunscriben trozos de parénquima que hacen saliencia sobre la superficie del corte; el

hígado en general presenta una cápsula espesada. La atrofia se manifiesta más en el lóbulo izquierdo en que éste parece ser como un apéndice del derecho; vesícula libiar algo pequeña, llena de bilis, no hay cálculos. Peso 920 grs., largo 19 cts., ancho 14 cts.

Intestinos, riñones, ganglios abdominales, etc., están normales.

El bazo una vez extraído fué llevado al laboratorio, de donde el Dr. Spada (h.) remite el siguiente informe:

Aumentado de volumen, forma conservada consistencia dura, con 1.100 grs. de peso, 27 cts. de largo por 17 de ancho y 64 de circunsferencia. Al nivel del polo superior hay una gran adherencia fibrosa rota, que termina sobre la superficie del bazo en un extensa depresión. Cápsula espesada en varios puntos de la superficie se notan zonas de tamaño variable, estas zonas están compuestas por una parte central de color blanco amarillento rodeado por un listón color azulado.

Sobre la cara externa y borde anterior y parte de la cara interna se encuentra una zona con los caracteres descriptos, de gran tamaño. Al corte consistencia aumentada.

Las zonas anteriormente citadas al describir la superficie, presentan en el corte una forma regularmente triangular, con el vértice dirigido al hileo

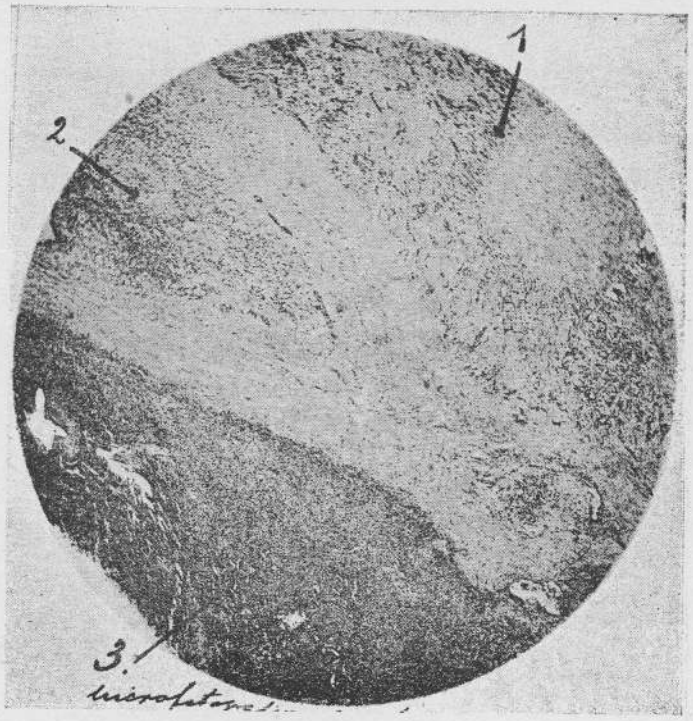

Microfotografía de bazo:

1.— Infarto en organizaciòn.
2.— Trombus en una arteria.
3.— Tejido del bazo.

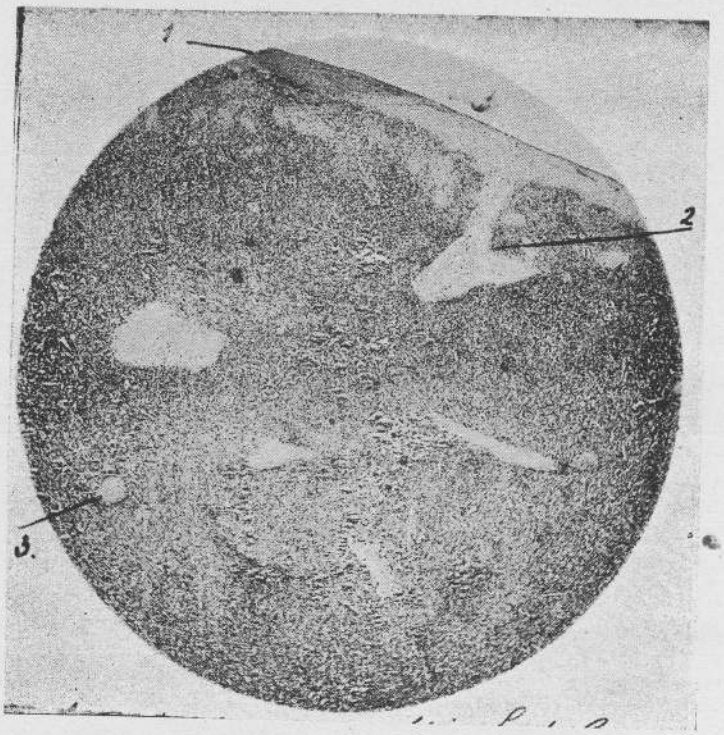

Microf. de Bazo:

1.— Cápsula espesada.
2.— Trabéculas espesadas.
3.— Folículo de Malpighi con esclerosis.

del órgano, apareciendo una zona central blanca amarillenta rodeada de un listón periférico azulado.

En otros puntos del corte, correspondiendo a depresiones que se encuentran en la superficie del bazo, se observan trabéculas fibrosas que penetran en el espesor del parénquima. Al nivel del hileo las arterias presentan su pared espesada; introducida una sonda en su trayecto y abierta su pared la luz se va haciendo cada vez más pequeña hasta terminar por obliterarse completamente al llegar a uno de los infartos ya descritos. Las venas no presentan nada de particular.

Examen microscópico. — Bazo: Cápsula espesada; las trabéculas que parten de ésta están igualmente espesadas; en ambas se nota con coloración especial la presencia de fibras elásticas. La totalidad del tejido esplénico que está debajo de la cápsula se halla transformado en un magma fibroso.

Corpúsculos de Malpighio. — La parte de tejido esplénico conservada contiene un número reducido de glomerulos, y en su mayor parte éstos se hallan parcialmente destruídos por un tejido fibroso que parte de la arteriola central del mismo, tomando el aspecto típico de fibroadenia, tal cual lo describe Banti. Otros corpúsculos se hallan destruídos por hemorragia.

Pulpa esplénica. — Las paredes de los senos

venosos están espesados; este espesamiento está formado por células de núcleo claro y fibrillas conjuntivas. Los senos en general están un poco dilatados. Los elementos celulares de la pulpa están disminuidos.

Las venas contenidas en las trabéculas que recorren la pulpa esplénica presentan sus paredes sumamente espesados. Se notan zonas ocupadas por hemorragias en vía de organización por un tejido conjuntivo joven; rico en células y capilares, infartos necróticos.

Hígado. — Tegido hepático dividido en una serie de islotes de tamaño diferente, por un tejido conjuntivo adulto.

En el seno de este último se notan canalículos biliares neoformados?

Las células hepáticas comprendidas en los islotes citados, están en algunos puntos atrofiados y con sobrecarga de pigmentos; en estos puntos se notan algunas células conjuntivas.

Corazón y Riñón: Nada de anormal.

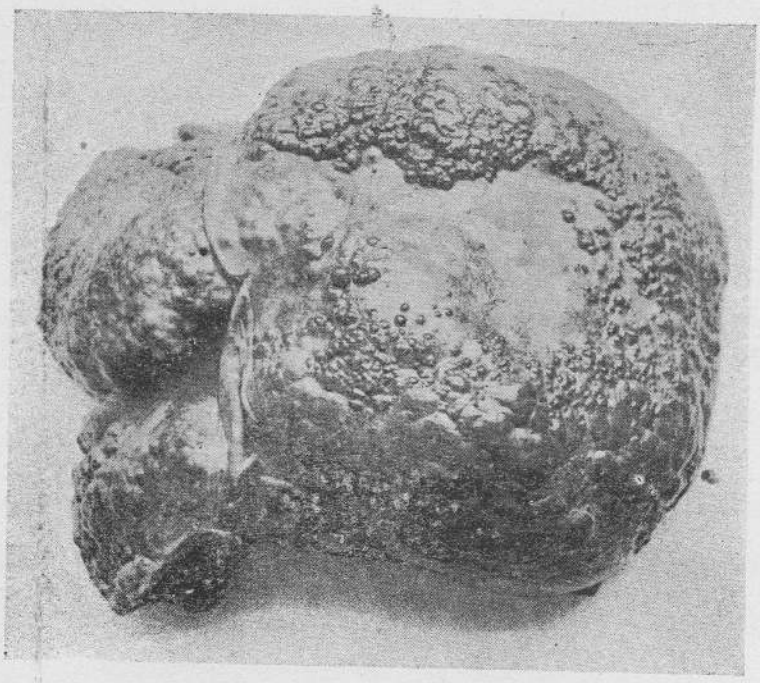

Aspecto granuloso de hígado atrófico
(cirrosis atrófica)

920 gr. 19 x 14 cts.

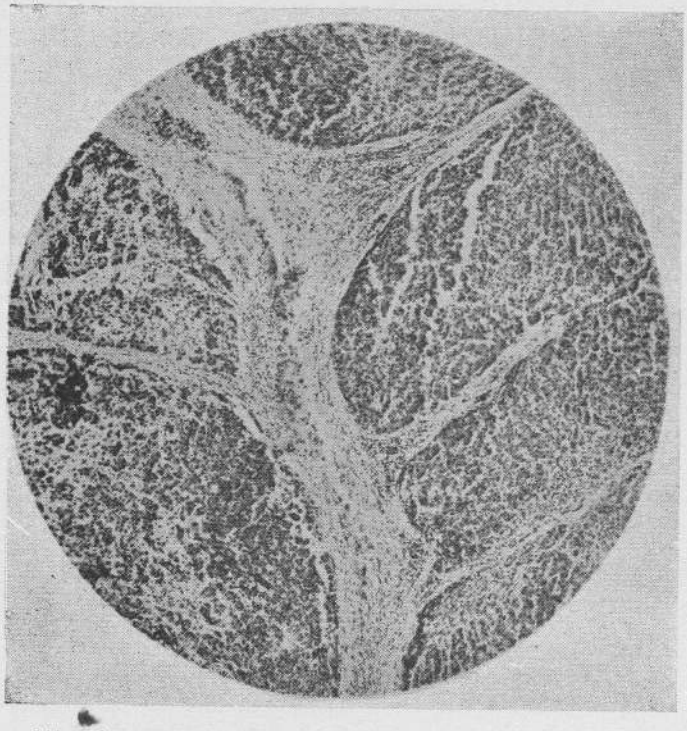

Microfotografía mostrando la cirrosis anular del hígado

II CASO

Matrícula 102.546. — De Luca Miguel, italiano, 25 años. Entra al hospital mandado por el médico de revisación militar, con diagnóstico de hidrocele.—9 IV—1917.

Antecedentes hereditarios. — Padre muerto no sabe de qué, madre sana, tiene 9 hermanos, 2 han muerto siendo niños.

Antecedentes personales. — Dice haber estado siempre sano en su infancia. A los 24 años tiene blenorragia que cura bien sin complicaciones, niega sífilis manifestaciones secundarias y paludismo.

Es buen fumador, moderado bebedor, desde hace 2 años bebe ½ litro de vino entre las comidas del día y de la noche; en el resto del día no hace uso de otras sustancias alcóholicas.

Enfermedad actual. — Empieza su enfermedad hace 2 años con ligero dolor en la región epi-

gástrica con irrediaciones al hipocandrio derecho, dolor que sufría a ratos tal intensidad que obligaba a suspender su trabajo (albañil). Nota desde igual fecha que su vientre aumenta de volumento, poniéndose pálido cada vez más; ha recurrido a tratamiento tónico pero no halla mejoría.

Dice que nunca ha tenido trastornos intestinales, mueve con regularidad el vientre, orina bien y buena cantidad.

Ingresa en el hospital el 9 de Abril de 1917. Como se trata de un reservista y atendiendo al diagnóstico con que es remitido pasa al servicio de génito urinarias y es operado de hidrocele el 12 de Abril.

Once días después de la operación tiene tos, espectoración, temperatura, malestar general; se practica examen de esputos (Neumococos positivo); desciende en lisis la temperatura a los 6 días.

Diez días más tarde empieza nuevamente a tener temperatura hasta 39°. con dolor en ambos hipocondrios, particularmente en el derecho, dando la sintomatología de litiasis biliar; el vientre tenso y doloroso impide un mejor examen. A fin de Mayo vuelve a tener nuevamente temperatura con tipo intermitente; se hace un examen y cultivos de la sangre con resultados negativos.

El 25 de Mayo se inicia tratamiento de inyecciones endovenosas de bisulfato de quinina, trata-

miento que se continúa, y a pesar de esto 10 días más tarde vuelve a tener temperatura.

En Junio 12 se practican examen de sangre y Wasserman con los siguientes resultados:

Gl. rojos.	3.000.000	
" blancos	7.800	Sangre:
Hemoglobina	49 %	S. R. Wasserman
Pelic. neutrófilas. .	66	Positiva:
Linfocitos	26	
Mononucleares . . .	2	
Trancisión	6	

En Junio 15 se inicia el tratamiento con "Neosalvarsán", pero como su estado no mejorara se pasa al servicio de clínica médica, con el siguiente estado actual:

Cabeza: Bien conformada, cabellos regular cantidad.

Ojos: Oídos, Nariz: Normal.

Boca: Dientes bien conservados, lengua húmeda saburral, mucosas pálidas.

Cuello: Largo, hay latidos arteriales, no hay ganglios.

B.—Torax: Bien conformado, tipo respiratorio costo abdominal.

Pulmones: Normal.

Corazón: Area cardíaca normal a la percusión; a la auscultación en el foco mitral hay soplo mesosistólico; en la aorta 1.° tono soplante, 2.° re-

forzado, en la pulmonar; 1.° tono soplante (soplos anémicos).

C.—Abdomen: Globuloso tenso, no doloroso.

Hígado: Grande, su borde inferior se palpa a 3 traveces de dedos por debajo del reborde costal, no es doloroso, de superficie lisa.

Bazo: Grande a 4 traveces de dedos por debajo del reborde costal, no doloroso; pared lisa con forma conservada.

Extremidades: Normales.

Sistema nervioso: Bien, reflejos conservados.

Tratamiento. — Inyecciones de bicianuro de mercurio endovenosa. Neosalvarsán 4 series, inyecciones de arseniato de hierro, alcalinos, tónicos. Al final de esta cura ha disminuído 8 kls. de peso, y es dado de alta el 5 de Noviembre de 1917, con el diagnóstico de (Esplenomegalia: heredosífilis).

Durante su estadía en el servicio de clínica médica se practican los siguientes exámenes:

Orinas: Normal.

Wasserman: Positiva.

Resistencia globular:

Sangre total:		Glóbulos desplasmotizados.
Máxima	5.8 %	5.6 %
Mínima	3.8 %	4.2 %

Exámenes de sangre.—

	Julio 25	Agosto 18	Setbre. 25	Novbre. 2
G. rojos . .	3.180.000	3.500.000	2.700.000	2.900.000
" blancos.	7.000	7.000	6.000	6.000
Hemoglob..	35 %	35 %	30 %	35 %
Peli neut. .	64	52	62	64
Linfocitos .	28	32	27	28
Mononucl. .	—	5	4	1
Trancisión.	2	7	3	2
Eosinof. . .	4	—	3	5
Mielocitos .	2	—	1	—

Ligera poikilositosis, y anisositosis. — Ingresa nuevamente al servicio el 28 de Febrero de 1918, bajo el número 105.974 presentando la misma sintomatología que describiera en su anterior entrada, ocho días antes de su nuevo ingreso ha vomitado más de 1 litro de sangre negra.

Presenta el siguiente estado actual:

Conformación esquelética buena, piel pálida con sub-ictérico. Cuello: No ray ganglios ni latidos.

Pulmones: Normal.

Corazón: Area cardíaca aumentada; en la mitral hay un soplo que se oye al iniciarse el sistole (con caracteres de anorgánico).

Pulso: Igual, regular, mediana tensión.

Abdomen: Globuloso, tenso, con marcada red venosa.

Hídago: Pequeño, límite superior 6.° espacio

intercostal el inferior debajo del reborde costal. No se palpa.

Bazo: Grande, pared lisa, duro, movido, no doloroso, y conservando su forma su borde inferior llega hasta el nivel del ombligo por delante llega hasta la línea alba.

Aparato genital: Nada de particular. Orinas: No hay albúmina, ni glucosa, ni bilis, ni urobilina, ni pigmentos biliares.

Sistema Nerviosd: Normal.

Se practica nuevo examen de sangre (citológico).

Gl. rojos	3.500.000
" blancos	3.500
Hemoglobina . .	50 %
Peli neutrof. . .	75
Linfocitos . . .	23
Eosinófilos . . .	1
Transición . . .	1

Diagnóstico: Anemia esplénica con cirrosis atrófica del Hígado. Enf. de Banti.

Tratamiento. — Se decide esplenectomia, para lo cual se le prepara haciéndole peptona, tónicos y cloruro de calcio.

Descripción de la operación. — Operador Doctor Pagliere. Ayudante Dr. Zerbini.

Anestesia intrarraquidea con novocaina. Laparatomía lateral izquierda inmediatamente por

fuera del recto, que se extiende hacia abajo hasta 2 traveses de dedos debajo del ombligo y hacia arriba hasta el reborde costal donde se la prolonga oblicuamente hacia adentro siguiendo este reborde, hasta el apéndice xifoides. La incisión da amplio campo operatorio. Se explora el bazo, no tiene adherencias patológicas, se le ataca comenzando por el pedículo, cortando siempre entre pinzas, la arteria y la vena esplénicas aislándolas y ligándolas por separado. La vena está muy dilatada, tiene 1 ct. de diámetro y sus paredes adelgazadas hace que ésta se desgarre fácilmente, no obstante lo cual se consigue dominar la poca pérdida de sangre, que ocasionan estos desgarros al practicar la ligadura, pérdida que llega difícilmente a 100 grs. A partir de aquí no hay más pérdida de sangre.

Se encuentra un ligamento espleno cólico bastante desarrollado, y que fija fuertemente el órgano en cuestión, se secciona éste ligándolo previamente.

Ya libre el bazo de sus inserciones por el ileo y ligamento espleno-cólico, se puede exteriorizar. Se pinza el ligamento freno-esplénico y se corta; esto da lugar a una herida del diafragma que ocasiona un neumotorax; accidente que se lo explica porque al traccionar el bazo el diafragma se estira en bolsa y ha sido comprendido en la pinza que debía hacer hemostasia. La herida del diafragma se

sutura con seda. Después de haberse asegurado de que la hemostasia es perfecta, se peritoniza parcialmente la cavidad del bazo y se cierra totalmente el vientre.

Marcha post. operatoria. — Al día siguiente de operado tiene 39 de temperatura con 95 pulsaciones para elevarse en el 2.o día hasta 41 con 120 pulsaciones, 72 respiraciones. Se hace examen del enfermo y se constata neumotorax izquierdo, como la disnea continuara aumentando se extrae la mayor cantidad posible de aire; mejora un poco su estado general, 4 días más tarde se observan focos de Bronco-Neumonía en el pulmón derecho, mejorando de este nuevo accidente y cayendo la temperatura por crisis a los 16 días de operado.

Continúa en buen estado, teniendo algunas décimas por la tarde, cuando a los pocos días aparece en sus orinas pigmentos biliares y urobilina, seguido de aumento de tensión de su abdomen; queda más tarde la sensación de líquido, como éste produjera molestias al enfermo en abril 21 se extrae 2.500 grs. de líquido citrino que examinado da:

Albumina 7.5 %.
Rivelta: Negativa.
Palinucleares 65.
Linfocitos 27.
Células cerosas 8.

Exámenes de sangre practicados desde el 3er. día de operado.

	Marzo 16	Marzo 20	Marzo 27	Abril 2	Abril 11	Abril 19	Mayo 17	Junio 2	Junio 8	Junio 21
Gl. rojos.....	2.720.000	3.000.000	2.560.000	2.100.000	2 060.000	2.800.000	2.900.000	2.800.000	3.000.000	2.900.000
» blancos....	13.000	9.800	8.400	8 000	8.600	7.000	13.000	9.500	9.000	8.000
Hemoglobina...	45 %	45 %	48 %	40 %	50 %	40 %	60 %	55 %	54 %	53 %
Polin. neutrof..	85	88	80	76	76	73	75	55	59	47
» Eosinofilos	—	1	2	—	2	2	1	4	13	14
Linfocitos.....	10	10	12	20	19	20	17	33	27	38
Mononucleares.	2	1	3	4	1	1	2	2	—	—
Trancisión.....	—	—	3	—	1	3	3	4	—	1
Mielocitos....	3	—	—	—	2	1	—	—	1	—

Hay anisositosis y perikilositosis, y macrocitos. Mayo 17. Glóbulos rojos normales.

Examen anatomo patológico. — Bazo: Con 1.040 grs. de peso de 22 × 18 con 60 cts. de circunferencia, con forma conservada; cápsula espesada; al corte consistencia aumentada observándose en éste numerosas trabéculas pequeñas blanquecinas que parten de la cápsula y se distribuyen irregularmente en la pulpa.

Examen microscópico.—Vena dilatada de más de 1 c. de luz, con paredes finas, no se observan placas de esclerosis.

Cápsula espesada emitiendo trabéculas que se internan en la pulpa.

Corpúsculos de Malpighio. — Un gran número está conservando su extructura normal, su número no se halla disminuido, pero un pequeño número de éstos aparece con la arteriola central espesada y rodeada de un círculo de fibrosis, determinando la esclerosis del película.

Pulpa: Senos dilatados y con sangre en su interior. Las paredes un poco espesadas. Los elementos celulares de la pulpa están en proporción algo disminuidos no hay formas anormales. Hay pequeña cantidad de fibroadenia.

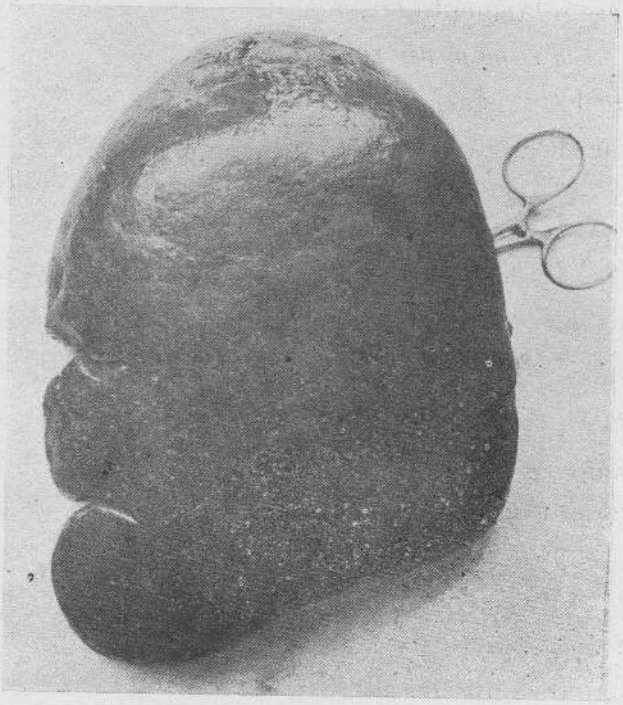

Bazo de 1040 grs. de 22 x 18 cts.

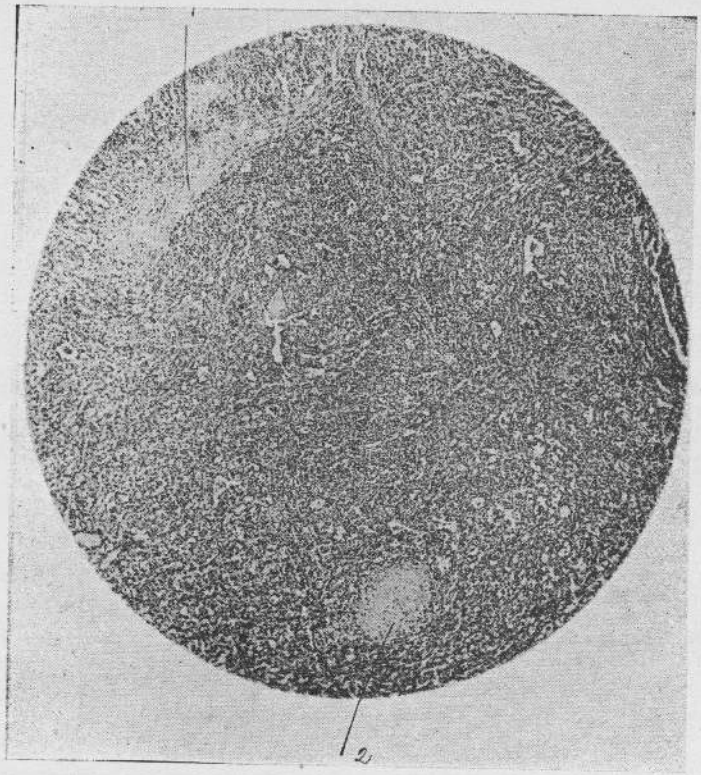

Microfotografía de Bazo:

1.— Trabéculas espesadas.
2.— Corpúsculos de Malpighi con esclerosis.

ANEMIA ESPLENICA INFANTIL

Antecedentes hereditarios. — Padre sano, dice no haber tenido enfermedades venereas, madre sana de 22 años, italiana, alimentada a pecho hasta año y medio, regla a los 14 años y se casa a los 17. años. Hace 4 y 1|2 que está en Buenos Aires donde tiene 2 hijos sanos de 4 y 2 ½ años respectivamente; no hay en ninguno de ellos estigma de heredo sífilis.

Hace 9 meses tiene el último que es el que nos ocupa, nace éste un poco más chico que los otros dos hermanos, después de un embarazo y parto normal, no da la madre ninguno de los caracteres propios en los niños de la heredosífilis. Asegura la madre que después de 2 ó 3 meses empezó el niño a aumentar de peso teniendo todo el aspecto de niño sano.

Es alimentado a pecho hasta los 6 meses, época en que agrega a éste, leche de vaca, siendo bien

soportada por el niño, pues movía regularmente el vientre, no habiendo sufrido hasta ahora ningún trastorno gastro intestinal de importancia; el niño que siempre ha estado sano presenta el siguiente estado actual:

Niño bien desarrollado, con esqueleto oseo normal, regular muscular y panículo adiposo, aspecto alegre, coloración de la piel es pálido como cera, mucosas pálidas, piel flácida, no tiene edemas, regular apetito; peso 7.150 grs., tiene 4 incisivos.

Cabeza: Nada de particular.

Cuello: No hay latidos ni ganglios.

Torax: Simétrico.

Aparato respiratorio: Normal.

Corazón: Area cardíaca algo aumentada. Tonos normales; hay taquicardia.

Abdomen: Tenso, palpable, no doloroso, con marcada red venosa.

Bazo: Grande, duro, no doloroso, pared lisa conservando la forma; desciende hasta 2 dedos debajo del ombligo.

Hígado: No doloroso, límite inferior está a 2 traveces de dedos debajo de la arcada costal.

Aparato genital: Normal, orinas no hay albúmina, ni glucosas, sí signos de insuficiencia hepática.

Enfermedad actual. — Empieza desde el mes

de Enero en que nota que el niño se pone pálido; suspende la leche de vaca que agregaba a su pecho, pues atribuía a ésta la coloración anémica y el tinte cereo se acentúa cada vez más. Como no tuviera otra manifestación particular, demora en traerlo al consultorio.

Se practica examen de sangre:

Gl. rojos	2.800.000
" blancos	12.000
Hemoglobina	40 %
Poli neutro.	48
Eosinófilos.	1
Linfocitos	41
Mononucleares	5
Trancisión	5

Poikilo y anisositosis muy marcada, policromatofilia y granulosos, megalablastos y normablastos abundantes.

La Sero reacción de Wasserman en la madre dió resultado positivo.

En igual fecha se practicó punción de bazo, para excluir la Leishmania, con resultado negativo.

Como es un enfermo de consultorio externo no podemos tener el control exacto de la temperatura, pero es común que el enfermito tenga ya por las mañanas, y en forma intermitente que oscilan de 37° a 38°.

Con estos antecedentes y excluída la Leishma-

nia, que si bien entre nosotros no existe, pero que no hay razón para creer que no pueda hallarse, no nos queda más que pensar que en la anemia esplénica infantil, que tiene como causa etiológica en este caso a el raquitismo o tomando como punto de apoyo la sero reacción de Wasserman de la madre, la sífilis hereditaria.

Se imponecl tratamiento mercurial, se hacen 12 fricciones de 1 gr. de pomada mercurial y el estado no varía.

Se practica nuevo examen de sangre:

Gl. rojos	2.400.000
" blancos.	16.000
Hemoglobina	35
Valor globular . . .	0.82
Poli neutrófilos . . .	52
Eosinofilias	—
Linfocitos	37
Trancisión	9
Miclocitos	2

Aniso y poikilositosis marcada; abundantes normablastos.

Se continúa con tratamiento mercurial, agregándose tónicos y extracto esplénico, y se nota que el estado general mejora algo, estando más contento y alegre que antes; que el volumento de sus órganos varía, particularmente el bazo ha sufrido notable disminución.

ALGUNAS CONSIDERACIONES

El 1.° y 2.° caso caracterizados por esplenomegalia, anemia y la triada hematológica de Senator, nos basta para colocarlos dentro del cuadro de "Anemia esplénica", descartando siempre todas las demás enfermedades que por su repercusión sobre el bazo podrían desviar el diagnóstico; es necesario buscar, atendiendo a su evolución clínica, de catalogarlos en algunas de las variedades descriptas en este trabajo.

El primer caso que llega a nuestras manos, ya en la etapa final, cuando la cirrosis del hígado y la ascitis son los síntomas imponentes, y de cuya evolución anterior no tenemos más que los antecedentes; nos hizo pensar que podríamos estar en presencia de un 3er. período de enfer. de Bauti.

En efecto, dada la edad del sujeto, la esplenomegalia típica, anemia, triada hematológica, los

trastornos gastro intestinales que durante el curso de su enfermedad se manifestaron, etc., y descartando la sífilis, tuberculosis, alcoholismo, etc., no podrían hacer pensar en otra cosa.

El 2.° caso que viene siguiéndose su evolución en el hospital, desde hace más de 1 año y que desde el principio tiene todos los caracteres clínicos de una anemia esplénica, con gran bazo, gran hígado acompañado de soplos anémicos, y que al cabo de unos 6 meses, ese hígado se achica escondiéndose debajo de la arcada costal y persistiendo siempre los caracteres hematológicos; nos hizo pensar que podríamos colocar este otro caso dentro de la variedad de anemia esplénica con cirrosis atrófica venosa del hígado, o enfer. de Banti.

Demás está decir, después de haber eliminado todas lâs causas morbosas conocidas; hasta la sífilis que si bien es cierto que la Sero Reacción de Wasserman fué positiva, el tratamiento combinado de mercurio y arsénico, bastante intenso no impidió la evolución de la enfermedad.

En el 1er. caso el examen histológico del bazo nos lleva a la conclusión de que tanto en la pulpa como en los folículos de Malphighi existen las lesiones descriptas por Banti en su enfermedad; pero estas trombosis arteriales que dan origen a infartos múltiples ya organizados, esparcidos por to-

do el paréquima esplénico no se hallan en esta última.

El 2.° caso que bajo nuestros ojos pasó por el período de hipertrofia pre atrófica del hígado o intermediario, a pesar de estar sometido a un régimen hospitalario y haberle practicado numerosas inyecciones de Bicianure de Hg. y varias series de Neosalvarsán, para caer a los pocos meses en el tercero o ascítico evolucionando *clínicamente* igual a la enfermedad de Banti: nos encontramos que al estudio histológico aparecen simplemente en poca proporción las lesiones de fibroadenia, además la esclerosis folicular está limitada en pocos corpúsculos. En fin, las alteraciones de la pulpa, los senos venosos dilatados y llenos de sangre, no concuerdan con las lesiones clásicas de la enfer. de Banti.

Sin pretender ni por un instante discutir las lesiones Anatomo Patológicas que caracterizan al Banti y que para unos son típicas y dejan de serlo para otros, diversidad de opiniones que fueron algunas de ellas enumeradas al hablar de la "Anatomía Patológica". Diré que nos encontramos en presencia de dos casos de anemia esplénica, con un sindrome clínico que evoluciona como clásicamente lo hace la enfer. de Banti y que la esplenectomía hubiese sido salvadora si en el 1er. caso se habría practicado antes, es decir cuando la cirrosis hepá-

tica no existía en tal alto grado; y que en el 2.° caso existiendo ésta en proporciones menor, fué saludable, pues el enfermo que a ningún tratamiento cedía, sino que en escala descendente y en forma matemática seguía las etapas descriptas por Banti; nos encontramos ahora después de esta operación que la cirrosis del hígado ha retrocedido, su funcionalidad es normal que aumenta de peso, mejora su estado general, teniendo actualmente todo el aspecto y el vigor de un individuo sano.

BIBLIOGRAFIA

Azzurini y Massarto.—Il Sperimentales II—1904.

Antonelli. — Il Policlínico—1912.

Bauti S. — Anatomía Pat. Tomo 1.°. La splenomegalia avec cirohóse du foie. La Sem. Médi., Pág. 319—1894. Nuovi studi sulla splenomeg. con cirrosi epática. Il Policlínico Ses. Méd., Pág. 104 — 1898. — Uber morbus Banti, Folia Hem. 1910. — La splenomegalia hemolítica. Phat., 1911. — Splenomegalie hemolítique. Il Policlínico, 1911.

Berard. — Du trait. chirug. de la mal. de Banti. Boulletin Med., 1906.

Boix. — Note sur la maladie de Hanet ou cirohose hipertrofique arec ictére chronique. Soc. de Biologie, 1898.

Benjamín. — Ergebnisse der inneren Medizin und Kinderch. 6.° Baud., 1910.

Borisour. — Etudes su la mal de Banti e su la splenomegalia. These Berne, 1903.

Breuvre. — Rif. médica 1902. Pág. 859.

Champy y Schleip. — Le sang et les maladies der sang.

Castaño, Sracta. — Enf. de Banti en el 3.° período curada por la esplenectomia. La Prensa Med. Arg., 1915. N.° 22.

Copello Oscar. — Esplenectomía en las anemias crónicas, 1915.

Carreras J. A. — La esplenectomía en las afecciones del bazo. Tesis, 1913.

Cunha Cauto. — Molestia de Banti. Tesis, Río Janeiro, 1910.

Casarini. — Splenomegalie con cirrosis. Rifor. Médi., 1896.

Castaño E. — Enfermedad de Banti. Tesis. Buenos Aires, 1915.

Cavazzo. — Gli itteri emalitici.

Cauhois. — Splenomegalie chronique d'origene Pylethombosique. París, 1908.

Caillaud. — Maldie de Banti. Prers, Med., 1906.

Chauffard. — Des hepatites d'origene spleniques. Sem. Med., 1899. Pág. 177.

Chauffard et Castaigne. — Sesiones experimentale du foie d'origine splenique. Arch. de Med. Exp., 1901.

Chenisse. — Que faut il entendre sous la denominación de Mol. de Banti Sem. Med., 1903.

Chiari. — Preg. Med. Woch., 102. Pág. 24.

Colet. — Patologie interne.

Ferrata. — Morfologia del sangue.

Ferrio. — Diagnosi delle malatie interne.

Foa. — Sulle alterazione del fogato di origine esplénica e sulle alterazioni spleniche di origine epática. Patología N.° 1, 1908.

Gilbert y Weinberg. — Traité du sang,

Gilbert y Faurnier. — Sur la forme splenomegalique de cirrose biliare hipertrofique. Sem. Med., 1908.

Gilbert y Lereboullet. — Splenomegalie meta icteriques. Soc. Med. des Hosp. de París, 1903. 5 de Junio.

Gauckler. — These. París, 1905.

Hevezel. — Press. Med., 1906. Pág. 275.

Hayeur. — Ictere chronique splenomegalique. Sem. Med., 1908.

Hanis aud Herzog. — Riforma Med., 1901-1911.

Laudrieux et Milian. — Soc. Med. des Hospitaux. Abril, 1910.

Leguizamón. — Rev. de la Sem. Med. Arg. Enero 8 de 1909.

Micheli. — Sul morlo de Banti. Arch. perle Scienc Med., 1909.

Mariani. — Gaz. degli Ospedali, 1906.

Mohr e Staehelin. — Trattato di Med., I° IV.
Moraudi. — Rif. Med., N.° 1, 1910.
Mariani. — Malattie del saugne.
Micheli e Bozzolo. — Splenomegalia primitiva. Turín, 1910.
Mirizzi. — Tesis, 1916. Córdoba.
Musser. — Semaine Medical, 1912. Pág. 428.
Mauquat. — Teropentique IV.
Naegeli. — Enfermedades de la sangre.
Oetinger. — Revece de medicine, 1911.
Oetinger et Fiesinger. — Reme de Med., Pág. 1109.
Oestrich. — Die Milsch. bei Seler., Viochaur Archiv., 1421. Pág. 285.
Pérez. — Contributo alla Splenettomia. (Il Policlínico, 1907.
Quenu et Duval. — Splenectomie daus la maladie de Banti. Revue de Cirugie, 1903.
Rummo. — Riforma Médica, 1907.
Resio Luis L. — Contribución al estudio de la sífiles hepática. Tesis, 1916.
Storp. — Banti Lyptomenkimplex. Deutsche Med. Woch, 1908.
Schiassi. — *Semaine* Medicale, 1906. Pág. 73.
Schiassi. — Splenoclesis dans la mal de Banti Sem. Med., 1906.
Severino. — Anemia splénica e morti affini.
Senator. —

Tausini et Morone. — Splenamegalie avec cirrohose hepatique daus le periode ascitique. Rev. de Chir., 1913. Pág. 03.

Kalita. — Thesis. París, 1913.

Kaufmann. — Anat. Patolg. Spec. Tomo I°.

Yuesarini. — La Trombosi venosa retrogada nella malattia di Banti: Bol. de la Soc. Med. di Parma, 1911.

Buenos Aires, Junio 4 de 1918.

Nómbrase al señor Académcio Dr. Gregorio Aráoz Alfaro al profesor extraordinario Dr. Mariano Ahurralde y al profesor suplente Dr. Juan José Vitón, para que, constituídos en comisión revisora, dictaminen respecto de la admisibilidad de la presente tesis, de acuerdo con el Art. 4.° de la "Ordenanza sobre exámenes".

E. Bazterrica.
J. A. Gabaston.

PROPOSICIONES ACCESORIAS

1.° El estudio hematológico no da siempre un criterio absoluto para la caractreización de las anemias.

Araoz Alfaro.

2.° Efectos de la extipación del baso en los animales: ¿pueden sacarse algunas conclusiones sobre la patogenia de la anemia esplénica?

Mariano Ahurralde.

3.° Puede descartarse a la tuberculosis que Poncet llamó fibrosa en las génesis de la anemia esplénica?

Juan Jose Vitón.

Buenos Aires, Junio 22 de 1918.

Habiendo la comisión precedente aconsejado la aceptación de la presente tesis, según consta en el acta N.° 3443 del libro respectivo, entréguese al interesado para su impresión, de acuerdo con la Ordenanza vigente.

E. Bazterrica.
J. A. Gabaston.