FACULTÉ DE MÉDECINE DE PARIS

Année 1924 N° 151

THÈSE DE L'UNIVERSITÉ DE PARIS POUR LE DOCTORAT

(Mention Médecine)

PAR

PETIT, JOSEPH, GRÉGOIRE, LOUIS

Né le 3 Septembre 1895, au cap Haïtien (Haïti)

Résections tardives du genou chez l'Enfant

DANS LES

Ankyloses en position vicieuse

CONSÉCUTIVES

aux Ostéo-Arthrites tuberculeuses

Président : M. A. BROCA, Professeur.

PARIS

LES PRESSES UNIVERSITAIRES DE FRANCE

49, Boulevard Saint-Michel, 49

1924

151

Résections tardives du genou chez l'Enfant

DANS LES

Ankyloses en position vicieuse

CONSÉCUTIVES

aux Ostéo-Arthrites tuberculeuses

PERSONNEL DE LA FACULTÉ

LE DOYEN	M. ROGER.
PROFESSEURS	MM
Anatomie	NICOLAS.
Anatomie médico-chirurgicale	CUNEO.
Physiologie	Ch. RICHET
Physique médicale	André BROCA.
Chimie organique et chimie générale	DESGREZ.
Bactériologie	BEZANÇON.
Parasitologie et histoire naturelle médicale	BRUMPT.
Pathologie et thérapeutique générales	Marcel LABBE.
Pathologie médicale	SICARD.
Pathologie chirurgicale	LECENE.
Anatomie pathologique	LETULLE.
Histologie	PRENANT.
Pharmacologie et matière médicale	RICHAUD.
Thérapeutique	CARNOT.
Hygiène	Léon BERNARD.
Médecine légale	BALTHAZARD.
Histoire de la médecine et de la chirurgie	MENETRIER.
Pathologie expérimentale et comparée	ROGER
	GILBERT.
Clinique médicale	CHAUFFARD.
	ACHARD.
	WIDAL.
Hygiène et clinique de la première enfance	MARFAN.
Clinique des maladies des enfants	NOBECOURT.
Clinique des maladies mentales et des maladies de l'encéphale	H. CLAUDE.
Clinique des maladies cutanées et syphilitiques	JEANSELME.
Clinique des maladies du système nerveux	GUILLAIN.
Clinique des maladies infectieuses	TEISSIER.
	DELBET.
Clinique chirurgicale	HARTMANN.
	LEJARS.
	GOSSET.
Clinique ophtalmologique	De LAPERSONNE.
Clinique urologique	LEGUEU
	COUVELAIRE.
Clinique d'accouchements	BRINDEAU.
	JEANNIN
Clinique gynécologique	J.-L. FAURE.
Clinique chirurgicale infantile et orthopédie	BROCA Auguste.
Clinique thérapeutique médicale	VAQUEZ.
Clinique oto-rhino-laryngologique	SEBILEAU.
Clinique thérapeutique chirurgicale	DUVAL.
Clinique propédeutique	SERGENT.

AGRÉGÉS EN EXERCICE

MM.	MM.	MM.	MM.
ABRAMI.	CLERC.	LARDENNOIS.	PHILIBERT.
ALGLAVE.	DEBRE.	LE LORIER.	RIBIERRE.
AUBERTIN.	I. de JONG.	LEMAITRE.	RICHET Fils.
BASSET.	DUVOIR.	LEMIERRE.	ROUVIERE.
BAUDOUIN.	ECALLE.	LEVY-SOLAL.	STROHL.
BINET.	FIESSINGER.	LHERMITTE.	TANON.
BLANCHETIERE.	FOIX.	LIAN.	TIFFENEAU.
BRANCA.	GARNIER.	MATHIEU.	VAUDESCAL.
BRULE.	HARVIER.	METZGER	VERNE
BUSQUET.	HEITZ-BOYER.	MOCQUOT.	VILLABET.
CADENAT.	HOVELACQUE.	MONDOR.	WELTER.
CHAMPY.	JOYEUX.	MOURE.	
CHIRAY.	LABBE (Henri).	MULON.	

AGRÉGÉS RAPPELÉS A L'EXERCICE POUR LE SERVICE DES EXAMENS

MM.	MM.	M.
CAMUS.	GUENIOT.	ROUSSY.
GOUGEROT.	RETTERER.	

AGRÉGÉS CHARGÉS DE COURS DE CLINIQUE A TITRE PERMANENT

MM.	MM.	MM.
AUVRAY.	LERI.	BATHERY
CHEVASSU.	LŒPER.	SCHWARTZ.
LAIGNEL-LAVASTINE.	OMBREDANNE.	TERRIEN.
LEREBOULLET.	PROUST.	

CHARGÉS DE COURS

MM.	MM.
MAUCLAIRE, agrégé.	N...
FREY.	LEDOUX-LEBARD.

Par délibération en date du 9 décembre 1798, l'Ecole a arrêté que les opinions émises dans les dissertations qui lui seront présentées, doivent être considérées comme propres à leurs auteurs et qu'elle n'entend leur donner aucune approbation ni improbation

FACULTÉ DE MÉDECINE DE PARIS

Année 1924 N°

THÈSE DE L'UNIVERSITÉ DE PARIS POUR LE DOCTORAT

(Mention Médecine)

PAR

PETIT, JOSEPH, GRÉGOIRE, LOUIS

Né le 3 Septembre 1895, au cap Haïtien (Haïti)

Résections tardives du genou chez l'Enfant

DANS LES

Ankyloses en position vicieuse

CONSÉCUTIVES

aux Ostéo-Arthrites tuberculeuses

Président : M. A. BROCA, Professeur.

PARIS

LES PRESSES UNIVERSITAIRES DE FRANCE

49, Boulevard Saint-Michel, 49

1924

A MON PRÉSIDENT DE THÈSE

MONSIEUR LE PROFESSEUR BROCA

Professeur de Clinique Chirurgicale Infantile
Chirurgien de l'Hôpital des Enfants-Malades
Officier de la Légion d'Honneur

Hommage de remerciements pour l'honneur qu'il me fait en acceptant la présidence de cette thèse.

A MES MAITRES DES HOPITAUX DE PARIS

A M. LE DOCTEUR CHARLES WALTHER

Chirurgien honoraire des Hôpitaux
Membre de l'Académie de Médecine

A MON PERE

A MES PARENTS

A MES AMIS

A MONSIEUR LE DOCTEUR MASSARD

Résections tardives du genou chez l'enfant dans les ankyloses en position vicieuse consécutives aux Ostéo-Arthrites Tuberculeuses

La tuberculose du genou chez l'enfant aboutit fréquemment à l'ankylose en position vicieuse.

De bonne heure on a cherché à y remédier. Bien des méthodes ont été proposées : l'arthrotomie, l'ostéotomie et la résection.

La résection du genou donne chez l'enfant des résultats orthopédiques presque toujours mauvais. On s'en est rendu compte en voyant ce que devenaient des malades dans le traitement des ostéo-arthrites, par la résection précoce et on a voulu confronter la méthode avec les faits.

Il était assez facile de prévoir que les résultats seraient défectueux, si on se souvenait des lois de l'accroissement des os en longueur.

Par la suppression, en effet, des cartilages conjugaux on arrête l'allongement de l'os. Il ne faut pas oublier, qu'au genou, se donnent rendez-vous les deux cartilages les plus fertiles du membre inférieur. Aussi après les résections extra-épiphysaires a-t-on observé des raccourcissements allant parfois jusqu'à 30 et 35 cm.

En outre, on a constaté que chez l'enfant la consolidation était aléatoire : les membres ballants

sont fréquents. M. Kirmisson, puis M. Broca s'en sont rendus compte sur des malades anciennement opérés, venus se faire appareiller à la consultation orthopédique de l'Hôtel-Dieu.

On a voulu éviter les raccourcissements par des résections, cette fois intra-épiphysaires. Ils étaient presqu'aussi précoces et, en outre, on a observé des déviations latérales dues à la conservation inégale de cartilage conjugal.

Aussi les chirurgiens d'enfants sont-ils d'accord pour proscrire la résection du genou, dans le traitement de la tuberculose en évolution.

Mais une fois la maladie guérie, la question se pose de traiter l'ankylose en position vicieuse. En ce cas, en effet, on a établi le parallèle entre l'ostéotomie et la résection.

L'ostéotomie permet de redresser les déviations en baïonnette et on l'a pratiquée à une époque où la résection était plus dangereuse qu'elle. C'est là une méthode indirecte qu'on peut employer en utilisant quelquefois une fracture accidentelle, mais elle ne vaut certainement pas la résection.

Celle-ci donne des résultats excellents, à condition qu'on attende, pour la pratiquer, que la croissance du sujet soit terminée ou à peu près.

C'est ce que l'on constate de nos observations.

Les enfants ont été suivis de longs mois, nous avons patiemment attendu, « palpant de mois en mois », selon le mot de M. le Professeur Broca, envoyant à Berck, les cas que nous en pensions justiciables, faisant faire de fréquentes radiographies pour nous rendre compte de l'évolution des lésions ;

cela nous permettait d'attendre que le sujet soit arrivé au voisinage de sa puberté.

Rien n'est variable comme le moment où la puberté est atteinte.

Aussi, faut-il l'apprécier, en tenant compte du sexe ; les filles sont plus précoces que les garçons ; du développement génital, de l'évolution de cette puberté.

La radiographie permet de voir si les lignes conjugales sont devenues minces, c'est-à-dire au bout de leur fonction.

Nous n'avons rien à dire de la technique. On frait une résection cunéiforme à base antérieure. Un peu de coup d'œil suffit pour donner au coin les dimensions voulues. Du moins les cas présentés ont été opérés de cette façon, sans emploi d'appareils à calcul géométrique. Dans l'observation IV nous trouvons un cas où le coin ne fut pas assez large en arrière ; en sorte que le membre étant redressé, la tension des vaisseaux poplités avait pour résultat un arrêt de la circulation. Le pied devenait blanc.

L'immobilité suffit du reste à limiter cet arrêt de la circulation et quelques jours plus tard, le redressement fut complet, les tissus postérieurs ayant peu à peu cédé.

Il est inutile de mettre des ligatures ; l'hemostase se faisant d'elle-même, sans hematome.

M. le Professeur Broca ne met jamais de pièces d'ostéosynthèse et jamais il n'a eu de pseudarthroses.

La suture est faite sans drainage, les fils sont retirés au bout de la 6e semaine, au changement de l'appareil en plâtre ; on fait marcher le sujet avec

un appareil à partir du 3e mois de l'opération, et il est prudent de le maintenir pendant environ 6 mois. Nous n'avons pas observé de flexion secondaire.

OBSERVATION I

Maurice Lebourlegat, 14 ans 1/2. Entré le 22 novembre 1913.

Père bien portant. Mère morte en 1903 (grippe infectieuse). 1 frère bien portant, 2 autres morts de typhoïde. Né à terme, nourri au sein, puis au biberon. Premiers pas (?). Première dent (?). Rougeole à 6 ans. Ne semble pas présenter d'autres signes de bacillose. A l'âge de trois ans, l'enfant aurait fait une chute, tombant d'un petit banc d'une hauteur de 30 centimètres environ. S'est plaint sur le moment de son épaule droite, nullement de son genou. A continué à marcher comme si rien ne s'était passé. Il semble n'avoir eu aucun signe objectif du côté de son genou.

3 mois après la chute en question, le père s'aperçoit d'une augmentation de volume du genou, qui devient douloureux, tandis que la marche devient impossible. Un médecin conseille des pointes de feu et un appareil plâtré qui est gardé 25 jours. Puis, n'est pas soigné ou l'est très insuffi-

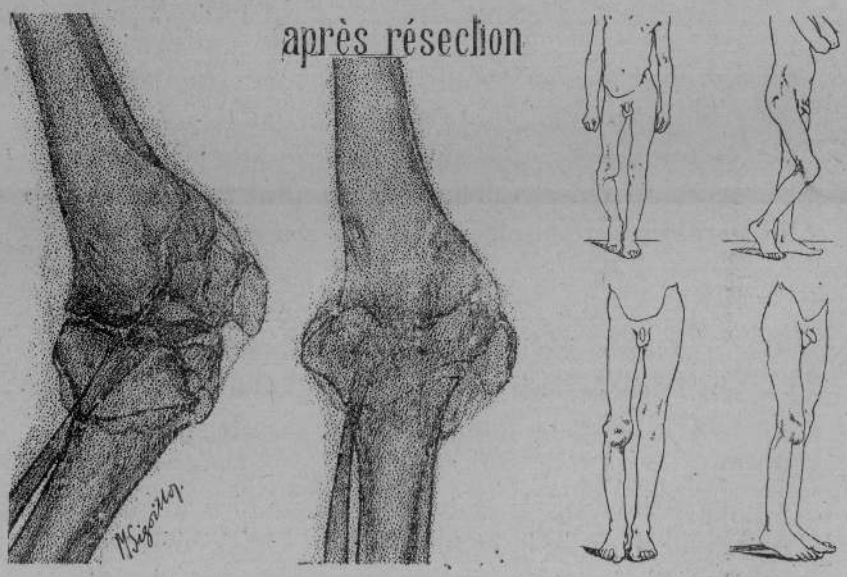

samment, puisqu'il est amené le 22 novembre 1913 à la consultation de M. Broca.

Nous constatons une ankylose vicieuse du genou droit.

Le membre inférieur droit présente la déformation suivante :

La cuisse est dans la rectitude. L'articulation coxo-fémorale parait entièrement libre ;

La jambe légèrement incurvée, à concavité interne, n'est pas dans le prolongement de la cuisse, mais fortement déjetée en dehors, par un *varus tibial* dont le déplacement transversal atteint facilement 6 centimètres ;

L'articulation du genou est complètement immobilisée en flexion, la jambe formant avec la cuisse un angle de 135° environ. L'articulation tibio-tarsienne est libre. Sur la face externe de la cuisse, à 12 centimètres environ au-dessus du genou, cicatrice blanche et déprimée d'une ancienne fistule. Au-dessous de la tubérosité interne du tibia, trace également d'une ancienne fistule. A cet endroit la palpation de l'os est douloureuse.

La mensuration de la cuisse faite des deux côtés, donne à 16 centimètres du trochanter ;

Cuisse saine, 42 cm. ;

Cuisse droite, 35 cm.

à 13 centimètres au-dessus de la base de la rotule :

Cuisse saine, 31 cm. ;

Cuisse droite, 24 cm.

La mensuration de la jambe donne à 13 cm. au-dessus de la tubérosité antérieure du tibia :

Jambe saine, 29 cm. ;

Jambe droite, 24 cm.

Les muscles de la cuisses sont flasques et mous. Quelques ganglions inguinaux des deux côtés. Le membre inférieur droit présente un raccourcissement manifeste :

De l'épine illiaque interne supérieure, à la pointe de la malléole externe la longueur est de :

A droite 74 cm., à gauche 90 cm.

Ventre souple, testicules normaux. Un peu de cyanose des extrémités. Pas de signes de tuberculose pulmonaire.

Le 1er décembre 1913. — Opération par M. Broca. Résection du plateau tibial au ciseau. Ablation légère des surfaces fémorales sur lesquelles on voit encore du cartilage. Le redressement se fait facilement, mais il persiste une baïonnette externe. Gouttière plâtrée.

Le 9 décembre, le malade se plaint d'une vive douleur du testicule droit. Aucun symptôme objectif. Planchette.

Le 11 décembre, le testicule droit est très sensible. Rien d'anormal à l'épiderme ni au déférent.

Le 14 décembre la douleur a disparu.

Le 16 janvier 1914, ablation du plâtre et des fils.

Le 1er mars le malade sort porteur d'un plâtre allant de mi-cuisse à mi-jambe.

Le 17 juin, une radioraphie montre une ankylose solide et droite. La figure I montre le sujet après résection.

OBSERVATION II

Marthe Fauterel, 6 ans. Entrée le 22 décembre 1911.

Coxalgie droite. Tuberculose du genou gauche. Née à terme. A marché à 14 mois. Pas de fièvres éruptives.

Depuis 2 ans tumeur blanche du genou et coxalgie droite. Pas de soins.

A l'examen on constate que le genou gauche est volumineux. Hydarthrose légère. Très peu de limitation de la flexion. Pas de limitation de l'extension ; craquements articulaires dans les mouvements qui ne s'accompagnent pas de douleur. Pas de point douloureux.

La hanche droite est immobilisée en flexion à 120° environ. Pas de point douloureux. Adénopathie bilatérale. Amyothrophie du membre inférieur droit. Pas d'abcès.

Scoliose gauche de compensation. Pas d'adénopathie axillaire ou cervicale. Keratite interstitielle. L'enfant va à Berck et y reste 6 ans. Départ de Berck en 1917.

Le 1er août 1919, nous la voyons à la consultation du pavillon Kirmisson. Il y a deux ans qu'elle marche sans plâtre.

La hanche droite est en légère flexion de 20°. Ensellure lombaire avec adduction et rotation du pied en dehors. Mouvements impossibles. Pas de douleur à la pression. Le genou gauche est en flexion à angle droit. Mouvements nuls. Pas d'empâtement ; ni d'abcès. Pas de douleur. Atrophie des muscles de la cuisse et de la jambe. Bon état général. Sera opérée à la fin de sa croissance.

Le 26 mai 1920, l'enfant revient à l'hôpital. Elle est tombée le 24 mai, dans l'escalier, en le descendant. Chute en avant.

Douleur vive sur l'heure. Impotence fonctionnelle complète nécessitant le transfert de l'enfant chez elle. Elle est amenée de suite à l'hôpital.

La position du genou est la même qu'avant la chute : ankylose à angle droit. La peau est normale. Pas de gonflement de l'interligne articulaire immédiatement en dedans de la rotule.

Le 28 mai, des ecchymoses apparaissent à la face interne de l'articulation. Extension au diachylon. Les jours suivants la douleur a diminué, mais le genou est gonflé, les méplats effacés. Il est chaud.

Le 3 juin, une radiographie montre un arrachement de l'ankylose. L'extension est supprimée et on laisse la fracture se consolider avant de pratiquer la résection destinée à remettre le genou dans la rectitude.

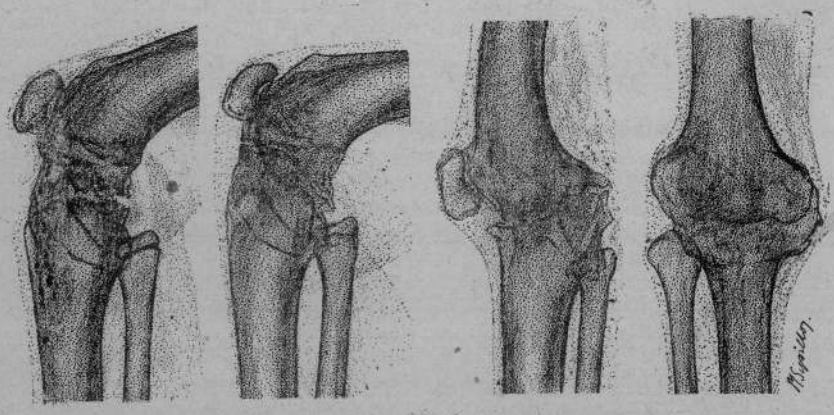

Après résection

Le 25 juin la palpation montre un point douloureux persistant encore à la face interne du genou, mais moins accusé que les premiers jours.

Le 5 juillet 1920, nouvelle radiographie. La fracture paraît consolidée.

Le 9 juillet 1920, opération par M. le Professeur Broca. Résection cunéiforme du genou, gouttière plâtrée en extension.

Le 10 juillet, température 37°. Œdème du pied gauche. Sensibilité diminuée à la face interne du pied, au voisinage du gros orteil ; abolie en certains points de cette face interne et de la face dorsale. La flexion des orteils est conservée, leur extension impossible.

Le 17 juillet, ablation des fils.

Le 6 août, flexion des orteils conservée, extension impossible ; sensibilité très diminuée à la face dorsale.

Le 15 octobre, flexion du gros orteil du pied gauche par paralysie de son extenseur.

Le 5 novembre 1920, une radiographie montre une bonne consolidation. Il y aura 4 mois que la résection aura été faite. On fait lever et marcher le sujet sans appareil ; elle sort le 14 novembre 1920. Le genou est bien consolidé. L'enfant marche correctement sur sa jambe. Ankylose en rectitude. Se chausse bien malgré la flexion du gros orteil qui ne gêne pas la marche.

Le 17 décembre 1920, M. le Professeur Broca recommande de la faire marcher avec un plâtre pendant 6 mois environ.

Le 27 mars 1921; bon état. Ankylose complète et droite ; le plâtre est supprimé. Sera revue dans 3 mois. Revue par la suite. Ankylose dans la rectitude, aucune tendance à la flexion.

OBSERVATION III

Pauline Triboulet. 12 ans. Entrée le 20 octobre 1919. Parents bien portants. Née à terme. Elevée au sein jusqu'à l'âge de 17 mois.

Première dent avant un an. Premiers pas à 13 mois. Rougeole à 2 ans. Coqueluche à 5 ans, varicelle à 5 ans, bronchites fréquentes.

A l'âge de 5 ans, au cours d'une coqueluche, le genou gauche enfle et l'enfant ne peut plus se tenir debout. Un médecin consulté l'envoie à Saint-Louis où elle est plâtrée. Trois semaines après, elle part pour Berck. Elle y reste 3 ans, dont 2 ans et demi couchée.

Elle revient voir M. Kirmison qui maintient le port de l'appareil donné à Berck. Cependant à la marche le genou devient rouge et l'enfant souffre un peu.

Le 6 octobre 1919, la jambe gauche est en flexion à environ 25°. Mouvements de flexion, d'extension de latéralité impossibles. Pas d'abcès.

Sensibilité à la pression, mais pas de points douloureux bien nets. Pas de chaleur locale. Atrophie musculaire considérable de la cuisse et de la jambe. L'enfant marche avec un appareil en cuir depuis 5 ans.

Le 17 octobre, nous constatons que l'enfant peut marcher sans appareil.

Le 20 mars 1920. Pas d'abcès ni de fongosités. Points douloureux à la pression. Les mouvements de flexion et d'extension sont impossibles. Atrophie des muscles de la cuisse et de la jambe. Bon état général. Ankylose complète, flexion à 120°. L'enfant reste en surveillance pour résection ultérieure.

Le 28 mars 1922, ankylose à angle droit, cuisse et jambe très atrophiées. Le genou ne semble pas augmenté de volume. Indolence absolue à la palpation.

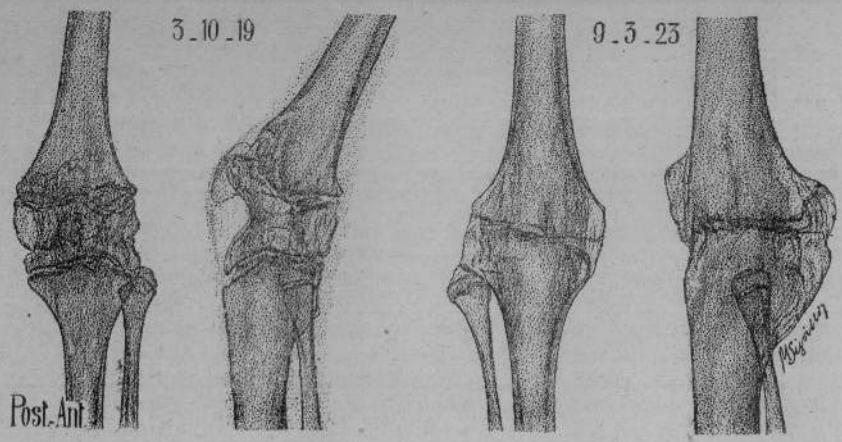

Après résection

Pour marcher, l'enfant est obligée de fléchir fortement le membre sain et s'aide d'une propulsion en avant, de son bassin du côté malade.

Elle marche en équinisme sur le pied malade.

En rectitude sur le membre sain, le bassin étant à peu près horizontal, le talon est à 22 cm. du sol.

Le 6 juin, résection cunéiforme par M. le Professeur Broca. Les fils sont retirés au bout de 6 semaines.

Le 18 août 1922, cicatrisation. L'ankylose paraît solide ; n'est le siège d'aucun mouvement. On met un plâtre de sécurité. L'enfant pourra seulement marcher au début de septembre.

Le 1er septembre 1922. Peut commencer à marcher avec un plâtre.

Le 24 novembre 1922. Marche avec un plâtre. Très bon état local.

Le 13 mai 1923. Résultat excellent. Guérison complète.

Le 1er novembre 1923, sur convocation, la jeune fille vient se faire voir au pavillon Kirmisson. La consolidation est parfaite. La différence de longueur des deux membres est de 4 cm. Il y a un léger varus. L'enfant marche en se déhanchant sans boîter. Plâtre depuis avril. Bon état général. Aucune tendance à la flexion.

OBSERVATION IV

Descamps Maurice. 16 ans ½. Entré le 3 février 1922.

Tumeur blanche du genou dont le début remonte à l'âge de 7 ans. Scarlatine à 8 ans.

Fistulisation et position vicieuse en flexion.

Vers l'âge de 9 ans, essai de correction de la position vicieuse, après cicatrisation des fistules, par une gouttière plâtrée.

Celle-ci n'a pas été conservée longtemps, et la guerre survenant, l'enfant n'est plus soigné. La position vicieuse s'accentue, pour arriver à l'état actuel.

Le genou est globuleux, avec effacement des saillies osseuses. Ankylose à 100° environ. Cicatrices de fistules déprimées, clouées à l'os, au niveau de la partie supérieure de la face interne du tibia, notamment. Le malade présente également une ostéo-arthrite du coude gauche, avec subluxation en arrière des deux os de l'avant-bras. Indolence absolue. Les mouvements de prosupination sont perdus ; l'attitude est intermédiaire entre la pronation et la supination.

Le 6 février 1922, résection cunéiforme par M. le Professeur Broca. L'allongement ne peut être obtenu rectiligne : arrêt de la circulation, le pied blanchit.

Le 10 février 1922. La température dépasse 38° le soir depuis l'intervention. Evacuation d'une collection hématique de 150 grammes.

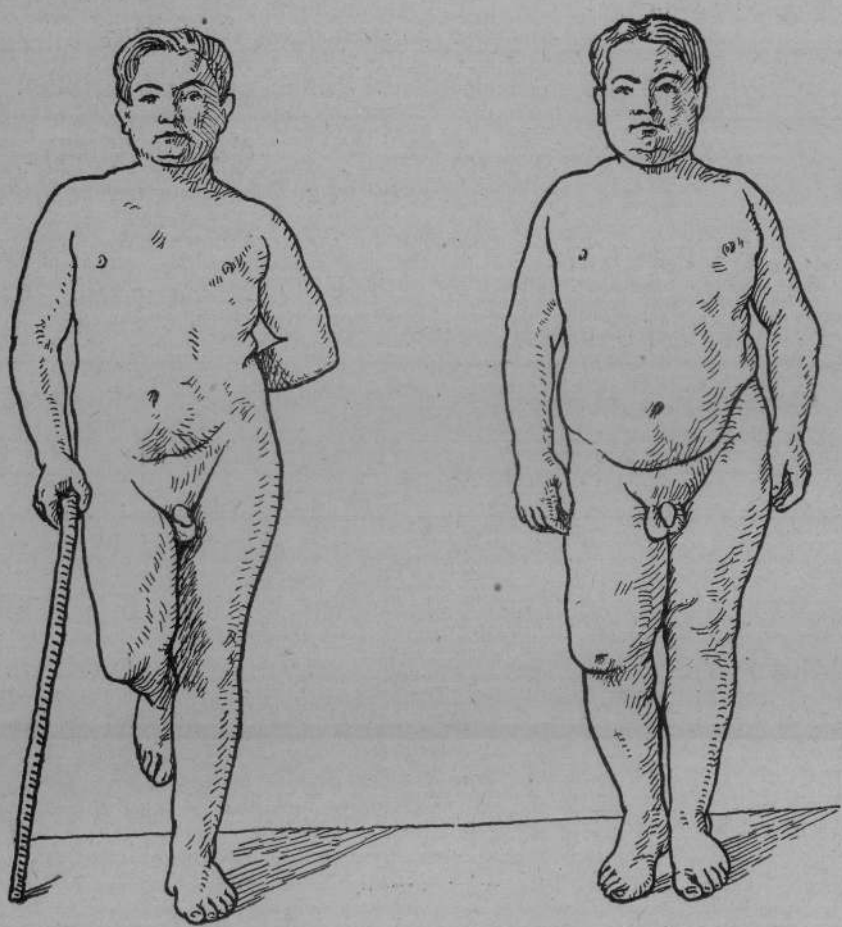

Après résection

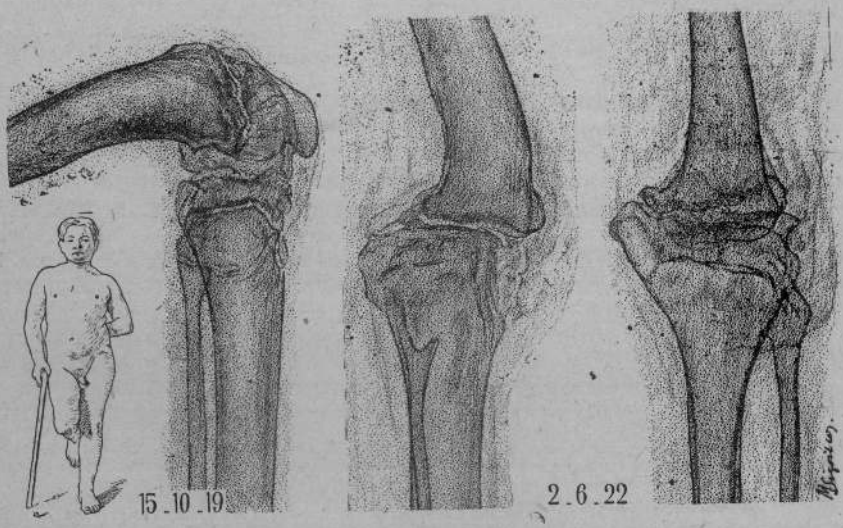

Après résection

Le 25 février. Sous-anesthésie, les fils sont enlevés, écoulement de sang. On refait le pansement et on plâtre en rectitude. Cette fois la circulation du pied reste normale.

Le 1er juin, on retire le plâtre. Bonne consolidation. On fait une radiographie.

Le 6 juin, gouttière plâtrée pour la marche et le malade sort le 8 juin.

Le 1er novembre 1923, nous revoyons le malade qui est maintenant apprenti-chauffeur. L'axe du fémur tombe à 4 cm. en dehors. Il y a un raccourcissement de 5 cm. auquel le malade remédie par une chaussure appropriée. Il se sert bien de sa jambe. Il y a un léger varus. Pas de tendance à la flexion. L'adiposité du sujet, qui est en même temps un obèse endocrinien, a augmenté.

OBSERVATION V

Marthe Bert, 4 ans ½. Entrée le 9 mai 1912, née à terme. Nourrie au sein. A marché à l'âge de 13 mois. Coqueluche il y a 2 ans.

A commencé à boiter du genou gauche il y a 6 mois, sans souffrir. Est vue à l'hôpital de Pontoise, où on lui fait des pointes de feu. Sans soins depuis 2 mois. L'enfant boite davantage et souffre de son genou gauche, qui augmente de volume. Elle est amenée aux Enfants-Malades.

Genou globuleux, flexion à 95°. Abcès fluctuant en dehors du tendon du triceps. Atrophie musculaire de la cuisse

et de la jambe. Pas de ganglions inguinaux. Mouvements du genou presque nuls.

Radiographie. Epiphyse fémorale aplatie, décalcifiée, avec ulcération compressive de sa face articulaire, cartilage jugal sinueux et diminué.

Epiphyse tibiale aplatie, d'avant en arrière décaldifiée, en contact par son bord postérieur avec le centre de l'épiphyse fémorale. En somme, subluxation.

Le 13 mai. Ponction. Ether iodoformé. Extension continue.

Le 21 mai. Ponction blanche. Plâtre.

Le 12 juillet. Bon état. Tendance à la flexion. Genou chaud. Plâtre.

Le 23 septembre. Etat stationnaire.

Le 16 décembre. L'enfant souffre de son genou. On enlève le plâtre. Genou fléchi à 100°. Chaud, douloureux. Injection d'éther iodoformé. Attelle en bois.

Mars 1913. Genou toujours globuleux. Subluxation en arrière. Injection d'éther iodoformé.

Décembre 1913. Gouttière.

Le 15 janvier 1914. Etat relativement satisfaisant.

Le 7 mai 1914. Genou gros et subluxé. Redressement et plâtre.

Une radiographie montre la subluxation affermie, une décalcification profonde et une usure des surfaces articulaires.

Le 26 février 1915. Genu valgum, chute de l'avant-pied. Calcaneum se rapprochant de la verticale. Raccourcissement. Plâtre.

Le 15 décembre 1916. L'enfant marche depuis un an. Genou en valgus. Pied creux du côté malade. Calcaneum vertical par paralysie du triceps.

Le 17 août 1917. Bon état. Genou en légère flexion. Rotule pointant par son extrémité inférieure. Peau amincie et pigmentée, au niveau de la rotule et du condyle interne.

Le 2 septembre 1920. L'enfant présente au genou gauche une flexion permanent de la jambe sur la cuisse, irréductible. Ankylose osseuse très nette à la radio. La rotule est mobile sur les plans profonds et subluxée en dehors.

Le 5 novembre 1920. Ablation d'un ganglion gros comme un œuf de pigeon, sous angulo-maxilaire.

Le 9 décembre 1921. L'enfant revient avec un genou fléchi à 60° environ. La radio montre une ankylose osseuse. L'enfant a 14 ans et est réglée depuis 3 mois. Le sujet debout se tient, bassin abaissé, rachis scoliotique, pied en équinisme. La rotule occupe bien l'interligne articulaire, mais elle est projetée en dehors. Un mouvement lui est encore possible, c'est la translation légère en dedans. Cette rotule d'ailleurs est nettement plus petite que la droite.

Atrophie musculaire considérable de la cuisse et du mollet.

Résection le 12 décembre 1921 par M. le Professeur Broca. Sort le 10 mai. Plâtre de marche.

Revue de nombreuses fois. Ankylose solide et droite.

CONCLUSIONS

1° Il ne faut opérer par résection, une ankylose du genou en position vicieuse, qu'une fois l'accroissement en longueur terminé ou à peu près ;

2° Cette résection donne de bons résultats ;

3° La suture est faite sans drainage. Il est inutile de mettre des ligatures, l'hémostase se faisant d'elle-même sans hématome ;

4° Les fils sont retirés au bout de la 6e semaine ;

5° On fait marcher le sujet avec un appareil plâtré à partir du 3e mois et il est prudent de maintenir cet appareil pendant environ 6 mois encore.

6° Nous n'avons pas observé de pseudarthroses, ni de flexion secondaire.

Vu : Le Président de Thèse,
A. Broca.

Vu : Le Doyen,
H. Roger.

Vu et permis d'imprimer :
Le Recteur de l'Académie de Paris,
P. Appell.