



FACULTÉ DE MEDECINE DE PARIS

ANNÉE 1924

THÈSE

N° 146

POUR

LE DOCTORAT EN MÉDECINE  
(DIPLOME D'ÉTAT)

PAR

Paul MANGINI

Né à Saint-Nazaire (Gard), le 22 octobre 1890

DIAGNOSTIC RADIOLOGIQUE

DES

AFFECTIONS DE L'ARTÈRE  
PULMONAIRE

Président : M. ANDRÉ BROCA, professeur.



PARIS

LIBRAIRIE LOUIS ARNETTE  
2, RUE CASIMIR-DELAVIGNE

1924

67-12

31

1921



FACULTÉ DE MÉDECINE DE PARIS

ANNÉE 1924

THÈSE

N°

POUR

LE DOCTORAT EN MÉDECINE

(DIPLOME D'ÉTAT)

PAR

Paul MANGINI

Né à Saint-Nazaire (Gard), le 22 octobre 1890

DIAGNOSTIC RADIOLOGIQUE

DES

AFFECTIONS DE L'ARTÈRE

PULMONAIRE

Président : M. ANDRÉ BROCA, professeur.



PARIS

LIBRAIRIE LOUIS ARNETTE

2, RUE CASIMIR-DELAVIGNE

1924

I. — PROFESSEURS

	MM.
Anatomie.....	NICOLAS.
Anatomie médico-chirurgicale.....	CUNÉO.
Physiologie.....	Ch. RICHET.
Physique médicale.....	André BROCA.
Chimie organique et chimie générale.....	DESGREZ.
Bactériologie.....	BEZANÇON.
Parasitologie et histoire naturelle médicale.....	BRUMPT.
Pathologie et thérapeutique générales.....	Marcel LABBÉ.
Pathologie médicale.....	SICARD.
Pathologie chirurgicale.....	LECÈNE.
Anatomie pathologique.....	LETULLE.
Histologie.....	PRENANT.
Pharmacologie et matière médicale.....	RICHAUD.
Thérapeutique.....	CARNOT.
Hygiène.....	Léon BERNARD.
Médecine légale.....	BALTHAZARD.
Histoire de la médecine et de la chirurgie.....	MÉNÉTRIER.
Pathologie expérimentale et comparée.....	ROGER.
	GILBERT.
	CHAUFFARD.
	ACHARD.
	WIDAL.
	MARFAN.
	NOBÉCOURT.
	H. CLAUDE.
	JEANSELME.
	GUILLAIN.
	TEISSIER.
	DELBET.
	HARTMANN.
	LEJARS.
	GOSSET.
	De LAPERSONNE.
	LEGUEU.
	COUVELAIRE.
	BRINDEAU.
	JEANNIN.
	J.-L. FAURE.
	BROCA Auguste
	VAQUEZ.
	SEBILEAU.
	DUVAL.
	SERGEANT.
Clinique médicale.....	
Hygiène et clinique de la première enfance.....	
Clinique des maladies des enfants.....	
Clinique des maladies mentales et des maladies de l'encéphale.....	
Clinique des maladies cutanées et syphilitiques.....	
Clinique des maladies du système nerveux.....	
Clinique des maladies infectieuses.....	
Clinique chirurgicale.....	
Clinique ophtalmologique.....	
Clinique urologique.....	
Clinique d'accouchements.....	
Clinique gynécologique.....	
Clinique chirurgicale infantile et orthopédie.....	
Clinique thérapeutique médicale.....	
Clinique oto-rhino-laryngologique.....	
Clinique thérapeutique chirurgicale.....	
Clinique propédeutique.....	

## II. — AGRÉGÉS EN EXERCICE

### MM.

ABRAMI..... Pathologie médicale  
ALGLAVE..... Pathologie chirurgicale.  
AUBERTIN..... Pathologie médicale.  
BASSET..... Pathologie chirurgicale.  
BAUDOIN..... Pathologie médicale.  
BINET..... Physiologie.  
BLANCHETIÈRE Chimie biologique.  
BRANCA..... Histologie.  
BRULÉ..... Pathologie médicale.  
BUSQUET..... Pharmacologie et ma-  
tière médicale.  
CADENAT..... Pathologie chirurgicale.  
CHAMPY..... Histologie.  
CHIRAY..... Pathologie médicale.  
CLERC..... Pathologie médicale.  
DEBRÉ..... Hygiène.  
I. de JONG..... Anatomie pathologique.  
DUVOIR..... Médecine légale.  
ÉCALLE..... Obstétrique.  
FIESSINGER... Pathologie médicale.  
FOIX..... Pathologie médicale.  
GARNIER..... Pathologie expérimentale.  
HARVIER..... Pathologie médicale.  
HEITZ-BOYER.. Urologie.  
HOVELACQUE.. Anatomie.  
JOYEUX..... Parasitologie.

### MM.

LABBÉ (Henri). Chimie biologique.  
LARDENNOIS.. Pathologie chirurgicale.  
LE LORIER.... Obstétrique.  
LEMAITRE.... Oto-rhino-laryngologie.  
LEMIERRE.... Pathologie médicale.  
LÉVY-SOLAL... Obstétrique.  
LHERMITTE.. Pathologie mentale.  
LIAN..... Pathologie médicale.  
MATHIEU..... Pathologie chirurgicale.  
METZGER..... Obstétrique.  
MCCQUOT.... Pathologie chirurgicale.  
MONDOR..... Pathologie chirurgicale.  
MOURE..... Pathologie chirurgicale.  
MULON..... Histologie.  
PHILIBERT... Bactériologie.  
RIBIERRE.... Pathologie médicale.  
RICHE Fils... Physiologie.  
ROUVIÈRE... Anatomie.  
STROHL..... Physique médicale.  
TANON..... Pathologie médicale.  
TIFFEN AU... Pharmacologie et ma-  
tière médicale.  
VAUDESCAL... Obstétrique.  
VERNE..... Histologie.  
VILLARET.... Pathologie médicale.  
WELTER..... Ophtalmologie.

## III. — AGRÉGÉS RAPPELÉS A L'EXERCICE

pour le service des examens

### MM.

CAMUS..... Physiologie.  
GOUGEROT... Pathologie médicale.  
GUENIOT..... Obstétrique.

### MM.

RETTERRER... Histologie.  
ROUSSY..... Anatomie pathologique.

#### IV — AGRÈGES CHARGÉS DE COURS DE CLINIQUE

à titre permanent

MM.	MM.
AUVRAY..... Clinique chirurgicale.	OMBRÉDANNE. Clinique chirurgicale infantile.
CHEVASSU .... Clinique chirurgicale.	PROUST ..... Clinique chirurgicale.
LAIGNEL-LAVASTINE Clinique médicale.	RATHERY..... Clinique médicale.
LEREBoulLET. Clinique médicale infantile.	SCHWARTZ ... Clinique chirurgicale.
LÉRI ..... Clinique médicale.	TERRIEN..... Clinique ophtalmologique.
LOSPER ..... Clinique médicale.	

#### V. — CHARGÉS DE COURS

MM MAUCLAIRE, agrégé.....	} Chargé du cours de chirurgie orthopédique chez l'adulte pour les accidentés du travail, les mutilés de guerre et les infirmes adultes.
FREY.....	
N.....	Stomatologie.
LEDOUX-LEBARD.....	Education physique.
	Radiologie clinique.

---

*Par délibération en date du 9 décembre 1798, l'École a arrêté que les opinions émises dans les dissertations qui lui seront présentées, doivent être considérées comme propres à leurs auteurs et qu'elle n'entend leur donner aucune approbation ni improbation.*

A MON PRÉSIDENT DE THÈSE

M. LE PROFESSEUR ANDRÉ BROCA

A M. LE PROFESSEUR VAQUEZ

*Qui nous donna l'idée de cette thèse*

A M. LE DOCTEUR E. BORDET

*Qui fut pour nous un maître  
bienveillant et voulut bien diriger  
notre travail.*

A LA MÉMOIRE DE MON PÈRE

A MA MÈRE

A MA FEMME

A M. LE PROFESSEUR LÉON BÉRARD

A M. LE DOCTEUR LOUIS GALLAVARDIN

A LA MÉMOIRE DU DOCTEUR LUCIEN MANGINI  
Mort pour la France devant Verdun

A M. LE DOCTEUR G. LUQUET

A MES PARENTS

A MES AMIS

ET EN PARTICULIER

A MM. LES DOCTEURS A. DE LA ROCHEFORDIÈRE,  
ROGER LEROUX, A. LEBLANC

## A MES MAITRES DANS LES HOPITAUX

### STAGE HOSPITALIER

1912. M. LE PROFESSEUR LETULLE, hôpital Boucicaut.

— M. LE DOCTEUR DEMOULIN (*in memoriam*), hôpital Boucicaut.

### EXTERNAT

1913-1914. M. LE DOCTEUR CHAPUT (*in memoriam*), hôpital Lariboisière.

— M. LE DOCTEUR RIST, hôpital Laënnec.

1914. M. LE PROFESSEUR VAQUEZ, hôpital Saint-Antoine.

1919-1920. M. LE PROF. SICARD, hôpital Necker.

1920-1921. M. LE DOCTEUR AVIRAGNET hôpital des Enfants-Malades.

— M. LE PROFESSEUR AGRÉGÉ LEREBOLLET, hôpital des Enfants-Malades.

1921-1922. M. LE PROF. JEANNIN, hôpital Tenon.

— M. LE DOCTEUR JULES RENAULT, hôpital Saint-Louis.

1922-1923. M. LE DOCTEUR PASTEUR VALLERY-RADOT.

### STAGE DE RADIOLOGIE

— MM. LES DOCTEURS MAINGOT, BELOT, BORDET, BARRET.

— M. LE PROFESSEUR AGRÉGÉ ROUSSY.

— MM. LES DOCTEURS ARMAND-DELILLE, PAUL CHEVALLIER, DONZELOT, GALLY, GY, R. GIROUX, MAGNIEL, MAURER, P.-L. MARIE, NAHAN, PARVU, PORTERET, YACOEL.

## INTRODUCTION

Dès les débuts de la radiologie, les observateurs ont été frappés par la netteté de l'image du cœur sur l'écran. Le cœur, en effet, s'y projette en une plage sombre, surmontant le diaphragme, donnant une ombre facile à reconnaître et tranchant nettement sur la clarté des champs pulmonaires.

L'interprétation d'une telle image est, en effet, des plus simples ; on a devant les yeux un véritable schéma qui cadre rigoureusement avec les planches des traités d'anatomie humaine.

Mais lorsqu'on veut étudier à l'aide de l'écran l'image du pédicule cardiaque, il paraît presque impossible, à première vue, de retrouver les différents organes qui le composent dans la masse sombre que forment les gros vaisseaux de la base du cœur.

Il faut bien connaître, en effet, ce principe fondamental de la radiologie : c'est que les images observées sur la plaque radiographique ou sur l'écran fluorescent ne sont que des ombres portées, ombres très nettes si la source radiogène est punctiforme, mais ne donnant pas à l'œil la sensation du relief.

Or, les organes du pédicule affectent entre eux des

rapports si intimes qu'ils se projettent en bloc, donnant une image sombre surmontant l'ombre cardiaque, et dans laquelle il est difficile, voire même impossible, de dissocier : l'aorte, l'artère pulmonaire, et la veine cave.

Si l'on ajoute à cela que la colonne vertébrale, le sternum, les côtes, les densifications pathologiques viennent ajouter leur ombre à celle déjà complexe du pédicule, on comprendra toute la difficulté que présente l'examen radiologique des vaisseaux de la base du cœur.

Mais s'il est impossible d'avoir une vue détaillée de chaque organe, on peut, en examinant les contours de l'ombre du pédicule reconnaître que telle ou telle partie de l'image appartient à un organe bien déterminé. Et c'est ainsi, en se servant d'incidences variables, que le radiologiste arrive à avoir sur les gros vaisseaux de la base du cœur, des indications suffisantes pour appuyer un diagnostic.

Le seul point délicat de la question est de savoir auquel des trois vaisseaux appartient telle particularité du contour pédiculaire. Souvent différents auteurs furent en désaccord, mais à présent, grâce aux recherches de MM. Vaquez et Bordet (*Le cœur et l'aorte*, 1913), Cerné (1913), Mougeot (1918), E. Bordet : *Les ombres de la base du cœur à l'état normal* (*Archives mal. du cœur*, février 1919). Delherm et Thoyer-Rozat (1919), Vaquez et Bordet, *Radiologie des vaisseaux de la base* (1920), Delherm et Chaperon (1922), Chaperon (Thèse 1922); nous possédons

des bases solides pour étudier radiologiquement chacun des éléments du pédicule.

Ces auteurs firent leurs recherches sur des cadavres de sujets jeunes, exempts de déformation thoracique et de lésions de l'appareil circulatoire.

Ils opacifièrent à l'aide d'injection de sulfate de baryum l'aorte : Cerné (1913), Mougeot (1918), Thoyer-Rozat (1919), puis l'artère pulmonaire ; Thoyer-Rozat, Delherm et Chaperon, et pratiquèrent une série de radiographie et d'orthodiagrammes sous toutes les incidences, le cadavre étant maintenu dans la position verticale afin de pouvoir comparer plus aisément les images ainsi obtenues avec les orthodiagrammes pratiqués sur le vivant.

Les images données par les auteurs confirmèrent les observations de Bordet qui, en 1918, fit les mêmes expériences sur des pièces anatomiques séparées du cadavre.

Nous sommes donc en possession d'une base solide d'études qui nous permet d'affirmer que telle ou telle portion de l'ombre pédiculaire appartient soit à l'aorte, soit à l'artère pulmonaire, soit à la veine cave et toutes les fois que nous trouverons une particularité dans les contours de cette ombre il nous sera facile de dire auquel des trois vaisseaux nous pouvons la rapporter.

Si nous avons tant insisté sur l'image pédiculaire, c'est qu'elle représente à peu près tout ce que nous voyons à l'écran des vaisseaux de la base chez le sujet normal.

En effet lorsque les gros troncs après un court trajet, cessent d'être réunis on voit rapidement leur ombre s'estomper et enfin disparaître dans la clarté des champs pulmonaires. La visibilité de l'aorte ne va guère au delà du sommet de la crosse, quant aux deux branches de l'artère pulmonaire, elles sont si peu visibles que pendant longtemps on ne les décrivit pas sur les tracés.

L'explication de cet aspect, paradoxal en apparence, du tracé des vaisseaux de la base, nous est donnée par la connaissance des propriétés physiques des rayons X. On sait que les rayons obéissent aux lois de la diffusion comme les rayons lumineux. Or c'est précisément l'énorme quantité de rayons diffusés par le parenchyme pulmonaire qui vient noyer l'ombre portée par les vaisseaux et en détruire l'image radiologique. Mais si, pour une raison quelconque, le rayonnement diffusé est faible, comme cela se passe chez l'enfant dont le thorax est étroit, ou bien si l'opacité artérielle est augmentée, comme dans la sclérose, on retrouve sur le vivant une image à peu près identique à celle que l'on obtient sur le cadavre en injectant dans les vaisseaux une solution opaque.

Nous nous sommes proposé dans ce travail d'étudier le diagnostic radiologique des affections de l'artère pulmonaire et d'essayer de montrer toute l'importance que la radiologie a donnée à ces affections signalées jadis comme des curiosités anato-pathologiques.

Nous avons divisé notre travail en deux parties :

*Dans la première*, nous étudions l'aspect radiologique de l'artère pulmonaire normale pour bien préciser la position qu'occupe sur les orthodiagrammes l'ombre de ce vaisseau ;


*Dans la seconde*, nous étudierons l'artère pulmonaire à l'état pathologique en nous efforçant de montrer tous les renseignements que nous donne la radioscopie sur l'état du vaisseau ; car il existe une symptomatologie pulmonaire, comme il existe une symptomatologie aortique.

Nous avons puisé largement dans les travaux de MM. Vaquez et Bordet, Delherm, Thoyer-Rozat, Chaperon, qui ont mis au point la question des vaisseaux de la base.

Nous tenons à remercier tout particulièrement notre maître M. le professeur Vaquez qui a bien voulu nous indiquer le sujet de cette étude et nous autoriser à travailler dans son service de la Pitié.

Nous sommes profondément reconnaissant à notre maître et ami le D<sup>r</sup> Bordet chef du laboratoire de radiologie du professeur Vaquez qui a consenti à diriger nos recherches et dont les précieux conseils nous ont été d'un grand secours.





DIAGNOSTIC RADIOLOGIQUE  
DES  
AFFECTIONS DE L'ARTÈRE  
PULMONAIRE

---

PREMIÈRE PARTIE

---

CHAPITRE PREMIER

ÉTUDE ANATOMIQUE  
DE L'ARTÈRE PULMONAIRE

Pour bien comprendre l'aspect radiologique de l'aorte pulmonaire et de ses branches, il convient de rappeler brièvement les notions fondamentales de leur anatomie. C'est seulement par la connaissance de leur configuration extérieure et de leurs rapports avec les éléments voisins que nous pourrons interpréter les renseignements fournis par l'image radiologique. Le tronc de l'artère pulmonaire, en effet, est noyé dans le pédicule cardiaque et son ombre portée sur l'écran se détache difficilement de celle de l'aorte et de la veine cave. L'étude radiologique des branches, au contraire, devient plus aisée dans un grand nombre de cas et particulièrement chez le vieillard, quand leur altération les a rendues

plus opaques et les fait se détacher sur le fond clair du parenchyme pulmonaire. Il faut bien souligner à ce propos que les ombres hilaires sont, de l'avis de tous les auteurs modernes, dues aux vaisseaux pulmonaires et non aux bronches ainsi qu'il était classique de les interpréter jadis.

### A. — Tronc de l'artère pulmonaire

L'artère pulmonaire naît sur la face antérieure du segment moyen du cœur. Elle fait suite à cette partie bien différenciée du ventricule droit que l'on nomme l'infundibulum de l'artère pulmonaire. Son origine est marquée au sommet de l'infundibulum par un orifice circulaire muni de trois valvules. Cet orifice est situé : en avant de l'aorte et au-dessus de l'orifice aortique. Il se projette sur le plastron sterno-costal à l'extrémité du deuxième espace intercostal gauche, son centre étant situé un peu en dehors du bord gauche du sternum (Poirier). Brandt et Heuvie placent plus bas la projection de l'orifice pulmonaire par eux, elle se ferait au niveau du troisième cartilage costal gauche.

De l'infundibulum ventriculaire l'artère pulmonaire se dirige en arrière et à gauche ; très légèrement ascendante, elle contourne les faces antérieure et gauche de l'aorte en pas de vis, décrivant contre ce vaisseau un quart de tour de spire. Son trajet ascendant est à peine marqué et une coupe

horizontale, passant par le bord supérieur de son orifice, la sectionne sur toute sa longueur. Arrivée en regard de la face postérieure de l'aorte, l'artère pulmonaire se divise en ses deux branches terminales.

Ainsi donc, durant tout son trajet, l'artère pulmonaire est accolée : à droite à l'aorte ascendante les deux vaisseaux étant entourés par un même manchon péricardique.

*En avant* elle est séparée par le péricarde du plastron sterno-costal où sa projection a été étudiée par tous les anatomistes. Les rapports donnés varient peu suivant les auteurs ; pour Testut et Jacob sa projection se trouve située immédiatement en dehors du bord gauche du sternum, entre le bord supérieur du troisième cartilage et le bord supérieur du deuxième.

*A gauche*, l'artère pulmonaire répond à l'auricule gauche, dont le bord antérieur festonné s'avance sur le flanc gauche de sa face antérieure.

*En arrière*, elle est séparée de la face antérieure de l'oreillette gauche par le sinus de Theile.

Ce rapide exposé du trajet du tronc de l'artère pulmonaire nous permet déjà de comprendre combien ce vaisseau lorsqu'il n'est pas dilaté, est difficile à voir par un examen antérieur. Comment dissocier son ombre de celle de l'aorte à droite, et de celle de l'auricule à gauche. Il faudra comme nous le verrons dans la suite examiner cet organe sous plusieurs incidences.

### B). — Branches de l'artère pulmonaire

Nous avons vu que l'artère pulmonaire, en attaquant le plan frontal passant par la face postérieure de l'aorte ascendante, se divise en ses deux branches terminales, les artères pulmonaires droite et gauche. La bifurcation s'effectue immédiatement au-dessous de la crosse aortique dans un plan nettement postérieur à celui de la portion ascendante de l'aorte. Nous verrons que ce détail a son importance.

Les deux artères pulmonaires droite et gauche sont, à leur origine, dans le prolongement l'une de l'autre, en sorte que l'ensemble du tronc et de ses branches revêt l'aspect d'un T couché.

*L'artère pulmonaire droite* fait avec le tronc un angle aigu ; elle est transversale, un peu oblique en arrière et se dirige vers le hile pulmonaire droit. Elle croise la face postérieure de l'aorte ascendante puis celle de la veine cave et se rapproche de la bronche droite dont elle croise la face antérieure pour pénétrer dans le hile. Là elle émet sa première collatérale, l'artère du lobe supérieur ; puis une deuxième, l'artère du lobe moyen ; et enfin elle plonge dans le lobe inférieur en compagnie de la bronche souche dont elle occupe successivement les faces antérieure, externe, puis postérieure.

*L'artère pulmonaire gauche* fait avec le tronc principal un angle obtus et semble se continuer directement avec lui. Elle se porte à gauche, en

arrière et légèrement en haut vers le hile, croise la face antérieure de la bronche gauche, donne une collatérale pour le lobe supérieur et, comme à gauche, pénètre dans le lobe inférieur en compagnie de la branche souche.

## CHAPITRE II

### ETUDE RADIOLOGIQUE DE L'ARTÈRE PULMONAIRE

Nous avons déjà signalé combien la projection sur l'écran des éléments du pédicule était d'interprétation difficile par suite de l'intimité des rapports des organes qui le constitue.

Pour comprendre aisément les particularités de l'ombre pédiculaire, on peut se servir d'un moyen très simple. On fait exécuter un moulage aussi exact que possible du cœur et des vaisseaux de la base, sans oublier de faire représenter la colonne vertébrale, et l'on examine les détails des profils de ce moulage en le regardant sous divers angles. Certes, ce moulage, aussi parfait qu'il puisse être ne peut servir qu'à titre de démonstration, c'est un procédé d'étude très pratique qui nous fixera rapidement sur les détails de l'ombre cardio-vasculaire. Dans la suite, il nous sera facile d'en corriger les imperfections en nous aidant des travaux beaucoup plus rigoureux des auteurs qui ont étudiés l'image pédiculaire sur des cadavres injectés.

Examinons le schéma (n° 1) que nous empruntons à l'excellent ouvrage de MM. Vaquez et Bordet (*Radiologie des vaisseaux de la base du cœur*) et qui

représente les vaisseaux du pédicule en position frontale. Nous voyons que le tronc de l'artère pulmonaire est flanqué :

*A droite*, par l'aorte.

*A gauche*, par l'auricule gauche,

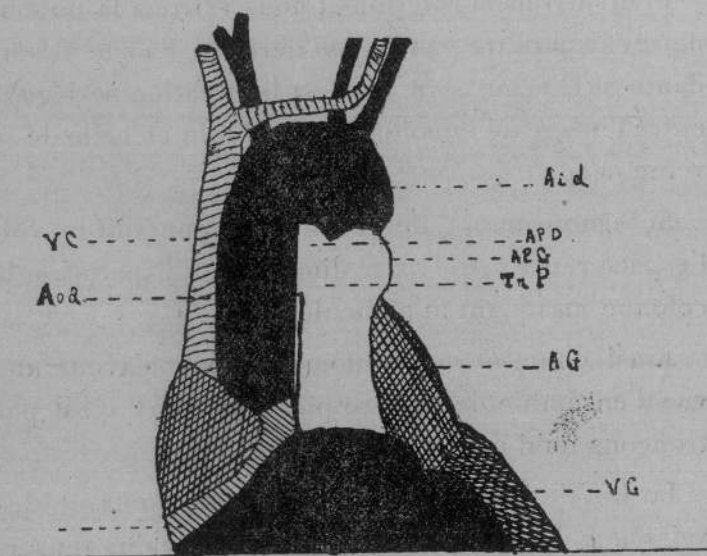


Fig. 1

Schéma anatomique du pédicule en position directe antérieure  
(d'après Vaquez et Bordet).

et que seule l'origine de sa branche gauche se dégage de la masse pédiculaire formant un moignon situé immédiatement au-dessous de la crosse aortique et au-dessus du contour de l'auricule.

L'ombre du tronc de l'artère se confond donc à droite avec l'ombre de l'aorte, à gauche avec celle de l'auricule gauche et nous n'avons aucun renseignement sur ce vaisseau : seule l'origine de l'artère

pulmonaire gauche sera visible dans cette position.

Faisons tourner notre moulage de manière à réaliser un examen en oblique antérieure droite (schéma n° 2). Nous apercevrons l'artère pulmonaire immédiatement au-dessus de l'auricule gauche.

Poursuivons la rotation et nous verrons la pulmonaire disparaître peu à peu derrière l'aorte ascendante et la veine cave, mais sa bifurcation se dégage entre l'image de la colonne vertébrale et celle de la veine cave et de l'aorte.

Si le mouvement de rotation se poursuit on voit l'espace rétro-pédiculaire diminuer et disparaître, la colonne masquant le pédicule.

Ainsi donc, à aucun moment, nous n'avons une vue d'ensemble de l'artère pulmonaire et c'est par tronçons qu'il nous faut l'étudier.

Le but de l'examen radiologique du cœur et des vaisseaux du pédicule est avant tout de nous renseigner sur les dimensions de ces organes. Or, pour cela, deux méthodes sont communément employées : la téléradiographie et l'orthodiagramme. Nous n'avons pas à étudier ici les avantages et les inconvénients de chacune de ces deux méthodes ; nous nous bornerons à dire que l'orthodiagramme est employé le plus souvent en France, à cause de sa simplicité. On sait que la méthode orthodiagraphique consiste à tracer le contour de l'ombre cardio-vasculaire en ne considérant que l'ombre portée par le rayon normal. On obtient ainsi une projection

orthogonale des organes dont le profil est dessiné en vraie grandeur sur l'écran.

C'est par cette méthode que nous allons étudier l'artère pulmonaire ; en l'examinant sous des incidences variables.

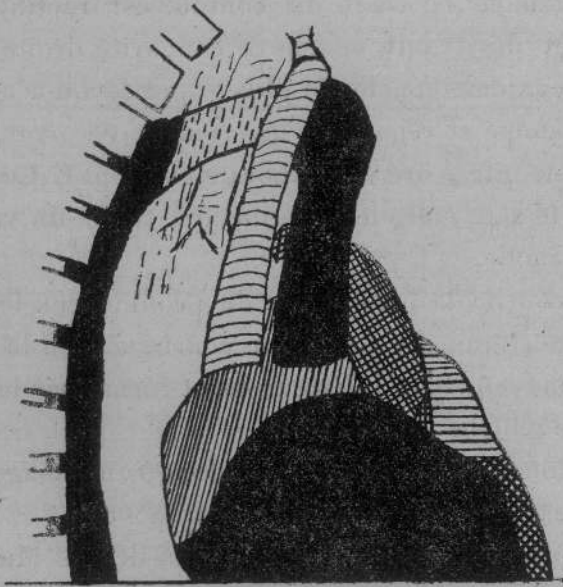


Fig. 2

Schéma anatomique des vaisseaux du pédicule en position laterale droite (d'après Vaquez et Bordet).

#### EXAMEN ANTÉRIEUR

*Dans la position frontale* les différents détails que présentent les contours de l'orthodiagramme ont été et sont encore l'objet de discussion.

Le bord droit de l'image pédiculaire ne nous intéresse pas ici ; les données élémentaires de notre description anatomique prouvent suffisamment que

si l'artère pulmonaire participe aux contours de l'ombre portée, c'est dans la partie gauche de l'image pédiculaire qu'il faut la rechercher.

Or que voyons-nous sur les orthodiagrammes ?

Immédiatement au-dessous de l'ombre claviculaire gauche le tracé du contour est rectiligne et bientôt décrit une courbe à concavité droite, puis une deuxième courbe de plus grand rayon à concavité gauche et regardant légèrement en haut, dont la corne inférieure vient aboutir au point G. Ce point G, on le sait, marque l'origine du tracé du ventricule gauche.

La courbe la plus élevée du profil a reçu le nom d'arc aortique. La deuxième courbe a reçu le nom d'arc moyen, l'arc inférieur étant formé par le ventricule gauche.

Si donc l'artère pulmonaire donne une image, elle doit se trouver au niveau de l'arc moyen.

Tous les auteurs sont d'accord là-dessus. Mais les opinions varient quand il s'agit de préciser la zone exacte où se projette ce vaisseau et la partie de l'artère qui est visible.

*Béclère en 1904* décrivant ainsi les détails du bord gauche de l'ombre cardio-vasculaire : l'arc supérieur répond au bord gauche de l'aorte. Immédiatement au-dessous se profile l'artère pulmonaire puis le ventricule gauche. Pour cet auteur, à l'état normal, l'oreillette gauche est marquée par l'ombre médiane ; l'arc moyen est donc tout entier formé par l'artère pulmonaire.

Vaquez et Bordet 1913 donnaient déjà une description toute différente : l'arc supérieur ou aortique répond à la portion descendante de la crosse de l'aorte. L'arc moyen est divisé en deux parties : l'une supérieure répondant à l'artère pulmonaire, l'autre inférieure où se projette l'auricule gauche.

Barjon en 1916 admet que tout l'arc moyen en entier appartient à l'artère pulmonaire.

Jaugeas en 1918 décrivait les arcs supérieur et inférieur comme Vaquez et Bordet. Mais pour lui l'arc moyen comprend deux portions : l'une supérieure formée par l'artère pulmonaire, l'autre inférieure constituée par l'oreillette gauche.

Thoyer-Rozat 1919, décrit l'arc moyen comme Jaugeas.

Albert Weil, en 1920 pense que la partie supérieure de l'arc moyen est formée par le bord externe de la pulmonaire, la partie inférieure appartenant à l'ombre de l'auricule gauche.

Vaquez et Bordet dans leur étude sur la radiologie des vaisseaux de la base (1920) précisent plus exactement la situation de l'artère pulmonaire dans le quart supérieur de l'arc moyen ; les trois quarts inférieurs répondant à l'auricule gauche.

Cottenot en 1921 admet l'opinion de Vaquez et Bordet pour la description de l'arc moyen.

Lutembacher 1921, au contraire, pense que c'est l'oreillette et non l'auricule que l'on voit au-dessous de l'ombre de la pulmonaire.

Chaperon (Thèse 1921) donne le compte rendu

d'une expérience très ingénieuse qui lui permit d'injecter l'une après l'autre, d'abord l'oreillette gauche, puis l'artère pulmonaire. Le résultat de cette expérience tend à prouver que tout l'arc moyen est formé par la seule artère pulmonaire, le point G répondant à l'intersection du bord gauche de l'artère avec l'ombre du ventricule gauche.

L'auteur ajoute, mais en faisant des réserves, qu'il n'a pu mettre en évidence l'auricule gauche, et pour lui l'oreillette gauche ne participe à la formation de l'arc moyen que lorsqu'elle est dilatée.

C'est aussi l'opinion de M. Delherm et voici comment ces auteurs décrivent le profil gauche de l'ombre médiane.

Au-dessous de l'hémicercle formé par la crosse aortique existe normalement un petit segment vertical atteignant 2 centimètres et qui appartient à la portion initiale descendante de l'aorte thoracique. Puis le bord gauche devient oblique en bas et à gauche suivant le profil de l'artère pulmonaire. Le sommet de l'angle obtus ainsi formé indique l'extrémité supérieure de l'arc moyen, ces auteurs le repèrent sur les tracés par la lettre E. Il représente le point de rencontre du profil de la pulmonaire avec celui de l'aorte descendante (Fig. 3).

Mais chez le vieillard l'aorte descendante au lieu d'être verticale décrit une courbe à convexité gauche et la portion visible de ce vaisseau va empiéter sur la projection de l'arc moyen et parfois pourra la masquer complètement. Le sommet de l'angle formé

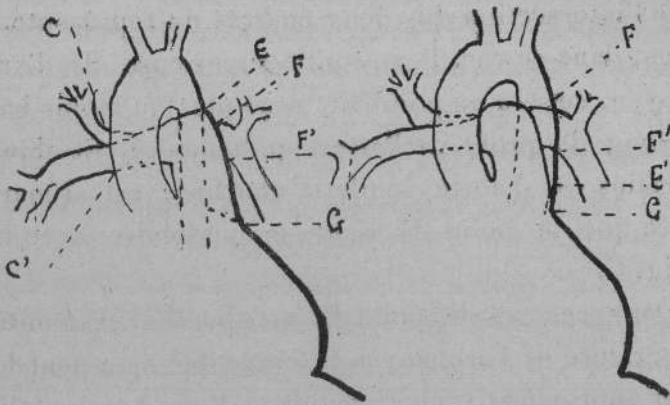


Fig. 3  
Le contour gauche chez le sujet normal et le vieillard  
(aorte sénile) (d'après Delherm et Chaperon).

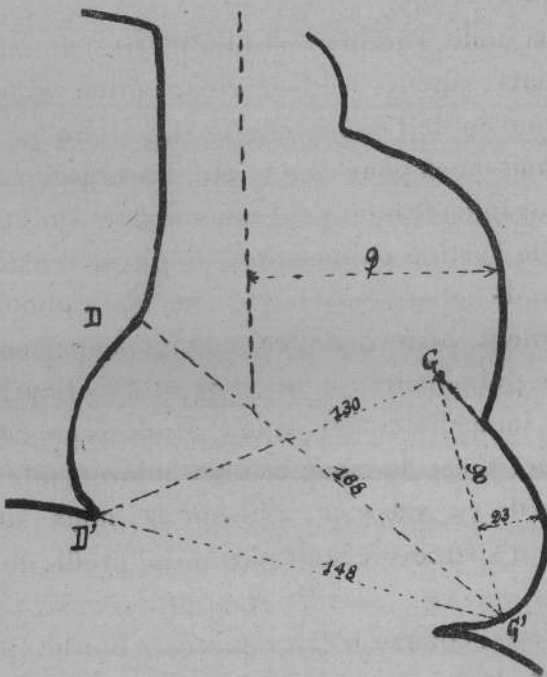


Fig. 4  
Anévrisme probable de l'artère pulmonaire.

par l'intersection des deux ombres ne représentera plus, dans ce cas, l'extrémité supérieure de l'arc moyen, ce sera un point E', situé plus ou moins bas le long du profil de l'artère pulmonaire. Et dans certains cas d'aorte sénile la courbure est si marquée que le point E' vient se confondre avec le point G.

Dans ces cas le point E, marquant l'extrémité supérieure de l'arc moyen est invisible ; on peut le fixer approximativement, en menant une horizontale par le bord supérieur de la branche gauche de l'artère pulmonaire, lorsque cette branche est visible à l'écran.

Ainsi donc, l'accord est loin d'être fait entre les différents auteurs sur la composition exacte de l'arc moyen de l'ombre cardio vasculaire.

Devons-nous pour cela rejeter les renseignements qu'un examen frontal peut nous donner sur l'état du tronc de l'artère pulmonaire ? Non, car il existe une portion de cet arc moyen que tous les radiologistes s'accordent à reconnaître comme appartenant à l'artère pulmonaire : c'est le quart supérieur, cette partie immédiatement située au-dessous de l'arc aortique. C'est la zone la plus intéressante pour l'étude de ce vaisseau, puisque là, nous sommes certain d'apercevoir une partie du profil de notre artère.

Du reste, comme le fait remarquer Bordet, il n'est pas rare de trouver en ce point une petite saillie, moins développée que celle de l'aorte, mais animée

de battements artériels qui souvent sont transmis à l'auricule gauche, ils marquent le passage de l'ondée sanguine dans l'artère pulmonaire gauche. A la hauteur de ce second arc partent, à droite et à gauche, les images hilaires.

Dans les trois quarts inférieurs au contraire l'interprétation des images radiologiques sera toujours difficile, nous savons qu'à ce niveau, l'ombre de la pulmonaire peut être masquée : soit par l'ombre de l'auricule gauche (Bordet), soit par une oreillette dilatée (Delherm et Chaperon).

### **Positions obliques**

L'étude de l'artère pulmonaire ne saurait s'arrêter aux faibles renseignements fournis par l'examen frontal. Nous avons signalé qu'en regardant le pédicule sous différents angles on pouvait dégager certains contours du tronc pulmonaire, et de fait, les examens obliques à l'écran vont nous montrer des détails que ne révèle pas le simple examen antéro-postérieur.

#### **1° POSITION OBLIQUE ANTÉRIEURE DROITE**

En oblique antérieure droite, sur un angle de 40° environ, l'ombre du pédicule se présente à nous sous la forme d'un bourgeonnement à direction verticale, à sommet arrondi implanté sur la masse

sombre de la projection du cœur. Cette ombre se détache sur la clarté pulmonaire que limite : *en arrière* l'ombre de la colonne vertébrale, *en avant* l'ombre du sternum.

En diaphragmant convenablement, et en faisant varier l'angle d'incidence, on peut arriver à dissocier assez facilement l'ombre de l'aorte ascendante de celle de la veine cave ; entre les deux vaisseaux on aperçoit une sorte de boutonnière limitant une zone de pénombre.

Si l'on suit le profil antérieur de l'ombre aortique on voit, à sa partie inférieure, une petite saillie plus ou moins marquée, suivant l'incidence et surtout suivant les sujets. Cette saillie répond au profil antérieur de l'origine de l'artère pulmonaire.

En examinant attentivement la zone de pénombre qui sépare l'aorte de la veine cave, il n'est pas rare de noter un petit noyau plus sombre qui semble accolé à la face postérieure de l'aorte : c'est la branche de bifurcation droite de l'artère pulmonaire que l'on peut suivre parfois jusqu'au niveau de l'ombre de la veine cave.

## 2° POSITION OBLIQUE ANTÉRIEURE GAUCHE

En oblique antérieure gauche le tronc de l'artère pulmonaire est le plus souvent masqué par l'aorte ascendante, cependant chez certains sujets, atteints par exemple d'érythisme cardiaque, on peut déceler

assez bien l'ombre du vaisseau à la partie inférieure de l'image du pédicule. De plus, sa branche gauche vient former dans l'espace clair rétrocardiaque une saillie arrondie.

### *Mensuration*

On sait que le complément indispensable de l'étude d'un vaisseau est la mesure de son calibre. Pour l'aorte ascendante la chose est facile ; mais pour l'artère pulmonaire il n'en est pas de même. Il ressort en effet de notre aperçu anatomique et de notre étude radiologique qu'en aucun cas nous ne pouvions séparer l'ombre de ce vaisseau de celle de l'aorte. Certes, dans certains cas exceptionnels l'opacité de la pulmonaire est tellement marquée que son ombre tranche sur celle des autres éléments du pédicule, il est possible alors d'en mesurer le diamètre en traçant les limites de ses contours en position oblique antérieure gauche. Mais les cas sont rares et le plus souvent on se contente d'évaluer le développement de l'arc moyen en position frontale. Pour cela on trace la verticale médio-sternale, et l'on mesure la distance qui sépare cette ligne du point le plus saillant de l'arc moyen. A l'état normal cette distance est comprise entre 2 cm. 7 à 3 cm. 2. Mais dans certains états pathologiques on peut la voir atteindre de 4 à 8 cm. 7.

*Branches de la pulmonaire*

Lorsqu'on examine à l'écran en position frontale le thorax de sujets ayant dépassé la quarantaine, on voit l'ombre cardio-vasculaire flanquée de chaque côté par une ombre plus discrète qu'il est impossible de ne pas interpréter comme l'image des hiles pulmonaires. Cette zone sombre, en effet, présente une partie médiane qui se continue avec la masse sombre du pédicule et une partie périphérique qui irradie dans les champs pulmonaires en s'estompant peu à peu. Ces ombres hilaires ont été comparées à une paire de moustaches tombantes. Mais comme le font remarquer si justement Vaquez et Bordet, elles ont le plus souvent l'aspect d'une paire d'ailes à demi repliées divergeant légèrement vers la base des poumons. La partie médiane de ces ombres hilaires se détache de chaque côté de l'ombre du pédicule à hauteur de l'arc moyen, puis se porte horizontalement en dehors en se renflant légèrement, à gauche ce renflement est plus marqué qu'à droite, puis l'ombre s'infléchit en se dirigeant vers la base du poumon et en diminuant d'épaisseur et l'on peut, à droite, dans certains cas, suivre un pinceau d'ombre jusqu'au niveau du diaphragme. A gauche la partie inférieure de l'ombre hilaire disparaît rapidement, masquée par l'ombre du ventricule gauche. A droite, avant l'inflexion vers la base de l'ombre hilaire, il

existe un renflement qu'on ne retrouve pas à gauche et dont nous verrons plus tard la signification.

L'ombre hilare, sauf dans sa partie médiane, n'a pas de contours nets. Il s'en détache de fins tractus qui irradient plus ou moins loin suivant les sujets et finissent par se perdre dans la clarté des champs pulmonaires.

La signification de ces ombres fut longtemps discutée. On les considéra comme l'image des lymphatiques du poumon, ou bien comme liées à la densification de l'appareil bronchique. Mais comme l'a fait remarquer Barjon en 1916 dans son *Traité de radio-diagnostic des affections pleuro-pulmonaires*, il y a tout lieu de penser que ces ombres sont d'origine vasculaire. Nous savons en effet que la trachée donne une image claire même sur la masse sombre de la colonne vertébrale. Or, comment admettre que les bronches qui ont une structure analogue à celle de la trachée puissent donner de telles ombres.

Certes, par leur disposition, les ombres hilaires reproduisent la topographie de l'arbre bronchique ; mais l'anatomie ne nous apprend-t-elle pas que les artères et veines pulmonaires suivent rigoureusement le trajet des bronches. Pourquoi donc, contre toute logique, attribuer aux bronches des ombres que la topographie artérielle explique si facilement.

Vaquez et Bordet qui furent les premiers à enseigner cette manière d'interpréter les ombres hilaires, écrivent dans leur *Traité de radiologie des vaisseaux de la base du cœur* : « La sclérose vasculaire

« joué un rôle important dans l'accentuation des  
« ombres hilaires ; et même, en dehors des troubles  
« pathologiques avérés, l'épaississement physiolo-  
« gique des parois artérielles, qui est loin d'épargner  
« le système de la petite circulation, augmente la  
« densité des hiles proportionnellement à l'âge du  
« sujet. » C'est donc, d'après ces auteurs, à l'affaisse-  
ment des parois artérielles et non à la sclérose bron-  
chique que sont dues les ombres des hiles.

L'étude radiologique des branches de l'artère pul-  
monaire prend donc de ce fait une place très impor-  
tante dans la radiologie des organes thoraciques, et  
c'est pourquoi Delherm et Chaperon ont recherché  
avec soin toutes les particularités du trajet des artères  
du poumon ; dans une série de publications, ils ont  
donné le compte rendu de leurs recherches, tant sur  
le vivant que sur le cadavre injecté, et voici, d'après  
eux, comment se projettent sur l'écran les branches  
de l'artère pulmonaire.

#### *Artère pulmonaire gauche*

A son origine l'artère pulmonaire gauche est volu-  
mineuse et c'est elle qui forme la presque totalité  
de l'ombre hilaire gauche. Elle se détache au niveau  
de la partie supérieure de l'arc moyen très près du  
point E et sa visibilité est telle, que sur l'ortho-  
diagramme on peut indiquer son émergence par  
deux points F et F' — F point supérieur souvent  
confondu avec E — F' point inférieur situé sur l'arc

moyen comme l'indique la figure 3. Or nous avons vu que chez le veillard, l'ombre de l'aorte descendante sinueuse peut venir masquer une plus ou moins grande partie de l'arc moyen. Dans ces cas la pulmonaire gauche semble émerger du flanc gauche de l'aorte descendante.

De son origine, l'artère se porte à gauche mais sa direction est très variable. Les auteurs considèrent deux types.

*Premier type.* — L'artère pulmonaire gauche est transversale : d'abord horizontale, ou parfois faiblement ascendante, elle décrit une crosse à concavité inféro-interne et se dirige obliquement en bas et en dehors dans un plan transversal. Dans ce cas, l'artère pulmonaire gauche paraît continuer la direction de l'artère pulmonaire droite.

*Deuxième type.* — L'artère est antéro-postérieure. Dans ce cas l'artère se dirige tout d'abord légèrement en haut et en arrière puis elle se recourbe en décrivant une courbe à concavité inférieure mais en restant dans un plan antéro-postérieur. Elle semble alors continuer la direction du tronc de l'artère pulmonaire et fait avec la branche droite un angle de 90° ouvert en arrière.

Bien entendu entre ces deux types schématiques extrêmes, il existe tous les intermédiaires.

Chez le nourrisson et chez le veillard, c'est le type antéro-postérieur qui semble le plus souvent réalisé ; c'est celui que l'on rencontre dans certaines affections cardiaques avec gros cœur transversal.

Le type transversal par contre serait plus fréquent chez l'adolescent et l'adulte.

L'ombre hilare portée par la branche gauche de l'artère pulmonaire varie suivant le type observé.

Dans le type transversal, l'image donnée par l'artère sur l'écran est large, étalée, nettement visible. Elle décrit une courbe dont la pointe extrême va disparaître derrière le bord gauche du cœur, au voisinage du point G. Chez certains sujets dont l'image du cœur répond au type bien classique de cœur en goutte, les branches artérielles pourront être suivies jusqu'au voisinage de la pointe du cœur.

Dans le type antéro-postérieur, au contraire l'ombre hilare sera minime et parfois nulle dans l'examen frontal. La crosse de l'artère sera masquée par l'arc moyen, les points F et F' seront invisibles ; il faut, pour apercevoir cette artère, mettre le sujet en oblique antérieure gauche.

#### *Artère pulmonaire droite*

L'ombre hilare droite est formée dans sa presque totalité par l'artère pulmonaire droite. Celle-ci se dirige transversalement en dehors pour passer comme nous l'avons vu, derrière l'aorte ascendante et la veine cave supérieure. Sa division est précoce et se fait au niveau du bord gauche de la veine cave, exceptionnellement derrière l'aorte ascendante. Les branches groupées en faisceaux continuent la direction horizontale de l'artère au delà du bord droit de

la veine cave. Elles donnent sur l'écran une ombre qui émerge du bord droit de l'ombre de la veine cave, l'émergence pouvant être désignée sur le schéma par deux points. L'un supérieur le point C l'autre inférieur le point C'.

La distance C. C' est toujours plus grande que F F' du fait de la division de l'artère pulmonaire droite, aussi son ombre est-elle volumineuse et se distingue-t-elle avec une grande netteté.

Après un trajet horizontal d'environ 1 centimètre les branches vont diverger : une ou deux branches vont au lobe supérieur. Une branche souvent double se dirige vers le lobe moyen. Mais un important faisceau d'artères volumineuses va descendre vers la base du poumon presque verticalement, légèrement oblique en dehors.

La description donnée par Delherm et Chaperon des ombres de l'artère pulmonaire, et que nous venons de résumer brièvement, correspond exactement à l'aspect en ailes de papillon à demi repliées, que l'on décrivait jadis sous le nom d'ombres hilaires.

J. Garcin dans un article très documenté sur l'anatomie radiologique des poumons, paru dans le numéro de janvier 1924 du *Journal de radiologie*, donne le compte rendu d'une série d'expériences pratiquées par lui sur des pièces anatomiques pour l'étude des arborisations pulmonaires. Il arrive aux mêmes conclusions que Vaquez et Bordet et Delherm et Chaperon sur l'interprétation des ombres hilaires.

## CHAPITRE III

### INTERPRÉTATION DES IMAGES BRONCHIQUES

Nous venons de voir que les ombres hilaires doivent être interprétées comme les images des branches de l'artère pulmonaire. Voyons à présent la place qu'occupent sur l'écran les proportions de l'arbre bronchique afin de les éliminer du substratum des ombres hilaires.

Delherm et Chaperon ont étudié cette question et nous décrirons les images bronchiques d'après ces auteurs.

#### La bronche gauche

La bronche gauche présente deux parties :

a) *Une portion d'origine* presque horizontale faisant avec la verticale un angle de 55 degrés comprise entre la bifurcation trachéale et l'origine de la bronche lobaire supérieure cette portion longue de 5 à 7 centimètres se dirige à gauche et légèrement en bas passant sous la portion horizontale de la crosse aortique.

b) *Une deuxième portion* plus oblique en bas et en dehors qui s'enfonce dans le lobe inférieur du poumon.

Ces deux portions sont invisibles dans l'examen radiologique antéro-postérieur car elles sont marquées par l'ombre cardio-vasculaire.

Il n'en est plus de même des premières ramifications bronchiques qui, se dégageant des ombres vasculaires, vont donner des images claires se détachant nettement dans le champ pulmonaire.

L'image de la bronche lobaire supérieure est visible au-dessous du point F', dans la concavité de l'arc décrit à ce niveau par l'artère pulmonaire gauche. Quant aux rameaux émis par le tronc sombre ils sont parfois visibles vers la pointe du cœur ; ils donnent des traînées claires qui vont se perdre dans la clarté du champ pulmonaire.

Pour examiner la bronche gauche il faut donc placer le sujet en oblique antérieure droite ; on aperçoit alors une bande claire comprise entre l'ombre du ventricule et celle de l'artère pulmonaire gauche.

### **La bronche droite**

La bronche droite fournit au niveau des hiles collatérales pour chacun des lobes du poumon.

*La bronche lobaire supérieure* ou bronche épartérielle donne une tache claire au-dessus de l'ombre de l'artère pulmonaire droite. C'est au-dessus du point C qu'il faut la rechercher.

*Les bronches des lobes moyens et inférieurs* donnent une tache claire au-dessous de l'artère pulmonaire droite ; on la recherche entre les points C' et D. Et

même il n'est pas rare d'apercevoir au-dessous du point D l'épanouissement des bronches du lobe inférieur. Il y a entre l'ombre médiane formée par la veine cave supérieure et l'oreillette droite d'une part, et l'ombre de la terminaison de l'artère pulmonaire droite d'autre part, une bande claire qui correspond à l'image bronchique. C'est cette tache claire, qui, chez l'enfant, pourra tromper l'observateur en masquant l'oreillette droite dilatée.

Ce rapide aperçu des images bronchiques montre assez nettement qu'il n'est pas possible de placer les bronches dans le substratum des ombres hilaires.

## CHAPITRE IV

### IMAGES DES VEINES PULMONAIRES

L'image radiologique des veines du poumon entre pour une faible part dans la composition des ombres hilaires. Comme le font remarquer Delherm et Chaperon c'est seulement au point de croisement des veines lobaires avec les artères pulmonaires que l'on peut apercevoir dans certains cas un renforcement de l'ombre des vaisseaux. Ce renforcement donnera à l'écran une tache sombre qui ne devra pas être confondue avec une production pathologique : petits nodules calcifiés, adénopathies hilaires ou noyaux granuliques. On en fera le diagnostic par l'examen du sujet en positions obliques. Les images vasculaires disparaissent puisque l'entre-croisement des vaisseaux se fait dans le plan antéro-postérieur. Par contre, les images pathologiques persistent et se déplacent dans les examens sous diverses incidences.

Signalons en terminant que dans les affections cardiaques s'accompagnant de stase pulmonaire, les veines dilatées donneront des ombres qui viendront troubler les images hilaires.

Le rapide exposé que nous venons de faire de

l'image radiologique de l'artère pulmonaire et de ses branches nous permettra d'expliquer les modifications apportées, dans les orthodiagrammes, par les affections de ce vaisseau. Ce sera le but de la deuxième partie de notre travail.

**DEUXIÈME PARTIE**  
**L'ARTÈRE PULMONAIRE**  
**A L'ÉTAT PATHOLOGIQUE**

---

**CHAPITRE PREMIER**

**RÉTRÉCISSEMENT DE L'ARTÈRE PULMONAIRE**

Le rétrécissement de l'artère pulmonaire peut exister à l'état de lésion isolée, ou bien compliquer une lésion congénitale du cœur.

**Rétrécissement isolé**

Le rétrécissement isolé de l'artère pulmonaire se manifeste par des signes fonctionnels extrêmement variables. Il est des malades qui accusent de la dyspnée ; dyspnée légère au début et qui augmente lentement ; de la cyanose toujours peu marquée dans ces cas de rétrécissement isolés ; des palpitations. Mais il en est d'autres qui ne présentent aucun trouble, du moins pendant une très longue période de leur existence et chez lesquels l'affection est découverte fortuitement au cours d'un examen.

Les signes physiques, par contre, sont plus constants, et à l'auscultation on trouve : un souffle systolique de la base ; souffle intense, vibrant, parfois râpeux ; siégeant au niveau du II<sup>e</sup> espace intercostal gauche et se progageant en haut vers la clavicule gauche. Cependant il est des cas où ce souffle peut faire défaut, en particulier lorsque la sténose intéresse une assez grande étendue du vaisseau.

La palpation de la région thoracique permet de sentir un frémissement, souvent très intense, au niveau des II<sup>e</sup> ou III<sup>e</sup> espaces intercostaux gauches.

A ces signes directs de l'affection s'ajoutent ceux qui traduisent l'hypertrophie des cavités droites. La matité transversale du cœur est augmentée et déborde le bord droit du sternum.

#### RADIOSCOPIE

L'exploration radiologique dans l'insuffisance pulmonaire va corroborer les manifestations cliniques.

*L'examen frontal* montre un développement habituel et souvent considérable de la partie supérieure de l'arc moyen.

Lorsque la dilatation du vaisseau est très marquée on peut voir au-dessous de l'arc aortique une saillie ampullaire animée de fortes impulsions systoliques.

A ces modifications de l'arc moyen s'ajoutent celles de l'image cardiaque. Les diamètres des cavités gauches sont normaux ce qui se comprend facilement puisque la lésion n'intéresse nullement le

cœur gauche. La dilatation hypertrophique des cavités droites se traduit par une augmentation de l'arc D. D' qui déborde fortement le bord droit du sternum, tandis que la pointe du cœur par suite de l'hypertrophie ventriculaire est relevée et projetée en dehors.

Au-dessous d'elle, la pointe du ventricule droit arrondit sa courbe et le contour inférieur du cœur descend beaucoup plus bas que normalement. C'est à cette déformation caractéristique de l'image cardiaque que MM. Vaquez et Bordet ont donné le nom de « cœur en sabot ».

Dans certains cas cependant, l'hypertrophie du ventricule droit ne se révèle que par son rebord très net à droite, et par l'importance des pulsations à ce niveau.

*Examen en oblique antérieure droite.* — En oblique antérieure droite : il paraîtrait assez logique de constater une forte dilatation de l'infundibulum qui se trouve en avant du rétrécissement. En fait, la dilatation de l'infundibulum si nette à l'autopsie se confond à l'écran avec l'image du ventricule hypertrophié.

Mais au-dessus de l'ombre cardiaque la dilatation du tronc pulmonaire se traduit par un renflement qui vient saillir fortement dans l'espace rétro-sternal en avant et au-dessous du bourgeonnement aortique.

Le développement de la pulmonaire est parfois considérable et se poursuit jusque dans la branche

droite que l'on voit déborder le contour de la veine cave supérieure en arrière de l'aorte dans l'espace rétro-cardiaque.

*Examen en oblique antérieure gauche.* — Dans cette position la pulmonaire se montre fortement dilatée et dans certains cas on peut distinguer son ombre croisant transversalement celle de l'aorte ascendante. Lorsque la dilatation a gagné la branche gauche du vaisseau, on aperçoit dans l'espace rétro-cardiaque une saillie qui s'avance parfois jusqu'à l'ombre de la colonne vertébrale.

A ces données classiques sur l'étude radiologique du rétrécissement de l'artère pulmonaire, nous sommes heureux de pouvoir apporter quelques renseignements nouveaux que notre maître et ami le D<sup>r</sup> Bordet a bien voulu nous communiquer avant leur publication.

M. Bordet, en effet, a eu l'occasion d'examiner un assez grand nombre d'individus porteurs de lésions de l'artère pulmonaire, en particulier de rétrécissement, et il a cherché à contrôler la valeur des signes cliniques et radiologiques de cette affection.

La dilatation du vaisseau est à peu près constante, on la retrouve dans 80 0/0 des cas à l'écran. Elle fait défaut, en particulier, lorsque le rétrécissement au lieu d'être limité à l'orifice pulmonaire, s'étend sur toute la hauteur du tronc.

L'hypertrophie du ventricule n'existe que dans

50 0/0 des cas. Il ne faut donc pas attacher une trop grande importance à l'absence de ce signe.

Certainement à ce que l'on pourrait attendre, la saillie de l'image de la pulmonaire n'est pas toujours parallèle au développement des cavités droites. Certes on peut dire que le plus souvent à gros cœur droit répond une forte saillie de l'artère pulmonaire, mais il n'est pas rare de rencontrer une dilatation notable de vaisseau avec un cœur droit dont l'accroissement n'est pas considérable.

Habituellement la pulmonaire distendue est animée de battements de forte amplitude.

Il se passe au niveau de la pulmonaire le même phénomène qu'au niveau de l'aorte dans le rétrécissement aortique congénital. Mais l'amplitude comme symptôme isolé n'a aucune valeur diagnostique ; c'est un signe que l'on constate très fréquemment dans le simple éréthisme cardio-vasculaire. Il n'est à retenir que lorsqu'il coexiste avec une dilatation de l'artère. D'ailleurs, dans les fortes dilatations du cœur et de l'artère pulmonaire, cette dernière peut n'être animée que de battements très modérés.

Enfin il n'est pas possible d'établir un rapport entre l'intensité des signes physiques, du frémissement entre autre, et le degré de dilatation du vaisseau. Bien souvent les dilatations les plus accentuées sont celles qui s'accompagnent des plus minimes manifestations.

### Rétrécissement pulmonaire et communication interventriculaire

La coexistence d'un rétrécissement de l'artère pulmonaire avec une communication interventriculaire se révèle en général par de la cyanose survenant dès la naissance, cette cyanose du fait de la communication des deux ventricules est toujours plus marquée que dans le cas précédent ; elle s'accompagne de dyspnée plus ou moins prononcée que l'on retrouve presque toujours dès l'enfance. Les parents s'aperçoivent de très bonne heure que l'enfant ne joue pas aussi facilement que les autres, il s'essouffle très rapidement.

Les signes physiques sont assez caractéristiques dans la majorité des cas : à la palpation on sent un frémissement systolique à deux foyers : l'un au niveau du deuxième espace intercostal gauche ; l'autre dans la partie moyenne de la région précordiale.

A l'auscultation on trouve en général deux souffles systoliques ; l'un au niveau du deuxième espace se propageant vers la clavicule, l'autre à timbre plus grave se déplaçant transversalement vers l'aisselle et dont le maximum répond au troisième espace.

Ces signes sont tellement nets qu'il est à peine besoin de contrôler à l'écran le diagnostic. Mais l'examen radiologique n'en est pas moins intéressant

surtout si l'on veut avoir un renseignement sur l'état des cavités du cœur.

Comme dans le rétrécissement isolé de l'artère pulmonaire, la radioscopie nous montre une dilatation de la pulmonaire et une hypertrophie des cavités droites. Nous ne saurions en décrire à nouveau les images sans tomber dans des redites inutiles.

Mais alors que dans le cas précédent l'intégrité du ventricule gauche réalisait l'image du cœur en sabot, ici le ventricule gauche est augmenté, et de la sorte on a l'orthodiagramme d'un gros cœur dont tous les diamètres sont touchés. Bien entendu cette hypertrophie est légère au début mais elle s'accroît en même temps que les troubles s'aggravent.

## CHAPITRE II

### INSUFFISANCE PULMONAIRE

L'insuffisance de l'artère pulmonaire est une lésion rare que l'on peut observer dans certains cas d'endocardites subaiguës fréquentes chez les cardiaques (Lutembacher) ou bien comme complication au cours du rétrécissement mitral.

Dans le premier cas, le processus inflammatoire s'étend aux tuniques de l'artère pulmonaire et provoque une endartérite avec embolie et thrombose.

A l'auscultation : on découvre tout d'abord une accentuation du deuxième bruit pulmonaire, puis un souffle diastolique dont le maximum siège au niveau du deuxième espace intercostal gauche et qui se propage jusqu'à l'appendice xyphoïde en suivant le bord gauche du sternum.

L'examen radioscopique donne de précieux renseignements dans ces cas.

*En position frontale.* — On remarque un fort développement de l'arc pulmonaire avec d'énergiques battements systoliques à ce niveau. Les cavités droites du cœur sont dilatées.

*En oblique antérieure droite.* — La pulmonaire fait saillie en avant de l'aorte ascendante.

*En oblique antérieure gauche.* — La saillie pulmonaire est visible au-dessous de la croisse aortique.

Mais ce qui frappe surtout dans cette forme d'insuffisance pulmonaire, c'est la rapidité avec laquelle l'artère se laisse dilater. Par des examens successifs on contrôle l'augmentation rapide du développement de l'arc moyen dont les diamètres grandissent de jour en jour.

La deuxième forme d'insuffisance pulmonaire se voit au cours des lésions mitrales et notamment de la sténose. Il s'agit d'une insuffisance fonctionnelle signalée par Stell en 1880, puis plus tard en 1906. Depuis, la question a été reprise par différents auteurs : entre autres MM. Vaquez et Maginel dans le *Bulletin de l'Académie de Médecine* du 9 mars 1920, et le *Paris médical* du 24 avril 1920. M. P. Ribierre (*Paris médical*, 7 juillet 1923) qui tous ont essayé de montrer l'importance au point de vue pronostic de cette complication.

Certes, la coïncidence de l'insuffisance pulmonaire et d'un rétrécissement mitral est assez rare, mais lorsqu'elle existe elle donne à l'auscultation des signes stéthacoustiques qui peuvent égarer le diagnostic et de ce fait, il convient de ne pas la considérer comme une simple curiosité pathologique.

L'insuffisance pulmonaire se révèle en clinique par la présence d'un souffle diastolique doux, humé, aspiratif, siégeant au niveau de la région parasternale gauche, se propageant vers l'appendice xyphoïde

et coïncidant avec des signes plus ou moins frustes d'un rétrécissement mitral.

Il s'agit le plus souvent d'une femme, présentant un roulement diastolique de la pointe, sans frémissement cataire net et chez laquelle la découverte de ce souffle diastolique permet d'envisager trois hypothèses.

S'agit-il d'une insuffisance aortique avec rétrécissement mitral ; ou bien d'une insuffisance aortique avec roulement de Flint sans la moindre sténose ? Faut-il penser enfin à une insuffisance pulmonaire compliquant un rétrécissement mitral ? On chercherait en vain la solution de ce problème en se basant sur la simple auscultation, et dans son article du *Paris médical*, M. Ribierre insiste sur ce fait : c'est que le clinicien le mieux avisé ne saurait trancher la question par l'examen des seuls signes cliniques. Il faut s'adresser à d'autres moyens d'investigation : le tracé, la recherche de la tension et surtout l'image radiologique. A l'appui de sa thèse, M. Ribierre apporte trois observations.

La première relate l'histoire d'une jeune fille ayant présenté des hémoptysies abondantes et chez laquelle on découvre une tachycardie assez accusée, un second bruit très accentué au foyer pulmonaire et un souffle diastolique, humé, aspiratif s'entendant à partir du troisième espace intercostal le long du bord gauche du sternum. Rien ne pouvait faire penser au rétrécissement mitral ; il n'y avait pas de roulement au niveau de la pointe et pas de frémis-

sement. D'autre part cette malade ne présentait aucun signe périphérique d'insuffisance aortique. Ce fut la radiologie qui leva tous les doutes, en montrant :

1° *Dans l'examen frontal.* — L'arc moyen allongé et convexe, puis le ventricule gauche petit, non hypertrophié ;

2° *En oblique postérieure droit.* — La saillie marquée de l'oreillette gauche dans l'espace rétro-cardiaque ;

3° *En oblique antérieure gauche.* — Une saillie anormale de l'artère pulmonaire au-dessous de l'ombre de la crosse aortique.

Le diagnostic fourni par l'écran était celui d'une insuffisance pulmonaire coïncidant avec un rétrécissement mitral. Et de fait l'évolution clinique confirma cette interprétation.

La deuxième observation de M. Ribierre est celle d'une femme d'une quarantaine d'années en arythmie complète, présentant un reliquat d'hémiplégie droite d'origine embolique et chez laquelle le diagnostic de sténose mitrale ne faisait aucun doute. Mais on trouvait dans les troisième et quatrième espaces intercostaux, le long du bord gauche du sternum, un souffle diastolique. Or, on ne constatait aucun signe d'insuffisance aortique.

Chez cette malade l'examen radiologique révéla, outre une dilatation de l'oreillette gauche, une saillie de l'artère pulmonaire en oblique antérieure gauche.

Voilà donc deux cas dans lesquels le diagnostic

d'insuffisance aortique, qui à première vue semblait s'imposer, a dû être abandonné après l'examen à l'écran.

En opposition avec ces deux observations M. Ribierre en rapporte une troisième pour montrer que l'erreur inverse peut être commise.

Une femme de 60 ans, ayant eu la chorée dans l'enfance, se plaint de dyspnée d'effort et de vertiges.

A l'auscultation on trouve : un roulement diastolique intense de la pointe, un retentissement clangoreux du deuxième bruit à la base particulièrement net dans le deuxième espace gauche, un petit souffle diastolique dont le maximum se trouve dans le quatrième espace gauche, sur le bord sternal. Le pouls est régulier, nullement bondissant. La tension est de 13 — 8. On ne trouve pas de danse des artères. Le facies est plutôt pâle.

Le diagnostic qui, dans ce cas semblait le plus rationnel était celui de rétrécissement mitral compliqué d'une insuffisance fonctionnelle de l'artère pulmonaire.

Or, l'examen radioscopique montra :

Une légère hypertrophie du ventricule gauche.

L'aorte normale mais d'opacité un peu exagérée.

Il n'y avait pas de dilatation de l'artère pulmonaire ni de l'oreillette gauche.

Le diagnostic de rétrécissement mitral fut donc abandonné devant cet orthodiagramme pour celui d'insuffisance, aortique avec roulement de Flint.

Ainsi donc la radiologie semble indispensable pour porter le diagnostic d'insuffisance pulmonaire. L'insuffisance se traduit à l'écran par :

Une saillie de l'arc moyen, moins marquée il est vrai que dans le rétrécissement pulmonaire, mais toujours très visible.

De plus, cette portion de l'ombre vasculaire est animée de battements très prononcés.

Dans les positions obliques la pulmonaire forme un renflement, saillant fortement dans l'espace rétrosternal et surmonté du bourgeonnement aortique qui contraste par son faible volume (Bordet).

L'examen du cœur est aussi indispensable, dans ces cas, que l'examen de l'arc pulmonaire. Les cavités droites sont toujours dilatées, et si le ventricule gauche est de volume normal ou petit, comme c'est le cas dans la sténose mitrale, on a l'image du cœur triangulaire ou fortement transversal décrit dans les traités classiques.

Enfin l'oreillette gauche dilatée, du fait de la sténose, fait saillie dans l'espace clair rétro-cardiaque.

Est-il possible d'affirmer l'insuffisance pulmonaire, lorsqu'au cours d'un examen à l'écran on trouve, outre les signes de sténose, une augmentation de l'arc moyen ? Non, car nous avons vu, en étudiant les images radiologiques normales, que l'auricule gauche ou l'oreillette gauche dilatée venaient prendre part à la constitution de l'arc moyen.

Il est alors nécessaire de pratiquer des examens en positions obliques ; on sait que dans ces posi-

tions l'oreillette fait saillie en arrière dans l'espace rétro-cardiaque tandis que la pulmonaire dilatée a un développement antérieur dans l'espace rétro-sternal.

Mais cette remarque est loin d'être un critérium absolu, car on a signalé des cas où, l'artère pulmonaire refoulée en haut et en avant par une oreillette fortement dilatée, venait faire saillie du côté du profil thoracique de l'ombre cardio-vasculaire dans l'espace clair rétro-sternal.

Il faut dans ces cas difficiles essayer, par un examen attentif de discerner le profil de la pulmonaire en oblique antérieure gauche, au-dessous de la crosse aortique. Une légère différence de teinte permet souvent de délimiter assez exactement le calibre de ce vaisseau.

Pour terminer la discussion du diagnostic de l'insuffisance pulmonaire, il nous faut ajouter que la seule constatation à l'écran d'une dilatation de l'artère au cours d'une sténose mitrale ne permet pas à elle seule de porter le diagnostic d'insuffisance. Il est assez fréquent, en effet, au cours du rétrécissement mitral, de constater un élargissement plus ou moins important de l'artère pulmonaire, lié seulement à la stase de la petite circulation sans aucune lésion de l'orifice pulmonaire. Ce diagnostic ne pourra être porté que si l'auscultation fait entendre un souffle diastolique de la base en même temps que l'artère pulmonaire présente un degré notable de dilatation.

## CHAPITRE III

### ANÉVRISME DE L'ARTÈRE PULMONAIRE

Les anévrismes de l'artère pulmonaire sont très rares et l'on en trouve peu dans la littérature des affections cardiaques. La statistique de Nicolaïev, n'en relève que 2 cas sur 271 anévrismes thoraciques. Si l'on ajoute à cela que l'anévrisme de la pulmonaire, au point de vue clinique, simule l'anévrisme de la portion initiale de l'aorte, on comprendra combien avant l'ère de la radiologie il était difficile de porter sur le vivant un tel diagnostic.

Dans les différentes communications, faites à ce sujet, nous n'avons pu trouver une observation vraiment démonstrative. Tantôt, en effet, l'anévrisme a été découvert à l'autopsie, mais l'examen radiologique n'avait pas été fait, tantôt, au contraire, l'ectasie a été diagnostiquée à l'écran, mais la preuve anatomo-pathologique manque.

Comme pour l'aorte, il convient de bien différencier l'anévrisme de la dilatation uniforme de l'artère. La dilatation, nous l'avons vu, est relativement fréquente ; elle se voit dans l'insuffisance et dans le rétrécissement de l'artère pulmonaire, elle

frappe toute l'étendue du tronc et gagne même fréquemment les deux branches de division droite et gauche.

L'anévrisme, au contraire, est une dilatation localisée en un point du vaisseau, formant une véritable tumeur qui fait saillie dans le médiastin.

Il ne faudrait pas croire cependant qu'il existe une ligne de démarcation nette entre ces deux affections. Car la dilatation qui complique les lésions de l'orifice pulmonaire est souvent considérable et rend le diagnostic presque impossible. C'est ainsi que MM. Laubry et Parvu, dans leur communication du 19 novembre 1920 à la Société médicale des hôpitaux sur « une lésion complexe de l'artère pulmonaire d'origine congénitale », ont porté le diagnostic de grosse dilatation de l'artère pulmonaire, mais en faisant des réserves sur la possibilité d'un anévrisme de ce vaisseau.

Le gros élément de diagnostic entre la dilatation fonctionnelle de l'artère pulmonaire secondaire à une lésion orificielle et l'anévrisme réside en l'intégrité des cavités droites. L'anévrisme, en effet, ne retient pas le cœur droit alors que dans les lésions de l'orifice pulmonaire nous avons signalé l'hypertrophie des cavités droites.

Malheureusement, dans la pratique, les conditions sont rarement réalisées et il peut exister des anévrismes en même temps qu'une autre lésion du cœur, de l'aorte et du poumon qui modifient, pour leur propre compte, l'image des cavités du cœur.

*intégrité  
du côté  
droit*

*T.V. normal*

La symptomatologie de l'anévrisme de l'artère pulmonaire est assez fruste. Les observations se rapportent à des individus d'âge moyen se plaignant de dyspnée survenant au moindre effort et s'accompagnant parfois de gêne précordiale.

A l'examen du thorax on note parfois une voussure siégeant au niveau des deuxième et troisième espaces intercostaux. A ce niveau, il existe un frémississement systolique se traduisant à l'auscultation par un souffle systolique ayant tendance à se propager vers la gauche, un peu au-dessous de la clavicule, mais ne remontant pas dans les vaisseaux du cou.

#### RADIOSCOPIE

*En examen frontal* : il existe un élargissement global du pédicule, mais plus marqué cependant au niveau de l'arc moyen qui peut s'éloigner jusqu'à 8 centimètres de la ligne médiosternale.

L'image cardiaque est normale. Le ventricule droit n'est pas hypertrophié.

*En oblique antérieure droite* : on voit au devant de l'aorte, une volumineuse tumeur pulsatile s'avancant dans l'espace rétrosternal, presque en contact avec la face postérieure du sternum. Au-dessus de cette poche se profile l'aorte qui reste régulièrement cylindrique.

*En oblique antérieure gauche*. — La pulmonaire forme une saillie ampullaire qui se profile dans

l'espace clair rétro-aortique et dont l'ombre va se superposer en arrière à celle de la colonne vertébrale.

Les renseignements fournis par la radiologie en cas d'anévrisme de l'artère pulmonaire peuvent donc se résumer de la manière suivante : Dilatation ampullaire de l'artère, avec intégrité des cavités droites ; le profil de l'aorte restant régulièrement cylindrique.

Cependant il est des cas complexes dans lesquels la coexistence d'une lésion orificielle vient modifier les contours cardiaques et le diagnostic d'anévrisme ne peut plus être porté avec certitude.

Il faut penser aussi à la possibilité d'un anévrisme localisé à la face interne de l'aorte venant refouler la pulmonaire et exagérer la saillie de l'arc moyen. Mais comme le font remarquer MM. Vaquez et Bordet c'est une localisation aussi rare que celle d'un anévrisme de la pulmonaire.

Nous avons eu l'occasion de voir dans le service du professeur Vaquez un malade de la consultation externe chez lequel les signes cliniques firent poser, au premier abord le diagnostic d'anévrisme aortique.

Ce malade fut examiné à l'écran par M. Bordet qui fit le diagnostic d'anévrisme de l'artère pulmonaire.

#### RADIOSCOPIE

*En position frontale* (fig. 4). — L'orthodiagramme montre une saillie considérable du pédicule à hau-

teur de l'arc moyen. Cette saillie s'écarte à 9 centimètres de la ligne médio-sternale.

Tous les diamètres de l'image cardiaque sont augmentés mais on note une prédominance manifeste de l'hypertrophie au niveau des cavités droites.

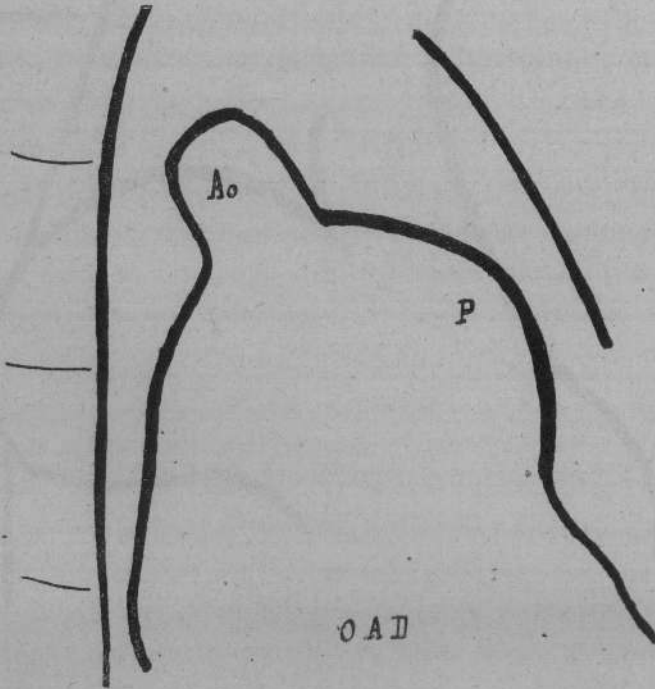


Fig. 5

Anévrisme même cas en O. A. D.

*En oblique antérieure droite (fig. 5).* — La pulmonaire fait une saillie marquée au devant de l'aorte dont le calibre est voisin de la normale.

*En oblique antérieure gauche (fig. 6).* — La pulmonaire fait une saillie ampullaire très nette dans

l'espace clair rétro-aortique. Cette saillie est animée de battements.

L'opacité du tronc pulmonaire est plus marquée

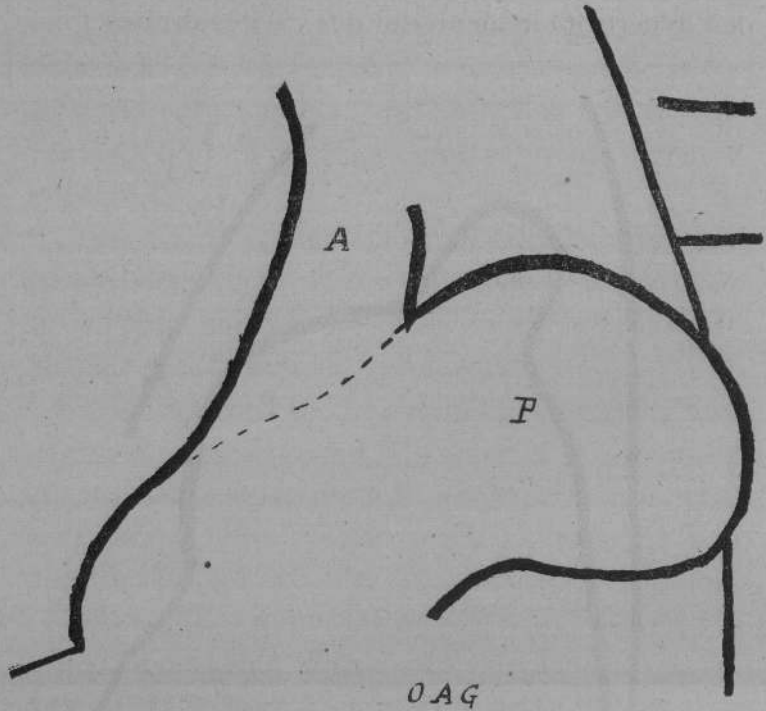


Fig. 6

Anévrisme même cas en O. A. G. Saillie ampullaire.

que normalement, elle tranche sur celle de l'aorte.

Ce malade ne fut plus revu dans le service et son observation clinique est incomplète. Mais devant un pareil orthodiagramme, on est autorisé à émettre l'hypothèse qu'il est porteur d'un anévrisme de l'artère pulmonaire. L'augmentation de l'image de

la pulmonaire sous toutes les incidences et la saillie ampullaire que l'on remarque en oblique antérieure gauche nous semblent caractéristiques.

Faut-il rejeter ce diagnostic à cause de l'hypertrophie des cavités droites? Non, à notre avis, car nous connaissons mal l'histoire clinique des anévrismes de la pulmonaire et nous pouvons admettre qu'une tumeur anévrismale ne se développe pas sur le tronc de ce vaisseau sans amener une gêne marquée dans la petite circulation.

D'ailleurs les réactions du ventricule droit ne sont pas comparables à celles du ventricule gauche car la pression qui règne normalement dans la petite circulation est inférieure, et de beaucoup, à la pression qui existe dans le système aortique.

### **Dilatation de l'artère pulmonaire par compression**

A côté des anévrismes de l'artère pulmonaire, nous décrivons une autre lésion, plus rare encore, « la dilatation de l'artère par compression extrinsèque du tronc ou de ses branches principales ».

Les signes cliniques sont des plus variables et le diagnostic d'une telle affection ne peut être fait que par la radiologie ; témoin l'observation rapportée le 14 mars 1922 à la Société de radiologie par MM. Delherm, Morel-Kahn et Thoyer-Rozat. Il s'agissait d'une malade âgée de 53 ans présentant un

souffle diastolique à début clangoreux, avec inégalité des deux pouls et tension artérielle plus forte à gauche qu'à droite.

L'examen radioscopique révéla une saillie exagérée de la partie moyenne de l'ombre cardio-vasculaire à gauche, avec peu de modifications des diamètres du cœur.

En O. A. D. le médiastin était complètement sombre.

Après avoir envisagé toutes les hypothèses, les auteurs pensèrent à une compression vasculaire et posèrent le diagnostic d'ectasie pulmonaire par compression ganglionnaire.

Peu après la malade succomba et l'autopsie put être faite.

On découvrit une dilatation considérable de l'aorte et de la pulmonaire à l'origine. L'aorte mesurait 42 millimètres de diamètre, la pulmonaire 45 millimètres. Cette dilatation était uniforme, on ne trouvait aucune poche anévrysmale et pas trace d'athérome. Mais il existait, au niveau de la bifurcation trachéale, une volumineuse masse ganglionnaire qui enserrait les deux vaisseaux.

Comme le font remarquer les auteurs, c'est une affection entièrement rare et dont le diagnostic ne peut être fait qu'à l'écran.

## CHAPITRE IV

### SCLÉROSE DE L'ARTÈRE PULMONAIRE

Cette affection, dont la symptomatologie a été longtemps méconnue, avait été signalée jadis comme un épiphénomène survenant au cours de certaines lésions du cœur et des poumons. Mais ces dernières années, grâce aux recherches radiologiques on a pu donner à cette affection une véritable entité clinique.

Loin d'être rare comme on l'a cru au début, cette affection peut s'observer : soit à l'état de sclérose primitive survenant chez des sujets jeunes, indemnes de toute maladie du cœur et du poumon ; soit à l'état de sclérose secondaire s'observant chez des individus porteurs de lésions cardiaques ou pulmonaires.

*Etiologie.* — L'étiologie est encore mal connue. Deux théories sont admises pour expliquer la genèse de cette sclérose. L'une mécanique reconnaît comme facteur principal l'augmentation de pression de la petite circulation ; l'autre infectieuse met les lésions observées sur le compte de l'infection chronique.

M. le professeur Vaquez a été le premier à montrer le rôle de l'hypertension dans la production des scléroses vasculaires, parce qu'il faut appliquer

à la petite circulation les principes qu'il a énoncés pour expliquer la production de la sclérose du système aortique :

« L'apparition de la sclérose relève d'affections  
« pulmonaires ou cardiaques antérieures suscepti-  
« bles d'augmenter la tension dans la petite circu-  
« lation. Donc sans négliger dans sa pathogénie le  
« rôle adjuvant de l'infection on peut considérer  
« que le rôle mécanique de l'hypertension est pré-  
« pondérant et justifie cette opinion que l'hyperten-  
« sion crée l'athérome. » (Vaquez et Magniel, *La pra-  
tique médicale française*, juillet 1922.)

Le rôle adjuvant de l'infection n'est pas douteux et cette conception nous fait comprendre la rareté de la sclérose pulmonaire en regard des cas si nombreux où il existe de l'hypertension dans la petite circulation. On s'expliquerait difficilement en effet que tous les malades atteints de lésions mitrales par exemple ne fassent pas tôt ou tard de la sclérose pulmonaire.

La théorie de l'infection dans la genèse de cette maladie a été soutenue par Rogers, du moins dans les cas de sclérose primitive. Depuis, cette théorie a été reprise et tout récemment à la séance du 29 février 1924 de la Société médicale des hôpitaux. M. le professeur agrégé P. Ribierre, présentait, au nom de M. Arillaga de Buenos-Aires, 7 observations de sclérose de l'artère pulmonaire, dont 6 avec autopsie, dans lesquelles on retrouve toujours à la base, la syphilis. Dans les 7 cas la syphilis fut prou-

vée par les réactions sérologiques ; dans 2 cas l'auteur put démontrer la présence du tréponème.

*Symptomatologie.* — On peut décrire deux formes cliniques dans la sclérose pulmonaire : une forme primitive qui survient chez des individus jeunes, sans aucun passé pulmonaire ou cardiaque et une forme secondaire atteignant des sujets d'âge plus avancé et porteurs soit d'une lésion pulmonaire chronique (asthme, emphysème, dilatation bronchique), soit une lésion cardiaque susceptible d'augmenter la tension dans la petite circulation (Division anormale de l'artère pulmonaire, persistance du canal artériel, mais surtout rétrécissement mitral).

Quel que soit le mode d'origine, la sclérose de l'artère pulmonaire ne tarde pas à se manifester par des signes tellement constants qu'ils constituent un véritable syndrome caractérisé par de la cyanose, de la dyspnée, des céphalées, des vertiges et de la somnolence.

La cyanose est le symptôme dominant, elle est toujours très marquée : la face, la langue, les lèvres, ont une teinte cyanotique tellement intense que Ayerza puis Arillaga avaient désigné ces malades sous le nom de cardiaques noirs. Les extrémités sont froides et violacées, les doigts présentent de la déformation hippocratique.

A la cyanose se rattachent : des modifications du fond de l'œil et une polyglobulie souvent très prononcée.

La dyspnée est aussi un des éléments les plus

importants du syndrome. Peu marquée dans les débuts elle augmente progressivement et ne tarde pas à devenir très intense et irréductible. Elle empêche tout effort et finit par condamner le malade à un repos absolu. C'est une dyspnée continue sur laquelle se greffent des crises paroxystiques, véritable accès de suffocation et qui s'accompagne de toux fréquente et pénible avec abondante expectoration muco-purulente.

La céphalée et les vertiges manquent rarement, quant à la somnolence elle apparaît progressivement pour aboutir à une véritable torpeur à la période ultime de la maladie.

Par opposition à ces signes fonctionnels d'une rare intensité, les signes physiques sont presque nuls et cette particularité constitue un gros élément du diagnostic.

*Au poumon :* c'est à peine si l'on trouve quelques râles sibilants et ronflants disséminés dans toute la hauteur des poumons. Le murmure vésiculaire est fortement diminué ; l'inspiration est courte, l'expiration prolongée et soufflante. Enfin les incursions diaphragmatiques sont très faibles.

*Au cœur :* on remarque presque toujours des signes d'augmentation des cavités droites : la matité déborde à droite le sternum.

Dans les débuts de la maladie on trouve une accentuation du deuxième bruit pulmonaire ; puis à une période plus avancée, un galop du cœur droit. Mais alors que la cyanose et la dyspnée sont extrêmes,

on ne trouve pas de signe de défaillance cardiaque et notamment pas de souffle dans la région xyphoïdienne.

Certains auteurs ont signalé à la période terminale un souffle diastolique au niveau du deuxième espace intercostal gauche.

.....

Comme on le voit il y a une disproportion manifeste entre l'intensité des signes fonctionnels et les faibles renseignements donnés par l'examen clinique. Avant la période terminale, il est rare de noter des phénomènes asystoliques (hépatomégalie, œdèmes). Le pouls reste régulier et bien frappé, la tension se maintient aux environs de la normale.

Aussi le diagnostic de sclérose de l'artère pulmonaire est-il impossible à porter sans le secours de la radioscopie. C'est l'examen à l'écran qui va nous donner l'explication des phénomènes asphyxiques que nous avons signalés.

### RADIOSCOPIE

La sclérose de l'artère pulmonaire est en général plus marquée au niveau des branches que sur le tronc même du vaisseau. Aussi voit-on toute l'étendue des champs pulmonaires rayée par une série d'arborisations qui irradient des hiles.

Les images hilaires sont très accentuées et donnent l'aspect en forme d'ailes de papillon à demi

repliées et que nous savons être la traduction des ombres des artères pulmonaires.

De ce fait la transparence pulmonaire est notablement diminuée surtout au voisinage des hiles.

Les mouvements du diaphragme ont une très faible amplitude.

L'examen du cœur n'est pas moins intéressant.

*De face*, on voit l'arc moyen légèrement agrandi au niveau de son quart supérieur.

L'aire cardiaque est augmentée, mais cette augmentation porte uniquement sur les cavités droites (sauf bien entendu lorsqu'il existe une lésion valvulaire antérieure capable de retentir sur les cavités gauches).

Les diamètres DD' et D'G' sont les seuls touchés. Aussi a-t-on l'image décrite sous le nom de cœur transversal et même à une période plus avancée de cœur en sabot.

*Examens obliques.* — Dans les positions obliques la pulmonaire est particulièrement visible. Modérément dilatée, elle attire surtout l'attention par l'accentuation de son ombre qui contraste avec l'opacité normale de l'aorte.

*En oblique antérieure gauche.* — L'artère par son opacité tranche sur l'image de l'aorte à tel point qu'il est possible de la délimiter exactement pour mesurer son calibre. De plus, on voit nettement la branche gauche se profiler sur la clarté rétro-aortique et son ombre atteindre l'image de la colonne vertébrale.

*En oblique antérieure droite.* — Le tronc fait une saillie plus ou moins marquée au devant de l'aorte. La branche droite projette en arrière une ombre très marquée qui croise transversalement l'ombre de la veine cave.

*En résumé.* — Le diagnostic radiologique de la sclérose de l'artère pulmonaire repose sur :

1° La visibilité anormale des images hilaires d'où partent des arborisations qui irradient dans les champs pulmonaires ;

2° L'élargissement du tronc de la pulmonaire dont l'opacité est fortement augmentée ;

3° La dilatation hypertrophique des cavités droites.

#### EVOLUTION

La sclérose de l'artère pulmonaire évolue assez lentement par poussées successives qui chaque fois aggravent l'état du malade. La mort en est la conséquence fatale. Peu à peu à la somnolence fait suite un état de torpeur et les malades peuvent mourir subitement sans avoir présenté aucun signe périphérique d'asystolie. Mais le plus souvent ils succombent à une asystolie d'emblée irréductible.

Cette évolution peut être entrecoupée d'incidents rapidement mortels : hémoptysies graves, complications broncho-pulmonaires. On a même signalé des cas de mort subite par thrombose d'une grosse branche de l'artère ou rupture du tronc.

### Lésions anatomiques

Les lésions que l'on trouve à l'autopsie de ces malades nous expliquent les particularités des images radiologiques.

Le ventricule droit est souvent considérablement hypertrophié ; il forme à lui seul la pointe du cœur. La dilatation de l'oreillette est plus inconstante.

Quant à l'artère pulmonaire est-elle augmentée de calibre et d'épaisseur. Ses parois sont moins souples, moins élastiques et sa transparence à peu près nulle.

S'il est des cas où l'on ne trouve aucune grosse lésion apparente, il en est d'autres, par contre, où les parois sont tellement épaissies, que la lumière artérielle est fortement diminuée. Sur les faces on voit des saillies irrégulières et jaunâtres. A l'intérieur il existe des plaques de sclérose et d'athérome tantôt isolées tantôt confluentes.

C'est au niveau du hile que les lésions sont les plus nettes. On les retrouve sur les branches intra-pulmonaires. Aux points de bifurcation les signes de sclérose sont particulièrement marqués et l'orifice des branches secondaires est entouré par un épaississement uniforme ou par des taches disséminées.

M. le professeur agrégé P. Ribierre a bien voulu nous autoriser à rapporter ici les orthodiagrammes d'un malade de son service à l'hôpital Necker atteint

de sclérose de l'artère pulmonaire et à résumer son observation qu'il se propose de publier ultérieurement en détail.

#### OBSERVATION

M. L..., âgé de 58 ans entre dans le service de M. Ribierre pour une dyspnée intense s'accompagnant de toux et de cyanose.

Le début de sa maladie remonte à une dizaine d'années environ. C'est depuis cette époque que le malade tousse presque journellement avec cependant des recrudescences saisonnières.

Dans les antécédents on relève un léger éthylisme ; mais surtout un chancre bien traité qui disparut sans laisser de trace et dont la nature syphilitique semble ne faire aucun doute.

Il faut ajouter que ce chancre semble avoir été la seule manifestation de la maladie.

Ce qui frappe à l'examen de ce malade c'est la dyspnée et la cyanose.

La dyspnée est intense et va jusqu'à l'orthopnée. Le malade est incapable du moindre effort, il se déplace lentement comme pour ménager ses forces ; la montée d'un escalier lui est extrêmement pénible.

La cyanose est très marquée au niveau de la face ; on est frappé par la teinte cyanotique des lèvres et de la langue.

Les mains sont froides et violacées ; l'extrémité des doigts est élargie.

A l'entrée du malade dans le service il existait un œdème assez marqué des membres inférieurs qui remontait à mi-

cuisse (nous verrons que cet œdème disparut assez rapidement par le repos et un régime sévère).

A ce moment-là, M. Ribierre, en examinant le malade, constata que la matité cardiaque débordait un peu le sternum à droite. Quant aux cavités gauches elles ne lui parurent nullement hypertrophiées.

A l'auscultation il ne découvrit que très peu de chose. Ces bruits étaient sourds; à part une tachycardie légère, rien ne put lui faire penser à une défaillance du myocarde. Il n'y avait pas de souffle tricuspideux, pas de bruit de galop.

Le foie cependant était légèrement hypertrophié mais on ne trouvait pas de battement et il n'y avait pas de reflux hépato-jugulaire.

Aux poumons existaient des signes de bronchite et d'emphysème s'accompagnant d'une importante expectoration muco-purulente.

Les urines étaient rares mais sans albumine. La tension maxima était à 10,5 la minima à 7.

Voilà donc un malade présentant de la dyspnée, de la cyanose, de l'œdème des membres inférieurs mais chez lequel on ne trouve qu'une légère hypertrophie des cavités droites. M. Ribierre refusa de considérer ce malade comme un brightique ou un asystolique. On dosa l'urée sanguine qui se montra très légèrement augmentée, on mit le malade à un régime déchloruré ce qui eut pour effet de faire disparaître les œdèmes. Mais la dyspnée et la cyanose persistèrent malgré une application prudente de digitale.

Devant l'intensité des signes fonctionnels que n'expliquait aucun symptôme physique, M. Ribierre posa le diagnostic de sclérose de l'artère pulmonaire et fit examiner le malade à l'écran par M. Bordet.

La radioscopie confirma pleinement le diagnostic de M. Ribierre :

*En position frontale.* — Toute la région hilare était occupée par une zone d'ombres en demi croissant fortement

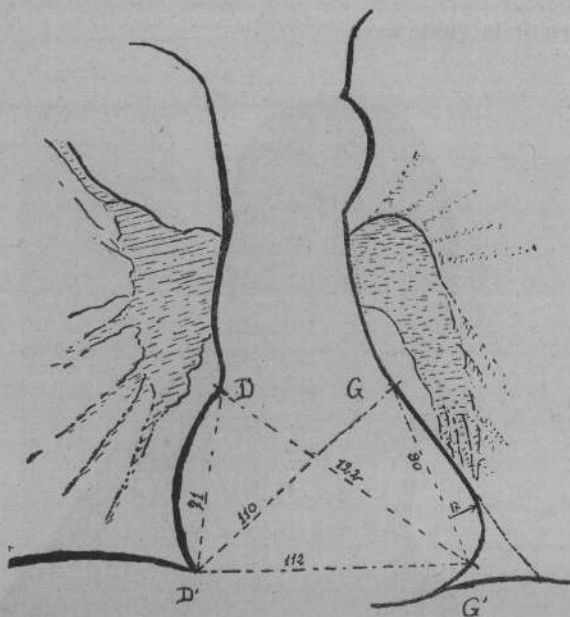


Fig. 7

Sclérose de l'artère pulmonaire,  
forte accentuation des ombres hilaires.

incurvée vers la base et d'où s'échappaient des arborisations nombreuses qui irradiaient dans les champs pulmonaires ; atteignant à droite le diaphragme (fig. 7).

Le pédicule en examen frontal était un peu élargi au niveau de l'arc moyen où l'ombre de la pulmonaire était plus accentuée que normalement.

L'orthodiagramme du cœur montre une augmentation

des cavités droites. Le point G' est relevé, D D' est augmenté.

*En oblique antérieure droite* (Fig. 8). — L'opacité de la pulmonaire est très accentuée on la voit nettement au devant de l'aorte et en arrière, sa branche droite vient croiser l'ombre de la veine cave.

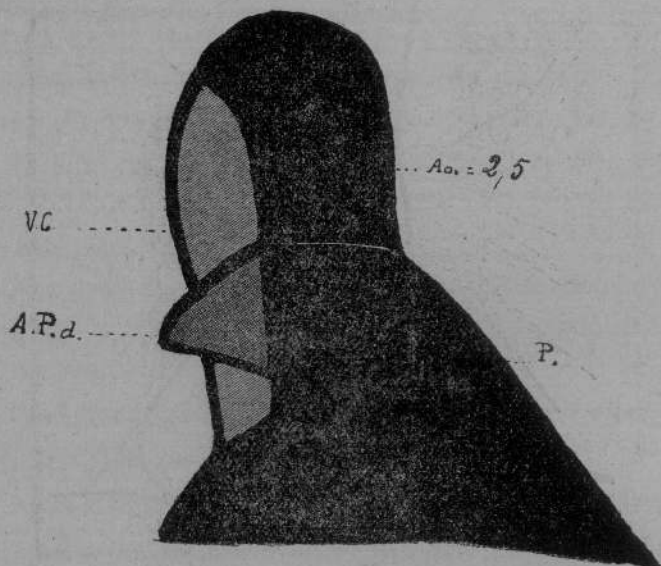


Fig. 8  
Sclérose de l'A. P., même cas en O.A.D.

L'aorte est de calibre normal.

*En oblique antérieure gauche* (fig. 9). — L'opacité du tronc tranche sur celle de l'aorte ; de plus la branche gauche très visible barre l'espace clair rétro-aortique jusqu'à l'ombre vertébrale.

Il n'y avait donc plus aucun doute, la cyanose et la dyspnée observées chez ce malade étaient bien sous la dépendance d'une sclérose de l'artère pulmonaire.

Cet examen fut complété par un électro-cardiogramme qui montre une forte prédominance ventriculaire droite.

Les recherches sérologiques en vue de rechercher la syphilis furent toutes positives.

La numération globulaire montra une forte augmentation des globules rouges et des leucocytes.

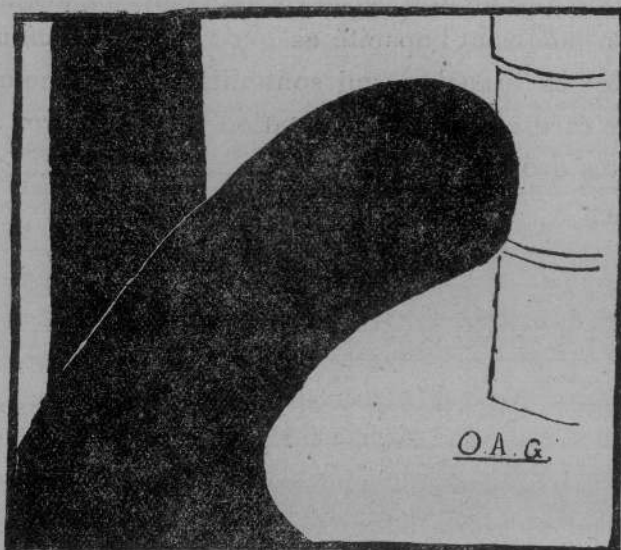


Fig. 9  
Sclérose de l'A. P. même cas en O. A. G.

Le malade est actuellement encore dans le service du Dr Ribierre. Les œdèmes ont disparu. Le foie est moins gros et moins douloureux. Mais la cyanose et la dyspnée persistent malgré tout traitement.

Le 20 janvier le malade eut une hémoptysie sans température et sans aggravation de l'état général.

Cette observation nous montre toute l'importance que prend en clinique la sclérose de l'artère pul-

monaire. L. Giroux dans sa thèse avait déjà signalé la fréquence de cette affection.

Le diagnostic est basé sur l'intensité de la cyanose et de la dyspnée qui n'explique aucun signe physique.

Mais comme le fait observer M. Ribierre c'est la radiologie seule qui permet de trancher le diagnostic en montrant l'opacité exagérée de la pulmonaire et de ses branches qui sont dilatées ; et comme signe cardiaque : l'augmentation des diamètres des cavités droites.

## CONCLUSIONS

I. — La radioscopie met en lumière les moindres modifications anatomiques de l'artère pulmonaire et de ses branches. Elle joue donc un rôle considérable dans le diagnostic des affections de ce vaisseau qui se révèlent en clinique par des signes physiques et fonctionnels d'interprétation toujours délicate. Il faudra donc recourir à l'exploration radiologique de l'artère pulmonaire et de ses branches, toutes les fois qu'on suspectera une lésion de ce vaisseau, au même titre qu'on explore l'aorte chez un malade présentant les moindres signes périphériques d'aortite.

II. — L'image du tronc de l'artère pulmonaire s'étudie : de face, au niveau de l'arc moyen et dans les positions obliques en avant de l'origine de l'aorte. Il est même possible en oblique antérieure gauche d'en mesurer le calibre lorsque son opacité exagérée la fait se détacher sur l'ombre de l'aorte ascendante. C'est aussi dans les positions obliques que l'on peut distinguer les branches droite et gauche sous la forme de taches sombres se prolongeant

plus ou moins loin dans l'espace clair rétro-aortique.

Quant aux ombres hilaires, elles sont uniquement formées par les branches de l'artère pulmonaire.

III. — La sclérose de l'artère pulmonaire devra être recherchée dans tous les cas où il existe une hypertension dans la petite circulation et en particulier lorsqu'à ce facteur mécanique vient s'ajouter un facteur d'infection qui en pareil cas semble être la syphilis.

C'est au niveau des branches intra-pulmonaires que les lésions sont le plus facilement décelables à l'écran. Elles produisent une forte accentuation des images hilaires d'où partent des arborisations nombreuses qui irradient dans les champs pulmonaires.

Sur le tronc, la sclérose se révèle par une accentuation de l'ombre de l'artère et par une augmentation souvent assez notable du calibre du vaisseau.

IV. — La dilatation est surtout marquée dans l'insuffisance et dans le rétrécissement de l'orifice pulmonaire. Elle se traduit par un élargissement de l'arc moyen au niveau de son quart supérieur et dans les positions obliques par la saillie exagérée de l'image du tronc dans le médiastin antérieur.

De plus, en oblique gauche on voit le tronc barrer obliquement le flanc gauche de l'aorte.

La dilatation n'épargne pas les branches de bifurcation qui sont nettement visibles en arrière dans l'espace rétro-aortique.

V. — L'anévrisme, extrêmement rare, donne une saillie ampullaire qui déborde en avant et en arrière dans la clarté du médiastin.

De plus, le pédicule est considérablement élargi au niveau de l'arc moyen.

*Vu : le Doyen,*  
H. ROGER

*Vu : le Président,*  
ANDRÉ BROCA

Vu et permis d'imprimer :  
*Le Recteur de l'Académie de Paris*  
APPELL

## BIBLIOGRAPHIE

- Arillaga*. — Sclérose de l'artère pulmonaire secondaire à certains états pulmonaires chroniques (Arch. Mal. du cœur, p. 519, 1913).
- Sclérose de l'artère pulmonaire. Rôle de la syphilis (Soc. méd. des Hôp. Paris, 29 fév. 1924).
- Arcelin*. — Les formes de l'aire de projection du cœur pathologique. Lyon, 1906.
- Barjon*. — Radio-diagnostic des affections pleuro-pulmonaires, 1916.
- Béclère (A.)*. — In Traité de Radiologie médicale de Bouchard, 1904.
- Bordet*. — Le trajet des vaisseaux de la base du cœur sur des pièces opacifiées (Communication à la réunion des médecins radiologistes du G. M. P., décembre 1918).
- Les ombres de la base du cœur à l'état normal (Arch. des Maladies du cœur, février 1919).
- Bouchard*. — Traité de Radiologie médicale, 1904.
- Cerné*. — Radiographie du médiastin postérieur (Soc. Radiologie, 10 juin 1913).
- Chaperon (R.)*. — Etude anatomo-radiologique des vaisseaux de la base du cœur vus de face. Thèse Paris, 1921.
- Cluzet*. — Lyon médical, 7 avril 1911.
- Cottenot*. — Radiologie et radiumthérapie, 1921, p. 129-130.
- Delherm et Chaperon*. — Les contours de l'ombre médiane cardio-vasculaire radiologique, vus de face (Presse méd., 26 avril 1922).
- Etude radiologique du substratum anatomique des ombres hilaires normales (Gazette des Hôp., n° 52, juillet 1922).
- Etude anatomo-radiologique de l'ombre médiane cardio-vasculaire, vue de face (Journal de Radio et d'Electrologie, janvier 1923).
- Comment doit-on interpréter les ombres hilaires normales (Journal de Radio et d'Electrologie, juillet 1923).

- Delherm, Morel-Kahn et Thoyer-Rozat.* — Bulletin de la Soc. de Radiologie, 14 mars 1922.
- Delherm et Thoyer-Rozat.* — L'image radiologique de l'aorte (Journal de Radiologie, avril 1920).
- Etude radiologique des gros vaisseaux de la base du cœur (Gazette des Hôpitaux, 21 mai 1921, n° 40).
- Giroux (Léon).* — Sclérose et athérome pulmonaire (Arch. Mal. du cœur, octobre 1910).
- Sclérose et athérome de l'artère pulmonaire. Thèse Paris, 1910.
- Sclérose de l'artère pulmonaire (Monde médical, 1<sup>er</sup> juil. 1923).
- Garcin.* — Journal de Radiologie de mars 1922.
- Anatomie radiologique des poumons, les arborisations pulmonaires (Journal de Radiologie, janvier 1924).
- Heitz.* — Athérome de l'artère pulmonaire (Traité de Path. méd. de Sergent, p. 884).
- Jaugeas.* — Précis de Radiodiagnostic, 2<sup>e</sup> édition.
- Laubry et Parvu.* — Artério-sclérose généralisée de l'artère pulmonaire (Soc. méd. des hôpitaux, 23 juin 1909).
- Lésion complexe de l'artère pulmonaire d'origine génitale (Soc. méd. des Hôp., 19 nov. 1920).
- Lebon.* — Radiodiagnostic des affections viscérales (Conférence à la Soc. Internat. Bulletin n° 1, janvier 1912).
- Lebon et Aubourg.* — Examen radiologique du cœur (Presse méd., 12 août 1913).
- Lutembacher.* — Endocardite subaiguë et endartérite pulmonaire chez les cardiaques (Arch. des Mal. du cœur, avril 1916).
- Endocardite subaiguë chez les cardiaques (Arch. des Mal. du cœur, août 1917).
- Nouvelles méthodes d'examen du cœur en clinique, 1921.
- Lian.* — Lésions de l'artère pulmonaire, p. 285 (Traité de Médecine de Sergent).
- Mougeot.* — Rapport à la Société médicale des Hôpitaux, 25 oct. 1918 (In Bulletin du 21 nov. 1918).
- Poirier.* — Traité d'Anatomie humaine.
- Ribierre et Giroux (R.).* — Sclérose de l'artère pulmonaire (La Médecine, mars 1922).
- Ribierre (P.).* — Insuffisance fonctionnelle de l'orifice pulmonaire dans le rétrécissement mitral, son diagnostic avec l'insuffisance aortique (Paris médical, 7 juillet 1923).
- Saidman.* — La circulation pulmonaire chez les tuberculeux. Thèse Paris, 1921.
- Santiard.* — Etude de l'aire de projection du cœur sur la paroi thoracique par la radiologie. Thèse Paris, 1900.
- Testut.* — Traité d'Anatomie humaine.

- Testut et Jacob.* — Anatomie topographique.
- Thoyer-Rozat.* — Contribution à l'étude anatomo-radiologique de l'aorte, de l'artère pulmonaire et de la veine cave supérieure. Thèse Paris, 1919.
- Vaquez et Bordet.* — Le cœur et l'aorte (3<sup>e</sup> édition, 1920). Radiologie des vaisseaux de la base, 1920.
- Vaquez et Giroux.* — Artériosclérose de l'artère pulmonaire avec athérome. Rôle de l'hypertension dans la genèse de l'artériosclérose (Soc. méd. des Hôp., 29 juillet 1908).
- Vaquez et Magniel.* — Une complication peu connue du rétrécissement mitral : l'insuffisance fonctionnelle de l'artère pulmonaire (Bulletin de l'Acad. de Médecine, 9 mars 1920. Paris médical, 24 avril 1920).
- Athérome de l'artère pulmonaire (La Pratique médicale française, juillet 1922).



1020

