

BIBLIOTECA  
LANCISIANA

# NOTICE

SUR

**UNE NOUVELLE MÉTHODE**

## **DE CONSERVATION MACRO-MICROSCOPIQUE**

DES PIÈCES ANATOMIQUES

**Par M. le D<sup>r</sup> Louis BRUNETTI** (de Rovigno)

PROFESSEUR DE L'UNIVERSITÉ DE PADOUE

Suivie d'un Catalogue de ses diverses préparations anatomiques placées  
à l'Exposition universelle de Paris en 1867.



PARIS

EXPOSITION UNIVERSELLE, DOUZIÈME SECTION  
DÉPARTEMENT DE L'ITALIE

—  
1867

# NOTICE

SUR

**UNE NOUVELLE MÉTHODE**

## **DE CONSERVATION MACRO-MICROSCOPIQUE**

DES PIÈCES ANATOMIQUES

**Par M. le D<sup>r</sup> Louis BRUNETTI** (de Rovigno)

PROFESSEUR DE L'UNIVERSITÉ DE PADoue


Suivie d'un Catalogue de ses diverses préparations anatomiques placées  
à l'Exposition universelle de Paris en 1867.



PARIS

EXPOSITION UNIVERSELLE, DOUZIÈME SECTION  
DÉPARTEMENT DE L'ITALIE

—  
1867



AUX

ANATOMISTES ITALIENS

Si un viscère, conservé par moi, c'est-à-dire conservant tous ses caractères, est ouvert dans son milieu, non-seulement il permet à l'œil nu d'en examiner d'une façon parfaitement nette et précise la structure et la disposition interne, les rapports normaux et pathologiques des tissus ; mais, si on s'arme d'une loupe ou mieux d'un microscope d'un grossissement de 20 à 40 en diamètre, on ne peut que rester surpris de la facilité avec laquelle on distingue les parties les plus petites et leur exacte position anatomo-microscopique. Mais ce n'est pas tout. Ma méthode n'étant pas une substitution de substances étrangères aux substances animales, comme cela a lieu dans la pétrification et l'injection, ni un entassement de matières chimiques, il m'est facile de montrer, au milieu de coupes convenablement préparées, les éléments du tissu primitif dans toute leur intégrité, qu'ils soient normaux ou pathologiques. Mes pièces, dans l'état où elles sont, ne se prêtent, ni ne peuvent servir à démontrer cette intégrité. Pour une image microscopique complexe, depuis le grossissement obtenu avec une simple loupe jusqu'à celui que l'on peut avoir avec un microscope, ne dépassant pas cependant 30 diamètres (grossissement habituel pour l'observation des corps opaques et à la lumière directe) ; mes préparations donnent des images surprenantes de clarté et de précision. Maintenant s'il s'agit d'étudier les éléments du tissu primitif, il faudra naturellement disposer l'objet, c'est-à-dire en couper une *tranche* et la soumettre à toutes les opérations chimiques et mécaniques que fait à chaque instant celui qui se sert du microscope, afin que l'objet rendu transparent puisse correspondre à l'observation par la lumière réfléxe et sous un grossissement quelconque. Effectivement, il m'est facile de rendre visibles les stries transversales des fibres primitives des muscles, les noyaux et les cellules du tubercule, etc., etc.

Je dois donc conclure que ma méthode est la vraie, la réelle conservation, puisque non-seulement les caractères anatomiques externes et internes, mais encore les rapports des parties les plus délicates, la structure interne macro-microscopique, les

éléments du tissu primitif même sont conservés dans toute leur intégrité.

Les moyens que j'emploie sont tout à fait simples et aucunement nuisibles au préparateur.

La préparation est peu dispendieuse, et ce qui importe davantage, une fois exécutée, elle ne demande pas la plus petite dépense pour sa conservation, circonstance importante pour un musée anatomique, car tout le monde sait très-bien que les plus généreuses dotations ne sont pas suffisantes bien souvent pour la conservation des pièces déjà préparées. Avec ma méthode, elles serviraient à enrichir le musée, en augmentant le nombre des pièces.

Le temps que je dois employer par ma méthode est très-court, car il me suffit de vingt à trente heures pour préparer un viscère quelconque.

Une particularité, selon moi, encore plus importante, est que les diverses opérations nécessaires à l'exécution d'une pièce peuvent être faites sans interruption; mais aussi il peut s'écouler entre ces opérations des jours, des mois, et même des années, je crois, sans aucun dommage pour la préparation. A mon avis, cela est très-important, principalement pour les travaux d'anatomie comparée dans certains endroits éloignés et où il serait désagréable de transporter les ustensiles nécessaires.

Achevée cette première opération, qui est très-courte, parce qu'elle n'a d'autre but que d'arrêter la putréfaction, et qui demande des moyens que l'on peut se procurer partout, le reste se fait en temps et lieu.

Quant à la durée de mes préparations, je puis l'assurer très-longue, j'oserai même dire éternelle, si cette parole pouvait s'appliquer à l'œuvre de l'homme.

L'aspect seul de mes pièces prouve en faveur de leur longue durée. On en devra convenir quand on connaîtra les moyens que j'emploie.

Mes préparations sont inodores et n'ont rien qui puisse incommoder en les manipulant, ni exciter la plus légère répulsion:

voilà donc les études anatomiques rendues accessibles aux personnes les plus impressionnables et même aux femmes qui, comme celles de l'Amérique, auraient envie de se livrer à l'austérité des sciences médicales.

Sauf les préparations des viscères d'une structure très-ténue, du reste, elles ne demandent pas grands égards pour leur manipulation, parce que conservant dans leurs tissus un certain degré de flexibilité et d'élasticité, ces qualités les mettent à l'abri des dommages qui pourraient leur arriver, tels que choc, chute, pression, etc.

Mes préparations plongées dans l'eau simple reprennent la fraîcheur qu'elles avaient avant l'opération; cette prérogative, qui fit grand bruit pour les préparations de Gorini, n'a dans les miennes aucune valeur, parce que mes pièces n'ont pas besoin de ce traitement préparatoire pour être accessibles au scalpel et à l'étude dans toute leur extension anatomique.

Telles sont les qualités qui distinguent les préparations exécutées selon ma méthode. Qu'on puisse faire plus en travaux semblables et dans le sens de la vraie conservation, je le crois peu probable, parce qu'il me semble avoir répondu entièrement à l'argument.

Je crois possible la modification de ma méthode en ce qui a rapport aux appareils et aux procédés; j'en suis persuadé, et je me propose dès à présent d'en étudier le perfectionnement.

Jusqu'à présent, je n'ai appelé personne pour me seconder, et j'espère que, la chimie et la mécanique me venant en aide, je pourrai modifier mes différentes opérations.

La partie de l'anatomie qui, avec mon aide, pourra faire de grands progrès, est celle des injections. Je n'affirme rien; mais il me semble entrevoir que ma méthode apportera certainement en elles de grands changements.

# CATALOGUE DES PRÉPARATIONS

---

Les numéros d'ordre et l'indication de l'époque à laquelle furent faites mes préparations, font facilement connaître quand j'ai commencé à m'occuper de ces travaux; combien de fois ils furent interrompus, et enfin la graduation qu'ils ont subie, commençant par l'anatomie externe ou artistique pour arriver ensuite à l'anatomie interne et scientifique.

Presque toutes mes préparations sont accompagnées de pièces correspondantes placées dans de petites boîtes en verre, servant à l'examen microscopique.

Je divise ma méthode en quatre époques.

---

## PREMIÈRE ÉPOQUE

### PRÉPARATION EXTERNE OU ARTISTIQUE

#### 1. — **L'Index.** — Mars 1861.

J'ai donné à cette pièce cette position expressive pour indiquer les progrès ultérieurs de ma méthode.

**2. — Tronc de Vénus. — Mai 1862.**

Cette préparation représente la partie antérieure du tronc d'une jeune femme morte peu de jours après le commencement de sa maladie.

**3. — Le Suicide puni. — Avril 1864.**

Cette pièce rappelle une jeune fille de dix-huit ans, qui, trompée par son amant, se suicida en se précipitant dans le fleuve qui coule au-dessous des fenêtres du musée d'anatomie pathologique à Padoue. Comme pour la tirer de l'eau on dut avoir recours à des crocs, les paupières et quelques points de la peau furent déchirés. La préparation faite, et ne sachant comment dissimuler tant de lacerations, il me vint à la pensée de représenter la punition du suicide en la faisant dévorer par des serpents, ce qui donne à croire que ces plaies sont l'œuvre des reptiles. Je réussis à conserver si parfaitement la physionomie que tout le monde a pu la reconnaître.

**4. — Symbole de la Médecine rationnelle. — Février 1865.**

La main de couleur brune est celle d'un paysan mort de pellagre, et dont je me sers pour représenter Hippocrate. L'autre main rappelle Morgagni, fondateur de l'anatomie pathologique, professeur à Padoue : unies et serrées entre elles par les tours d'un serpent, symbole de la science, elles représentent la fraternité de la médecine ancienne avec la moderne, c'est-à-dire la médecine rationnelle, qui a pour base l'anatomie pathologique.

---

## DEUXIÈME ÉPOQUE

### MOMIFICATION FLEXIBLE

**5. — Main humaine. — Février 1865.**

C'est la main d'un jeune homme de seize ans. Son aspect rappelle la

plus parfaite momification; avec cette différence cependant que les momies des anciens étaient rigides, tandis que cette main a conservé un degré incroyable de flexibilité dans toutes les articulations.

**6. — Bras et main. — Mars 1865.**

Avec la flexibilité des articulations, on peut obtenir dans cette pièce les mouvements de pronation et de supination.

**7. — Articulation du cubitus humain. — Avril 1865.**

Dans cette préparation, on observe la momification flexible, appliquée à la syndesmologie. Elle est d'un grand avantage, parce qu'en outre de l'étude des ligaments nous pouvons étudier la forme de la tête articulaire et les rapports de celle-ci avec ceux-là dans les différents mouvements. Selon la multiplicité des ligaments, il est naturel qu'il faille autant de préparations qu'il y a de couches de ligaments.

On peut, comme une articulation, préparer un squelette entier; et je présume que quatre squelettes se prêteraient d'une façon merveilleuse à l'étude de la syndesmologie tout entière.

**8. — Articulation du genou. — Avril 1865.**

Cette préparation, qui offre en même temps, outre la capsule, tous les ligaments et les cartilages intra-articulaires d'une manière visible, démontre cependant la nécessité de faire autant de préparations qu'il y a de couches de ligaments.

**9. — Luxation du fémur. — Avril 1865.**

Application de la momification flexible à l'étude des luxations invétérées.

**10. — Fraction du fémur. — Avril 1865.**

Application de la momification flexible à l'étude du cal permanent qui n'a subi aucun travail d'ossification.

---

sante ; ce dernier est pesant, dur, résistant et d'un blanc très-marqué ; l'autre est léger, cède à la pression, élastique, et présente les couleurs grisâtre et violette. Cette différence dépend de la prédominance, dans le foie granulé, du tissu connectif sur les tissus fonctionnels, c'est-à-dire sur les cellules. Il suffit, en effet, d'examiner avec une loupe la superficie de la coupe, pour voir un réseau de tissu connectif dans les mailles duquel existent encore de petits traits du tissu hépatique encore normal, qui, serré dans les mailles susdites du tissu connectif, donne naissance à la surface externe du foie à de petites saillies ou granulations ; de là la dénomination de foie granulé, qui n'est autre que l'hépatite chronique interstitielle. Le sujet mourut très-maigre et affecté d'ascite, sans trace d'ictère.

**21. — Rein normal humain. — Juillet 1865.**

Il est divisé verticalement de manière qu'on puisse facilement discerner la substance corticale de la médullaire, c'est-à-dire les pyramides : il se prête très-bien pour démontrer, sous un grossissement de 30 en diamètre, les corpuscules de Malpighi, c'est-à-dire les vésicules et les pelotons vasculaires, et enfin les tubes urinaires droits et tortueux.

**22. — Rein normal humain. — Juillet 1865.**

Divisé d'avant en arrière par une coupe parallèle à l'hile ; la portion opposée à l'hile est réduite en tranches qui sont placées dans de petites boîtes en verre pour servir à l'examen microscopique.

**23. — Dégénérescence du rein humain en vessie.**

*Juillet 1865.*

L'individu mort à cinquante-deux ans anasarcatique, à cause d'une néphrite albumineuse, présentait un degré notable d'atrophie rénale. Le rein préparé est le gauche. Une vaste vessie remplace les deux tiers de la substance rénale. Une coupe de cette dernière, mise sous verre, démontre la véritable condition pathologique.

**24. — Cœur humain normal. — Avril 1866.**

Dans cette préparation, la flexibilité des tissus est plus sensible ; la conservation des plus petites fibres dans leur position naturelle est surprenante.

**25. — Cœur humain normal. — Avril 1866.**

Modification de ma méthode pour rendre les tissus transparents. Cette transparence, qui peut plaire au profane, n'est pas naturelle.

**26. — Cœur et poumons d'un fœtus mort-né.**

*Avril 1866.*

Cette préparation et les suivantes (n° 27 et 28) montrent combien cette nouvelle méthode de conservation est utile à l'enseignement.

Dans le cœur n° 26, le canal artériel est très-ample et les artères pulmonaires très-étroites; dans le n° 27, au contraire, le canal artériel est étroit et les artères pulmonaires naturellement dilatées. Dans le n° 28, le canal artériel est encore plus étroit et les artères pulmonaires très-larges. Une série de cœurs de fœtus, depuis la naissance jusqu'au vingtième jour de vie, démontrerait combien est prompt l'occlusion et l'atrophie du canal artériel, tandis que l'occlusion du trou de Botal est beaucoup plus lente. Dans ces petits cœurs (n° 26, 27 et 28), en effet, le rétrécissement du trou de Botal est à peine perceptible. Le fait est connu de tous les médecins, mais peu d'entre eux l'ont vu.

**27. — Cœur et poumons d'un fœtus qui respira pendant quatre jours. — Mai 1866.**

Voir le numéro 26.

**28. — Cœur et poumons d'un fœtus qui respira pendant cinq jours. — Juin 1866.**

Voir le numéro 26.

**29. — Cœur double d'un monstre bi-céphale.**

*Juin 1866.*

Il mérite l'attention de l'observateur pour la circonstance suivante. Les monstres doubles vivent difficilement, parce que, très-souvent, les cœurs des deux individus se fondent entre eux, et les cavités d'un cœur communiquent directement ou indirectement avec toutes celles de l'autre.

Dans le cas présent, le redoublement est limité à la tête et la colonne vertébrale : le redoublement des membres supérieurs n'est qu'à l'état rudimentaire.

Je supposais que s'il existait deux cœurs ; ils devaient être attachés ensemble. L'autopsie cependant me fit connaître qu'il y avait deux cœurs distincts, complètement séparés l'un de l'autre et seulement unis postérieurement par un isthme de tissus connectif. Dans ce cas, l'impossibilité de la vie extra-utérine est bien démontrée ; toutes les cavités existent bien ; mais il n'y a pas de cloisons, ou mieux elles manquent presque totalement. Chacun des deux cœurs possédait les cinq lobes pulmonaires correspondants.

Ma nouvelle méthode de conservation rend facilement, exactement et durablement accessible cette bizarrerie de la nature, ainsi que d'autres que nous trouverons plus loin.

**30. — Cœur humain dont le ventricule gauche est affecté d'hypertrophie légère et concentrique. —**

*Jun 1866.*

L'hypertrophie dépend d'un vaste *processus* athéromateux de l'aorte thoracique et abdominale. — Les valvules aortiques étaient suffisantes.

**31. — Cœur du professeur Mugna. Hypertrophie excentrique du ventricule gauche avec dégénération fibreuse de ses parois ; consécutive à une aortite chronique.**

Le professeur Mugna, un des hommes de science les plus distingués d'Italie, qui soutenait dans ses écrits l'inflammation des artères, et qui fut enlevé subitement à ses amis à l'âge de soixante-six ans, donna sur lui-même la preuve la plus solennelle de ses assertions.

Parmi les symptômes habituels de *l'angina pectoris* qui de temps en temps l'assaillaient, celui qui surtout le désespérait était une douleur subite, forte et aiguë le long de la colonne vertébrale. Lorsque cette douleur le prenait pendant l'exercice de sa pratique médicale, c'est-à-dire quand il marchait un peu précipitamment, force lui était de s'arrêter, « sinon, disait-il, la douleur s'élève et je meurs si elle arrive au cœur. »

L'ayant rencontré le soir quelques heures avant sa mort, je l'assurais, pour le consoler, que sa figure démentait ses souffrances. « Dans peu vous examinerez mon cœur, » me répondit-il. Il se coucha, et parlant à sa femme, subitement sa parole s'éteignit en lui avec la vie.

L'autopsie nous démontra que sa maladie principale était une aortite chronique déformante.

La membrane externe de l'aorte était tellement épaissie et adhérente aux tissus environnants, que j'employai trois heures pour en obtenir l'isolement. — Les valvules semi-lunaires de l'aorte étaient à un faible degré insuffisantes.

À la surface des coupes des parois du ventricule gauche on remarque, à sa couleur blanchâtre, une substitution du tissu fibreux au tissu musculaire.

**32. — Cœur humain monstrueux; perforation des cloisons intra-auriculaire et intra-ventriculaire. Transposition latérale complète; sténose de l'artère pulmonaire.**

Cette préparation, très-intéressante à cause de sa monstruosité extravagante et d'autres bizarreries auxquelles elle se trouvait associée dans les autres viscères, fut trouvée sur une jeune fille qui, abandonnée de la piété maternelle, fut confiée à la piété publique et recueillie aux *Enfants-Trouvés*, à Padoue.

Le phénomène le plus saillant qu'elle présentât était une couleur bleue qui était portée à son maximum d'intensité au moindre malaise ou au moindre trouble moral.

Sa vie pleine de souffrances et misérable se termina à quinze ans par un épanchement de liquide pleurétique qui vint comprimer les poumons.

La couleur bleue dont il était question tout à l'heure pouvait faire supposer le vice organique qu'elle avait au cœur. En effet, dans la cloison intra-auriculaire, on observe deux grandes ouvertures, ayant chacune le diamètre d'une pièce de 50 centimes environ. De plus, un trou mesurant 4 millim. de diamètre touche supérieurement la base de la valvule tricuspidaire et se change en un canal qui traverse obliquement la paroi de la cloison auriculo-ventriculaire, et qui va s'ouvrir au-dessous des valvules semi-lunaires de l'aorte. Ce canal, quoiqu'il ne soit pas, à proprement parler, creusé dans la cloison intra-ventriculaire, met cependant en communication l'oreillette droite avec le ventricule gauche.

La particularité cependant de cette étrange condition pathologique est bien autre. Ainsi que pour tous les autres viscères, il existait aussi une transposition latérale du cœur, c'est-à-dire qu'il était placé à droite.

et que sa conformation anatomique est renversée de même que l'origine et la direction des grands vaisseaux. L'épaississement des parois du ventricule gauche placé ici à droite est singulier et surprenant ; il est facile d'en retrouver l'origine en examinant l'artère pulmonaire. Les trois valvules semi-lunaires sont fondues ensemble et forment un diaphragme ayant presque au milieu une fente longitudinale de 3 millim. limitée par deux lèvres spongieuses. Il y a un léger degré de sténose au niveau de la courbure de l'aorte ; on ne retrouve aucun vestige de communication entre l'artère pulmonaire et l'aorte.

Les anomalies de ce genre sont très-rares, surtout réunies dans un seul cœur ; il faut donc bien penser qu'un tel cas est unique et par conséquent très-précieux pour la science.

Si, après l'avoir étudié en détail, nous l'examinons dans son ensemble, nous découvrons quelque chose de vraiment étrange. En effet, le diamètre longitudinal, moindre en proportion que le transversal, l'augmentation de calibre des artères et des veines cardiaques, le sillon et les protubérances très-marquées et prononcées, donnent à ce cœur un aspect si atroce, qu'il semble irrité de son illégitimité et de l'impiété de la main qui le repoussa en lui donnant la vie.

Cet aspect qui a produit une vive impression sur tous ceux qui assistèrent à l'autopsie, est parfaitement conservé par ma méthode.

**33. — Poumons humains monstrueux. Transposition latérale complète et défaut du lobe moyen du poumon droit placé à gauche. — Juillet 1866.**

Ce sont les poumons de la jeune femme qui présentait le cœur monstrueux, décrit au numéro précédent. Ils n'ont pas le volume naturel, parce qu'ils ont été comprimés par l'épanchement pleurétique dont nous avons parlé. La transposition totale de cet organe est indiquée par cette circonstance, que la bronche droite, qui normalement est plus large, plus courte et divisée en trois branches, se trouve placée ici à gauche. Toutefois, elle se partage ici seulement en deux branches parce qu'il n'y a que deux lobes pulmonaires au lieu de trois.

**34. — Foie humain monstrueux. Transposition latérale complète. — Juillet 1866.**

Ce foie était placé dans la région hypochondriacale gauche de la jeune fille mentionnée au n° 32 ; sa formation est entièrement renver-

sée. Il s'est un peu rétréci accidentellement par l'effet de la préparation.

**35. — Rate humaine monstrueuse. Transposition latérale complète. — Juillet 1866.**

Cet organe a été également recueilli à l'autopsie de la jeune femme mentionnée au numéro 32.

Placé dans la région hypochondriaque droite, il était en rapport normal avec l'estomac, qui se trouvait aussi renversé. Sa forme est tellement bizarre qu'il semblerait qu'il y ait deux rates réunies ensemble. Son parenchyme est normal.

**36. — Reins humains monstrueux. Intime réunion à son plus haut degré des deux reins: défaut de l'uretère gauche. — Juillet 1866.**

Cette monstruosité s'est aussi rencontrée chez la jeune femme dont il a été question au numéro 32.

Ces reins, sous la forme d'une masse arrondie, étaient placés dans la cavité du sacrum, un peu à droite, ayant l'hile en avant. Leur volume total est un peu moindre que le volume normal; les artères sont au nombre de deux, et les veines au nombre de trois, toutes prenant naissance dans le voisinage de l'artère et de la veine hypogastrique correspondante. Ce qu'il y a de remarquable, c'est le manque total de l'uretère gauche. Ce fait est véritablement singulier, parce que, quelque complète que soit la fusion des reins, on trouve néanmoins presque constamment deux uretères. Dans la vessie, on ne voit pas de trace de l'embouchure uréthrale gauche.

La surface de la coupe permet de voir les deux reins distincts: chacun a son bassinnet, mais de telle sorte qu'ils se réunissent pour former un uretère unique. La tranche conservée entre deux verres doit être considérée comme coupée entre les deux moitiés. C'est une des préparations qui m'ont causé le plus de surprise quand je l'ai examinée au microscope. Les corpuscules de Malpighi, les tubes urinifères tortueux et droits, les artères et les veines s'y montrent merveilleusement.

**37. — Poumons normaux de la tortue. — Juillet 1866.**

Je me suis servi d'une énorme tortue marine, prise dans l'Adriatique, pour préparer les numéros 37 à 43.

microscope, donnant un grossissement de vingt-cinq diamètres, on demeurera surpris de voir les villosités intestinales si nettes et si précises, à base large et volumineuse dans le jéjunum, et à base étroite, petite et cylindrique dans l'iléum. Entre ces villosités apparaissent les orifices des glandules tubuliformes avec toute la clarté et précision possibles. L'exactitude de ces images microscopiques ressortira mieux encore si l'on fixe l'attention sur les follicules clos.

Cet intestin, qui peut servir à faire plusieurs milliers de préparations microscopiques, n'est cependant que le travail de peu d'heures !

**47. — Gros intestin humain normal. — Juillet 1866.**

Les orifices des glandules tubuliformes sont ici si nets que l'on croirait avoir sous les yeux une membrane criblée de trous réguliers.

**48. — Intestin grêle humain avec ulcères tuberculeux.**

*Juillet 1866.*

Si l'on observe patiemment à la loupe les divers ulcères, on peut se convaincre de l'exactitude de Rokitzky dans la description de cet état pathologique.

**49. — Gros intestin humain avec ulcères tuberculeux.**

*Juillet 1866.*

Outre les ulcères, on remarque des déchirures très-superficielles de la membrane muqueuse, dans la direction longitudinale; elles sont l'effet d'un défaut de précaution dans l'opération de la dessiccation.

**50. — Œdème de l'intestin grêle humain. — Juillet 1866.**

Si quelqu'un n'était pas encore convaincu des grands avantages qui doivent résulter de ma méthode pour l'étude de l'anatomie pathologique, je ne doute pas qu'il ne se rende, s'il consent à examiner cette préparation. L'individu, âgé de vingt-deux ans, atteint d'une affection tuberculeuse pulmonaire et intestinale, est mort consumé par une diarrhée séreuse invincible. Le fluide séreux qui se trouvait dans les interstices du tissu connectif sous-muqueux a tout à fait disparu, mais les interstices sont demeurés dans leur état de dilatation anormale.

**51. — Gros intestin humain affecté de dissenterie.**

*Juillet 1866.*

A l'autopsie, la fétidité de cet intestin était telle, qu'elle provoquait

au vomissement. Et cependant cette préparation n'a pas la moindre odeur. La maladie est chronique, et les nombreux lambeaux qui pendent dans la cavité de l'intestin ne sont pas des épanchements fibrineux, mais uniquement des portions de la muqueuse détachées par la gangrène. En effet, si l'on examine l'extrémité de ces lambeaux, on observe encore çà et là les orifices des glandules tubuliformes.

**52. — Placenta humain normal. — Août 1866.**

Voici une préparation très-propre à démontrer comment ma méthode non-seulement conserve tous les vaisseaux, mais encore les maintient dans leur état de dilatation naturelle, sans encombrer leur cavité par l'introduction d'une substance quelconque. On doit examiner les cavernes qui se trouvent dans le centre des cotylédons, lesquelles forment les bains de sang dans lesquels nagent les anses des vaisseaux capillaires du fœtus. (Kiwisch Wild.) La surface de ces cavernes, vue à l'œil nu, se présente comme veloutée, tandis qu'avec un microscope à 25 diamètres d'agrandissement les anses capillaires du placenta, du fœtus, qui donnent l'aspect velouté susnommé, apparaissent merveilleusement. Le diamètre externe de ces vaisseaux ne correspond certainement pas à celui des vaisseaux capillaires, parce qu'ils sont ici couverts de la paroi de la veine dilatée à la façon d'une varice. (Brücke.)

f. Le cordon ombilical n'est pas moins intéressant. Le volume et la forme sont identiques au naturel. Pareillement, le tissu muqueux, qui entoure les vaisseaux, ne peut pas être mieux conservé.

**53. — Placenta humain normal. — Août 1866.**

Moyennant la modification d'une des opérations de la méthode, les tissus ont acquis un certain degré de transparence. Cependant je crois que l'opacité des tissus du placenta précédent est plus naturelle.

**[54. — Poumons et cœur humains normaux.**

*Août 1866.*

Le sujet auquel ces viscères avaient appartenu étant un Vénitien, j'ai cru pouvoir symboliser en eux le plébiscite de tous les Vénitiens décédés, et j'en ai fait don à mon roi Victor-Emmanuel, à l'occasion du plébiscite pour l'annexion de la Vénétie au royaume d'Italie, en accompagnant le présent de cette adresse : « *Sire ! anche questo cuore Ti voleva suo Re !* »

Le ventricule gauche, les valvules semi-lunaires de l'aorte méritent une attention toute spéciale.

**55. — Tuberculose aiguë des poumons.**

*Décembre 1866.*

Je dois considérer comme certain qu'il n'y a pas de condition morbide qui puisse se soustraire à ma méthode, si ce n'est le cas d'une destruction totale des tissus, comme serait le sphacèle. J'en donne pour preuve le *processus* tuberculeux des poumons que je veux représenter dans toutes ses diverses formes et phases au moyen des quatre préparations qui suivent, en commençant par la *tuberculose* aiguë. La femme, âgée de trente ans, est morte peu de jours après le commencement de la maladie, avec les symptômes typhoïdes. Partout où l'on fait une coupe, la surface est semée de tubercules milletiformes, et il est à remarquer que la *tuberculose* aiguë s'est développée ici sans avoir été précédée d'une *tuberculose* chronique. L'observation de ce viscère à la loupe ou microscope est un vrai amusement scientifique. Pourvu qu'on ait fait les opérations nécessaires, les noyaux et les cellules apparaissent avec une clarté surprenante.

**56. — Poumon droit humain avec tuberculose chronique.** — *Décembre 1866.*

Ce viscère représente la fibromorphosie du tubercule. C'est sous cette forme que j'ai trouvé les deux poumons d'une femme morte après de longues années de souffrances aux organes respiratoires.

**57. — Poumon humain avec tuberculose chronique.**

*Décembre 1866.*

Une description complète de cette préparation n'entre pas dans le cadre de cette brochure. D'ailleurs, j'ai coupé le viscère en sept tranches, et je laisse à l'observateur le soin de trouver les phases multipliées de cette terrible maladie, phases que je me bornerai seulement à énumérer. Les plus saillantes sont la formation du tubercule secondaire, celle de la masse tuberculaire, celle de l'infiltration tuberculaire, celle des cavernes, et enfin les phases de cicatrisation de ces dernières. Celles-ci sont la traduction littérale de ce qu'a écrit le Morgagni de l'Allemagne, mon maître Rokitansky.

**58. — Poumon gauche humain avec d'énormes cavernes tuberculeuses.** — *Décembre 1866.*

Cette préparation tend avec les précédentes à compléter la description de cette maladie. La caverne supérieure remplace tout à fait le lobe supérieur qui n'existe plus. Cette caverne communique avec toutes les cavernes inférieures, et on est étonné de l'isolement des grosses artères, lesquelles, en traversant les cavernes, réussissent à se soustraire à la destruction.

**59. — Rate humaine avec hyperémie chronique.**  
*Janvier 1867.*

Les vaisseaux sont tellement dilatés, que la structure normale du parenchyme, telle que nous la rencontrons dans la rate décrite au numéro 33, n'est plus reconnaissable ici.

**60. — Rein normal humain.** — *Janvier 1867.*

Il n'y a rien ici de remarquable, si ce n'est l'exactitude des images, soit à l'œil nu, soit au microscope.

**61. — Cœur humain avec sthénose des valvules bicuspidales par endocardite et péricardite productives.**  
— *Janvier 1867.*

A l'extérieur, et spécialement le long des grands vaisseaux, apparaît l'épaississement du péricarde viscéral. Le rétrécissement des valvules bicuspidales s'y montre aussi clairement, ainsi que la fusion des tendons et des papilles correspondantes.

**62. — Cœur humain avec atrophie de ses parois.**  
*Janvier 1867.*

C'est ici la première tentative que j'ai voulu faire à l'effet de conserver aux viscères leur couleur naturelle. J'ai remarqué que cette préparation plaît généralement, peut-être à cause de sa nouveauté. Je la déclare très-mal réussie. Elle a beaucoup de défauts que je ferai connaître quand j'y aurai porté remède dans une autre préparation et que ma méthode sera connue. Si l'on s'étonne de la faible épaisseur des parois, spécialement du ventricule gauche, je dois avertir que l'indi-

vidu qui m'a fourni ce cœur était arrivé au dernier degré de maigreur par une nécrose des vertèbres lombaires, jointe à de vastes abcès par congestion.

**63. — Cœur normal d'un dindon. — Janvier 1867.**

Je laisse à l'observateur la description de ce petit cœur.

---

J'ai toujours été idolâtre de la chirurgie. Par ces derniers travaux, je me propose de rendre hommage et service à cet art, ainsi je veux lui dédier la

## QUATRIÈME ÉPOQUE

de ma méthode de conservation, que, avec M. Le Gendre,  
je dénommerai

### ANATOMIE CHIRURGICALE HOMALOGRAPHIQUE

**64. — Poumons et cœur humains normaux.**

*Février 1867.*

Un individu d'une taille colossale est mort, le crâne fracassé par la hampe d'un drapeau. Ses viscères thoraciques m'ont frappé par leur beauté et leur état normal; c'est ce qui m'a engagé à les conserver. Cette préparation me paraissant bien réussie, j'ai cru devoir la placer au commencement de toutes les préparations d'anatomie chirurgicale

homalographique. Pirogoff a donné à Le Gendre des pièces anatomiques homalographiques qui ont duré autant que la gelée pouvait être maintenue dans un laboratoire anatomique. Moi, je les lui donne avec une durée indéfinie. S'il lui plaît d'avoir d'autres figures, il n'a besoin pour cela que d'un couteau guidé par sa main intelligente. Qu'il coupe, et, comme moi, il ne pourra qu'être émerveillé. La congélation des cadavres, invention cependant belle et digne du génie de Pirogoff, n'est plus désormais que du domaine de l'histoire.

La préparation ne présente que les poumons et le cœur seulement. On désirerait voir aussi les divers organes qui se trouvent entre ces deux viscères, comme les parois qui les renferment. Mais pour obtenir la préparation de cette manière complète, il s'agit seulement de posséder des moyens plus propres que ceux dont je devais nécessairement me servir jusqu'à présent.

La branche descendante de l'arc de l'aorte est mal placée à cause d'une simple inadvertance pendant une des diverses opérations.

Comme on le voit, deux seuls coups de couteau suffisent parfaitement pour faire apercevoir tous les rapports entre ces deux viscères.

**65. — Tête et cou d'un dindon. — Février 1867.**

Les particularités des formes de la tête et du cou d'un magnifique dindon, la gracieuse variété de ses couleurs extérieures, m'ont inspiré le caprice d'en essayer la conservation. La préparation n'a pas tout à fait réussi au gré de mes désirs : mais un second essai atteindra pleinement le but. La mollesse et l'élasticité du tissu subcutané du jabot est réellement surprenante. On le prendrait pour du coton véritable, tant il est moelleux ; et cependant ce n'est qu'un tissu connectif. La membrane muqueuse des diverses cavités, et principalement celle du nez, mérite d'être observée. Le cerveau n'est que momifié. Cet organe demande une préparation spéciale.

**66. — Tête d'une femme. — Février 1867.**

Cette tête appartenait à une femme âgée de trente ans, morte consumée par une *tuberculose* pulmonaire et intestinale. J'aurais désiré de préparer aussi le cerveau ; mais il s'agissait d'une première tentative, et j'ai voulu me borner.

Quant au léger rétrécissement des tissus, j'arriverai à y remédier successivement dans mes travaux ultérieurs. Après avoir terminé

cette préparation, je ne pouvais d'abord me résoudre à la soumettre à la section, parce que, étant obligé d'opérer avec le couteau et la scie, les dents de cette dernière m'arrêtèrent dans la crainte d'endommager les tissus.

Cependant, je dois le dire, la fortune ayant été toujours ma compagne fidèle dans mes travaux, je me décidai, muni de toutes les précautions possibles, et avec la scie et le couteau, j'obtins ce qui suit :

I. — *Homalographie horizontale sus-claviculaire.* — La section correspond au-dessus de la septième vertèbre cervicale.

II. — *Homalographie horizontale au tiers inférieur du cou.* — La section est tombée sur le corps de la quinzième vertèbre cervicale.

Les vaisseaux artériels et veineux se présentent très-bien ; les nerfs du plexus brachial, le nerf vague et le nerf phrénique sont à la vérité visibles, mais leur couleur grisâtre empêche qu'on ne les voie clairement. Un certain degré de rétrécissement du tissu connectif infra-musculaire rapproche un peu trop les divers muscles, qui cependant sont suffisamment distincts. A l'aide de moyens convenables, je conserverai au connectif sa turgescence naturelle, et alors chaque tissu se présentera tout à fait clair et distinct.

Pour aider à distinguer chacun des divers tissus, je joins à la préparation deux dessins avec leurs explications respectives.

III. — *Homalographie verticale de la tête et du cou en avant des oreilles et du corps des vertèbres cervicales.*

IV. — *Homalographie verticale de la base de l'oreille gauche.*

#### PARTIE POSTÉRIEURE.

La masse musculaire postérieure du cou ne laisse rien à désirer. Les oreilles sont étonnamment bien conservées. L'oreille gauche et la surface de la section correspondante sont la vraie synthèse de ma méthode. Je laisse à l'observateur le soin d'en constater le mérite.

OBSERVATION AU SUJET DES CHEVEUX. — La maladie ayant été très-longue, les cheveux étaient si mal enracinés et tombaient si facilement que j'ai été sur le point de renoncer à conserver cette tête. J'ai

pensé cependant que ma méthode pourrait raffermir les follicules, et c'est ce qui est arrivé.

J'ai exécuté la préparation avec tous les cheveux échevelés, et après ils n'avaient rien à envier à la tête d'une jeune femme avec la plus forte et la plus belle chevelure.

#### PARTIE ANTÉRIEURE.

Si nous réunissons les deux moitiés, postérieurement on voit les plus petites parties du pharynx, du larynx, des ouvertures postérieures des cavités du nez, quoiqu'il y manque la turgescence naturelle que j'obtiendrai sans doute dans un autre travail.

V. — *Homalographie verticale latéralisée à gauche d'en avant en arrière de la moitié antérieure de la tête et du cou.*

Les caractères anatomiques macro-microscopiques de la muqueuse des diverses cavités mérite toute l'attention.

La langue, dans son volume naturel, offre distinctement toutes ses papilles de la pointe jusqu'à la base. L'enlacement des différents muscles ne doit pas échapper à l'observateur; la turgescence et pour ainsi dire la vie des gencives, lesquelles, embrassant parfaitement le collet des dents, ne laissent rien à désirer. Le nez, avec les ouvertures de ses plus petites glandules, est aussi intéressant.

Si j'ai eu la main heureuse dans la coupe dont nous avons parlé plus haut, je n'ai pu la prolonger jusqu'aux yeux. J'ai réussi à conserver les caractères anatomiques externes, et je dois en être satisfait. Je contenterai mes désirs dans la prochaine préparation de ce genre.

VI. — *Homalographie circulaire des lèvres et des joues.*

Les muscles des lèvres et des joues se présentent avec une netteté qu'il est inutile de chercher dans les pièces préparées par les autres méthodes de conservation.

---

Je prévois une question générale. Cette méthode est-elle applicable à la conservation du système nerveux et principalement du

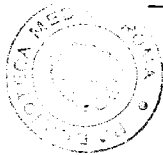
cerveau? Je n'hésite pas à répondre par l'affirmative. Pour y arriver, cependant, grand nombre de difficultés se présentent; mais, à l'insistance des difficultés, j'opposerai autant de constance. Jusqu'à présent, le temps m'a fait défaut, ainsi que l'opportunité des moyens correspondants à la délicatesse de cet organe.

Une autre question. Cette méthode est-elle applicable à la conservation d'un cadavre entier? Encore cette fois je réponds affirmativement. Je dis que je puis préparer un organe quelconque en vingt ou trente heures, et je le soutiens. Je dois dire cependant que plus la structure du tissu des pièces à conserver est compliquée, plus, naturellement, la préparation est difficile. Il faudra donc des moyens plus puissants, plus de complications, plus de temps, la préparation sera plus coûteuse, mais à la fin on y réussira.

Je terminerai cette brochure en manifestant mes espérances et mes désirs : peut-être ne seront-ils qu'une vaine illusion; mais j'ai des motifs fondés pour ne pas les considérer comme tels.

Étant arrivé dans mes préparations à conserver aux tissus un certain degré d'élasticité et de flexibilité, je suis certain que, en conservant les cavités et tous les organes qui s'y trouvent renfermés, j'améliorerai les deux propriétés susnommées, de manière que, la préparation achevée, on pourra procéder à l'autopsie scientifique, anatomo-pathologique de la cavité et des organes respectifs.

Je me flattais de couronner ma collection par une telle préparation, mais comme j'ai dû suspendre tous mes travaux pour me rendre à Paris, je n'ai pu l'accomplir.



3451

---

PARIS. — IMPRIMERIE DE VICTOR GOUPY, RUE GARANCIÈRE

---