

BIBLIOTECA
LANCISIANA



LA

CLINICA OPERATIVA DI PAVIA

DIRETTA

DAL PROF. E. BOTTINI


OSSERVAZIONI

RACCOLTE

NEGLI ANNI 1877-78 E 1878-79

dagli Assistenti Dottori

BAIARDI, TANSINI E BRICHETTI



TORINO

TIP. E LIT. CAMILLA E BERTOLERO

Via Ospedale, N. 18

1880

LIBRERIA

N.° inv.°

866

Scaffale

11 A

Palchetto

N.°

28

PROF. F. OCCHINI

LA
CLINICA OPERATIVA DI PAVIA

DIRETTA

DAL PROF. E. BOTTINI

OSSERVAZIONI

RACCOLTE

NEGLI ANNI 1877-78 E 1878-79

dagli Assistenti Dottori

BAIARDI, TANSINI E BRICHETTI




TORINO

TIP. E LIT. CAMILLA E BERTOLERO

Via Ospedale, N. 18

1880



« Nulla autem est alia pro certo noscendi via,
» nisi quam plurimas et morborum et dissec-
» tionum historias, tum aliorum, tum proprias
» collectas habere, et inter se comparare ». —
MORGAGNI, *De Sed. et Caus. Morb.*, lib. IV —
Proemium.

La Clinica Operativa, istituita verso il 1780, ebbe notevole incremento per opera di Giuseppe II, che, animato dalle continue esortazioni del Brambilla, volle fondare a Pavia una scuola anatomica e chirurgica la più fiorente d'Europa. La Clinica contava allora 30 letti e venne affidata allo Scarpa che, già professore d'anatomia e chirurgia a Modena, accettava la nuova cattedra per ordine di Carlo III, duca di Modena. Per opera di quel sommo, acquistava gran lustro il nuovo istituto e fu quella un'epoca feconda per la scienza che acquistò l'ammirabile opera sulle ernie e le non meno pregevoli sugli organi dell'udito e della vista. Lo Scarpa si ritraeva nel 1812 dal pubblico insegnamento per passare alla suprema direzione degli studi medici. La fama a cui era salita la clinica, rendeva certamente arduo il compito di dirigerla, ma l'illustre prof. Porta, consacrando la vita tutta, contribuì potentemente allo sviluppo di quella ed arricchiva l'Istituto d'un museo di patologia chirurgica. Moriva nel 1875 il prof. Porta, e dopo due anni durante i quali la Clinica venne gestita con precari provvedimenti, si conferì per concorso al professore Bottini. La Clinica operativa trae il materiale in parte dalle infermerie dell'Ospedale S. Matteo, dove essa ha, in comune alle altre Cliniche, diritto alla scelta degli ammalati, limitato da recenti disposizioni ai soli infermi indigenti, in parte da infermi che direttamente vi accedono. Tale diritto per altro, appena il prof. Bottini assunse la direzione della Clinica, lo si volle menomare d'avvantaggio escludendolo per una intiera divisione chirurgica, e dopo vive rimostranze, a base di certa convenzione, 12 novembre 1866, passata fra il Rettore della Università ed

il Direttore dell'Ospedale, senza che il Direttore della Clinica punto vi partecipasse, lo si limitò ai soli casi di alta chirurgia!

La Clinica dispone di 35 letti e 4 culle, e nel biennio scolastico 1877-78-79 accolse un numero complessivo di 317 infermi. Le affezioni più semplici e più comuni — fratture semplici, ferite lievi, patereccio, flemmone, ascesso, adenite, ecc. — non si accettarono, o ben raramente, non cercando di avere un gran numero di ammalati, ma un novero significativo di casi operativi che formano il subietto di codesto insegnamento, imperocchè vi è già la Clinica chirurgica intesa a più elementari apprendimenti; il che vuol essere notato perchè si abbia a dare alla indole e novero dei casi un adeguato valore. Oltre a restringere il materiale solo ai casi di medicina operatoria, si ebbe cura di togliere, per quanto fu possibile, le ripetizioni dei medesimi, ponendo mente che un Istituto clinico non serve tanto a curare gli infermi quanto ad ammaestrare la gioventù medica; epporò giova meglio allo scopo il sottoporre allo studio della medesima una svariata serie di casi, anzichè una successione molteplice d'un limitato novero di malattie. La attività poscia della Clinica venne soltanto limitata all'anno scolastico, che comincia dopo la metà di novembre per chiudersi colla fine di giugno, lasciandola ad arte languire in quelle pause segnate dalle intercorrenti ferie, chè il darvi attività quando manca affatto la scolaresca non avrebbe significato alcuno.

Per poter dare uno sguardo generale e rapido al materiale clinico ed ai risultati avuti, si è compilata la seguente tabella:

Sguardo generale al materiale clinico del biennio per gruppi di malattie.

Genere di Malattia	Numero	Morti	Osservazioni
Lesioni violenti e conseguenze . .	35	2	Uno era un suicida che si era gettato sotto una macchina a vapore sulla ferrovia, e venne accolto con lesioni gravissime agli arti ed al capo. L'altro morì poco dopo l'accettazione in Clinica per commozione.
Tumori	135	2	
Infiammazioni acute e croniche . .	38		
Malattie articolari	22		
Calcoli	11	2	
Deformità congenite ed acquisite .	23		
Malattie diverse	53	2	Uno morto per pio-nefrite poco dopo la accettazione in Clinica.
Totale	317	8	

Prima però di tener parola sul modo con cui si giunse ad ottenere un risultato cotanto favorevole, credo opportuno di ricordare, ciò che per altro venne già in altro analogo lavoro dal dottor Bassini accennato, che la Clinica operativa di Pavia è in cattivissime condizioni igieniche, trovandosi adossata ad un deposito di cadaveri, vicina alla lavanderia ed agli asciugatoi, davanti ad una bottega da macellaio dalla quale emanano — specialmente d'estate — malsani effluvi, immediatamente sovrastante a sale chirurgiche dell'Ospedale dove vigono la respola e la septicemia; ed al piano superiore il Museo di Patologia Chirurgica. Tutte codeste sfavorevoli condizioni igieniche aumentano notevolmente il valore dei risultati avuti e mostrano sempre più l'efficacia della medicazione antisettica e di tutte le cautele che vi si annettono, costituendone appunto una delle principali caratteristiche.

La medicazione antisettica, rigorosamente osservata, fu la sola usata in clinica, e siccome, malgrado l'evidenza dei fatti, è dessa ancora soggetta a disparati giudizi — provenienti senza dubbio dal diverso modo con cui viene adoperata — credo prezzo dell'opera il fermarmi su alcune particolarità di importanza capitale e che vengono dai più improvvidamente scordate: e da tale dimenticanza scaturiscono rovesci, indi erronei apprezzamenti.

Vale il ricordare come la medicazione antisettica non sia la pura e meccanica applicazione di particolare materiale alle soluzioni di continuo: è per contro un complesso di cautele e cure che, cominciando dai muri e dal pavimento dell'infermeria, vanno all'ammalato, circondandolo *prima, durante e dopo* l'operazione, e nella sintesi armoniosa di codeste cautele soltanto si plasma il valore terapeutico della medicazione. È bene che si sappia una volta per sempre che: i vantaggi della medicazione antisettica sono in ragione diretta della scrupolosa osservanza con cui la si eseguisce, la menoma dimenticanza basta a menomarne, se non a paralizzarne gli effetti. Epperò, oltre ad una accurata vigilanza sulla nettezza e ventilazione delle infermerie, ogni giorno se ne lavò il pavimento con una soluzione acquea — 5 proc. — d'acido fenico, per cui il naso non si arricciava entrando in quei locali, come di solito si arricciava penetrando in comparti chirurgici, e vi trovava un'atmosfera a dovere purificata. Gli ammalati, prima di accedere all'infermeria vennero — se appena il loro stato lo permetteva — ripuliti con uno o più bagni: la regione del corpo, sede di malattia, che doveva diventare campo d'operazione, rasa, se fornita di peli, lavata con acqua e sapone prima, con una soluzione quindi — 2 1/2 a 5 proc. — di acido fenico: gli strumenti unti (1) prima dell'operazione con un leggero

(1) Si sarebbe ben volentieri adottato l'espedito di immergere prima e durante l'operazione gli stromenti in una soluzione fenica 5 0/0, giusta i dettami di Lister, ma con tale immersione gli stromenti si guastano prontamente e le risorse della Clinica sono così esigue da imporre la più severa economia: ecco la inesorabile ragione per cui si ricorse alla semplice spalmatura di olio fenico in luogo del bagno fenico, che potendolo, si sarebbe preferito.

strato di olio d'ulive fenizzato — 10 proc. — le spugne bollite d'una in altra operazione in una soluzione — 5 proc. — d'acido fenico e tenute continuamente in acqua fenica — 5 proc. — in vasi coperti: le mani dell'operatore e degli assistenti, ben lavate con una soluzione d'acido fenico o di tymol prima dell'operazione. Per sutura si usò della seta carbolica, di Lister, quale ci proviene dalla fabbrica di Paolo Hartmann di Heidenheim. Per legature si usarono delle comuni corde da mandorlino, che tenute prima dell'operazione in una soluzione acquee d'acido fenico, acquistano grande flessibilità mantenendosi salde a qualunque trazione: non si usò del catgut che ci proviene dalla Germania e dall'Inghilterra conservato nell'olio fenico perchè poco resistente e di troppo costoso. I lacci di seta si fecero sempre bollire per 10 minuti nell'acqua fenizzata — 5 proc. — ed i tubi per drenaggio pure si tennero sotto acqua fenica al 5 proc.



Fig. 1.

Le operazioni si eseguirono tutte sotto la nebbia antisettica al tymol, fornita l'anno scorso da un polverizzatore a vapore costruito dal Leiter di Vienna; quest'anno da uno più grande a due becchi, del Marr di Londra. Non posso passar oltre, senza fermare l'attenzione di chi legge su quest'ultimo eccellente nebulizzatore, che, solido ed elegante, raggiunge perfettamente l'ideale del concetto tecnico per cui è voluto. Il pregio precipuo di questo strumento è di fornire non una pioggia, ma una vera nebbia, e che non riuscirà a bagnare nemmeno nelle più lunghe operazioni; la nebulizzazione può essere continuata per oltre sei ore senza bisogno di ricaricare l'apparato, e viene lanciata in tale e tanta quantità da avvolgere completamente tutto il letto di operazione, operatore ed assistenti. Si è trovato opportuno di collocare l'apparato su di un piedestallo mobile a tre ruote, onde poterlo con maggiore facilità locomuovere a seconda del bisogno (V. fig. 1). Si sostituì — per le operazioni — alla soluzione fenica, una soluzione di tymol, inquantochè la prima, se a lungo protratta, portava una inopportuna anestesia alle mani di chi operava, mentre il tymol, pure fornito di egregie qualità anti-

settiche, è scevro da tale inconveniente.

Oggetto di attentissime cure fu l'armamentario, inquantochè mentre la Clinica di Pavia va fornita di una ricca collezione stromentale, largita dal

Brambilla allo Scarpa, era poi povera per non dire sprovvista affatto di stromenti servibili, e di quelli importati dai moderni progressi dell'arte. Era quindi necessario l'allestire un armamentario attivo, ciò che era un arduo problema: problema doppiamente grave poi per la Clinica pavese, dove alle difficoltà del procurarsi stromenti buoni s'aggiungeva la deficienza dei mezzi. Basti il dire: che la Clinica operativa ha una dote annua di 581 lire, e con questa cifra deve provvedere ai bisogni di tre distinti insegnamenti, cioè alle occorrenze meccaniche e stromentali cliniche, a quelle di medicina operativa sul cadavere, al corso poi di chirurgia minore e fasciature. Oltre a ciò deve curare alla manutenzione di un ricchissimo armamentario storico, ed alla manutenzione di tutto il materiale clinico, provvista di cadaveri, animali, ecc. Per lo passato, l'Amministrazione dell'Ospedale era larga di soccorsi; da un biennio, questi soccorsi, se non sono totalmente cessati, vennero ridotti a così esigua misura e dati con tanta malavoglia da essere costretti a rinunciarvi (1). Se la Clinica potè avere in questo frattempo il suo regolare sviluppo, è per la pura e semplice ragione che il prof. Bottini mise a disposizione della medesima tutto il suo ricco armamentario, ed anticipò una somma egregia per acquistare nuovi stromenti. Di più, non sempre, anche comperando alle fabbriche migliori, è possibile l'ottenerne dei buoni, e per verità quantunque si sia ricorso alle migliori officine d'Europa, furono d'uopo invii e rinvi, sia perchè gli stromenti non avevano tutti i requisiti richiesti, sia perchè mal corrispondevano al concetto designato dal chirurgo. In una recente escursione scientifica, fatta in Germania, il professore Bottini importava pure per la Clinica una notevole collezione di nuovi stromenti, di cui non si saprebbe se meglio encomiare il felice concetto, o la finitezza nella esecuzione. — Ma sventuratamente anche questi finiscono con accrescere il *budget* delle passività dell'Istituto, nè si può prevedere se e quando verranno dal medesimo acquistati. Non si vuole passare sotto silenzio come lo scorso anno la Clinica abbia avuto dal Governo un sussidio di 1500 lire; ma non si può del pari nascondere che con mille e cinquecento lire non

(1) In seguito ad angustie ognora crescenti, cui era fatta segno la Clinica, il Direttore, costretto da impellenti necessità, dovette sospendere l'accettazione degli infermi, inquantochè non era al certo opera savia e soprattutto pietosa toglierli dalle infermerie dello Spedale, ove si avevano almeno il necessario, per portarli nella Clinica Operativa, ove mancava perfino l'*indispensabile*. Per questo spiacevole fatto e per altre circostanze non meno deplorabili, il R. Ministero mandò sullo scorcio di gennaio 1880 a Pavia l'illustre Prof. Michelacci comm. Augusto, ch'ebbe già con pubblico plauso a risolvere congeneri vertenze a Napoli ed a Padova, onde stipulare una nuova convenzione fra i Clinici e l'Amministrazione spedaliera. Pel bene dell'insegnamento, ed a maggiore lustro dell'Ateneo Ticinese, auguriamoci che questa convenzione possa essere feconda di bene, di cui qui si sente grande per non dire *grandissimo* bisogno. Non appena terminata l'inchiesta del Prof. Michelacci accordavasi alla Clinica un 2° assistente, oltre ad un sussidio immediato di *tre mila lire* per l'acquisto dei più urgenti stromenti, e per di più elevavasi l'annua dotazione dell'armamentario a 1500 lire. Con tali provvedimenti, per cui merita lode altissima il R. Governo, venne assicurata la attività clinica dell'Istituto, e sarà resa più rigogliosa da maggiori vantaggi concessi dalla recente convenzione stipulata collo Spedale.

si comincia nemmeno a formare un armamentario per una scuola chirurgica! E ciò è sì vero che il Governo, alla Clinica Chirurgica di Roma, fece in una sol volta il regalo di oltre a 20 mila lire di stromenti, acquistando tutti quelli portati dai Lollini alla Esposizione Mondiale di Vienna. Arrogi che per questa scuola occorre un duplice armamentario, imperocchè colle moderne dottrine sulla *sepsis*, l'adoperare sui *vivi* gli stromenti che servirono sui *morti* sarebbe, più di un'alta sconvenienza, un vero delitto.

Per collocare e custodire gli stromenti di nuovo acquisto, si fecero costruire due scaffali a vetri per modo che vi fossero tenuti in vista. Tutto l'armamentario stava dapprima rinchiuso in un grande scaffale impenetrabile allo sguardo, cogli stromenti custoditi in casse. Era questo un erroneo metodo di tenere gli stromenti, inquantochè, oltre al grave dispendio delle singole cassette, che non si sa poi a quale scopo debbano servire, se non è quello di nascondere quanto deve essere messo in evidenza, riesce soverchiamente incomodo per chi ne deve usare: il chirurgo deve sempre avere sotto mano i proprii stromenti, averli pronti ad ogni evenienza e non essere costretto ad aprire più e più casse onde trovare quello che fa bisogno pel momento. Di più, gli stromenti non possono essere giornalmente sorvegliati e possono irruginire e guastarsi a nostra insaputa e trovarci quindi nella penosa circostanza d'avere in caso d'urgenza stromenti improprii o non servibili affatto. Si possono comprendere le casse per chi deve esercitare la chirurgia sovra un campo di battaglia, ovvero in una estesa pratica privata, ma non si giunge a spiegarne l'uso in un anfiteatro clinico dove gli stromenti si hanno ad adoperare in luogo; e scopo principale essendo l'istruzione dei giovani, è male che una suppellettile scientifica, tanto importante, rimanga invisibile.

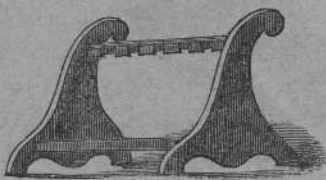


Fig. 2.

Sui diversi piani dei detti scaffali, appoggiati a leggieri sostegni di legno verniciato — foggiate come le fuciliere (V. fig. 2) — si tennero gli stromenti per modo che i medesimi, non appoggiando che con parti indifferenti, venivano preservati dalla ruggine, con facilità sorvegliati, tolti e riposti. Inoltre, ordinati per comunità di uso, invogliano i

giovani a domandarne la applicazione, servono a meglio chiarire alcuni momenti operativi, arricchendo per tal via la mente dei giovani di tecniche conoscenze, di cui ordinariamente si esce sforniti dagli istituti scientifici.

Nell'esecuzione delle operazioni si curò d'avere l'ordine più corretto della distribuzione degli stromenti, sceverandoli per ordine a seconda dei diversi atti o tempi della operazione, così distinguendo stromenti per la *dieresi*, *exeresi* e *sintesi*; ed affinché poi fossero isolati l'uno dall'altro, facilmente

accessibili e non si avessero ad affastellare, si fecero costruire delle sottili *traverse* di legno ad incavature su cui vengono appoggiati. Dopo l'operazione sono accuratamente puliti con acqua fenizzata o con olio fenizzato, e quindi perfettamente asciutti vengono ricollocati al loro posto. Di tal guisa in un numero ragguardevole di operazioni nel corso di due anni non si ebbe a lamentare un istrumento guasto nè per uso, nè per impropria manutenzione.

Nell'infermeria l'ammalato è oggetto delle cure più minute e di un'attenta e continua vigilanza, e ad essa devesi se si prevennero accidenti ed altri se ne soffocarono appena sul nascere; e con ciò si tolsero certe colpevoli incurie e deplorevoli abusi che pressochè sempre conducono a perniciose conseguenze. Il tempo di dire: « Io ti ho operato e Dio ti guarisca » è passato, e sono così potenti i mezzi che possediamo per ottenere il bene dell'infermo, che è tutta nostra colpa se questo non si consegue. Per niun motivo si scoprì ferita o piaga senza la nebbia fenica fornita da uno spray a vapore, di cui vanno provviste le due sezioni, uomini e donne. Le mani di chi medica, lavate diligentemente d'uno in altro letto quando siano venute a contatto di qualche secreto di ferita o piaga; gli strumenti da medicazione tenuti durante le visite quotidiane in acqua fenizzata — 2 1/2 per 100 — asciugati poi e puliti, unti d'olio fenico, custoditi nella cassetta da medicazione chiusa. Le medicazioni composte dei soliti elementi — che io non accenno come cosa di primitiva conoscenza — in antecedenza preparate, vennero tenute raccolte in adatta cassetta di latta (V. fig. 3), che oltre

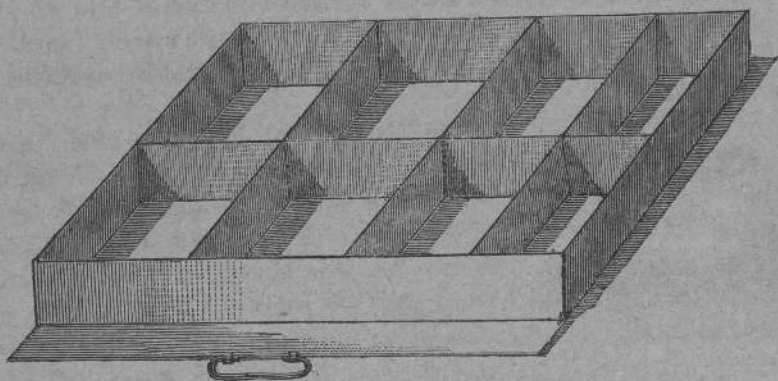


Fig. 3.

all'essere munita di coperchio, il quale, allorchè vien tolto, lo si fa scorrere sotto la medesima sì da non occupare il menomo spazio, ha ogni singolo comparto difeso ancora da una fettuccia di taffetà. Tutte queste precauzioni sono di una grande importanza, chè se lasciassimo scoperta — come ordi-

nariamente si usa — la medicazione nell'infermeria, si impregnerebbe del temuto polviglio atmosferico che negli ospedali ognuno può immaginare quanta fertilità *morbigena* debba e possa acquistare. Si abolirono altresì quei lunghi ed impacciati vestoni che vengono ordinariamente indossati dai chirurghi, quasi come tecnica divisa di professione, che imbevendosi per più anni di tutto quanto v'ha di peggio in un'infermeria sono i più comodi ed efficaci veicoli per la respola, o certi moderni grembiuli bianchi, che ricordano troppo la cucina e chi la dirige.

Per risultato si ebbe la mancanza assoluta di respola, di linfangioite, di piemia; il coalito per prima intenzione eretto a regola; le prime, i terribili nemici dei chirurghi anche i più abili, l'altro l'ideale dei medesimi. Non si può tacere intanto che si usò largamente del drenaggio e che si è curata in modo speciale l'esecuzione rigorosamente tecnica delle suture.

Si è detto che si ebbe mancanza assoluta di respola, e veramente in clinica non se ne sviluppò nemmeno un caso, ma un caso pure vi fu, importatovi da un'infermeria dello spedale con un ammalato affetto da grave ferita lacero-contusa al ginocchio. Ma ben presto la si vinse e se ne prevenne un funesto sviluppo coll'isolamento dell'ammalato, colla più accurata purificazione degli strumenti da medicazione che servirono per quello e coll'abbruciare le spugne, le bende, le pezuole che si usarono nella medicazione del medesimo.

Come fenomeni di carbolismo, che si osservò in tre casi specialmente, non si ebbe che la colorazione bruno-verdastra delle urine, e qualche rara volta innalzamento di temperatura di breve durata, ed in seguito si sarebbe tutta sviluppata la fenomenia dell'avvelenamento, quando non si avesse — avvertiti da questo sintomo — abolito l'acido fenico nella medicazione e sostituito con altre sostanze antisettiche. Il decubito carbolico non lo si osservò che rarissimamente.

Il primo caso fu di un operato di escisione della vaginale del testicolo per idrocele; in questo ammalato si praticavano lavature con acqua fenizzata della superficie sierosa; ma alla comparsa dell'urina colorata in bruno-verdastro si sospese l'uso della lavatura fenica e sostituita da spalmature di tymol e glicerina le urine ritornarono chiare. Gli altri due casi avvennero in operate di ovariotomia, in cui pure si ebbe la repentina scomparsa della colorazione delle urine, quando alla medicazione coll'acido fenico si sostituì quella col tymol.

Si usò del cloroformio per l'anestesia generale e del *Compound Anæsthetic ether*, preparato dai F. Robbins e Comp. di Londra, per l'anestesia locale. Il primo si amministrò con un *Tropfsapparat* del Leiter di Vienna e colla maschera di Esmark. L'*apparato sgocciolatore* del Leiter è un'elegante boccetta munita di tappo metallico che contiene un congegno, per cui,

oltre al potere, mercè un bottone mobile, graduare la quantità del liquido che si vuole versare, impedisce l'ingresso dell'aria nella bottiglia. Il secondo si usò polverizzandolo con un comune polverizzatore di Richardson. L'etere composto dai chimici Robbins e Comp. va molto raccomandato in quanto che produce tale anestesia che permise di eseguire, oltre a molte piccole operazioni, un'amputazione di mammella, senza che la donna mandasse un lamento, e l'esportazione di un voluminoso lipoma alla spalla che esigette lunga dissecazione, pure senza che la paziente accusasse il menomo dolore. L'andamento consecutivo viene per nulla turbato dall'impiego di codesto anestetico, e la prima intenzione avviene — a parità di circostanze — come nei casi in cui non è stato applicato.

A tutti questi mezzi di indole materiale, applicandone poi altri di indole morale, il chirurgo non vien più riguardato coll'occhio dello spavento e si acquista quella confidenza piena degli ammalati che, oltre all'essere fonte di compiacenza pel chirurgo, rialza il decoro dell'arte e torna di deciso vantaggio agli ammalati medesimi.

Le storie degli ammalati e delle operazioni vennero riunite in due distinti gruppi o parti. La parte I comprende le storie riguardanti gli ammalati curati nell'anno scolastico 1877-78; la parte II quelle dell'anno scolastico 1878-79. Le storie riguardano quegli ammalati che furono oggetto di atti operativi o che meritavano menzione per l'interesse della loro malattia. La presenza di questi ultimi in una clinica è di grande utilità pei giovani studiosi, sia esercitandoli nella diagnosi, sia avvezzandoli a proporre e ventilare le risorse terapeutiche nei casi concreti.

Essendo il materiale clinico in senso assoluto alquanto scarso, non si moltiplicarono inutilmente le tavole prospettiche, basate su diversi punti di vista, e se ne fece una sola pel biennio, imperocchè tali tavole hanno maggior valore quanto più grosse sono le cifre che vi sono scritte. Va notato altresì che in dette tavole non si computarono tutti quanti gli ammalati accettati in clinica; si trascurarono coloro che accolti per un esame accurato vennero quindi dimessi come privi d'interesse, a cagion d'esempio i sospetti di calcolo. Epperò a tale prospetto non si deve dare il valore di una comune tavola nosologica d'ufficio.

Sguardo generale al materiale clinico del biennio per ordine topografico.

	Numero	Morti	Numero	Morti
I. CAPO ED ORECCHIO.			8	
Inflammazioni croniche e conseguenze	1			
Tumori	7			
II. VISO, CAVITÀ NASALE E BOCCALE.			63	
Inflammazioni acute e croniche e conseguenze	10			
Tumori	46			
Lupus	3			
Deformità congenite	4			
III. COLLO.			26	
Inflammazioni acute e croniche	4			
Tumori	21			
Deformità congenite	1			
IV. PETTO.			16	
Inflammazioni acute e croniche	3			
Tumori	13			
V. VENTRE E RETTO.			27	1
Inflammazioni acute	1			
Tumori	2			
Ernie strozzate	6	1		
Fistola stercoracea	1			
Fistole anali	11			
Ragadi	2			
Emorroidi	3			
Cancro del retto	1			
VI. DORSO E COLONNA VERTEBRALE.			2	
Inflammazioni croniche e conseguenze	1			
Tumori	1			
VII. ORGANI ORINARI.			27	2
Inflammazioni acute e croniche	2			
Stenosi uretrali	3			
Ipertrofia della prostata	3			
Calcoli vescicali	11	2		
Difetti acquisiti delle vie urinarie	8			
VIII. ORGANI GENITALI MASCHILI.			26	1
Inflammazioni acute e croniche	3			
Tumori	9	1		
Idrocele della vaginale	11			
Fimosi e parafimosi	3			
IX. ORGANI GENITALI FEMMINILI.			32	2
Inflammazioni	1			
Tumori	23	1		
Ipertrofia del collo uterino	7	1		
Deformità congenite	1			
X. ESTREMITÀ.			90	2
Lesioni violente e conseguenze	35	2		
Malattie delle articolazioni	22			
Inflammazioni acute e croniche (escluse le artic.)	12			
Tumori	13			
Deformità congenite ed acquisite	8			
Totale	317	8	317	8

grafico.

Numero	Morti
8	
63	
26	
16	
27	1
2	
27	2
26	1
32	2
90	2
3	817
	8

DIAGNOSI

ENTRATA
ANNO
18

SUNTO CLINICO


Nome

Età

ESITO DELLA MALATTIA

Mese di												
Diario	M	S	M	S	M	S	M	S	M	S	M	S
42												
41												
40												
39												
38												
37												
36												
35												
Polso												
Respiraz.												
Urina Densità												
Esceita												

Temperatura (centigradi)



PARTE PRIMA

Anno Clinico 1877-78

I.

Capo e orecchio.

Genere di malattia	Numero	Morti
Tumori	4	0

1. *Angioma plessiforme della fronte. — Esportazione coll'ansa galvanocautica. — Guarigione.*

Tasso Carlotta, di 16 mesi, nativa di Novi Ligure, entrò in Clinica il 18 dicembre 1877. Nacque con una macchietta rossa, larga come una lenticchia e situata nel mezzo della fronte. Dopo tre mesi aveva raggiunta la larghezza di un centesimo e si era sollevata leggermente sul livello della cute. Il medico locale vi fece su un innesto di pus vaccinico, il quale però non ebbe altro risultato che quello di lasciarvi una piccola cicatrice depressa. Fu tentata eziandio la compressione, che venne continuata con rara ostinazione per 16 mesi, in capo ai quali la neoplasia era diventata grande come una pezza da 5 lire e si era innalzata di circa 2 cm. dal piano della fronte. Allora la bambina fu condotta alla Clinica.

La neoplasia aveva una superficie lievemente bernoccoluta e di color rosso-vino con una piccola cicatrice nel centro bianca, depressa e raggiata; era mobile sul piano osseo della fronte, inturgidiva durante il pianto ed era riducibile sotto la pressione, mediante la quale vi si sentiva dentro come un intreccio fitto di cordoncini.

Operazione. — Stretto il tumore alla sua base con due pinze di Museux e pedicciulatolo mediante un robusto filo di seta, lo si recinse con un'ansa di filo di platino dello spessore di 1 mm.; e quindi arroventata l'ansa con una batteria di Pischel, lo si recise netto in meno di 1' e senza la perdita di una goccia di sangue. La reazione locale fu mite, l'escara si staccò al-

l'ottavo giorno e la superficie granuleggiante, si avviò prontamente alla cicatrizzazione. — Uscita, 3 febbraio 1878.

L'esame microscopico del tumore mostrò che si trattava di un bellissimo tipo di *angioma plessiforme*.

2. *Ciste ateromatosa del cuoio capillizio*. — Buroni Teresa, di 21 anno, contadina di Casorate, accolta nella Clinica il giorno 30 dicembre 1877, ha da tre anni un tumore cistico del volume di un uovo di colomba, situato in corrispondenza dell'angolo antero-superiore del parietale sinistro.

Operazione. — Spaccatura della ciste ed estirpazione completa della sua parete. Nessuna sutura. Fasciatura compressiva. Guarigione per 1° intenzione.

Uscita li 26 gennaio 1878.

3. *Ciste sebacea del solco auriculo-mastoideo destro*, del volume di un uovo di colomba. Estirpazione. Due punti di sutura nodosa. Riunione per 1° dopo 32 ore. Uscita al 3° giorno.

4. *Colesteatoma recidivo della cassa timpanica destra*. — *Esportazione col cucchiaino*. — *Cauterizzazione*. — *Guarigione*.

Scudero G. B. di 52 anni, sottotenente in ritiro, entrato nella Clinica li 28 gennaio 1878, soffre da molti anni di otorrea destra, fetidissima e accompagnata da vivi dolori e da abolizione quasi completa dell'udito dal lato destro. Parecchi anni fa ricoverò nell'ospedale maggiore di Novara, dove il prof. Bottini gli estrasse dal condotto uditivo esterno un tumore di natura epiteliale, il quale invadeva parte del condotto uditivo e della cassa timpanica. Dopo una lunga tregua, che tenne dietro all'operazione, ricomparvero i dolori, accompagnati da vertigini e da nausea frequenti.

S. P. Il condotto uditivo esterno è quasi interamente occupato da una massa biancastra e friabile, la quale si distacca facilmente sotto forma di scaglie ed è bagnata da un liquame grigiastro fetentissimo. Disotturato il condotto uditivo esterno mediante un piccolo cucchiaino, si diresse contro la sua parete superiore un getto forte e prolungato di acqua fenica 2 1/2 0/10, dopo di che si poté constatare che la membrana timpanica era completamente distrutta e che la massa del tumore invadeva la cassa del timpano. Mediante un piccolo cucchiaino di Simon si estrasse anche questa parte del tumore, si fece il raschiamento di parecchie fungosità e si cauterizzarono in seguito direttamente le piccole soluzioni di continuo rimaste al posto di queste.

Appena compiuta l'operazione cessarono i dolori, le vertigini e le nausea. Ma l'udito non migliorò. L'ammalato non udiva il *tic-tac* dell'orologio applicato contro il padiglione dell'orecchio; percepiva però questo suono più

distintamente dal lato destro che non dal sinistro applicando l'orologio direttamente sul sommo del capo. Questo miglioramento durò pochi giorni, dopo i quali la cassa timpanica apparve di bel nuovo occupata dal tumore. Questa riproduzione si ripeté per ben 5 volte. Da ultimo cessò e l'ammalato potè lasciare la Clinica guarito il 14 marzo 1878. Gli si prescrissero frequenti irrigazioni con acqua fenica tiepida 2 1/2 Oj0 e l'introduzione giornaliera di alcune gocce di glicerina e tannino (glicerina pura gr. 10, tannino puro centigr. 20) nel condotto uditivo.

Nel mese di febbraio 1879 la guarigione era persistente e l'udito era alquanto migliorato: sentiva l'orologio alla distanza di un palmo dall'orecchio.

L'esame microscopico della massa biancasta, esportata col cucchiaino, la dimostrò composta di squame epidermoidali e di abbondanti cristalli di co-lesterina conglutinati insieme da pus richissimo di micrococchi e di batterii.

II.

Viso — Cavità nasale e boccale.

Genere di malattia	Numero	Morti
Infiammazioni acute e croniche del periostio e delle ossa e loro esiti . .	3	0
Lupus	1	0
Tumori	26	0
Deformità congenite	2	0
	—	
	32	
	—	

I. — Infiammazioni (3 casi).

a) INFIAMMAZIONE ACUTA DEL PERIOSTIO DELL'OSSO MALARE SINISTRO (1 caso).

Chiesa Celestino, d'anni 13, entrato li 28 dicembre 1877.

La periostite s'era dichiarata 12 giorni prima con dolori acutissimi e con tumefazione delle parti molli limitata in principio alla regione della pomella ed estesa di poi a tutta la metà sinistra della faccia.

Il giorno del suo ingresso aveva forti brividi e T = 40° C. Fluttuazione profonda e indistinta in corrispondenza della pomella.

Incisione dalla bocca con bisturi a lama stretta; uscita di una piccola quantità di pus; vescica di ghiaccio sulla località.

Collo specillo non si sente alcuna parte ossea scoperta di periostio.

Lo stesso cessò il dolore e la temperatura si ridusse la sera a 37° 6 C. La tumefazione della guancia scomparve lentamente in seguito a ripetute frizioni con pomata di ioduro di potassio.

Dimesso, guarito li 31 gennaio 1878.

b) INFIAMMAZIONI CRONICHE DELLE OSSA (2 casi).

1. *Osteite condensante e carie necrotica della metà destra della mandibola.* — *Resezione sottoperiosteica e disarticolazione col metodo endo-orale.*

Vercesi Natale, di anni 15, fabbro-ferraio, nativo di Arena Po, fu accolto nella Clinica il giorno 6 febbraio 1878.

Ha genitori sani e robusti. È ben costruito e non fu mai ammalato fino ai 10 anni. Da quell'epoca incominciò a soffrire di dolori a forma neuralgica localizzati nella metà destra della mandibola.

I denti di questa parte della mandibola diventarono poco a poco vacillanti, e l'uno dopo l'altro vennero estirpati. Ciò non dimeno i dolori persistettero. Nello stesso tempo la metà corrispondente del corpo della mandibola incominciò a ingrossare lentamente, e più tardi comparvero qua e là, a diversi intervalli, dei piccoli ascessi sottoperiosteici, i quali si aprivano da sè con sollievo momentaneo del paziente. L'esplorazione fatta dal medico curante permise di rilevare la presenza di piccoli sequestri, non ancor mobili e di cui fu tentata l'estrazione a diverse riprese. Non ostante l'uscita di 3 pezzetti necrotici i dolori non cessarono e la suppurazione continuò fino al giorno che venne indirizzato alla Clinica operativa.

S. P. La metà destra della faccia è alquanto tumefatta in corrispondenza del corpo della mandibola. La pelle di colore naturale, è poco scorrevole su questa e non la è punto a livello del canino inferiore dove presenta una crosticina giallastra, tolta la quale appare una piccola soluzione di continuo, da cui gemono poche gocce di pus sciolto. Introdottovi uno specillo, questo penetra fin contro la parete esterna del corpo della mandibola, la quale si sente per un piccolo tratto aspra e rugosa.

Aperta largamente la bocca, si constata la mancanza di tutti i denti della metà destra della mandibola, sul bordo alveolare della quale si notano tre solchi a fondo rugoso e divisi fra loro da piccoli rialzi bernoccoluti e duri. Colla pressione esercitata sulle due faccie e sul bordo alveolare non si risvegliano dolori e si aumenta di poco l'uscita del pus dal foro fistoloso.

Operazione. — Il giorno 21 febbraio, collocato il paziente in posizione seduta e fattagli aprire la bocca più ampiamente che poteva, gli s'introdusse un cuneo di legno dolce fra le arcate dentali del lato sinistro, dopo di che esso venne sottoposto ad una cloronarcosi incompleta. Fatto questo,

si praticò un'incisione lungo il margine anteriore della branca montante destra della mandibola dall'apofisi coronoidea all'angolo che forma la branca montante col corpo dell'osso. Questa prima incisione fu quindi continuata fino alla sinfisi, costeggiando il margine alveolare, sia sulla faccia esterna come su quella interna della mandibola, dividendo in una volta sola le parti molli e il periostio fino all'osso. Quindi con un raschiatoio si isolò il periostio dall'osso tenendosi costantemente sulla superficie di questo. Insieme al periostio rimasero in tal modo distaccate anche le inserzioni dei muscoli massetere e pterigoidei, meno quella del muscolo crotafite, il cui tendine fu reciso mediante uno scalpello falciiforme e bottonuto. Compiuto l'isolamento della metà destra dell'osso dalle parti molli circostanti, lo si disgiunse nella sinfisi dalla metà sinistra, sana, mediante una robusta tenaglia osteotoma di Signoroni, e afferratolo in seguito con una tenaglia da presa di Liston, lo si divelse con pochi giri di rotazione.

Nessuna emorragia. Reazione locale moderata. Reazione generale nulla. Applicazioni ghiacciate per 24 ore sulla guancia destra. Lavacri ripetuti con soluzione fenica 2 1/2 0/0. Dieta corroborante. Dopo 8 giorni si spalmò la cute della guancia con collodio ricinato e si praticò una fasciatura leggermente compressiva, onde sostenere la guancia cascante.

Il giorno 23 marzo questa era appena tumida ed il foro fistoloso si era chiuso completamente; la favella impacciata nei primi 20 giorni consecutivi all'operazione, era ridiventata libera; il solco esistente al posto della mandibola esportata andava ricolmandosi, e al posto dell'osso cominciava a sentirsi un cordone duro e solido.

In tale stato di avanzata guarigione, l'operato fu licenziato dalla Clinica li 23 marzo 1878.

Esame anatomico dell'osso esportato. — Le due apofisi, in cui termina la branca ascendente, non presentano nulla di notevole. Invece il corpo dell'osso è di un terzo più grosso del normale ed irregolarmente cilindrico.

Il suo margine superiore sprovvisto di denti, e perfino di ogni traccia di alveoli, è convertito in una larga faccia resa irregolare da solchi a fondo rugoso, da cui si eleva una scarsa massa di tessuto fungoso. La sua superficie è dappertutto rugosa e bernoccoluta e coperta qua e là da squamette ossee che si distaccano con molta facilità. La faccia esterna della branca ascendente è anch'essa rigonfiata per apposizione di nuova sostanza ossea.

Tutto l'osso è svestito perfettamente dal suo periostio, l'apofisi condiloidea è spoglia affatto della sua cartilagine d'incrostazione e non si trovano che brevi lacinie tendinee impiantate intorno all'apice dell'apofisi coronoidea. La sua consistenza è quella di un osso sclerosato ed il suo peso è doppio di quello di una mezza mandibola sana appartenente ad un individuo della stessa età e della stessa statura.

2. *Necrosi della metà sinistra del corpo della mandibola.*

Casella Maria, di 45 anni, nativa di Acquanebra, venne accolta il giorno 13 febbraio 1878. La malattia ebbe principio 4 anni fa con vivissimi dolori, febbre elevata e tumefazione flemmonosa della guancia sinistra. Quattro fori fistolosi conducono al corpo dell'osso, la cui metà sinistra apparve all'esame per lunghi tratti isolata dal periostio. La sua superficie è liscia e dura. Sul suo bordo alveolare persistono ancora i due ultimi molari; gli altri denti sono caduti da un pezzo. L'osso necrosato non è ancora diventato mobile. Tuttavia, siccome l'ammalata è molto denutrita e la suppurazione dai 4 fori fistolosi è continua e molto abbondante, così si decide di ricorrere alla resezione sottoperiosteale della metà sinistra della mandibola.

Ma l'ammalata si rifiuta all'operazione e perciò viene dimessa dalla Clinica il giorno 25 febbraio 1878.

II. — *Lupus (1 caso).*

Lupus falso del naso e della guancia, avente la struttura dell'epitelioma.

Perotti Edoardo, di 12 anni, di abito scrofoloso, entrato in Clinica li 4 maggio 1878, ha sulla cute dell'ala sinistra del naso e su quella della guancia dello stesso lato, tre nodi di lupus, la cui origine data da quattro anni. Da principio erano piatti, larghi come una lenticchia, di color rosso vivo e pruriginosi; di poi si sollevarono, si allargarono e la loro superficie si ulcerò e si coperse di una crosta rosso-brunastra. Non son dolenti e la pelle che li circonda è indurita, infiltrata, eritematosa, e coperta di sottili squame, che si distaccano molto facilmente.

Essi vennero raschiati con un cucchiaino a margini taglienti e cauterizzati con potassa caustica. Nessuna reazione, nè locale, nè generale. — Guarigione. Uscita, 16 giugno 1878.

L'esame dei pezzi esportati li dimostrò composti da zaffi epiteliali con pochi globi placcati.

III. — *Tumori (26 casi).*

a) *CARCINOMI (7 casi).*

Epitelioma della palpebra inferiore destra. — Blefaroplastica (2 casi).

Pasotti Giuseppe, di 49 anni, e Poggio Carlo di 58, entrambi contadini robusti, ricoverarono in Clinica per un epitelioma ulcerato che invadeva i 3/4 esterni della palpebra inferiore destra, lasciando però intatto il nepitelio. Il male aveva una durata anteriore di circa 3 anni. Le ghiandole linfatiche vicine non erano infette.

Circoscritto il tumore con una incisione a lettera U, e fattane la esportazione, si prolungarono in basso sulla guancia le due gambe dell'U e preparato, disseccando, un lembo cutaneo, lo si fece scorrere in su e lo si unì con punti di sutura nodosa al nepitello e ai margini cutanei della soluzione di continuo che era rimasta al posto dell'epitelioma. Tolti dopo 36 ore i punti di sutura, si trovarono i margini del lembo completamente aderiti. La guarigione riuscì perfetta.

Epitelioma papilliforme della guancia destra (1 caso).

Bagnoli Carlo, di 72 anni, entrato il 24 giugno 1878.

Il tumore dura da due anni, ha la grossezza di un cece, si solleva di 1½ cm. dal piano della guancia ed è coperto di una crosta nerastra.

Esportazione. — Guarigione in 6 dì. Uscita, 30 giugno 1878.

Epitelioma del labbro inferiore (1 caso).

Colla Nicola, di 47 anni, guardia campestre, entrato li 6 maggio 1878. Nulla di gentilizio. Il paziente non è fumatore. Da circa un anno gli comparve un piccolo bitorzolo a sinistra della linea mediana del labbro inferiore e precisamente sull'orlo mucoso. Il bitorzoletto graffiato si allargò e invase a poco, a poco, il 3° medio del labbro accompagnato dai soliti dolori lancinanti. Nessuna tumefazione delle ghiandole linfatiche sotto-mascellari.

Esportazione del 3° medio del labbro inferiore mediante un taglio a V. Sutura attorcigliata.

Dopo 48 ore si tolsero gli spilli sostituendoli con liste sottili di empiaastro adesivo fenicato. Riunione per *primam*. Uscita, 11 marzo 1878.

Epitelioma ulcerato della commissura sinistra delle labbra.

Scarsi Teresa, di 68 anni, contadina, entrata li 27 dicembre 1877.

L'epitelioma dura da tre anni, occupa la cute e la mucosa della commissura e si estende per circa 4 cm. alla cute e alla mucosa della guancia. È ulcerato e si è già diffuso alle ghiandole linfatiche sottomascellari del lato sinistro.

L'età molto avanzata della paziente e soprattutto il suo stato generale molto gramo e la diffusione del tumore alle ghiandole parvero controindicazioni sufficienti all'operazione. Uscita, 24 gennaio 1878.

Epitelioma ulcerato della lingua (2 casi).

1. *Epitelioma ulcerato della metà posteriore della lingua. — Amputazione totale coll'ansa galvanica-caustica. — Guarigione.*

Emanuelli Angelo, di 31 anno, contadino di Robecco Pavese, nato da ge-

nitore sani e ammogliato con prole sana, entrò nella clinica il 30 gennaio 1878.

È uomo di robusta costituzione, non fu mai ammalato, non fuma, e condusse sempre una vita molto regolata. Nel giugno 1877 si accorse che gli era spuntato un bitorzoletto sul lato destro della lingua, vicino alla sua base, indolente, duro e non sanguinante, il quale crebbe a poco a poco fino al volume di un grano di meliga, ed irritato dai vicini molari inferiori guasti e cariosi, si ulcerò. L'ulcera da principio superficiale gli cagionava poca molestia e rimase stazionaria fino allo scorso dicembre.

A quell'epoca essendo essa diventata la sede di dolori lancinanti e ricorrenti a brevi intervalli, egli andò a consultare un medico, il quale cauterizzò generosamente l'ulcera col nitrato d'argento in sostanza.

D'allora in poi l'ulcera s'ingrandì rapidamente, ed i dolori si fecero così frequenti ed acerbi ch'egli pensò di ricorrere alla Clinica operativa di Pavia.

S. P. Aperta ampiamente la bocca si vedeva sulla metà destra della lingua un'ulcera di forma ovalare allungata, interessante il dorso ed il margine libero dell'organo per l'estensione di quasi tre centimetri. Aveva un fondo irregolare e grigiastro e margini frastagliati, tagliati a picco, sottominati e cinti tutto attorno da un alone duro e dolente al tatto, il quale si estendeva per un gran tratto verso la base e la metà sinistra della lingua. La loquela era imbarazzata e la deglutizione inceppata e dolorosa. Nessuna diffusione alle ghiandole linfatiche corrispondenti. Siccome l'infiltrazione del neoplasma si era estesa a quasi tutta la base ed a parte della metà sinistra della porzione anteriore della lingua, si propose all'infermo l'esportazione totale dell'organo.

Fattolo perciò sedere di fronte all'ampio finestrone del teatro chirurgico, ed ordinatogli di protendere la lingua per quanto gli era possibile, si strinse questa sui lati con una forte pinza di Museux, la quale venne in seguito raccomandata alla mano di un assistente. Allora il prof. Bottini trapassò la base dell'organo da sinistra a destra con un ago tubulato di Marion Sims, armato di un filo di platino dello spessore di 1 1/2 mm., ed appena la punta dell'ago uscì dal lato del pilastro posteriore destro afferrò il filo di platino con una tenaglietta, e tirando sull'ago a ritroso, lasciò al suo posto il filo.

Raccolti quindi i due capi di questo e dispostili parallelamente, l'uno all'altro sulla linea mediana, li impegnò in una copia di tubi conduttori, e dopo averli fissati al manubrio porta-ansa, strinse convenientemente il capio e aperse il varco alla corrente galvanica sprigionata da una batteria di Pischel.

In pochi secondi la lingua venne in tal guisa separata dal pavimento boccale.

Compiuto questo primo atto, riafferò in pieno la lingua alla sua base colla pinza di Museux, fece passare questa e la lingua attraverso una nuova ansa già apparecchiata e montata su di un conduttore curvo, e quando si fu accertato che l'ansa cingeva esattamente il ceppo della lingua, assicurò il conduttore al manubrio, e aperto di bel nuovo il varco alla corrente, compì in altri pochi secondi l'amputazione dell'organo.

Durante l'operazione l'operato non perdette che poche gocce di sangue. La doppia sezione coll'ansa riuscì affatto incruenta. Facendo aprire largamente la bocca all'operato, si vedeva il pavimento orale convertito fin presso all'arcata dentale in una doccia coperta da un'escara brunastra e secca, in fondo alla quale appariva distinta la punta dell'epiglottide. L'ammalato tornò da sè al suo letto.

La reazione locale fu assai moderata e non vi fu punto reazione febbrile.

Il *maximum* di temperatura, che veniva notata diligentemente tre volte al giorno, fu di 38° C. La cura consecutiva consistette in lavacri frequenti con acqua fenica 2 1/2 p. 0/0. L'escara cominciò a distaccarsi al 6° giorno dopo l'operazione, e dopo 15 giorni la soluzione di continuo era quasi completamente cicatrizzata. La favella impossibile durante i primi giorni, si fece a poco a poco sempre più chiara, e quando il giorno 27 febbraio 1878 l'operato fu dimesso dalla clinica, egli poteva ringraziare il professore a voce alta e intelligibile distintamente da tutto l'auditorio.

Esame della lingua amputata. — L'esame microscopico dimostrò che si trattava di un epitelioma a cellule pavimentose e che la infiltrazione dei zaffi epiteliali si estendeva qua e là fino alla parte anteriore, libera della lingua ed invadeva gran parte della sua metà sinistra.

2. Il secondo caso di epitelioma della lingua riguarda un nostro collega D. G., medico condotto di Butrio nel Friulano, uomo di 43 anni, di alta statura, di costituzione robusta, un vero atleta, a cui si era sviluppata da 4 anni un'ulcera sul lato sinistro della lingua.

Aveva consultato in varie epoche molte notabilità chirurgiche, da alcuna delle quali l'ulcera era stata giudicata di natura sifilitica e da altre di natura cancerosa. Dei due mali il povero dottore volle credere di possedere il minore, non ostante che avesse la certezza di non aver mai contratto in sua vita la sifilide. E così, illudendosi nella speranza di una prossima guarigione, si sottopose ad una lunga cura specifica.

Ma il male ingiganti, e quando spaventato da frequenti e profuse emorragie e crucciato da acerbissimi dolori l'infermo venne alla clinica operativa di Pavia, 26 maggio 1878, l'ulcera aveva già corrosa tutta la base e la metà sinistra anteriore della lingua, e la infezione cancerosa si era diffusa all'ami-gdala sinistra e alle ghiandole linfatiche della regione sopraioidea sinistra e

della regione cervicale dello stesso lato. Per la qual cosa, tanto per non privarlo di qualunque speranza, gli fu consigliata la cura arsenicale a dosi crescenti, associata alla dieta di Beneke, quale venne sperimentata e consigliata in simili circostanze da Esmarch (1).

Il giorno 11 giugno 1878 prese commiato dalla nostra clinica e nell'ottobre seguente morì.

b) SARCOMI PURI E MISTI (5 casi).

1. *Sarco-encondroma mixomatoso della parotide sinistra. — Estirpazione del tumore insieme alla ghiandola. — Guarigione.*

Magnani Virginio, di 16 anni, nativo di Voghera, linfatico, gracile, entrò nella Clinica il giorno 21 novembre 1877. Racconta che da circa tre anni gli era comparso nella regione parotide sinistra un bernoccolo duro ed indolente, della forma e del volume di una nocciola, il quale andava crescendo gradatamente e lentamente. Ma poi da un anno in qua esso si diede a crescere molto rapidamente, per la qual cosa il paziente fu indirizzato a questa clinica.

S. P. Nella regione parotide sinistra esiste un tumore di forma tuberosa, il quale arriva in alto al margine inferiore dell'arcata zigomatica, oltrepassa di poco il margine inferiore del corpo della mandibola, copre anteriormente l'angolo e la branca ascendente di quest'asse, e il margine posteriore del muscolo massetere, sposta all'indietro il margine anteriore dello sterno cleido-mastoideo e solleva in alto il lembo dell'orecchio insieme alla porzione più esterna del condotto uditivo. È bernoccolato, di consistenza cartilaginea, movibile, indolente, libero da aderenze colla cute, e sembra continuarsi profondamente in un breve e grosso peduncolo. Nessun disturbo apparente riguardo all'innervazione del v e del vii paio. Liberi i movimenti della mandibola.

Il giorno 4 dicembre il tumore fu snocciolato dalla fossa parotide insieme alla ghiandola, usando dello scalpello il meno che si potè e aiutandosi specialmente con strumenti ottusi e colle unghie. Gli ultimi attacchi del tumore, i più profondi, furono sciolti mediante alcuni giri di rotazione.

L'operazione venne eseguita nella cloro-narcosi — sutura attorcigliata.

Un accidente venne a turbare temporariamente il processo di guarigione. La mattina del 2° giorno la temperatura era salita a 38° 9 C, e l'operato era molto agitato. Tolta la medicazione non si trovarono segni di reazione locale ed esisteva solo un lento e leggero gemizio sanguigno dal capo inferiore del tubo di drenaggio. Ma verso la sera di quello stesso giorno, la metà sinistra della faccia diventò molto tumida, le labbra della ferita apparvero distese e sollevate, e nello stesso tempo comparve un abbondante

(1) FR. ESMARCH. Aphorismen ueber Krebs (*Arch. f. Klin. chirurgie.*, 22 Bd, 2 heft, s. 437).

stillicidio di sangue nero, venoso, dal tubo di drenaggio. Allora si levarono immediatamente gli spilli, per cui le labbra della ferita si allontanarono tosto l'una dall'altra, lasciando vedere un grosso coagulo di sangue, che zaffava completamente la loggia parotidea. Tolto via il coagulo e lavato per bene con acqua fenica 2 1/2 O/0 il fondo della ferita, non si potè vedere alcuna boccuccia di vasi da cui uscisse il sangue. Era un leggerissimo gemizio che proveniva da diverse parti.

I labbri della ferita e la cute circostante avevano lo stesso colore e il medesimo aspetto come nel giorno dell'operazione. La ferita pareva fatta proprio allora. Rimessi al loro posto tutti gli spilli e rifatta la sutura a-torcigliata, si ricoprì la parte con nuovo materiale antisettico, fissando questo ultimo con una fasciatura compressiva. L'operato dormì tranquillamente tutta la notte e la temperatura si ridusse allo stato normale.

32 ore dopo l'accidente si tolsero gli spilli, uno sì, l'altro no, rinforzando la sutura con liste di cerotto adesivo fenicato; dopo 48 ore si ritirarono gli altri che restavano e si trovò la ferita riunita per 1^a intenzione, meno all'angolo inferiore, da dove usciva il tubo da drenaggio. Dopo otto giorni l'operato s'alzò per la prima volta, e il giorno 6 gennaio 1878 potè lasciare la Clinica perfettamente guarito. Prima di congedarlo si ripeté più volte il cateterismo pel condotto stenoniano sinistro, nè mai si vide uscire dalla canula una goccia di saliva.

Esame del tumore. — Ha forma di pera; D longitudinale massimo = 6 1/2 cm.; D trasv. = 4 1/2 cm.; superficie bernoccoluta; consistenza in gran parte cartilaginea, qua e là molliccia, carnosa. Sulla sua faccia profonda si trovano i resti della ghiandola parotidea schiacciata, atrofizzata, in alcuni punti confusa intieramente colla massa del tumore, in altri invece separata da questa, mediante un involucrio di tessuto connettivo inspessito, molto resistente. Spaccato il tumore longitudinalmente, lo si trova composto di una massa in parte compatta e bianchiccia, e in parte molle e di color bianco rossigno. Sulla superficie del taglio si trovano qua e là piccole isole di un tessuto molliccio e di aspetto gelatinoso. Raschiando la superficie del taglio colla lama di un coltello, se ne raccoglie una discreta quantità di liquido vischioso che si coagula in seguito all'aggiunta di un po' d'acido acetico. All'esame microscopico, si trova che il tumore è un sarco-encondroma mixomatoso, in mezzo alla sostanza del quale si osservano ancora dei resti di tubi ghiandolari compressi, atrofizzati.

2. *Sarcoma dell'ala sinistra del naso. — Esportazione. — Rinoplastia. — Guarigione.*

Passini Angela, di 52 anni, da Zeme Lodigiano, entrò in Clinica l'11 aprile 1878. Suo padre è morto giovane, uno dei suoi fratelli morì di tisi, e una sorella di tumore addominale. È madre di due figli vivi e sani.

Da 5 anni si è accorta che l'ala sinistra del naso le diventava tumida e dura, però senza che si facesse mai nè rossa, nè dolente. Da un anno in qua questa tumefazione è cresciuta rapidamente ed ha presa la forma di tumore, sporgente alquanto dal lato della superficie cutanea e più da quello della superficie mucosa dell'ala, tanto da risulturne un restringimento notevole della narice.

Presentemente la cute della parte centrale dell'ala è rossa e assottigliata, e la mucosa spinta fortemente verso il setto si mostra di un colore rosso-scuro, uniforme. Fra la cute e la mucosa è raccolta una massa elastica, pastosa e circoscritta in forma di nocciolo della grossezza di una fava.

L'ala del naso è sede di dolori lancinanti, che si ripetono a lunghi intervalli e che si ridestano sotto la pressione. Inoltre la paziente è molestata da un'epifora ribelle ad ogni trattamento, la quale è dovuta all'occlusione dell'orificio inferiore del canal nasale, cagionata dalla presenza del tumore. La coana sinistra e la fossa nasale dello stesso lato sono affatto libere. Nessuna diffusione alle ghiandole linfatiche.

Una puntura esplorativa coll'ago di Duboy-Reymond permette di fare la diagnosi di sarcoma rotondo-cellulare.

Scolpita nettamente ed esportata la pinna del naso, si fece scivolare al suo posto un lembo preso dalla metà sinistra del labbro superiore e che venne fissato ai margini della soluzione di continuo mediante 5 punti di sutura nodosa; quindi s'introdusse per la nuova narice un pezzo di catetere elastico.

Al 2° giorno si tolsero i punti di sutura e al 12° la guarigione era perfetta. Uscita, 24 maggio 1878.

L'esame microscopico dimostrò che si trattava di un sarcoma a cellule rotonde e piccole, nato dal connettivo sotto-mucoso.

3. *Sarcoma gigante-cellulare del mascellare superiore. — Resezione endorale. — Guarigione (2 casi).*

α) Risi Carolina, di 36 anni, contadina di Bastida Pancarana, entrata in Clinica li 2 aprile 1878, è donna molto denutrita e di grama costituzione. Da tre anni s'è accorta che il dente canino superiore destro era vacillante e cinto tutto intorno da un orlo rosso-scuro formato dalla mucosa tumida, fungosa e dolente. Più tardi il dente cadde da per sè ed al suo posto venne su un tumore indolente, molliccio, simile a fungosità e facilmente sanguinante, il quale raggiuse in 4 mesi il volume di un uovo di piccione.

Esportazione del tumore e di porzione del bordo alveolare.

Guarigione. — Uscita, 19 aprile 1878.

Esame microscopico: Sarcoma gigante-cellulare.

β) Porro Bartolomeo, di 29 anni, contadino nativo di Vignale, entrò in Clinica li 20 gennaio 1878.

È di una buona costituzione; ha padre e madre sani ed egli stesso non fu

mai ammalato. Due anni fa cominciò a lamentarsi di un dolore acuto, puntorio e ricorrente a lunghi intervalli, il quale aveva sede nel bordo alveolare della mascella superiore sinistra, in corrispondenza del 2° piccolo molare sinistro. Dopo un anno si accorse di una escrescenza comparsa fra il primo molare e il canino sinistro, la quale si diede a crescere molto rapidamente negli ultimi due mesi.

Quando entrò nella Clinica, questa escrescenza aveva raggiunto il volume di una grossa mandorla, era di colore rosso-scuro, di consistenza carnea, indolente al tatto, facile a sanguinare ed era impiantata con larga base sul bordo alveolare fra il canino sinistro ed il 2° grosso molare e sulla parete anteriore del corpo del mascellare. L'esame di un frammento del tumore dimostrò che trattavasi di un sarcoma a cellule giganti.

Proposta ed accettata l'esportazione del tumore insieme all'osso, da cui si era sviluppato, il prof. Bottini eseguì la resezione del mascellare superiore sinistro secondo il metodo endo-orale da lui ideato ed eseguito per la prima volta verso la fine del 1868.

Divisa la mucosa del solco labbio-gengivale sinistro parallelamente al margine alveolare ed in tutta la sua lunghezza, egli denudò la parete anteriore dell'osso in alto fino al margine orbitario inferiore, in dentro fino alla linea mediana, e in fuori fino alla sutura zigomatica. Quindi applicato il tagliante di uno scalpello sulla linea di unione dei due mascellari, ne operò la disgiunzione con due colpi di martello. Nella stessa maniera divise il mascellare dall'osso zigomatico, ed incise a tutta spessore la sua parete anteriore appena sotto il margine orbitario, comprendendo nella incisione la base dell'apofisi montante. Disgiunto in tal guisa il mascellare dalle ossa contigue, diede mano ad un coltellino falciforme, col quale divise tutta la mucosa del palato duro sulla linea mediana fino al palato molle, separando da ultimo la metà sinistra di questo dal margine posteriore del corrispondente palato osseo.

Allora, afferrato in pieno il corpo del mascellare con una pinza di Liston e riconosciuto mobile, gl'impresse alcuni giri su se stesso, facendolo ruotare dall'interno all'esterno, con che il mascellare rimase completamente divelto, e venne tolto via senza che si vedesse sprizzar sangue da nessun vaso.

La cura consecutiva consistette in frequenti irrigazioni con acqua fenica 2 1/2 0/0. La reazione locale fu mite e la temperatura del corpo non superò mai i limiti della calorificazione fisiologica. Il paziente lasciò la clinica perfettamente guarito il giorno 17 febbraio 1878.

Esame microscopico. — Sarcoma gigante-cellulare.

4. *Sarcoma della metà sinistra del corpo della mandibola. — Resezione e disarticolazione col metodo endo-orale. — Guarigione.*

Maggi Pietro, di anni 10, nativo di Sartirana, entrò in Clinica il giorno 3 febbraio 1878. È di buona costituzione, robusto, di tinta bruna e ben nutrito. La durata anteriore del tumore è di soli 8 mesi, durante i quali gli caddero quasi tutti i denti della metà sinistra della mandibola. Il tumore aveva cominciato a mostrarsi in corrispondenza del dente canino sinistro e di qui si era esteso, dapprima lentamente e poi rapidamente, a tutta la metà sinistra del bordo alveolare e della faccia anteriore del corpo della mandibola, senz'altra molestia che quella d'impacciare la masticazione e di rendere meno chiara la favella.

S. P. La metà sinistra della mandibola presenta una tumefazione indolente, di consistenza carnosa, fissa contro la superficie ossea, e coperta dalla cute sana. I movimenti della mascella inferiore sono affatto liberi.

A bocca chiusa la rima labiale appare alquanto obliqua, e la commissura sinistra sembra stirata in basso e dallo stesso lato. Aperta largamente la bocca e stirata in fuori la guancia, si mette in vista un tumore, che dal secondo incisivo sinistro si estende fino all'ultimo molare coprendo tutto il margine alveolare compreso fra questi due limiti e una gran parte della faccia anteriore del corpo. Questo tumore ha una superficie irregolare, bernoccoluta, qua e là ulcerata, e sulla quale si notano le impronte lasciate dai denti corrispondenti della mascella superiore. Ha un colore rosso-ardesiaco, consistenza carnosa ed è fisso sull'osso per tutta la sua estensione.

Il giorno 21 febbraio si praticò la resezione e la disarticolazione della metà sinistra della mandibola, col metodo endo-orale, proposto dal Signoroni.

L'operazione riuscì spiccica e s'evra di accidenti.

Per 4 giorni dopo l'operazione il ragazzo si lamentava di un dolore vivo nell'atto della deglutizione; la lingua era diventata fissa e non poteva essere nè allungata, nè ritirata indietro; la temperatura si era abbassata il secondo giorno fino a 36°,6 C; il polso era diventato piccolo e filiforme, e l'operato, chiuso in un silenzio ostinato, interrotto solo da scoppii di collera, rifiutava assolutamente qualsiasi alimento.

Gli si fecero trangugiare per forza alcune cucchiariate di brodo caldo e vino generoso parecchie volte al giorno e si fecero frequenti irrigazioni con acqua fenica 1 0/0. Dopo pochi dì l'operato, ridiventato docile e ragionevole, cominciò a cibarsi volentieri da sè, ed al settimo giorno gli si permise di alzarsi e di passeggiare per le sale della Clinica.

Al 16° giorno dopo l'operazione il solco rimasto al posto della mandibola non secreneva più che poche gocce di marcia, ed era occupato da un tessuto cicatriziale, il quale dava allà mano la sensazione di un cordone duro e resistente.

Il giorno 23 marzo il ragazzo venne licenziato dalla Clinica, raccomandando ai suoi genitori di persistere ancora per qualche tempo nelle irrigazioni della bocca con acqua fenica e di mantenere sollevata la guancia mediante un fazzoletto ripiegato su se stesso, che passando di sotto al mento veniva annodato sul vertice.

L' esame microscopico dimostrò che il tumore era un sarcoma rotondo-cellulare, ricco di cellule giganti.

c) FIBROMI (8 casi).

1. *Fibroma della mucosa gengivale della mascella superiore* (1 caso).

Magazzini Maddalena, di 50 anni, entrata li 8 aprile 1878, presenta al posto degli incisivi superiori un tumore della grossezza di una noce, a superficie liscia e di colore bianco-rossigno, duro, indolente e pedicciolato, il quale dieci anni prima aveva appena il volume di un grano di miglio.

Esportazione con un colpo di forbice. Uscita, 10 aprile 1878.

Esame microscopico: Fibroma duro con rari punti di calcificazione.

2. *Fibroma della mucosa gengivale della mascella inferiore* (2 casi).

α) Compagnoni Giuditta, di 65 anni, contadina, entrata in Clinica li 21 giugno 1878, è sana, rubizza e letteralmente sdentata. In corrispondenza dei due incisivi mediani presenta un tumore duro, indolente, il quale ha la grossezza di un uovo di gallina e penzola fuori della bocca mediante un pedicciuolo lungo e sottile.

Recisione del pedicciuolo rasente la mucosa gengivale. Uscita, 29 giugno 1878.

Esame microscopico: Fibroma duro, scarsissimo di vasi.

β) Verri Giuditta, di 16 anni, entrata li 12 dicembre 1877, presenta un tumore del volume di una pruna, sessile, impiantato sulla faccia anteriore del bordo alveolare, accanto al primo molare piccolo, liscio, di colore roseo-vivo e di consistenza elastica. È indolente e sanguina spesso durante la masticazione.

Estirpazione del tumore insieme al primo molare piccolo. — Guarigione rapida.

Esame microscopico: Fibroma mixomatoso molto vascolarizzato, con abbondante infiltrazione di semoventi e piccoli stravasi di sangue sotto la mucosa che lo riveste.

3. *Polipi nasali* (5 casi).

Duravano tutti da pochi anni. Tre di essi occupavano la fossa nasale sinistra e due la destra. Avevano un volume variabile da quello di un fa-

giuolo a quello di una mandorla, ed erano causa di frequenti rinorragie. In uno degli ammalati, un individuo emofilo, la rinorragia obbligava ogni volta il medico curante a fare il tamponamento della fossa nasale.

Estirpazione — guarigione.

Nel caso dell'individuo emofilo si ebbe dopo l'operazione una rinorragia ostinatissima, che cessò solamente al secondo giorno mercè il tamponamento delle fosse nasali fatto con sfilii imbevuti in una soluzione di percloruro di ferro.

Esame microscopico: 2 fibromi con abbondante infiltrazione di semoventi e stravasi di sangue nel connettivo sotto-mucoso; 3 fibro-mixomi.

d) LINFOMA BENIGNO DELLA REGIONE MASSETERINA SINISTRA (1 caso).

Ravioli Maddalena, d'anni 20, di abito scrofoloso, entrata il 14 aprile 1878, nell'infanzia soffersse d'ingorghi ghiandolari al collo e di adenite suppurata all'inguine sinistro. L'anno antecedente fu operata in questa clinica dal prof. E. Bassini per linfoma semplice alla regione laterale sinistra del collo. L'operazione era stata seguita da risipola ed ebbe buon esito. Ora da sei settimane le si è ingrossata una ghiandola linfatica alla regione masseterina sinistra, senza accompagnatura di fenomeni infiammatorii. La ghiandola ha il volume di un uovo di piccione, è superficiale, indolente, di consistenza pastosa e mobile sotto la cute, la quale ha conservato il suo colore naturale.

Estirpazione: tre punti di sutura intercisa.

Dopo 36 ore si levano i tre punti di cucitura e si trova la ferita rimarginata per prima intenzione. Uscita, 2 maggio 1878.

Esame microscopico: Linfoma semplice, con degenerazione caseosa nella sua parte centrale.

e) ANGIOMI (2 casi).

1. *Angioma cavernoso alla guancia sinistra* (1 caso).

Confalonieri Carlotta, di 3 mesi, da Sant'Angelo Lodigiano, entrata il 5 maggio 1878, è nata con una macchietta rossa sulla cute della pomella sinistra. Da principio era grande come una capocchia di spillo, poscia si estese rapidamente in superficie ed in profondità, sì che dopo tre mesi era diventata più grande di un soldo, si sollevava di qualche millimetro dal piano della cute e si avanzava nella regione temporale, dove la si poteva riconoscere a un colore ceruleo che traspariva di sotto alla cute e ad una leggera tumidezza dura e ridicibile che pareva insorta nel cellulare sottocutaneo.

Mediante un ago tubulato, fermo in manico, si fecero passare attraverso

la base del tumore due fili di platino disposti fra loro a croce. Quindi, afferrati i due capi di uno dei fili e poi quelli dell'altro, con le mollette da presa, del prof. Bottini, connesse ai reofori di una batteria di Pischel e aperto il varco alla corrente, si arroventò a rosso ciascun di questi fili imprimendo loro nel medesimo tempo un movimento di va e vieni, onde impedire che l'escara, limitante il canale percorso dai medesimi, facesse corpo con essi. Ritirati i due setoni candenti, si affondò in seguito nella trama vascolare del tumore la punta di un cauterio ad aculeo scaldato a rosso, mediante il quale si praticarono tre punture equidistanti e disposte alla periferia dell'angioma. La bambina perdette appena qualche goccia di sangue nell'atto che si fece passare l'ago tubolato attraverso il tumore.

Pezzuole ghiacciate nelle prime 24 ore. — Reazione locale moderata e circoscritta al campo dell'operazione. — Le tre punture fatte col cauterio ad aculeo si allargarono poco a poco, ed all'8° giorno, quando l'escara si distaccò, due di essi si fusero insieme, formando una sola piaga.

Dai fori di entrata e di uscita, appartenenti ai due canali scavati dal setone, uscì marcia in poca copia fino al 15° giorno; poi i 4 fori cicatrizzarono. Il tumore si era considerevolmente ridotto e la piaga risultante dalla fusione delle due punture cominciava a cicatrizzare anch'essa, quando la madre, contrariamente ai consigli del professore, volle tornare a casa colla sua bambina il 23 maggio 1878. Tornata sul finire del mese di luglio, dopo la chiusura della Clinica, si constatò che la neoplasia si era estesa in larghezza tre volte più di quello che non la fosse prima, che si era approfondita nello stesso tempo e che faceva sul piano della cute una prominenza di circa 2 cm.

Si praticarono 3 iniezioni di percloruro di ferro neutro a 30° Baumè nella massa del tumore e da quel giorno in poi non si ebbero più notizie dell'operata.

2. *Angiectasia dell'ala destra del naso. — Puntura coll'aculeum candens. — Guarigione.*

Orsi Maria, di 3 mesi, entrata il 27 aprile 1878, nacque con una macchietta di color rosso vivo e della larghezza di una lenticchia sulla cute dell'ala destra del naso. Dopo tre mesi aveva già la grandezza di un soldo ed emergeva di qualche mm. dal piano della cute.

Tre punture equidistanti e profonde 1½ cm., eseguite col galvanocauterico ad aculeo, riscaldato al rosso.

Applicazione di pezzuole ghiacciate per 24 ore. — Reazione locale moderata. — Distacco dell'escara al 10° giorno. — Poca suppurazione. — Cicatrizzazione perfetta dopo 18 giorni. — Uscita, 19 maggio 1878.

f) TUMORI CISTICI (4 casi).

1. *Ciste sebacea alla regione della pomella destra.* — Gastaldo Carlotta, di 16 anni, contadina, entrata li 14 marzo 1878. Il tumore dura da due anni ed è situato nella regione molare destra, appena sotto il margine orbitario. Ha il volume di una noce e stira in basso la palpebra inferiore, rovesciandola all'infuori.

Estirpazione. — Sutura intercisa. — Guarigione per 1^a. — Uscita, 10 aprile 1878.

2. *Ciste sottomucosa del labbro inferiore.* — Viadona Angela, di 40 anni, da Tromello, entrata li 8 marzo 1878. La ciste ha la grossezza di una noce e sta sotto la mucosa dell'orlo del labbro inferiore, dove si è sviluppata da 7 mesi.

Incisione — Cauterizzazione col lapis infernale. — Guarigione. — Uscita, 13 marzo 1878.

3. *Ranula* (2 casi).

α) Giffanti Maria, d'anni 37, nativa di Livraga, entrata li 22 dicembre 1877, si era accorta da tre anni che sotto alla metà destra della porzione libera della lingua le era nato un tumoretto del volume di un uovo di colomba, indolente, molle, fluttuante e irriducibile, il quale in pochi mesi crebbe tanto da raggiungere la grossezza di un uovo di gallina ed a spostare la lingua in alto ed a sinistra con notevole disturbo della loquela e della deglutizione.

Il medico locale incise il tumore e fattone uscire un liquido filante, simile a chiaro d'uovo, ne cauterizzò la parete interna con nitrato d'argento.

L'incisione si chiuse e si riaperse da sè parecchie volte. Quando la donna ricoverò nella Clinica, il tumore faceva una sporgenza notevole dal lato della bocca e da quello della regione sopraioidea; aveva il volume di un uovo di gallina ed era teso, fluttuante, indolente. Dopo due giorni di dimora nella clinica, la ciste si ruppe spontaneamente e si svuotò di un umore tenace, vischioso, simile a chiaro d'uovo, insieme al quale era mista una discreta copia di liquido puriforme.

Iniezione di tintura di iodo forte. — Dopo due iniezioni, la ciste non si riprodusse più. — Uscita, 20 gennaio 1878.

β) Ghia Angelo, contadino, di 35 anni, nativo di Torrazza Costa, entrò in Clinica il 1^o febbraio 1878. Verso la fine dello scorso ottobre, aveva cominciato ad avvertire un tumoretto sotto alla porzione libera della lingua, il quale, in poche settimane, raggiunse il volume di un uovo di gallina.

S. P. È situato a destra del frenulo, spinge la lingua in alto ed a sinistra e rende impacciata tanto la loquela, quanto la masticazione e la deglutizione. È coperto dalla mucosa del pavimento orale, indolente, teso, fluttuante, irriducibile e fisso. I due condotti di Warthon sono liberi. Escisione di una gran parte della parete cistica. — Cauterizzazione della rimanente parete con lapis infernale.

Reazione locale viva e seguita da una discreta suppurazione, la quale cessò all'8° giorno. — Guarigione perfetta. — Uscita, 21 febbraio 1878.

IV. — Deformità congenite (2 casi).

Ipertrofia congenita e rovesciamento del labbro superiore. — Bellinzoni Maria, di 21 anno, entrata li 9 maggio 1878, ha il labbro superiore tumido e rovesciato leggermente all'infuori in quasi tutta la sua estensione. Quando essa ride, il rovesciamento del labbro si fa più notevole e rende assai disgraziata la bocca della ragazza.

Escisione di due lembi elittici di mucosa, l'uno dalla metà destra, l'altro dalla metà sinistra dell'orlo del labbro. — Sutura intercisa. — Riunione per 1^a — Correzione perfetta della deformità.

Uscita, 29 maggio 1878.

Labbro leporino bilaterale, congenito e complicato da fessura del palato, duro e molle sulla linea mediana. — Treda Angela, di 22 anni, contadina, entrata 9 maggio 1878, uscita 15 maggio senza volersi sottoporre alla operazione.

III.

Collo.

Genere di malattia	Numero	Morti
Infiammazioni acute e croniche e loro esiti	2	0
Tumori	11	0
Deformità congenite	1	0
	—	
	14	
	—	

I. — Infiammazioni acute e croniche e loro esiti (2 casi).

1° *Flemmone profondo del collo.* — Ardisco Camillo, di 27 anni, fornaio, nativo di Vigevano, di sana e robusta costituzione, entrò in Clinica li 10 maggio 1878.

Nove giorni prima, gli si era tumefatta la regione sottomascellare sinistra in mezzo a dolori acerbissimi, accompagnati da brividi di freddo. In breve tempo la tumefazione si era diffusa in alto alla metà corrispondente della faccia, e in basso alla regione carotidea. Il giorno del suo ingresso nella Clinica, si notava nella metà superiore della regione laterale sinistra del collo una tumefazione profonda, coperta dalla cute tesa, rossa e lucente, dolente alla pressione ed indistintamente fluttuante — T. 39° 7 C; R. 24; P. 110. Brividi di freddo intercorrenti.

Incisione profonda, lunga 4 cm., e fatta a strato, a strato sotto la nebbia fenica. Uscita di tre cucchiari di pus *bonum et laudabile*. Drenaggio.

La sera dello stesso giorno la T. discese a 37°, 8 C.

Lo scolo della marcia durò 10 dì; quindi si tolse il tubo da drenaggio.

Cicatizzazione completa il 23 maggio. Uscita, 24 maggio 1878.

2° *Adenite cronica, suppurata delle ghiandole linfatiche profonde della regione sterno-cleido-mastoidea sinistra.*

Porzio Maria, di 24 anni, contadina di Gattinara, nubile, irregolarmente menstruata e di gracile costituzione, entrò in Clinica il 28 aprile 1878.

Diciassette mesi prima le si era sviluppato a poco a poco un tumore nella regione dello sterno-cleido-mastoideo sinistro situato profondamente sotto il muscolo, duro, mobile e dolente sotto la pressione, il quale andò via crescendo lentamente sino a raggiungere il volume di un uovo di gallina.

Il giorno che entrò in Clinica il tumore sollevava la porzione mediana del muscolo sterno-cleido-mastoideo e spingeva un poco all'indietro il margine anteriore del m. cucullare; era coperto da cute sana e scorrevole, era fluttuante, fisso in mezzo ai tessuti circostanti, liscio e indolente sotto la pressione.

Incisi a strati la cute ed il muscolo sterno-cleido-mastoideo, lo si aperse dando esito in principio ad un liquido chiaro e subito dopo ad un pus tenue e fioccoso. L'apertura venne eseguita in mezzo alla nebbia fenica. Drenaggio.

Guarigione perfetta dopo 24 giorni. Uscita, 23 giugno 1878.

II. — Tumori (11 casi).

1° *Linfoma benigno della regione sopra-ioidea* (1 caso).

Cremaschi Angelo, di 9 anni, nativo di Stradella, entrato nella Clinica il 25 aprile 1878, presenta nella regione sopra-ioidea destra un tumore di forma ovale allungato, bernoccolato, duro, mobile sotto la cute e sui tessuti sottostanti ed indolente.

Esso è formato da un ammasso di ghiandole linfatiche indurite, ingrossate e cementate insieme. Incominciò a mostrarsi nell'ottobre 1877, crebbe lentamente e senza dolori, e da un mese è diventato stazionario.

Estirpazione. Drenaggio. Sutura nodosa.

Dopo 48 ore si tolsero tutti i punti di sutura. La ferita era rimarginata per prima intenzione. Guarigione. Uscita, 14 maggio 1878.

L'esame del tumore lo dimostrò formato da 4 ghiandole linfatiche cementate insieme da tessuto connettivo inspessito, di volume variabile da quello di una nocciuola a quello di un uovo di piccione, e nella parte centrale delle quali si trovarono piccolissimi focolai di degenerazione caseosa.

2° *Sarcoma secondario della regione sopra-ioidea* (1 caso).

Merli Pietro, di 23 anni, farmacista, nativo di Godiasco, entrò in Clinica il 9 marzo 1878. Era stato amputato due anni prima nel 3° inferiore della gamba destra per sarcoma del piede. Dopo due anni il tumore si presentò sulla linea mediana del collo, appena al disopra dell'osso ioide, e nel volgere di pochi mesi crebbe così rapidamente da invadere profondamente tutta la regione sopra-ioidea. Nessun indizio di riproduzione del tumore sul moncone di amputazione. Non si rilevava parimenti nessun segno di metastasi ai visceri toracici addominali. Esistevano però fenomeni di compressione sulla trachea. Giudicato il caso irrimediabile, il paziente venne licenziato dalla Clinica raccomandandogli l'uso interno degli arsenicali a dosi crescenti e le iniezioni di soluzione del Fowler nel parenchima del tumore. Uscita, 11 maggio 1878.

Da notizie ricevute due mesi appresso si seppe ch'era morto poco tempo dopo il suo ritorno a casa, coi segni di una lenta asfissia da compressione del tumore sulle vie aeree.

3° *Sarcoma parvi-cellulare della regione laterale sinistra del collo* (1 caso).

Cervini Vincenzo, di anni 42, montanaro di Ferriero sul Piacentino, di costituzione robusta, fu accolto nella Clinica il giorno 5 febbrajo 1878. Stando al racconto del paziente egli avrebbe cominciato ad accorgersi solo da 4 mesi della presenza di un bernoccolo duro, mobile, indolente, del volume di una mandorla e situato nella regione laterale sinistra del collo, il quale andò crescendo rapidamente e provocando ad intervalli dei dolori lancinanti. Il rapido crescere del tumore ed i dolori da esso provocati consigliarono a cercare presto soccorso.

S. P. Il tumore ha la forma ed il volume di un uovo di tacchina, col massimo diametro diretto nel senso della lunghezza del collo; tocca in alto l'apofisi mastoide; in basso giunge fino ad una linea immaginaria, che continui il margine inferiore della cartilagine tiroide e spostata fortemente il

marginie posteriore dello sterno-cleido-mastoideo e l'anteriore del m. trapezio, dalle carni dei quali resta coperto in parte.

Non è aderente alla pelle, ha superficie liscia, uniforme, si può smuoverlo alquanto lateralmente, niente nel senso longitudinale ed è duro e indolente alla pressione.

La deglutizione è libera: sono alquanto inceppati i movimenti del collo. L'infermo prova ad intervalli delle sensazioni di trafittura nel tumore.

Questo è aumentato sensibilmente in 7 giorni, cioè dal giorno dell'ingresso al giorno dell'esame (12 febbraio).

L'estirpazione del tumore, eseguita nella cloro-narcosi, presentò serie difficoltà per le fitte aderenze ch'esso aveva contratto colle parti vicine.

Mentre era già quasi completamente isolato dalle parti profonde si trovò che la sua estremità superiore si continuava in un largo e corto pedicciuolo inserito sulle apofisi trasverse delle vertebre cervicali superiori. Per compiere il distacco gli si impressero molti giri di rotazione intorno a se stesso. L'emorragia fu poco rilevante. Furono eseguite solo 4 legature con catgut.

Drenaggio. Sutura attorcigliata. La reazione locale fu mitissima. Dopo 36 ore si tolsero gli spilli, rimpiazzandoli con liste di cerotto adesivo, fenicato. Riunione per 1^a intenzione.

La lieve reazione traumatica dichiaratasi in 2^a giornata con T. = 38°,4 C, scomparve al 4° giorno dopo ripetute iniezioni sottocutanee di bisolfato di chinino. Al 6° giorno si tolse il tubo da drenaggio e al 7° l'operato si alzò. Uscita, 15 marzo 1878.

Esame del tumore. Ha forma ovale, allungata, schiacciata.

D. long. = 7,5 cm.; D. trasv. = 5 cm.; spessore = 3,5 cm.

Non ha una capsula propria ed è coperto quasi tutto da uno strato sottile di sostanza muscolare.

Sulla sua faccia profonda aderiscono lassamente tre piccole ghiandole linfatiche di apparenza normale, e vi si nota, presso la sua estremità superiore, un solco largo e profondo, nel quale sta innicchiato un tratto di vena del calibro di circa 8 mm. Questo pezzo di vaso è saldato, confuso internamente colla sostanza del tumore ed appartiene alla vena giugulare profonda.

Diviso il tumore in due metà nel senso della sua lunghezza, la superficie del taglio appare di un colore biancastro che tira al roseo, offre dappertutto una consistenza durissima ed è povero di succo.

L'esame microscopico lo dimostra un sarcoma a piccole cellule con abbondante tessuto interstiziale, fibrillare. In qualche punto la sua struttura è quella di un linfoma duro. Verso la sua periferia, in mezzo agli elementi del tumore si trovano fibre muscolari striate, isolate e atrofiche.

4° *Tumori della ghiandola tiroide* (7 casi).

Sono stati accettati nella Clinica 7 casi di gozzo. Questo si è sviluppato 5 volte dal lobo destro della ghiandola, una volta dai due lati laterali ed una volta dal lobo mediano. I pazienti furono 5 donne e 2 uomini.

In 4 casi si praticò l'estirpazione del gozzo con esito felice, in uno si fece la tracheotomia in extremis e due vennero rimandati.

α) *Ipertrofia del lobo medio. — Estirpazione. — Guarigione.*

Rizzini Teresa, di 12 anni, nativa di S. Leonardo, entrò nella Clinica il giorno 30 novembre 1877. Un anno prima si era accorta che le cresceva nel mezzo della regione anteriore del collo un tumoretto del volume di un cece, duro, indolente e mobile in ogni senso sotto la cute. Per 9 mesi crebbe molto lentamente, ma poi diede a crescere con grande rapidità, per la qual cosa la ragazza venne condotta nella Clinica.

S. P. Nella regione sotto-ioidea e precisamente al davanti della laringe, sporge un tumore grosso come una noce, il quale discende dal margine superiore della cartilagine tiroide fino alla cartilagine cricoidea, misurando circa 3 cm. nel senso longitudinale e quasi altrettanto in direzione trasversa. È coperto da cute sana e facilmente sollevabile in pieghe ed è dotato di movimenti di ascesa e discesa che accompagnano quelli eseguiti dalla laringe nell'atto della deglutizione.

È duro, elastico, indolente e cercando di farlo muovere sulla laringe, tenuta fissa, si riesce appena a spostarlo leggermente sui lati.

Con una incisione verticale della cute e del cellulare sottocutaneo lunga 6 cm. si mise allo scoperto la faccia anteriore del tumore, l'isolamento del quale venne compiuto mediante strumenti ottusi, cominciando dall'alto. La sua estremità inferiore si prolungava in una specie di largo peduncolo, il quale prendeva origine dal lobo medio della ghiandola tiroide.

Passato intorno a questo peduncolo un filo di catgut, N. 4, lo si strinse forte e lo si recise al disopra del laccio.

Drenaggio. Sutura intercisa.

Dopo 36 ore si levarono i punti di sutura e dopo tre giorni venne rimosso il tubo da drenaggio. Guarigione per prima intenzione. Uscita, 19 dicembre 1877.

Esame microscopico. Il tumore ha la struttura propria di una ghiandola tiroide sana.

β) *Gozzo parenchimatoso. — Estirpazione totale. — Guarigione. —*

Freddi Maria, di 28 anni, nativa di Sizzino, nubile, di buona costituzione,

alquanto denutrita, entrò in Clinica il giorno 27 novembre 1877 per essere liberata di un voluminoso gozzo, che le rendeva difficile il respiro.

Esso si era sviluppato già da 20 anni ed era andato crescendo lentamente, ma continuamente. Grosso in principio come un uovo di piccione, raggiunse in capo a 10 anni il volume di un arancio. Mano mano che il gozzo ingrossava insorgevano fenomeni di compressione sulle vie respiratorie; per la qual cosa all'età di 18 anni la ragazza si sottopose a un tentativo di cura radicale, dopo avere sperimentato inutilmente ogni maniera di rimedii sol-venti.

Nel settembre dell'anno 1868, accolta nello Spedale Maggiore di Milano, e affidata alla cura del prof. Albertini, venne da questo sottoposta ad una operazione cruenta, la quale probabilmente doveva essere un tentativo di svuotamento. Senonchè, appena aperto il tumore, irruppe un'emorragia così spaventosa che obbligò l'operatore a desistere dall'impresa. L'emorragia venne frenata a stento e solo mediante ripetute cauterizzazioni col ferro rovente. La reazione che seguì fu assai grave e la breccia aperta nel gozzo si chiuse solamente dopo 18 mesi di profusa suppurazione.

Vi fu un anno di tregua, poi la cicatrice si ruppe lasciando uscire una marcia fetente, lo scolo della quale durò 16 mesi. In questo lasso di tempo il gozzo fu attaccato a più riprese colle iniezioni parenchimatose di tintura di iodio e perfino dell'acqua di Salsomaggiore, ma senza alcun vantaggio. Si tentarono da ultimo anche le cauterizzazioni col ferro rovente a scopo fondente, ma l'applicazione di 5 bottoni di fuoco ridestò una forte emorragia, per cui si fu costretti a desistere. Passò lungo tempo prima che l'ammalata fosse guarita delle conseguenze di questo trattamento. Finalmente la cicatrice si ripristinò. Ma dopo due anni di tregua si ruppe di bel nuovo e cominciò da capo uno scolo di marcia fetentissima che durò fino al maggio dell'anno passato.

Dal maggio in poi il gozzo prese a crescere più rapidamente e siccome la respirazione diventava sempre più difficile e penosa, la povera ragazza volle essere accolta nella Clinica operativa di Pavia, dove si presentò decisa a cimentare un'altra volta i rischi d'una cura radicale.

S. P. Essa presenta sulla linea mediana del collo, e precisamente nel campo della regione sottoioidea, un tumore molto più grosso del pugno di un adulto e più sviluppato dal lato destro che dal lato sinistro. A destra esso sormonta il margine superiore della cartilagine tiroide di un buon dito trasverso e spinge in alto ed in fuori il m. sterno-cleido-mastoideo dello stesso lato. In basso poi si affonda nella fossa sopra-sternale per un tratto impossibile a determinarsi esattamente. La pelle che lo copre è tesa, sottile e presenta nel pieno del tumore una cicatrice depressa, aderente e raggiata la quale è circondata da un alone di un rosso pavonazzo. La sua superficie è irregolare.

Ha una forma irregolarmente sferica ed una consistenza carnosa. Abbracciato in pieno colle mani non si riesce a smuoverlo sui tessuti sottostanti. Nell'atto della deglutizione s'innalza e si abbassa insieme alla laringe e alla trachea, conglobate con esso. La voce è bassa e fioca ed un fischio tracheale aspro e forte accompagna i movimenti di inspirazione e di espirazione. Dal giorno del suo ingresso nella Clinica, al 22 gennaio 1878, il gozzo si è ingrossato sensibilmente ed i fenomeni di stenosi tracheale si sono accentuati assai di più.

Per ciò fu giudicata necessaria una cura radicale e si propose all'inferma l'estirpazione totale del gozzo.

Essa venne eseguita nella narcosi cloroformica e in mezzo alla nebbia fenica il giorno 22 gennaio 1878. Con due incisioni dirette dall'alto in basso e un po' da destra a sinistra, colle quali si scolpi un taglio ellittico comprendente l'intera cicatrice cutanea, si mise a nudo la superficie anteriore del gozzo. Quindi abbandonato il coltello si diede mano ad isolarlo dalle parti vicine, cominciando dall'alto.

Le fitte aderenze che il gozzo aveva contratto con esse, specialmente in virtù delle pregresse cauterizzazioni, non permettevano di andare alla spiccia. Dove si poteva si lacerava col dito, o si dissecava col manico dello scalpello; e dove ciò non riusciva possibile si raccoglievano in una specie di cordone le parti che stabilivano l'aderenza, vi si passava sotto un doppio laccio, uno dei quali veniva serrato rasente la superficie del gozzo, mentre l'altro veniva strettamente annodato dalla parte del collo. Quindi si tagliava fra i due lacci. In mancanza di catgut fenicato abbastanza resistente, l'operatore fu obbligato a valersi di robusti fili di seta fenicata chè il catgut conservato per uso della Clinica era diventato fragile. Si fecero in tal modo 50 legature preventive, in virtù delle quali si poté compiere l'asportazione totale del gozzo, senza che si vedesse zampillar sangue da una sola arteria. Esportato il gozzo si trovò che la trachea, compressa e spostata da lungo tempo, aveva preso la figura di un' *s corsiva*.

Drenaggio. — Raccolti nell'angolo inferiore della ferita i 25 fili aderenti a varii punti della sua superficie, si passò alla sutura attorcigliata.

La reazione locale fu mitissima; nulla la reazione generale. Dopo 36 ore si tolsero 5 spilli, e dopo 48 ore si levarono gli altri 5. La ferita era chiusa per prima intenzione in tutta la sua lunghezza, meno all'angolo inferiore. Al quinto giorno cominciò a fluire dal tubo di drenaggio un umore fetentissimo, che obbligava a ripetere la medicazione due volte per giorno e che durò fino a tanto che i fili di seta lasciarono la presa e furono allontanati dal seno della ferita, diventata sotto-cutanea. Il distacco dei fili cominciò il settimo giorno e terminò dopo 3 settimane. Intanto al decimo giorno l'operata si alzò e cominciò a passeggiare. Essa venne dimessa, gua-

rita completamente, il giorno 12 marzo 1878 e fu dal professore presentata il giorno 15 alla R. Accademia di medicina di Torino.

Esame del tumore. — Ha forma irregolarmente sferica; pesa immediatamente dopo l'operazione 290 grammi ed è completamente avvolto in una capsula fibrosa robusta. Diviso in due metà, presenta sulla superficie del taglio un colore rossastro con numerose isolette di un colore ora rosso sbiadito, ora rosso-giallognolo, e si mostra scavato di tratto in tratto da cisti di una grandezza variabile e ripiene alcune di un sangue scuro, altre di una sostanza di aspetto e di consistenza gelatinosa. Fra le diverse cavità cistiche si trovano abbondanti tramezzi fibrosi, che attraversano in ogni senso il parenchima del gozzo e si continuano in una massa di connettivo stipato, rappresentante il tessuto cicatriziale formatosi in seguito alle precesse cauterizzazioni.

L'esame microscopico lascia vedere su fine sezioni la tessitura della ghiandola tiroide molto modificata. Si vede cioè un ammasso di follicoli di varie dimensioni, alcuni grandi e ripieni di una sostanza trasparente, ialina con pareti sottili, delicate e non più rivestite di epitelio; altri di dimensioni ordinarie, con pareti tappezzate da epitelio normale ed altri piccolissimi, rassomiglianti a quelli della ghiandola tiroide del feto.

Molti follicoli si trovano impigliati in mezzo al tessuto cicatriziale, che li comprime, li schiaccia, li atrofizza. Numerosi vasi sanguigni dilatati e spesso vere lacune sanguigne si trovano in mezzo ai follicoli, la cui iperplasia costituisce il gozzo estirpato.

γ) *Gozzo parenchimatoso. — Esportazione totale. — Guarigione.* — Stoppino Caio Severo, d'anni 40, contadino di Godiasco, ricoverò nella Clinica il giorno 9 marzo 1878. È orfano ed è cresciuto sano e robusto in seno ad una famiglia di poveri contadini. Fu soldato, poi prese moglie e dopo due anni restò vedovo e senza prole. Nell'anno 1876 cominciò ad accorgersi di avere un tumoretto della grossezza di una ghianda, duro e mobile, il quale faceva sporgenza sulla regione anteriore del collo, a destra della trachea. Da principio cresceva adagio, adagio, senza recargli nessuna molestia, ma poi da un anno in qua l'accrecimento di questo tumore si fece più rapido, provocando nello stesso tempo un po' di affanno di respiro, che riusciva molesto specialmente durante lavori faticosi.

Il rapido crescere del tumore e l'affanno di respiro, che si faceva ogni dì più importante, indussero il paziente a cercare un rimedio radicale, perchè i solventi, continuati lungamente per uso interno ed esterno, non gli avevano giovato punto.

S. P. Nella regione sottoioidea si nota un tumore tondeggiante, del vo-

lume di una grossa melarancia, il quale è formato dal lobo destro della ghiandola tiroide.

È coperto dalla cute di colore normale e scorrevole, sotto la quale traspare la vena giugulare esterna molto turgida; ha una superficie lobulata; consistenza carnosa, in qualche punto elastica; è mobile in tutti i sensi, però i suoi movimenti sono assai limitati. Verso la parte inferiore della sua faccia profonda si sente distinto un lobo della grossezza di una noce comune e di consistenza carnosa, che può essere smosso sulla superficie del tumore alla quale aderisce lassamente. Il lobo sinistro della ghiandola tiroide si trova confuso col destro, cioè col gozzo, da cui a mala pena può essere distinto con una diligente palpazione. Il gozzo occupa tutta la regione sotto-ioidea, giunge in alto fino al margine superiore della cartilagine tiroide, discende in basso fino a toccare la forchetta dello sterno ed è limitato sui lati dai due muscoli sterno-cleido-mastoidei, di cui il destro rimane fortemente spostato in avanti e all'esterno. La laringe è spostata dalla linea mediana, verso il lato sinistro.

La voce è bassa e fioca, ed il respiro, appena inceppato durante il riposo, diventa difficile dopo pochi movimenti forzati.

Cloroformizzato profondamente l'operando, si praticò parallelamente al margine interno del muscolo sterno-cleido-mastoideo destro un'incisione della lunghezza di 8 cm. mediante la quale si arrivò tosto sul tumore. Deposto quindi il coltello si cominciò ad isolarlo dalle parti vicine, usando or delle dita, or della sonda, lacerando i tessuti con due robuste pinze a denti come si usa di fare nella ricerca delle arterie, oppure recidendoli con la forbice dopo di averli raccolti e stretti fortemente fra due lacci.

Siccome il catgut preparato, di cui era abbondantemente provveduta la Clinica, era troppo fragile, si erano provveduti dei robusti cantini di mandolino, i quali, conservati per alcuni giorni in olio fenicato, servirono a meraviglia. Ad ogni volta che si praticava una doppia legatura preventiva, si procedeva in modo da stringere i tessuti raccolti in un fascio, prima con un robusto cordoncino di seta rasente la superficie del tumore e poi con la minugia fenicata dalla parte del collo dalla quale doveva isolarsi il tumore. Quindi si recideva fra i due lacci. In tal guisa si fecero 27 legature doppie. Con tutto ciò l'emorragia fu abbastanza rilevante, benchè durante il tempo dell'operazione non si fosse veduto sprizzare sangue da nessun vaso di qualche importanza.

Esportata l'intera ghiandola tiroide, la laringe e la trachea ripresero tosto la loro posizione naturale. Assicurata l'emostasi e lavata l'ampia e profonda ferita con una soluzione fenica 2 1/2 0/10, si dispose nel fondo di essa un tubo di drenaggio e si fece una sutura attorcigliata.

La reazione locale che seguì a così grave operazione fu così mite da passare inosservata.

La temperatura del corpo non superò mai i limiti proprii dello stato fisiologico. Dopo 36 ore si tolse una metà degli spilli (4) e dopo 48 ore si rimossero gli altri.

Coalito perfetto in tutta la lunghezza della ferita, meno al suo angolo inferiore, da cui fu capolino il tubo da drenaggio. Al settimo giorno l'operato si alzò.

Passati 10 giorni la secrezione della ferita era cessata, per cui si levò via il tubo da drenaggio. La poca marcia che n'era fluita nei giorni precedenti si era sempre conservata inodora. La cicatrice lineare e sottile non era quasi visibile e si trovava perfettamente nascosta da una ruga della cute. Il collo aveva riacquisito i suoi contorni normali ed il respiro era diventato affatto libero.

F'operato lasciò la Clinica il giorno 12 aprile 1878.

Esame del tumore. — Il gozzo esportato insieme al lobo sinistro della ghiandola tiroide pesava, immediatamente dopo l'operazione, 160 grammi; misurava 8 cm. nel suo massimo diametro longitudinale e 6 cm. nel diametro trasverso. La sua massima circonferenza era di 23 cm. L'esame microscopico lo dimostrò un adenoma tipico della ghiandola tiroide.

3) *Gozzo cistico. — Asportazione totale. — Guarigione.* — Chierico Maria, di 18 anni, contadina, di Mezzano Sicomario, entrò in Clinica il giorno 22 maggio 1878. È di media statura, di buona costituzione e ben nutrita. Le sue facoltà intellettive sono poco sviluppate. Fu menestrata la prima volta a 14 anni e continuò ad esserla regolarmente. Nella sua famiglia non vi furono mai individui gozzuti.

Da 4 anni, e precisamente dall'epoca della prima mestruazione, cominciò ad avvedersi di un ingrossamento della gola, il quale andò aumentando mano mano, senza dolori e senza provocare, fino a tre mesi fa, nessun disturbo.

S. P. Nella regione sottoioidea e nel posto occupato dalla ghiandola tiroide esiste un tumore del volume di una grossa melarancia, compreso fra i due muscoli sterno-cleido-mastoidei e limitato in alto dall'osso ioide e in basso dalla base dello sterno. Il muscolo sterno-cleido-mastoideo destro è fortemente spostato all'esterno. La pelle che copre il tumore è di color normale e si lascia sollevare facilmente in pieghe. Questo è indolente, molle, qua più, là meno palesemente fluttuante e si presenta diviso in due lobi a superficie liscia, uno a destra più voluminoso, l'altro a sinistra più piccolo. Abbracciandolo in pieno colla mano e cercando di smuoverlo lo si sente aderente alla laringe ed alla trachea, colle quali si muove nell'atto della

deglutizione. La ragazza chiede con insistenza di esserne liberata perchè prova una certa difficoltà di respiro la quale è cresciuta notevolmente da un mese.

Il buon esito ottenuto nei due casi precedenti indusse ad intraprendere anche in questo l'esportazione totale del gozzo col metodo delle legature in massa, preventive.

* Questa volta l'operazione fu irta di difficoltà. Nonostante che si procedesse con le maggiori cautele, tagliando sempre fra due lacci i tessuti che lo univano alle parti circostanti, l'emorragia fu imponente. Vi fu anzi un momento che parve infrenabile.

La parete della ciste, quantunque apparentemente integra, lasciava trapeolare da due punti vicini l'uno all'altro una gran copia di sangue. Non si scorgevano aperture di vasi e le pinze emostatiche non facevano presa sulla parte della parete da cui usciva il sangue, oppure la presa riusciva insufficiente. E intanto il sangue usciva a polla. A questo punto l'operatore strinse fortemente fra il pollice e l'indice la porzione di ciste da cui il sangue sgorgava sempre più abbondantemente e frenata contemporaneamente l'emorragia la faceva arrestare definitivamente stringendo la piega con tre fili di catgut fatti passare attraverso la sua base e sotto le dita dell'operatore, mediante un ago di Startin.

Arrestata l'emorragia, si compì l'isolamento del gozzo nel modo già indicato.

Il numero delle legature preventive salì a 48.

Drenaggio. — Sutura attorcigliata.

Reazione locale mitissima. Maximum di T. 38° C. al terzo giorno dopo l'operazione.

Tolti gli spilli dopo 48 ore si trovò la ferita chiusa per prima intenzione in tutta la sua lunghezza, meno ai suoi due angoli. Al quinto giorno si levò il tubo da drenaggio; al sesto l'operata si alzò da letto per un'ora e nei giorni successivi si alzò definitivamente. Uscita in perfetta guarigione li 29 giugno 1878.

Esame del tumore. — È formato dai due lobi della ghiandola tiroidea, di cui il destro rappresenta quasi da solo l'intero volume del gozzo ed è molle e fluttuante, mentre al lobo sinistro è piccolo e di consistenza poco meno che carnea.

È avvolto in una capsula fibrosa, molto aderente. Spaccato in due metà, si trova che il lobo destro della ghiandola è convertito in un'ampia cavità unica, piena di sangue e limitata da una parte di spessore variabile, mentre il lobo sinistro è formato da una massa rosso-giallognola, di consistenza molliccia e disseminata qua e là di piccole cisti piene di una sostanza trasparente, gelatinosa.

La superficie interna della grossa cavità cistica è tomentosa, irregolare, di colore rosso-scuro e tappezzata da fibrina coagulata. La parete della ciste è ridotta in alcuni punti allo spessore di un soldo, mentre in altri presenta uno spessore di 1, 1 1/2 cm.

L'esame microscopico dimostra che tanto la parete della grossa cavità cistica, quanto la massa che forma il lobo sinistro, hanno la tessitura della ghiandola tiroide in degenerazione colloidea.

n) *Gozzo cistico del volume di una testa di feto.* — Fu osservato in una ragazza di 24 anni, certa Scabini Luigia, nativa di Pergola, la quale venne in Clinica il giorno 8 dicembre 1877 perchè la si liberasse del suo gozzo. Ma siccome questo non le cagionava nessuna molestia, così si credette conveniente di astenersi da ogni atto operativo, a cui non si potèva essere autorizzati da ragioni di semplice estetica.

Uscita, 24 gennaio 1878.

o) *Gozzo cistico ulcerato.* — Carini Carlo, da Lodi, di 59 anni, marasmatico, oligoemico, entrò in Clinica li 13 marzo 1878 per un enorme gozzo cistico che durava da 25 anni e presentava nella parte centrale della sua faccia anteriore un foro fistoloso, da cui fluiva un'icore di colore nerognolo e di odore pestilenziale. Si prescrissero iniezioni di una soluzione di Thymol 1 0/10 nell'interno dell'ampia cavità cistica, si prescrissero i chinoidei ed i ferruginosi associati ad una dieta corroborante e si consigliò al paziente di tornare quando il suo stato generale si fosse migliorato.

Uscì il 15 marzo e non ritornò più.

i) *Adenoma della ghiandola tiroide. — Stenosi tracheale. — Tracheotomia.* — Rossi Giuditta, di 65 anni, contadina, nativa di Trivulzio, fu trasportata nella Clinica operativa il giorno 3 maggio 1878, quasi morta per soffocazione.

Essa aveva goduto di una buona salute fino a due anni fa. Da due anni le si era ingrossata alquanto la gola senza però risentirne alcuna molestia; da un anno la voce era diventata fioca, velata e la respirazione difficile, ma solo ad intervalli. La difficoltà del respiro andò crescendo d'allora in poi, e da un mese era giunta a tal grado da minacciarla di soffocazione; specialmente durante accessi di tosse che si ripetevano a brevi intervalli. Da ultimo alla dispnea si aggiunse un'afonia quasi assoluta. In tale stato fu condotta all'ospedale di S. Matteo, dove venne ricoverata nel comparto medico, sala A, diretto dall'egregio dott. Dagna, il giorno 27 aprile 1878. Di poi essa venne trasportata il giorno 3 maggio nella Clinica operativa.

Era imminente la morte per asfissia. L'esame della regione anteriore del

collo, fatto nel breve tempo che si apprestavano gli strumenti necessari per la tracheotomia, faceva rilevare un gozzo duro, poco voluminoso, il quale abbracciava strettamente la laringe e la trachea.

Incisa sulla linea mediana la cute e il cellulare sottocutaneo per la lunghezza di 5 cm., si procedette colla massima rapidità alla ricerca della trachea, lacerando fra due pinze i tessuti che la ricoprivano e sollevando il più che si poteva il margine inferiore della ghiandola tiroide ipertrofica. La trachea non si trovava sulla linea mediana, ma era fortemente spostata a destra. Messala allo scoperto la si incise immediatamente al disotto del gozzo e per la apertura si fece tosto passare una canula d'argento di grosso calibro. Una forte colonna d'aria penetrò con lungo fischio attraverso la canula dentro i polmoni; la faccia livida della povera vecchia diventò subito rosea e gli occhi poco prima vitrei e fissi si rianimarono prontamente. Fu un vero passaggio dalla morte alla vita.

Fissata la canula nella trachea e disposto davanti alla sua apertura un foglio di garza fenica, si trasportò l'operata nella sala Donne della Clinica operativa, dove rimase sotto la sorveglianza continua di un assistente. Cinque ore dopo l'operazione, non ostante che il lume della canula fosse accuratamente mantenuto libero e pulito, insorse nuova minaccia di soffocazione. Si mutò la canula, ma senza profitto. Allora s'introdusse nella trachea una grossa sonda di gomma, mercè la quale il respiro si fece di nuovo libero. Durante l'introduzione della sonda si riconobbe che il lume della trachea era in parte ostruito da una massa carnosa, la quale distava dall'apertura in essa praticata, più di quel che non fosse lunga la canula. Per la qual cosa, non essendovi allora nell'armamentario della Clinica una canula di tracheotomia abbastanza lunga, si dovette ricorrere temporariamente all'artificio di prolungare il tubo di una canula ordinaria fissandovi un pezzo di tubo di gomma elastica a pareti convenientemente resistenti. D'allora in poi non occorse più alcuna minaccia di asfissia. Fatte costruire immediatamente due lunghe canule d'argento, le si sostituirono alle altre e con esse si rimandò l'operata nella sala medica A il giorno 18 maggio, non essendo il caso di pensare per allora ad altre imprese che avessero per compito la cura radicale della stenosi.

La donna morì in 24^a giornata dopo l'operazione.

Necroscopia. — L'autopsia praticata nell'Istituto anatomico-patologico diretto dal prof. Sangalli permise di rilevare i fatti seguenti: Suppurazione e gangrena delle parti molli circostanti alla ferita; tracheo-bronchite con esudato puriforme; protensione della massa costituente il gozzo nella laringe e nella trachea.

Il gozzo, duro e bernoccolato, abbraccia e congloba laringe e trachea. Quest'ultima è contorta a mo' di *s corsiva*, è compressa e spostata for-

temente a destra della linea mediana. La massa protrudente nella laringe e nella trachea appartiene al lobo sinistro della ghiandola tiroide. Il taglio della trachea, lungo 3 1/2 cm., è caduto in mezzo ad una massa molle e polposa che ne ottura quasi perfettamente il lume, giungendo in basso fino al 4° anello della trachea e in alto fino alle corde vocali inferiori.

Il gozzo rappresenta un adenoma della ghiandola tiroide.

5. *Ciste sanguigna della regione carotidea destra* (1 caso).

Annetta Berlenda, di 23 anni, commediante, maritata senza prole e di buona costituzione, entrò in Clinica il 27 febbraio 1878 con un tumore al lato destro del collo il quale era comparso da tre anni senza causa nota ed era andato crescendo a poco a poco, senza dolori e senza mai provocare nessun disturbo. Aveva il volume di un uovo di gallina col massimo diametro diretto in senso longitudinale; toccava in alto l'angolo della mandibola, giungeva in basso fino al livello del margine inferiore della cartilagine cricoide, e mentre confinava all'indietro col margine anteriore del m. cuculare, si protendeva in avanti fino alla cartilagine tiroide passando per disotto al m. sterno-cleido-mastoideo, che lo copriva e lo fissava contro le parti profonde del collo. Era teso, elastico, indistintamente fluttuante, pressochè fisso, irriducibile ed affatto indolente sotto forti pressioni.

La carotide primitiva co' suoi due rami di biforcazione era spinta verso la linea mediana del collo e si sentiva pulsare quasi a fior di pelle al lato interno del tumore. La vena giugulare esterna destra era più grossa della sinistra ed aumentava enormemente di volume premendola leggermente contro la faccia anteriore del tumore sulla quale passava attraversandola obliquamente.

Mediante un'incisione lunga circa 6 cm. e praticata nel senso del massimo diametro del tumore, si divise strato a strato la cute, il cellulare sottocutaneo e poi le carni del muscolo sterno-cleido fino alla superficie del tumore. Quindi si procedette all'isolamento del medesimo servendosi quasi esclusivamente delle dita.

L'operazione non presentò molte difficoltà sebbene il tumore s'inoltrasse fin sotto al ventre posteriore del digastrico, sotto ai muscoli del mazzetto del Riolo e si spingesse per poco dietro la parete posteriore della faringe. La ciste venne esportata intiera. L'operazione era stata compiuta nella narcosi cloroformica ed in mezzo alla nebbia fenica. Esportata la ciste, la carotide primitiva e le carotidi esterna ed interna, denudate per tutta l'estensione della ferita d'operazione, ripresero immediatamente la loro posizione anatomica naturale. Non fu possibile di vedere la vena giugulare profonda, nè si trovarono al suo posto altri rami venosi che la rappresentassero.

Sutura attorcigliata. Drenaggio. — Dopo 36 ore si tolsero gli spilli e

si trovò che la ferita si era chiusa di 1^a intenzione. Dopo 3 giorni si levò via anche il tubo da drenaggio e al 6° giorno l'operata cominciò ad alzarsi dal letto. Il *maximum* di T. riscontrato in questo frattempo fu di 37° 7 C. Nel corso della guarigione si notarono fenomeni di paralisi vaso-motoria al lato destro della faccia e fenomeni oculo-palpebrali, quali si osservano non di rado nei casi di lesione traumatica del simpatico cervicale (senso di peso alla palpebra superiore destra, leggera retrazione del bulbo nell'orbita, miosi della pupilla destra, ischemia dei vasi retinei). I fenomeni di paralisi vaso-motoria (arrossamento e aumento di calore della guancia e della regione peri-orbitale) si dissiparono in capo a 6 giorni ed i fenomeni oculo-palpebrali scomparvero più tardi, cioè 15 giorni dopo l'uscita dell'operata, la quale lasciò la Clinica il 22 maggio 1878.

Esame del tumore. — Ha la forma e il volume di un grosso uovo di gallina con un certo peduncolo aderente alla sua grossa estremità. La sua superficie esterna è liscia e percorsa in ogni senso da vasi di piccolo calibro. Diviso nel mezzo lo si trova formato da una cavità unica, piena di sangue fluido e nerognolo. La superficie interna della ciste è tappezzata da parecchi strati di fibrina coagulata ed è sparsa di numerose sporgenze a forma di vegetazioni denticolate, di mammelloni e di colonne per cui ricorda alla lontana la superficie interna di un ventricolo del cuore.

La sua parete ha uno spessore variabile da 4 - 6 mm. Il contenuto liquido della ciste è costituito da siero e da globuli sanguigni rossi ben conservati. La parete indurita nell'alcole ed esaminata in sezioni sottili, chiuse in glicerina, si compone:

1° Di uno strato esterno simile all'avventizia dei vasi, il quale misura appena un terzo di tutto lo spessore della parete; 2° Di uno strato molto spesso, formato da tessuto connettivo fibrillare, da cellule connettive fusate, ovali e rotonde e da una grandissima quantità di fibro-cellule muscolari. Verso il limite interno della parete si trova un numero grandissimo di vasi sanguigni dilatati e circondati ora da tessuto connettivo stipato, fibrillare, ed ora da fasci di fibro-cellule muscolari. Questi vasi sboccano per lo più liberamente in mezzo alle numerose sporgenze della superficie interna della ciste. Non si trovò nessuna traccia di rivestimento endoteliale.

III. — Deformità congenite (1 caso).

Torticollo congenito destro. — Tenotomia dello sterno-clideo-mastoideo. — Guarigione.

Gorni Francesco di anni 11, nativo di Bastida Pancarana, entrò in Clinica il 1° dicembre 1877. I suoi genitori rammentano che già dall'età di

8 mesi esso non teneva la testa ben diritta, ma leggermente inclinata sul lato destro. Questa inclinazione laterale del capo si accentuò sempre più finchè divenne così forte da costituire una rimarchevole deformità. Il ragazzo non fu mai ammalato. Nella sua famiglia non si ricordano casi di torticollo.

S. P. È di statura normale, rispetto all'età, di costituzione delicata ma buona, e di una intelligenza molto svegliata. La metà destra della faccia è meno sviluppata della sinistra; il capo è fortemente inclinato sul lato destro e girato a sinistra, però la inclinazione può ancora esser corretta dallo stesso ragazzo quando ci metta un po' di buona volontà.

Quando il collo è raddrizzato, lo sterno-cleido-mastoideo destro si designa fortemente sotto la cute in forma di un cordone teso e rigido. La retrazione del muscolo interessa più specialmente la sua porzione cleido-mastoidea.

Recisione sotto-cutanea delle due inserzioni del muscolo allo sterno e alla clavicola. Correzione immediata e completa. — Nei primi giorni dopo l'operazione si fece decubere il ragazzo in modo che tenesse il collo esageratamente inclinato a sinistra. Compiuta la cicatrizzazione della ferita sotto-cutanea, si fissò il capo nella inclinazione a sinistra mediante una cuffia munita di cinghie, che venivano fissate sotto all'ascella sinistra.

L'operato fu licenziato dalla Clinica il 24 dicembre 1877 munito di questo semplice apparecchio, la cui applicazione fu continuata a casa per 2 mesi consecutivi. Riveduto più volte nell'anno clinico 1877-78, si poté constatare che la correzione del torticollo era riuscita perfetta e durevole.

IV.

Petto.

Genere di malattia	Numero	Morti
Infiammazioni delle parti ossee e loro esiti	1	0
Tumori	3	0
	—	
	4	
	—	

I. — Infiammazione delle ossa e loro esiti (1 caso).

Carie dell'oscoste (1 caso).

Magnani Celestino, di 37 anni, contadino di Montù è di costituzione primitiva, ma ora indebolito da lunghe sofferenze. Queste ebbero principio tre

anni fa. Nell'inverno del 1875 cominciò un addolentamento al costato destro, dove si manifestò lentamente una tumidezza dapprima dura, poi molle e fluttuante. La cute corrispondente diventò poco a poco rossa, tesa, lucente, poi dopo alcuni mesi si ulcerò in vari punti e lasciò uscire una buona quantità di marcia fluida e fiocconosa. D'allora in poi la suppurazione continuò più o meno abbondante, cessando solo di tratto in tratto per pochi giorni, durante i quali la tumefazione riappariva accompagnata da brividi di freddo e da accessi febbrili che cessavano solo quando la marcia ritrovava una via di uscita. Questo stato di cose durava fino al giorno 29 aprile 1878 nel quale esso fu accolto nella Clinica operativa.

All'esame dell'ammalato si constatò la presenza di carie della 6^a, 7^a e 8^a costa destra estesa dalla metà anteriore del corpo all'angolo delle medesime. Respirio normale. Nessun rumore di sfregamento pleurale, nessun indizio di raccolta peripleurica. Cura generale ricostituente. Localmente irrigazione di acqua fenica 2 1/2 0/0 e drenaggio.

Trascorse alcune settimane, durante le quali lo stato dell'infermo si era alquanto migliorato, si propose come mezzo radicale la resezione delle coste cariate. Ma l'ammalato vi si rifiutò e venne perciò congedato il 25 maggio 1878.

II. — Tumori della mammella (3 casi).

1. *Fibroma intracanalicolare della mammella destra* (1 caso).

Perruca Maddalena, di 60 anni, nativa di Sale, nubile, robusta, ben asciuta, si presentò alla Clinica il giorno 10 aprile 1878 con un enorme tumore alla mammella destra.

Nata di genitori sani, non si ricorda di esser mai stata ammalata essa stessa. Da quattro mesi era stata urtata fortuitamente nella mammella destra con una piccola trave. Lì per lì non provò nessun dolore, ma dopo alcune ore si destò un dolor cupo, gravativo, che cessò il giorno appresso per dare posto a fitte dolorose e intermittenti, le quali d'allora in poi non cessarono più di ripetersi. Un falso sentimento di pudore vietò all'inferma di sottoporsi ad ogni esame della parte dolente e tirò innanzi così per 4 mesi. In questo frattempo si aggiunse al dolore una molesta sensazione di peso e di tensione; la mammella ingrossò straordinariamente e diventò qua e là bernoccoluta. Allora soltanto essa lasciò gli scrupoli da parte e venne per consigli alla Clinica operativa.

S. P. La mammella destra ha il volume di una testa di feto a termine, è tesa, rialzata e spostata all'indietro verso la sua compagna, la quale è invece piccola, floscia e cascante. La pelle che la copre è liscia, lucente e

di una tinta rosea-cianotica. L'areola è pigmentata fortemente ed il capezzolo quasi scomparso. La superficie della mammella è irregolare e la sua consistenza è qua e là paragonabile a quella di un corpo duro, fibroso, mentre in altre parti è elastica e in qualche punto molle. Molto sviluppata la rete venosa cutanea e sotto-cutanea. Nessun ingorgo delle ghiandole linfatiche ascellari.

Stabilita la diagnosi di sarcoma della mammella, se ne propose l'ablazione da farsi il più presto possibile. L'operazione fu accettata e la si praticò due giorni dopo.

L'enorme breccia venne chiusa mediante sutura attorcigliata lasciando aperti solo i due angoli della ferita dai quali sporgevano le due estremità di un tubo da drenaggio.

Dopo 24 ore si tolse la metà degli spilli (7), uno sì, l'altro no, e dopo 48 ore si levarono gli altri. La ferita cicatrizzò per 1^a intenzione e dopo 8 giorni, cessata la suppurazione delle parti profonde, si levò anche il tubo da drenaggio. La reazione locale fu minima, la generale nulla. *Maximum* T. 38° C.

La paziente lasciò la Clinica il giorno 2 maggio 1878 perfettamente guarita.

Da notizie ulteriori si apprese poi che l'operata morì nell'agosto dello stesso anno in seguito a recidiva del tumore.

Il tumore esportato pesava 700 grammi. Diviso nel mezzo, presentava qua e là delle cisti di varia grandezza occupate da produzioni a forma di cavolfiore e da una piccola quantità di liquido simile a muco.

Di tratto in tratto esistevano pure delle fenditure, dei crepacci di diversa figura che ad occhio nudo si riconoscevano formati da sezioni longitudinali od oblique di condotti galattoferi dilatati. La rimanente massa del tumore era rappresentata da un tessuto solido e di aspetto fibroso.

Da questi dati e dall'esame microscopico fatto per dimostrazioni nella scuola, si concluse di trattarsi di un fibroma papillare intracanicolare.

2. *Carcinoma alveolare della mammella sinistra* (1 caso).

Barbieri Maria, di 65 anni, contadina di Robecco, s'accorse da un anno che le cresceva sulla mammella sinistra un bernoccolo, dapprima piccolo, duro, mobile e indolente, il quale rimase stazionario per 7 mesi. Negli ultimi 3 mesi crebbe rapidamente, si fece dolente e diventò molliccio nella parte più prominente.

Quando entrò in Clinica (9 maggio 1878) il tumore aveva il volume di una mela ordinaria, ben bernoccoluta, mobile insieme alla ghiandola e aderente alla cute, la quale si presentava in un punto arrossata e sottile.

Esportazione del tumore insieme alla ghiandola. Sutura attorcigliata. — Al 2° giorno emorragia secondaria, in seguito alla quale i labbri della ferita, riunita per 1^a intenzione, si distaccano per piccolo tratto nella sua parte più declive.

Tolti i coaguli che si erano formati nella notte, si riaccostarono i margini della ferita con liste di cerotto adesivo fenicato, e quindi vi si fece su una fasciatura compressiva. Non ostante questo accidente non incorsero durante la cura fenomeni di reazione nè locale, nè generale, e l'operata era perfettamente guarita al 10° giorno dopo l'operazione.

Uscita, 25 maggio 1878.

Coll'esame microscopico si trovò che il tumore era un carcinoma alveolare della mammella.

3. *Cancro fibroso della mammella sinistra* (1 caso).

Meazza Maria, di 50 anni, contadina della Torre del Mangano, entrò nella Clinica il 30 maggio 1878. Non ha precedenti gentilizi e fu sempre sana e robusta. Fa risalire il suo male all'agosto 1877, nella qual'epoca le comparve alla mammella sinistra un tubercololetto del volume di un cece, il quale rimase stazionario fino al marzo 1878 senza mai cagionarle nessuna molestia. Dal marzo in poi cominciò a farsi dolente e a crescere. Al momento dell'ingresso la donna aveva un tumore del volume di un uovo di gallina, duro, mobile insieme alla ghiandola e poco prominente.

La pelle che lo copre è aderente con esso ed in un punto è infossata, retratta. Dolori lancinanti ma rari. Fatta diagnosi di scirro della mammella non ancora diffusa alle ghiandole linfatiche ascellari, se ne consiglia immediatamente la esportazione, la quale viene eseguita il 6 giugno. — Drenaggio. Sutura intercisa.

Dopo 36 ore si tolgono i fili, al 6° giorno si leva via il tubo da drenaggio e al 10° giorno tutta la ferita è chiusa perfettamente.

Uscita, 29 giugno 1878.

Esame microscopico: cancro fibroso della mammella.

V.

Addome e Retto.

Genere di malattia	Numero Morti	
Infiammazioni acute	1	0
Ernie	1	0
Fistole stercoracee	1	0
Fistole anali	7	0
Fessure all'ano	1	0
	—	—
	11	
	—	—

I. — Infiammazioni acute (1 caso).

Peritiflite acuta. — Burra Luigi, di 18 anni, contadino, nativo di Tro-mello, è gracile, mal nutrito e di mente poco svegliata.

I suoi genitori raccontano che 5 giorni prima di condurlo all'Ospedale era stato sorpreso da un dolore vivissimo, localizzato nella fossa iliaca destra, nella quale, dopo pochi dì, si era manifestata una tumefazione dura e dolente al tatto, accompagnata da chiusura completa dell'alvo e da frequenti conati di vomito. Quando venne accettato nella Clinica operativa, il giorno 19 marzo 1878, si trovò nella fossa iliaca destra, poco al disopra del le-gamento di Poparzio, un tumore del volume di un grosso uovo d'oca, duro, pastoso, fisso, a contorni indefiniti, dolente al tatto, prominente sotto la pa-rete addominale e coperto da cute pallida, tesa edematosa. Da 5 giorni l'alvo era chiuso e durante l'esame stesso l'ammalato ebbe vomiti di ma-terie fecali. Decombeva sul dorso con le coscie flesse sul bacino e mandava gridi ogni volta che si cercava di fargli estendere la coscia destra. Il ventre era teso e meteorico, e la temperatura del corpo era salita a 39° C.

Si fece diagnosi di peritiflite acuta non ancora passata ad esito di suppurazione.

La cura consistette in pennellature con tintura di iodio forte ripetute a giorni alterni, applicazione di una borsa di ghiaccio a permanenza sulla lo-calità, e somministrazione di clisteri purganti. — Per 4 giorni la scena ri-mase immutata, ma al 10° giorno dalla comparsa della malattia l'alvo si

aperse dando esito ad una abbondante quantità di materie fecali parte indurite, parte molli, quasi liquide e puzzolentissime. — Dopo parecchie scariche il ventre diventò più molle e più trattabile, il vomito di materie fecali cessò, diminuì il dolore nella fossa iliaca destra e l'ammalato cominciò a desiderare un po' di cibo. — Da questo momento le cose continuarono a volgere al meglio ed essendo oramai scongiurato ogni pericolo, si permise ai genitori di trasportare a casa il loro ragazzo il giorno 12 aprile 1878.

II. — Ernie (1 caso).

Ernia crurale destra strozzata. — Riduzione incurata. — Guarigione (1 caso).

Gaiaschi Teresa, di 47 anni, infermiera nello spedale di San Matteo in Pavia, venne trasportata nella Clinica la sera del giorno 8 marzo 1878. I segni dello strozzamento persistevano da 2 giorni, durante i quali si erano fatti alcuni tentativi di taxis. — Messa l'ammalata in un bagno caldo alla T. di 33° C. per una mezz'ora e ritentato il taxis incurato, l'ernia poté essere ridotta facilmente.

L'ammalata, provvista di un brachiere, lasciò la Clinica il giorno 12 dello stesso mese.

III. — Fistole stercoracee (1 caso).

Mazza Vittoria, di 40 anni, contadina di Val di Nizza, colpita nel ventre dal corno di una vacca, il giorno 20 novembre 1877, ne riportava una ferita lacero-contusa in corrispondenza della regione iliaca destra. Trascorsi alcuni giorni essa si avvide che le feci, in cambio di seguire il loro corso naturale, fluivano attraverso all'apertura del ventre dalla quale a poco, a poco, cominciò a sollevarsi una specie di tumore rosso e molle.

La poveretta se ne stette così sino al prossimo maggio colla speranza che le feci avrebbero ripreso il loro corso ordinario, tanto più che di tanto in tanto essa poteva emettere le feci dall'ano. — Da ultimo vedendo che la guarigione non era che un suo pio desiderio, si decise di andare all'Ospedale e fu accolta nella Clinica il giorno 7 maggio 1878.

Nel quadrante inferiore destro dell'addome esisteva un cercine prominente, rossastro, molliccio, formato dalla mucosa intestinale retroflessa e nel mezzo del quale erano due piccole aperture, di cui l'una gemeva un liquido vischioso misto a fiocchi di muco, mentre dall'altra uscivano di tanto in tanto materie fecali. In un impeto di tosse, questo cercine aumenta di volume e

si fa più sporgente e sotto una pressione dolce e continuata finisce per ridursi completamente nell'addome.

Introducendo un dito in ciascuna di queste aperture, si trova che l'una si continua in un canale ascendente mentre l'altra mette in una cavità a fondo cieco, che a sua volta si continua in un canale discendente. L'una e l'altra apertura sono separate da un tramezzo o sperone. Riducendo il cercine mucoso nell'addome, lo sperone scompare e non persiste che una sola apertura, la quale mette in un'ampia cavità appartenente al cieco.

Si cominciò la cura di questa fistola stercoracea col fare la riduzione del cercine mucoso e col mantenerlo ridotto mediante l'applicazione di compresse graduate, tenute in posto con una fasciatura compressiva. Ma l'esito non corrispose all'aspettativa e dopo alcune settimane si pensò di ricorrere ad un altro mezzo. Si afferrò il cercine alla sua base con una pinza di Museux, a 4 uncini, e mentre un assistente faceva con essa una trazione moderata, l'operatore stringeva la base del cercine fra le branche del clamp di Spencer Wells. Si sperava in tal modo di ottenere l'adesione reciproca delle pareti dell'apertura fistolosa, e la chiusura di quest'ultima. Ma anche questo mezzo fallì, ed essendo intanto arrivata la fine dell'anno clinico si fu costretti di abbandonare l'ammalata, la quale passò in uno dei compartimenti chirurgici dell'Ospedale li 30 giugno 1878.

IV. — Fistole all'ano (7 casi).

La fistola all'ano fu osservata 7 volte nell'anno clinico 1877-78, in uomini adulti da 26 a 48 anni, due dei quali presentavano sintomi di tubercolosi polmonale. Cinque volte essa comparve in seguito ad ascesso acuto della fossa ischio-rettale e due volte in seguito ad ascesso cronico.

Di queste sette fistole, sei erano complete ed una sola incompleta e ceca esterna.

In due casi, la presenza della fistola era complicata da grosse emorroidi interne corrispondenti al tragitto fistoloso, per cui, invece di ricorrere in questi casi alla solita spaccatura col coltello, si ricorse alla divisione del canale fistoloso, una volta con lo schiacciatore lineare ed una volta col coltello galvanico.

In tutti i 7 casi, la guarigione fu completa.

Numero	Nome e professione del malato	Età	Malattia	Durata anter ^e della malattia	Operazione e cura	Esito
1	Terrazzini Francesco contadino	48	Fistola anale incompleta, ceca esterna	5 anni	Spaccatura col coltello interessante la parete del retto. Torunde unte con olio fenico 2 0/0. Lavature frequenti con acqua fenica.	Guarigione completa dopo 1 mese.
2	Borlone Francesco contadino	29	Fistola anale completa con grosse emorroidi interne	8 mesi	Spaccatura col coltello galvanico, col quale si divide nel mezzo un grosso nodo emorroidario senza che n'esca una goccia di sangue. Medicazione solita.	Guarigione completa dopo 38 giorni.
3	Pensa Baldassare scalpellino	43	Fistola anale doppia e completa con emorroidi interne Tubercolosi polmonale	7 anni	Spaccatura dei due canali fistolosi con lo schiacciatore lineare. La catena dello schiacciatore divide nello stesso tempo due nodi emorroidarii. Medicazione solita.	Guarigione completa dopo 1 mese.
4	Vena Giovanni mugnaio	26	Fistola anale completa a fondo tuberculare	2 anni	Spaccatura col coltello. Medicazione solita. Vito ricostituente.	Usci guarito dopo 22 giorni. Sul finire dell'anno clinico si ripresentò con una fistola ceca esterna.
5	Achili Battista contadino	33	Fistola anale completa	5 mesi	Id.	Guarigione completa dopo 1 mese.
6	Finardi Luigi contadino	30	Id.	9 mesi	Id.	Guarigione dopo 24 dl.
7	Guallini Carlo mediatore	38	Id.	1 anno	Id.	Uscito in via di guarigione dopo 18 dl.

V. — Fessure all'ano (1 caso).

Pallini Giuditta, di 28 anni, contadina, di Nibbiano, maritata con prole e di costituzione robusta, entra nella Clinica il giorno 8 marzo per essere liberata da dolori acerbissimi che insorgono ogni volta che va di corpo e che dalla regione anale, dove hanno la loro sede, s'irradiano a quella del

sacro e alla regione crurale. Perciò evita il più che sia possibile di soddisfare a questo naturale bisogno, ed è diventata stitica al sommo grado.

L'esame dell'ano fa scoprire una fenditura della mucosa nella sua parete posteriore e nulla più.

Si amministrò per qualche giorno 1½ oncia d'olio di ricino, quindi, dilatata forzatamente l'apertura anale mediante un dilatatore trivalve e messa bene in vista la fessura si strisciò sul fondo di essa col tagliente di un bisturi bottonuto in guisa da incidere tutta la mucosa e le fibre più superficiali dello sfintere. — Convertita così la fenditura in una ferita ordinaria, vi si fece scorrere sopra un cannelo di nitrato d'argento e quindi si medicò come nei casi di fistola anale. — L'ammalata uscì dalla Clinica guarita il giorno 22 marzo 1878.

VI.

Organi urinari.

Genere di malattia	Numero	Morti
Infiammazioni acute e croniche	2	0
Stringimenti uretrali	4	0
Ipertrofie prostatiche	1	0
Calcoli vescicali	10	1
Difetti acquisiti	1	0
	—	—
	18	1
	—	—

I. — *Infiammazioni acute e croniche* (2 casi).

1. *Cistite acuta del collo.* — *Ritenzione d'urina* (1 caso).

Bolognesi Carlo, di 41 anni, contadino, nativo di Carbonara Ticino, è ricoverato in Clinica li 4 dicembre 1877 per ritenzione d'urina. Otto giorni prima, dietro abuso di Bacco e di Venere, voglia frequente di mingere; mitto difficile e doloroso, specialmente alla fine. Da 36 ore, impossibilità di urinare. Entrato nell'ospedale, si tentò nella sala di accettazione lo svuotamento della vescica; ma inutilmente. Quando fu trasportato nella Clinica, la vescica, enormemente distesa, giungeva a tre dita trasverse sotto l'ombelico, il meato urinario era disteso da un coagula sanguigno, e l'infermo trovavasi in preda ad un'ansia indescrivibile. T. 30° C., R. 24, P. 80. Dopo mezz'ora di bagno a 37° C. s'introdusse nell'uretra una sonda di Nélaton

num. 17, la quale penetrò facilmente in vescica. Orina rossiccia, di reazione acida e di odore aromatico.

5 dicembre. T. 39° C., R. 24, P. 90. Voglia frequente di urinare, ma inutile ogni conato. Cateterismo con la sonda di Nélaton num. 17. Orina ammoniacale.

Lavature della vescica con acqua fenica 1½ 0j0.

6 dicembre. T. 39° C., R. 20, P. 80. Cateterismo seguito da lavature della vescica con acqua fenica. Chinino 1 gramma.

Si constata la presenza di una falsa strada nella porzione prostatica dell'uretra.

Nei giorni successivi la T. si riduce dapprima a 38°, poi a 37°. L'orina ridiventa acida. Ma la vescica non è capace di contrarsi. Semicupio caldo ed estratto di noce vomica, 5 centigrammi ogni giorno.

Al decimo giorno l'infermo comincia ad urinare da sè.

19 dicembre. Guarigione. Uscita dall'ospedale.

2. *Cistite cronica* (1 caso).

Vai Francesco, di 31 anni, venditore di olii, nativo di Casorate, entrato nella Clinica li 10 maggio 1878. Soffre da 5 anni di leggere doglie all'ipogastrio ed al perineo, accompagnate da voglia frequente di urinare. La urina è alcalina e lascia un abbondante sedimento simile a muco.

L'esame microscopico di codesto sedimento lo dimostra costituito da una grande quantità di leucociti, misti a cellule epiteliali in degenerazione grassa, a cristalli di fosfato ammonio-magnesiaco, a batterii e a micrococchi. Nessun cilindro.

Lavature giornaliere della vescica con acqua fenica 1 0j0. Decozione di *Triticum serpens*.

Uscito li 20 marzo 1878 con pochissimo miglioramento.

II. — *Stringimenti uretrali* (3 casi).

Stringimento organico dell'uretra membranosa (2 casi).

1° Opizzi Francesco, di 29 anni, chimico farmacista, nativo di Redavalle, fu trasportato nella Clinica operativa il giorno 10 dicembre 1877. Nel 1865 aveva contratta un'uretrite blenorragica, che fu seguita da orchiepididimite sinistra, e che andò a guarigione in qualche settimana mediante una cura antiflogistica.

Un anno appresso cominciò a lamentarsi di una sensazione dolorosa al perineo e di una leggera difficoltà ad emettere l'orina, la quale usciva a getto sottile e contorto a spirale.

Tale difficoltà era andata crescendo e diventava più forte sul finir dell'autunno di ogni anno, per cui talvolta si trovò costretto di ricorrere all'arte per il cateterismo.

Il giorno 8 dicembre 1877, mentre trovavasi in cura per ambliopia alcolica nella Clinica oftalmologica diretta dal prof. Quaglino, venne colto improvvisamente da grave iscuria, per cui si dovette ricorrere al cateterismo. Dopo due giorni di inutili tentativi l'infermo fu trasportato nella Clinica operativa.

La vescica, enormemente distesa, giungeva quasi al bellico e da due giorni l'urina usciva per rigurgito e solo in piccolissima quantità. Scorrendo col l'indice lungo il canale uretrale dal ghiande al perineo, si constatò un indurimento sul tragitto dell'uretra, e precisamente in corrispondenza della sua porzione membranosa. Introdotta nell'uretra una candeletta olivare numero 10, questa si arrestava appena superata la porzione bulbare.

Lo stringimento uretrale fu superato a stento con una sonda guidatrice, corrispondente al num. 4 della filiera di Charrière, dopo di che venne assicurato a questa sonda il conduttore metallico dell'uretrotomo di Maison-neuve. Quindi, spinto dolcemente il conduttore in vescica si fece scorrere lungo la sua scanalatura la lama num. 2 dell'uretrotomo, modificata dal professore Bottini, e con essa si attraversò la porzione di uretra ristretta.

Immediatamente dopo s'introdusse in vescica una sonda olivare num. 16, che fu lasciata in posto per 3 ore di seguito.

La reazione che seguì all'atto operativo fu viva. Per 4 giorni consecutivi l'operato fu colto da accessi di febbre uretrale, che venivano domati mano mano mediante iniezioni ipodermiche di bisolfato di chinino. Ciò nondimeno, a cominciare dal giorno dell'operazione, ogni difficoltà nell'orinare cessò completamente.

Al quinto giorno si diede principio alla dilatazione lenta, graduata e progressiva con le sonde di stagno di Béniqué, e al 35° giorno l'operato lasciava la Clinica perfettamente guarito (24 gennaio 1878).

2° Tognetti Ottavio, di 34 anni, muratore, nativo di Bastida Pancarana, entrò in Clinica li 3 gennaio 1878. A 20 anni contrasse un'uretrite blenorragica, che guarì dopo due mesi. A 22 anni cominciò ad avvertire un bisogno frequente di urinare e una certa difficoltà a compiere questo atto. Il getto dell'urina diventò poco a poco meno forte, più sottile e più tardi bifido.

Nell'atto del mingere provava un senso di bruciore e di peso al perineo e all'ano, e quando aveva finito continuava per qualche tempo a sgocciolar dall'uretra un po' di urina, senza che l'ammalato ne avesse sentore. Sebbene consigliato dal medico locale a sottoporsi ad una cura regolare, tuttavia

egli procrastinò fino a che essendo aumentati i disturbi accennati, ed essendo sopraggiunta una grave iscuria, si decise di recarsi alla Clinica operativa di Pavia.

Quivi si constatò uno stringimento dell'uretra membranosa, superabile soltanto da una candeletta elastica, corrispondente al num. 6 della filiera di Charrière.

Come nel caso precedente si praticò l'uretrotomia interna coll'uretrotomo di Maisonneuve, modificato dal professore Bottini. L'operazione non fu seguita da reazione di sorta.

Subito dopo l'operazione s'introdusse in vescica una candeletta piena, num. 16, e la si lasciò a permanenza per circa tre ore.

Al quinto giorno s'incominciò la dilatazione lenta e progressiva con le sonde di Béniqué, la quale venne continuata a giorni alterni fino al 10 febbraio, nel qual giorno lasciò la Clinica per ritornare alle sue faccende. La dilatazione fu continuata per un mese all'ambulatorio, dopo di che venne dichiarato perfettamente guarito.

3. *Fimosi. — Ulcerazione del ghiande. — Stringimento cicatriziale dell'uretra spongiosa. — False strade.*

Porzio Felice, di 13 anni, nativo di Gattinara, fu condotto alla Clinica il 3 aprile 1878. Nacque con un fimosi del prepuzio così pronunziato, da rendere difficile l'uscita dell'orina. A 9 anni, essendo sopravvenuta una balanopostite acutissima, che rendeva quasi impossibile l'emissione dell'orina, i suoi genitori lo affidarono alle cure di un chirurgo, il quale fece ripetuti tentativi di cateterismo con strumenti metallici. L'esito di tali tentativi fu la produzione di una soluzione di continuità nella mucosa dell'uretra spongiosa. Da quell'epoca in poi l'iscuria diventò permanente ed i patimenti del ragazzo non ebbero più tregua. Un altro chirurgo, consultato in proposito, ripeté anch'esso l'introduzione di sonde metalliche nell'uretra, a scopo esplorativo, e da quanto raccontano i genitori del ragazzo pare che anche questa volta l'uretra sia stata lesa, perchè dopo parecchi inutili tentativi uscì da questa una discreta copia di sangue rosso vivo.

Ricoverato nella Clinica, venne immediatamente sottoposto all'incisione del prepuzio, mediante la quale si potè mettere il ghiande allo scoperto. Allora si vide che circa la metà inferiore del ghiande era corrosa da un'ulcera a fondo grigiastro e irregolare, sul quale si notava una piccola apertura, da cui di tratto in tratto usciva qualche goccia di orina. Introdotta per essa nell'uretra una sonda olivare num. 8, questa percorreva poco più della metà dell'uretra spongiosa, e poi si arrestava. Con nessun'altra sonda di minore calibro si riuscì a superare l'ostacolo. Ogni tentativo di dilatazione essendo tornato inutile, e lo stato generale del ragazzo essendo assai gramo, si con-

sigliò ai genitori di ricondurlo a casa perchè riprendesse forza, raccomandando loro di riportarlo appena lo stato generale fosse migliorato tanto da permettere un intervento attivo. Uscì il 29 marzo 1878 e non ritornò più.

III. — Ipertrofia della prostata (1 caso).

Ipertrofia del lobo medio. — Iscuria. — Cauterizzazione colla galvano-caustica. — Guarigione.

Taulino Giovanni, di 38 anni, nativo di Novara, entrò in Clinica li 23 novembre 1878 per farsi curare di un'iscuria che durava da circa 18 mesi. All'infuori di un vaiuolo discreto, sofferto quando era soldato, non aveva mai contratto nessuna malattia di qualche gravità.

Da circa 18 mesi cominciò ad accorgersi di una difficoltà ad emettere l'orina e di un certo bisogno di urinare frequente.

Da principio era obbligato a mingere 6-7 volte al giorno, poi più di spesso ed ultimamente quasi ogni mezz'ora. L'orina non usciva a getto forte, ma lentamente, e appena uscita cadeva a perpendicolo sui piedi dell'infermo. Quando credeva di aver finito di mingere, l'orina continuava uscire a goccia a goccia, e questo stillicidio involontario durava spesso per 10 minuti e talora di più, per cui aveva le brache continuamente inzuppate di orina.

Alla fine del coito l'infermo aveva sentimento della eiaculazione dello sperma, ma questo non irrompeva tosto e usciva invece a gocce dopo circa un minuto da che il coito era finito.

L'esame esterno dell'apparato genito-urinario non rivelava nulla di anormale. L'esplorazione rettale fece riconoscere un ingrossamento della prostata ed il cateterismo praticato colla sonda di Mercier permise di constatare che questo ingrossamento era specialmente dovuto al lobo mediano.

Il giorno 26 marzo l'infermo fu trasportato nel teatro chirurgico e quivi sottoposto alla cauterizzazione del lobo medio della prostata, secondo il metodo ideato e già più volte felicemente eseguito dal professore Bottini.

Introdotta nella vescica, distesa da orina, il cauterizzatore termo-galvanico e uncinato con la sua estremità curva ad angolo il lobo prostatico mediano, si lasciò aperto il varco alla corrente per circa tre minuti, durante i quali si faceva sentire un fine crepitio, indizio che l'ustione della prostata si stava effettuando.

Dopo circa tre minuti s'interruppe la corrente, si ricondusse il becco del cauterizzatore al centro della vescica, e dopo averne rivoltata la punta all'insù, si estrasse lo strumento.

Il paziente non accusò dolori durante l'operazione, e si lagnò soltanto di un vivo bruciore al momento in cui si era interrotta la corrente.

Cinque ore dopo l'operazione egli urinò facilmente, sebbene durante il mitto accusasse un forte bruciore nelle parti profonde dell'uretra.

La sera venne colto da febbre con 39°,1 C., la quale si ripeté per due giorni di seguito e cedette all'ultimo dopo ripetute iniezioni sottocutanee di bisolfato di chinino (1 gramma al giorno). Nonostante questa viva reazione generale l'operato continuò ad urinare facilmente. Il giorno dopo l'operazione il bruciore era cessato, come pure era cessato lo sgocciolio involontario di urina.

L'escara cominciò a distaccarsi e ad uscire in piccoli frammenti insieme all'urina, a cominciare dal nono giorno dopo l'operazione.

L'operato uscì guarito dalla Clinica li 16 aprile 1878.

IV. — Calcoli vescicali (10 casi, morti 1).

Nell'anno scolastico 1877-78 furono ricoverati nella Clinica 10 calcolosi.

Quattro di questi furono sottoposti alla litotrissia e quattro alla cistotomia.

Di questi ultimi: tre bambini dai due ai cinque anni furono operati col taglio lateralizzato, ed uno, adulto, fu operato col taglio prerettale di Nélaton.

Tutti gli 8 operati sono guariti bene.

Fra i 10 pietranti, uno venne giudicato non operabile, perchè troppo avanzato in età (aveva 70 anni) e soprattutto perchè presentava sintomi di infiammazione renale cronica, ed uno morì di pielo-nefrite suppurata pochi giorni dopo il suo ingresso nella Clinica.

1° Domeneghini Stanislao, d'anni 25, campagnuolo, nativo di Riva sul Bergamasco, ricoverò nella Clinica operativa di Pavia li 24 novembre 1877. A cominciare dal 12° anno comparvero in scena i primi segni del male per cui venne alla Clinica, cioè: bisogno frequente di urinare e dolori durante e dopo il mitto, i quali sintomi si esacerbavano tutte le volte che il paziente faceva salti o camminava di soverchio.

Condotto all'ospedale di Bergamo, fu sottoposto ad un esame accurato e ripetuto, dopo il quale fu licenziato con l'assicurazione che non esistevano corpi stranieri in vescica.

Ciò nondimeno i sintomi accennati continuarono, e da ultimo acquistarono una tale gravità che il paziente, dopo otto anni di continuo soffrire, si decise alla fine d'interrogare una seconda volta l'uomo dell'arte.

Quando entrò nella Clinica era magro, sparuto e camminava curvo, tenendo le mani compresse sul perineo e lagnandosi di un forte dolore che dalla regione perineale s'irradiava al pene e si fissava alla base del ghiande. L'anamnesi remota e prossima lasciava indovinare senza stento di che si

trattasse. L'orina, la quale veniva emessa in piccolissima quantità e quasi ogni mezz'ora, aveva reazione acida, peso specifico = 1027, e abbandonata a sè in vaso conico lasciava un abbondante deposito, formato in gran parte da leucociti e da cellule epiteliali ben conservate, in mezzo alle quali abbondavano i cristalli di urato e di ossalato di calce. L'esplorazione vescicale con una sonda di Mercier faceva riconoscere la presenza di un voluminoso calcolo.

Riempita la vescica con acqua tiepida fenicata 1 0/0 ed introdotto quindi il litoclasto a pressione num. 2, si potè constatare che uno dei diametri del calcolo misurava 37 mm.

L'esame di alcuni frammenti rimasti aderenti alle branche del litoclasto lasciava credere che il calcolo, almeno nella sua parte corticale, era formato prevalentemente di ossalato di calce.

Lasciato l'infermo in riposo per due giorni, fu trasportato al terzo nel teatro chirurgico, e quivi sottoposto ad una prima seduta di litotissia. Il calcolo fu rotto in più frammenti.

Sei sedute di litotrixis bastarono a liberare intieramente l'ammalato. Niuno accidente venne a complicare la cura, tranne un accesso di febbre uretrale, dopo la quarta seduta, il quale venne domato immediatamente con iniezioni ipodermiche di bisolfato di chinino (1 gramma). I frammenti di calcolo che furono emessi coll'urina, e dei quali alcuni avevano la grossezza di una mezza mandorla, pesavano in complesso 25 grammi. Uno di essi, che per la sua configurazione doveva appartenere al nucleo del calcolo, era composto di fosfato ammonio-magnesiaco, gli altri in parte di urato e in parte di ossalato di calce.

L'operato uscì perfettamente guarito il giorno 12 gennaio 1878.

2° Medici Andrea, di 70 anni, oste, di Alagna, entrò in Clinica per essersi operato di calcolo vescicale.

Sottoposto ad esame il giorno stesso dell'entrata, 21 gennaio 1878, si constatò la presenza di un calcolo poco voluminoso, ma durissimo. Saggiato col litoclasto num. 2 ed esaminati alcuni piccolissimi frammenti rimasti aderenti alle branche dello strumento, si trovò ch'esso era composto di ossalato di calce.

Da un anno a questa parte l'infermo si lagnava di dolori alla regione renale sinistra. L'esame delle urine lasciò vedere in esse una discreta quantità di cilindri fibrinosi oltre a numerosi leucociti, a globuli sanguigni rossi, cellule epiteliali pavimentose e cristalli di urati e di ossalato di calce.

L'età del paziente molto inoltrata e la complicazione renale, imposero di astenersi da qualunque atto operativo.

L'infermo fu dimesso dalla Clinica il 6 febbraio 1878.

3° Garberi Antonio, di 56 anni, contadino, nativo di Pieve del Cairo, fu accettato nella Clinica operativa li 19 marzo 1878.

Da soli due mesi l'aveva colto un senso di forte bruciore durante e dopo il mitto e un bisogno imperioso di mangiare ad ogni momento. Il dottore Ratti, medico distinto di Pieve del Cairo, lo esplorò per la prima volta, e riconosciuta l'esistenza di un calcolo vescicale, lo indirizzò alla Clinica operativa di Pavia.

Confermata dal direttore della Clinica la diagnosi di calcolo vescicale, constatato che il calcolo era composto, almeno nella sua parte corticale, di ossalato di calce e che non esistevano complicazioni di sorta da parte dei reni e della pelvi renale, si sottopose il paziente ad una prima seduta di litotrissia, previa distensione della vescica con acqua tiepida.

Nella prima seduta si riuscì a rompere il calcolo mediante il litotritore num. 3, di Thompson. La durezza del calcolo aveva obbligato a ricorrere al martello a capi di piombo, non bastando la sola forza della mano dell'operatore.

Un forte accesso di febbre uretrale insorse il giorno stesso, per cui si praticarono iniezioni ipodermiche di bisolfato di chinino (1 gramma).

Il giorno appresso il paziente cominciò ad emettere colle urine qualche frammento di calcolo.

In seguito si ripeterono le sedute di litotrissia col litoclasto a pressione num. 2, a dieci giorni d'intervallo fra l'una e l'altra seduta.

Si fecero così cinque sedute, ciascuna delle quali fu seguita da violenti accessi di febbre uretrale, che obbligavano ogni volta alle iniezioni ipodermiche di bisolfato di chinino. Dopo la quinta seduta l'operato essendo stanco e abbattuto, volle andare a casa sua, promettendo di ritornare dopo qualche settimana.

Uscì di fatto il giorno 29 aprile e ritornò il 22 maggio. Tornò rinvigorito, pieno di coraggio e di confidenza e libero d'ogni cruccio. Sottoposto, pochi giorni dopo l'arrivo, ad una seduta di litotrissia, si trovò che non esistevano più in vescica che due piccoli frammenti, i quali vennero immediatamente polverizzati. Ogni disturbo dal lato dell'apparato uro-poietico era completamente cessato.

Ripetute esplorazioni vescicali diedero sempre una risposta negativa, per la qual cosa l'operato venne dimesso dalla Clinica il giorno 14 giugno 1878 guarito de' suoi mali.

I frammenti di calcolo che si poterono raccogliere pesavano in complesso 18 grammi ed erano costituiti in massima parte da ossalato di calce ed in minima parte da fosfato ammonio-magnesiaco.

4° Marucchi Angelo, di 50 anni, contadino, nativo di Pavia, fu ritirato nella Clinica, per calcolo vescicale, il giorno 27 marzo 1878. I disturbi

inerenti alla presenza del calcolo avevano avuto principio soltanto da tre mesi. Il calcolo era piccolo e friabile.

Niuna complicazione dal lato dei reni.

Tre sedute di litotrissia bastarono a ridurlo in frammenti minutissimi, che furono evacuati in pochi di insieme alle urine. Nessuna reazione.

L'operato uscì il giorno 11 aprile 1878.

I frammenti di calcolo, emessi colle urine, pesavano 7 grammi ed erano quasi esclusivamente composti di fosfato ammonio-magnesiaco.

5° Poma Giuseppe, d'anni 3, nativo di Filighera, entrò in Clinica il giorno 23 aprile 1878. Da quattro mesi accusava dolori alla base del glande nell'atto di mingere. Sottoposto ad esame si riuscì, dopo due sedute, a constatare la presenza di un piccolo calcolo vescicale.

Il giorno 14 maggio si praticò il taglio lateralizzato. L'estrazione riuscì facile e pronta.

Nessuna complicazione disturbò l'andamento della cura.

Il giorno 17 l'orina cominciò ad uscire per la via dell'uretra e il 25 la ferita perineale era già chiusa.

L'operato uscì dalla Clinica il 3 giugno 1878.

Il calcolo di forma ovoidea, di colore biancastro, finamente rugoso e facilmente friabile, misura nel suo maggior diametro, cm. 2 1/2 e 3 cm. nel suo diametro minore.

La sua corteccia è formata da fosfato di calce.

6° Boselli Quinto Vittorio, d'anni 8, nativo di Revere, fu condotto alla Clinica operativa il giorno 4 aprile 1878.

I primi sintomi del calcolo s'erano presentati quattro anni fa.

Da qualche mese però si aggravarono al punto che la vita del povero ragazzo non era che un continuo e crudele patimento. L'esplorazione vescicale, con la sonda di Mercier, aiutata dalla esplorazione col dito introdotto nel retto, dimostrò che la vescica era tutta occupata da un enorme calcolo inchiodato nella medesima.

La palpazione sulla regione renale di ambo i lati non suscitava dolori, nè mai l'infermo ne aveva quivi accusato.

Tuttavia l'esame delle urine, avendo dimostrato che in esse si trovava un'abbondante quantità di globuli di pus misti a cellule dell'epitelio renale e a cilindri orinosi, mise fuori di dubbio la coesistenza di un processo infiammatorio della vescica e dei reni. Al terzo giorno, dopo il suo ingresso nella Clinica, il ragazzo venne colto da febbre continua di carattere tifoideo, diventò delirante, poi cadde in un profondo sopore da cui non si destò più.

La secrezione urinaria si sopresse completamente negli ultimi di: la T.

discese bruscamente da 39°,8 a 36°,3 C. e al dodicesimo giorno sopravvenne la morte (16 aprile 1878).

All'autopsia si trovò un grosso calcolo bianco e di forma allungata, che riempiva tutta la vescica. La vescica, ipertrofica, mostrava la mucosa tumida, rammollita qua e là, ulcerata e spalmata di uno strato spesso di materia puriforme. Nella vescica appena un cucchiaino da caffè di orina alcalina, puzzolenta e simile a pus. Ureteri enormemente dilatati e pieni di liquido muco-purulento. Bacinetto e calici renali di ambo i lati distesi anch'essi da liquido muco-purulento.

Nei reni, segni di nefrite interstiziale, suppurativa; sani gli altri organi.

7° Cassinari Giovanni, d'anni 2, nativo di Calignano, fu portato in Clinica il giorno 5 maggio 1878 con un calcolo in vescica.

Il giorno 14 dello stesso mese si fece il taglio lateralizzato e si estrasse la pietra, la quale era formata di urato e di fosfato di calce e misurava 3 cm. nel suo maggior diametro e poco più di 2 cm. nel suo diametro minore. Nessuno accidente.

Nessuna reazione. Al secondo giorno cominciò ad urinare dall'uretra. Al decimo giorno la ferita era chiusa perfettamente. Il giorno 3 di giugno lasciò la Clinica.

8° Noè Pietro, di 61 anni, fornaio, nativo di Gropello, si presentò alla Clinica il 1° giugno 1878.

Aveva cominciato a soffrire disturbi nell'orinare verso la metà del 1877. I sintomi del calcolo si accentuarono in seguito sempre più, per la qual cosa si decise di ricorrere al chirurgo.

L'esplorazione con la sonda di Mercier e col litotritore a pressione num. 2, fece riconoscere la presenza di un calcolo del volume di una noce e molto duro.

Il giorno 13 giugno si fece una prima seduta di litotrissia, con felice successo. Febbre leggiera (T. 38°,2 C.) dopo la prima seduta. Altre cinque sedute, di cui ciascuna durava 3-4', finirono per liberarlo completamente.

Il giorno 29 giugno lasciò la Clinica.

9° Lovotti Ferdinando, di 27 anni, contadino, nativo di Albera Ligure, entrò in Clinica il 3 giugno 1878.

Fin dalla prima età era travagliato dalle sofferenze proprie ai pietranti. Negli ultimi anni queste erano cresciute a tal punto da renderlo grammo e macilento. Non aveva requie nè giorno nè notte ed era sempre lì a premere, a ponzare e a gridare. Fatta l'esplorazione con la sonda di Mercier, questa urtò subito all'orifizio uretrale interno contro un calcolo, che non poteva essere smosso dal becco della sonda e che le impediva di arrivare in vescica.

Urtato, esso mandava un suono secco e acuto. Introdotto un dito nel retto si sentiva il basso fondo della vescica molto abbassato e occupato da un corpo duro e voluminoso. Le urine erano tinte leggermente in rossigno; avevano reazione acida, p. s. = 1025, e abbandonate a sè in un vaso conico, lasciavano un abbondante deposito costituito da leucociti, cellule dell'epitelio vescicale fresche, ben conservate, ora isolate, ora raccolte in blocchi, cristalli di acido urico e di ossalato di calce; nessun cilindro. Il volume enorme del calcolo e la sua durezza resero necessaria la cistotomia prerettale, la quale venne eseguita seguendo il procedimento di Nélaton il giorno 18 giugno. Enormi furono le difficoltà per l'estrazione del calcolo, sebbene l'atto operativo non fosse turbato da nessun accidente.

L'emorragia fu insignificante. La reazione generale fu nulla. Al 3° giorno dopo l'operazione si dichiarò un'ostinata e profusa diarrea accompagnata da tenesmo rettale e da dolori addominali, contro la quale si tentarono invano gli oppiacei, il tannino e la decozione di bulbi di Salep contusi. Solo valsero a frenarla per poco le pillole astringenti di Zenoni, chimico farmacista dello spedale di S. Matteo di Pavia.

La ferita rimase aperta, sebben con buon aspetto, fino al giorno 30 di giugno, nella quale epoca dovendosi chiudere la Clinica operativa, l'operato passò in un comparto chirurgico dello spedale. Notizie ulteriori ci appresero che l'operato finalmente guarì e potè abbandonare l'ospedale verso il novembre 1878.

Il calcolo era di colore brunastro con forma ovoidea schiacciata e con superficie granulosa. Misurava in lunghezza 8,5 cm. e in spessore 4,8 cm. e pesava 127 gr.

10° Gavina Ambrogio, d'anni 5, nativo di Stradella, entrò nella Clinica il giorno 6 giugno 1878.

Constatata la presenza di un calcolo in vescica, si praticò il taglio lateralizzato il giorno 17 dello stesso mese. Emorragia insignificante. Nessuna reazione. In 2ª giornata l'urina cominciò ad uscire per l'uretra. Al 4° giorno emorragia secondaria molto abbondante dall'uretra e dalla ferita perineale. Vescica di ghiaccio sul basso ventre. Eccitanti. L'emorragia aveva avuto luogo nelle prime ore del mattino. Alle 10 antim. era completamente cessata. L'operato si riebbe prestamente.

Il giorno 29 la ferita perineale era chiusa perfettamente e il giorno 30 il ragazzo fu condotto a casa sua, guarito.

Il calcolo era di fosfato di calce in massima parte ed aveva il volume e la forma di una bella mandorla.

V. — Difetti acquisiti (1 caso).

Fistola vescico-vaginale (1 caso).

Addobati Giuseppe, di 34 anni, contadina, si presentò il 18 maggio 1878 alla Clinica operativa con una fistola vescico-vaginale che si era prodotta in seguito ad un parto lungo e laborioso. Siccome però i margini dell'apertura fistolosa e buona parte della mucosa vaginale erano invase da processo difterico, così si fu obbligati di rinunciare all'operazione.

La paziente tornò a casa sua il 22 maggio e non si lasciò più vedere.

VII.

Organi genitali maschili.

Genere di malattia	Numero	Morti
Infiammazioni acute e croniche	3	0
Idroceli della vaginale	6	0
Tumori	4	0
Parafimosi	1	0
	—	
	14	
	—	

I. — Infiammazioni acute e croniche (3 casi).

1. *Infiemmazione acuta del testicolo arrestato nel canale inguinale* (1 caso).

Mazza Ernesto, di 15 anni, fu condotto alla Clinica il giorno 2 aprile 1878 con segni di ernia incompleta e strozzata, per cui erano già stati fatti parecchi tentativi di riduzione.

La mancanza del testicolo nella borsa destra, l'esistenza di un tumore nel canale inguinale destro, ovoidale, solido, di consistenza molliccia e dolentissimo sotto la più leggera pressione, fecero tosto conoscere che si trattava di un arresto del testicolo il quale si era infiammato nella sua sede anormale.

Purgante drastico. Borsa di ghiaccio a permanenza sulla regione inguinale destra.

Dopo pochi giorni svanirono i segni dello strozzamento, la tumefazione del testicolo si ridusse notevolmente e il giorno 11 aprile il ragazzo abbandonò la Clinica guarito.

2. *Orchi-epididimite sifilitica* (1 caso).

Vicini Giovanni, di anni 37, contadino di Sommo, entrò in Clinica il giorno 26 novembre 1877. A 25 anni aveva contratta un'ulcera infettante, che guarì in seguito a cura mercuriale, senza lasciare nessun reliquato. Da due anni cominciò a lamentarsi di un addolentamento al testicolo sinistro, a cui si aggiunse più tardi un aumento di volume di questo e della borsa corrispondente. Tentò ogni genere di rimedii solventi sotto forma di pomata, ma senza nessun vantaggio, per la qual cosa si decise allora di entrare nella Clinica.

L'ispezione fece rilevare un versamento sieroso nella vaginale del testicolo sinistro, le cui pareti, non ancora inspessite, permettevano di riconoscere per trasparenza il testicolo ingrossato, il quale occupava la parte inferiore e posteriore della borsa. Svuotato col trequarti circa un mezzo bicchiere di siero limpido e citrino, si potè constatare colla palpazione che il testicolo e l'epididimo ingrossati formavano un tumore del volume di un uovo di gallina, duro, bernoccolato e poco dolente sotto la pressione. Pomata di unguento mercuriale ed estratto di cicuta. Ioduro di potassio, un grammo al giorno in 300 gr. di acqua. Riposo assoluto. Dopo due mesi il volume del testicolo e dell'epididimo si era già ridotto notevolmente, ed era di poco superiore al normale.

Si raccomandò al malato di continuare nella cura intrapresa per qualche mese ancora e lo si licenziò li 6 febbraio 1878.

3. *Periorchite emorragica cronica* (1 caso).

Barbieri Carlo, di 40 anni, contadino di S. Giulietta, entrò nella Clinica li 31 maggio 1878. Da circa 7 anni la borsa del lato destro si era ingrossata senza cause apprezzabili, e questo ingrossamento era andato aumentando a poco a poco, e senza alcun dolore, tanto che il paziente non se n'era mai dato per accorto. Da due anni soltanto, essendogli lo scroto cresciuto straordinariamente, cominciò a lamentarsi di uno stiramento molesto alla regione inguinale cagionato dal peso del tumore. Per ultimo, da 4 mesi, lo scroto si aperse in due punti della sua faccia anteriore e cominciò da questi un gemizio di liquido nerastro, come belletta di caffè, e molto puzzolento, il quale non cessò più. Quando il paziente ricoverò nella Clinica, il tumore scrotale aveva il volume di una testa di feto a termine e la forma di una pera, colla grossa estremità in basso e la piccola in alto, continua col funicolo spermatico. La sua superficie era liscia ed uguale dappertutto e presentava nella sua parte anteriore due fori fistolosi, da cui gemeva un liquido nerastro, denso e fetente. Colla palpazione lo si sentiva duro e resistente, ma compresso forte con ambo le mani esso cedeva in massa e nello stesso tempo lasciava uscire in gran copia il liquido accen-

nato. Durante la pressione il paziente non dava alcun segno di dolore. Lo specillo introdotto pe' due fori fistolosi penetrava soltanto sotto la cute e non avanzava di più.

Sane le ghiandole linfatiche dell'inguine e del bacino. Fatta diagnosi di *cistoma del testicolo destro*, si propose la castrazione, che venne tosto eseguita secondo il metodo classico e seguendo i precetti del metodo antisettico. Nessuna emorragia in grazia dell'avvertenza che s'è avuta di recidere il cordone spermatico dopo di averlo stretto fra le branche del clamp circolare di Spencer Wells. Drenaggio. Sutura attorcigliata. Nessuna reazione nè locale, nè generale. Guarigione per prima intenzione. L'operato lasciò la Clinica il 27 giugno 1878.

Il tumore diviso in due metà mediante un taglio sagittale appare formato da una grande ed unica cavità, piena di una sostanza melmosa, nerastra e fetente, limitata da pareti dure, resistenti, qua e là calcaree e spesse da 1 - 1 1/2 centim. Raccolta per l'esame una piccola quantità del contenuto, e lavata per bene la superficie interna della ciste, questa appare rugosa, tomentosa e munita qua e là di sporgenze del volume di un seme di caffè, rosee, molliccie e trasparenti come gelatina. — Studiando ad occhio nudo la parete della ciste, questa appare formata di due parti; una esterna composta di una sostanza fibrosa, resistente, di color bianco matto, e una interna, del colore di feccia di vino, di aspetto omogeneo e tenacemente aderente alla prima, dalla quale però si può staccarla grattandola coll'unghia o raschiandola col coltello. Qua e là però questa sostanza resiste all'unghia ed al coltello ed è dura e rugosa come un guscio calcareo. Nella parte posteriore e inferiore della ciste si trova il testicolo schiacciato, appiattito, compresso nella spessezza della parete cistica e appena appena sporgente verso la superficie esterna della medesima. La sua sostanza ghiandolare sembra ben conservata. Nessuna traccia di epididimo. Funicolo spermatico allungato, sparpagliato sulla faccia posteriore della ciste, colla quale aderisce strettamente, in modo da parere cementato con essa. La sostanza contenuta nell'ampia cavità cistica è sostituita da cellule rotonde, fortemente granulose e di varie dimensioni, da granuli di fibrina e da una grande quantità di cristalli di colesterina. La parete è formata esternamente da tessuto connettivo, fibroso, sclerosato, disseminato qua e là di granuli calcarei, mentre verso l'interno si trova una sostanza in parte fibrinosa, granulosa, contenente cellule connettive con protoplasma ricco di granuli di pigmento, e in parte simile a tessuto di granulazione attraversato da numerose fibre connettive e da scarsi vasi capillari disposti a rete. Le sporgenze esistenti sulla faccia interna della parete sono formate da tessuto embrionale. La sostanza ghiandolare del testicolo non appare alterata.

II. — Idroceli della vaginale del testicolo (6 casi).

Di questi 6 casi, tutti congeniti, 4 furono osservati su ragazzi e due su adulti. La cura adottata fu la puntura del trequarti, seguita da iniezione di tintura di iodio forte.

La dose adoperata per i bambini fu di 4 grammi; per gli adulti il doppio.

L'iniezione bastò in tutti i casi e non fu mai seguita da nessun accidente.

1. Bonizzoni Pietro, di anni 7. Idrocele sinistro. Puntura, iniezione di 4 grammi di tintura iodica. Guarigione dopo 10 dì.

2. Avico Pietro, di anni 46. Idrocele destra. Puntura; iniezione di 8 grammi di tintura iodica. Guarigione in 12 giorni.

3. Codazza Pietro, di 3 mesi. Idrocele doppia. Puntura e iniezione di tintura iodica. Pennellazioni di collodio ricinato sullo scroto. Guarigione in 5 giorni.

4. Leva Pietro, di anni 5. Idrocele sinistra. Puntura e iniezione. Guarigione dopo 10 dì.

5. Ciceri Giuseppe, di anni 68. Idrocele voluminosa, destra. Puntura, iniezione di 8 grammi di tintura di iodio. Compressione. Guarigione in 18 dì.

6. Tognoli Angelo, di anni tre. Testicolo atrofico. Idrocele destra. Puntura; iniezione di tintura iodica. Guarigione in 8 giorni.

III. — Tumori (4 casi).

1. *Cancro del pene* (1 caso).

Alberti Giuseppe, di 60 anni, muratore, nativo di Daversco (canton Ticino) entrò nella Clinica il 4 giugno 1878, per cancro epiteliale del ghiande e del prepuzio.

La neoplasia aveva principiato da 6 anni, sotto forma di un piccolo tubercolo sulla faccia dorsale del ghiande. Aveva allora il volume di un grano di riso ed era affatto indolente. Dopo 4 anni, senza cause apprezzabili, cominciò a pizzicare e ad allargarsi, dapprima lentamente, poi in modo rapido, di guisa che in pochi mesi aveva invaso tutto il ghiande. Da qualche mese la neoplasia si estese al prepuzio, diventò sede di dolori lancinanti e si ulcerò qua e là secernendo un tumore tenue e puzzolentissimo.

All'esame si trovò tutto il ghiande e il prepuzio trasmutato in una massa irregolare, di colore rosso pavonazzo con chiazze grigiastre, la quale avea l'aspetto di un cavolfiore, sanguinava assai facilmente, era qua e là ulcerata e mandava un odore fetidissimo. Il meato urinario non era più visibile e

l'orina usciva a stento di mezzo alle anfrattuosità e alle sporgenze papilliformi della neoplasia. Nessuna diffusione del morbo alle ghiandole linfatiche dell'inguine e del bacino.

Ricinta l'asta del pene verso la sua metà con un'ansa di platino e incendiata quest'ultima mediante la batteria galvanocaustica di Pischel, si compì in pochi minuti, e senza la perdita di una goccia di sangue, l'amputazione del pene. Tre ore dopo s'introdusse nel lume dell'uretra una sonda flessibile (n. 8), per la lunghezza di circa 3 cm., mantenendola assicurata al moncone con fili e listerelle di empiastro adesivo.

La reazione traumatica fu veramente nulla.

L'escara cominciò a distaccarsi verso il settimo giorno, e sul finire di giugno la superficie di amputazione era tutta cicatrizzata.

L'operato lasciò la Clinica il giorno 30 giugno 1878, guarito perfettamente.

L'esame microscopico del tumore mostrò che si trattava di un carcinoma epiteliale a forma papillare.

2. Tumori del testicolo e dell'epididimo (3 casi).

a) Sarcoma del testicolo e dell'epididimo (1 caso).

Zapparelli Beniamino, di 43 anni, contadino nativo di Pavia, uomo robusto e scervo di precedenti gentilizi, assicura che è sempre stato sano e che non ha mai contratto nè ulcere sifilitiche, nè uretriti blenorragiche.

Da 4 mesi il testicolo sinistro si è ingrossato senza cause apprezzabili ed è diventato sede di dolori pungenti, molto acuti.

Gli furono ordinati dei cataplasmi ammollienti e pomate risolventi di ogni genere; ma cionondimeno il volume del testicolo andava aumentando e anzi, da qualche settimana, aumentava con molta rapidità. Per la qual cosa venne diretto alla Clinica li 18 febbraio 1878.

L'ispezione fece rilevare la presenza di un tumore duro, bernoccolato, grosso come un uovo di gallina e indolente alla pressione, il quale era formato a spese del testicolo e dell'epididimo.

Si fece diagnosi presuntiva di sarcoma del testicolo e dell'epididimo e si propose la castrazione. Ma l'infermo non accettò la proposta e lasciò la Clinica il giorno 21 marzo 1878.

Si seppe in appresso che il tumore andava facendo dei rapidi progressi e che dopo 1 mese aveva già un volume doppio di quel di prima.

b) Cistoma multiloculare del testicolo destro.

Opizzi Giacomo, di 27 anni, tornitore, nativo di Lodi, fu ricoverato nella Clinica operativa il giorno 29 aprile 1878.

Due anni prima s'era accorto di un ingrossamento del testicolo destro, sopravvenuto senza cause apprezzabili e senza dolore. Nel termine di un anno e mezzo il testicolo aveva raggiunto il volume di un uovo di gallina. Pochi mesi prima del suo ingresso cominciarono a farsi sentire dei dolori lancinanti, che s'irradiavano al sacro ed alla faccia interna della coscia destra e nello stesso tempo il testicolo si diede a crescere molto rapidamente. I torpenti ed i solventi di ogni fatta non approdavano a nulla. Una puntura col tre quarti diede esito ad una piccola quantità di siero tinto di sanguigno, senza però recare alcun sollievo. Anzi il tumore si affrettava sempre a crescere, la cute dello scroto cominciò ad ulcerarsi nel sito corrispondente alla puntura e dal fondo dell'ulcera protruse una massa rossigna e molle, simile a fungosità. Quando il paziente fu accolto nella Clinica presentava un tumore del volume di un grosso arancio, appartenente alla metà destra dello scroto. Il tumore era formato di due parti: una chiusa nello scroto, tesa, elastica, munita di gavoccioli distintamente fluttuanti, e coperta di cute sottile, tesa e lividastra; l'altra extra-serotale, sovrapposta alla prima a guisa di una testa di fungo e rappresentata da una sostanza di aspetto carnoso, che sanguinava facilmente, era coperta qua e là da placche grigiastre e secerneva una grande quantità di umore tenue, torbido e puzzolentissimo. Le ghiandole linfatiche dell'inguine e del bacino non erano interessate, e il tumore pareva formato a spese del testicolo e dell'epididimo, i quali non erano più riconoscibili. Il funicolo spermatico era appena più voluminoso del suo compagno e faceva da picciuolo al tumore.

Si fece diagnosi di cisto-sarcoma del testicolo destro e dell'epididimo e si propose la castrazione.

Però, come il paziente era assai deperito e veniva colto frequentemente da brividi di freddo seguiti da febbre, così si giudicò conveniente di attendere qualche giorno, finchè un'accurata disinfezione della località e l'amministrazione dei chinoidi lo avessero messo in grado di sottoporsi all'atto operativo.

Passarono così 10 giorni, durante i quali la porzione di tumore che protrudeva dallo scroto aumentò quasi del doppio. Gli accessi febbrili si erano ripetuti ancora per 6 dì, poi cedettero all'azione del bisolfato di chinino amministrato alla dose di due grammi al giorno.

Profittando di questa tregua si procedette tosto alla castrazione, la quale fu eseguita secondo il metodo classico, seguendo le regole del procedimento antisettico. Il cordone spermatico venne costretto fra le branche del clamp circolare di Spencer Wells e dopo averlo reciso al davanti di questo si passò alla legatura isolata dei vasi, con fili di catgut. In tal modo l'operazione fu compiuta con una perdita di sangue affatto insignificante.

Drenaggio. Sutura attorcigliata.

Reazione locale nulla. La temperatura salì a 38,1 nel 2° e nel 3° giorno dopo l'operazione; quindi discese e si mantenne normale fino alla fine della cura. L'ampia ferita si riunì per 1ª intenzione, meno all'angolo inferiore, di dove usciva il tubo da drenaggio.

Guarigione perfetta dopo 15 giorni. Verso la fine di giugno 1878 l'operato uscì dalla Clinica così ben rimesso in salute da non parere più quello di prima.

Tutto il tumore è composto di una innumerevole quantità di cisti di grandezza diversa, da quella di un seme di canapa a quella di una noce; le une piene di un liquido chiaro, trasparente e di reazione neutra, le altre occupate in parte da una sostanza pultacea e rossigna ed alcune munite di sporgenze che si avanzano dentro il loro lume.

La parte centrale del tumore è formata da una sostanza bianchiccia, che diventa rossigna dopo 1½ ora di esposizione all'aria ed ha la consistenza e l'aspetto di un tessuto connettivo fibroso. La porzione di tumore che si è estrusa dallo scroto e che ha tutto l'aspetto di una sostanza fungosa, è formata di cisti come la rimanente. Il suo aspetto fungoso è dovuto ad uno strato di sostanza rossigna spesso circa 1 cm. che copre la superficie di questa parte del tumore e nasconde la presenza delle cisti, da cui essa è composta. Il cordone spermatico è alquanto ingrossato. Seguendo questo cordone, si arriva all'epididimo, che è di poco più voluminoso del compagno ed ha una consistenza molto aumentata.

Nella parte posteriore e inferiore del tumore si distingue una parte del testicolo, che passa insensibilmente nella sostanza del tumore.

Nel limite fra il tumore e il testicolo non è più possibile distinguere la presenza di una membrana di separazione; l'albuginea è quivi scomparsa affatto. Gli involucri del testicolo, compresa la vaginale, fanno corpo col tumore. Persiste libera soltanto la parte più alta della vaginale del cordone.

L'esame microscopico dimostra che la sostanza rossigna e di aspetto fungoso; la quale copre la porzione del tumore estrusa dallo scroto, è formata da fibrina coagulata, nella quale si trovano imprigionate numerose cellule rotonde, piccole, e finalmente granulose, e nella quale decorrono vasi capillari in discreta quantità.

La porzione centrale del tumore è un fibroma riccamente infiltrato di semoventi e povero di vasi. La rimanente parte è un cistoma multiloculare, le cui cisti non hanno parete propria e sono tappezzate da elegante epitelio cilindrico. Fra le cellule cilindriche di questo epitelio se ne trovano qua e là alcune rigonfie, tonde e a contenuto chiaro, trasparente e di aspetto mucoso — soltanto in alcune delle cisti più grosse si trovano delle sporgenze papilliformi rivestite da epitelio cilindrico e formate da tessuto connettivo, fibrillare, scarsissimo di vasi (fibroma papillare intra-canalicolare).

Nel limite fra il tumore e la porzione di testicolo rimasta intatta si può tener dietro alla dilatazione progressiva dei canali seminiferi e alla loro trasformazione in spazi cistici. Accanto a questi si vedono canali seminiferi normali ed altri che si trovano schiacciati in mezzo ad un abbondante tessuto connettivo ricco di fibre connettive ed elastiche.

c) Cisto-adenoma del testicolo sinistro.

Bardone Carlo, di 63 anni, contadino, nativo di Casei Gerola (Voghera), entrò nella Clinica il 3 maggio 1878, con un voluminoso tumore allo scroto.

Non ha precedenti gentilizi e non ha mai sofferto malattie di rilievo all'infuori di un lento catarro gastrico da abuso di alcoolici.

Nell'aprile 1878, mentre attendeva a suoi lavori campestri, sentì un forte dolore al testicolo sinistro, il quale, tra parentesi, già da parecchi mesi aveva un volume maggior del normale. L'infermo, poco curante di sè, non sa precisare da quanto tempo avesse cominciato l'ingrossamento della borsa sinistra. Sa dire soltanto che il dolore comparso la prima volta in aprile non cessò più, che il volume dello scroto andò aumentando d'allora in poi con molta rapidità e che verso la fine di aprile la cute dello scroto si arrossò, si assottigliò e si ruppe in due punti, da cui uscì un liquore denso, fetido e di color cioccolatto.

S. P. La borsa del testicolo sinistro, cinque volte più grossa dell'ordinario, forma un tumore piriforme, che si continua in alto nel cordone spermatico ed è coperto dalla cute dello scroto aderente al tumore e attraversata in due punti della sua faccia anteriore da due fori fistolosi, da cui fluisce un liquore fetidissimo di color cioccolatte.

Il tumore ha consistenza molto varia: in molti punti è duro ed elastico, in qualche altro è molle, cedevole e talvolta distintamente fluttuante. La sua superficie appare liscia, ma poi palpandolo si rilevano qua e là delle leggere permanenze, come se fosse un tumore lobulato.

Il funicolo spermatico sembra normale. Il testicolo e l'epididimo non sono più riconoscibili come organi distinti. Sano il testicolo e l'epididimo destro. Nulla alle ghiandole. Si diagnostica un cisto-sarcoma del testicolo.

Il giorno 9 maggio. Castrazione come sopra. Drenaggio. Sutura attorcigliata.

Si tolgono i punti di sutura dopo 48 ore, e il tubo da drenaggio dopo 6 dì. Guarigione per prima intenzione. Reazione moderatissima dal 6° al 4° giorno. Maximum di T. = 38,7.

L'operato esce dalla Clinica li 3 giugno 1878.

Diviso il tumore in due metà con un taglio sagittale, si nota sulla superficie del taglio a partire dalla periferia verso le pareti centrali e dall'avanti all'indietro:

1° La cute straordinariamente inspessita, con qualche piccolo focolo purulento innicchiato fra essa e gli involucri del testicolo;

2° Gli involucri del testicolo cementati fra loro e col tumore;

3° Una striscia larga 1½ cm. di sostanza rosso-pallida, molliccia, avente l'aspetto della sostanza propria della ghiandola e continua

4° colla rimanente massa del tumore, la quale è molliccia, separata in tante isole da sepimenti fibrosi robusti e sparsa di un gran numero di cisti di varia grossezza. L'esame microscopico dimostra che il tumore è un cisto-adenoma del testicolo sinistro. Delle cisti alcune soltanto sono rivestite da un epitelio cilindrico, corto e mal conservato, mentre le altre sono tappezzate da uno strato spesso di cellule rotonde, granulose e da un'abbondante quantità di granuli, provenienti dal loro disfacimento.

IV. — Parafimosi (1 caso).

Brusa Ubaldo, di 7 anni, nativo di Brandizzo, entrò in Clinica li 27 novembre 1877. Otto giorni prima, avendo tirato fortemente indietro il prepuzio, che era molto ristretto, non era più stato capace di ricondurlo sul ghiande. Ne seguì una gonfiezza di quest'ultimo con edema fortissimo del prepuzio.

Il ragazzo stette zitto per tre dì, ma poi, non potendone più, confidò la faccenda ai genitori, che l'obbligarono a letto e fecero sulla parte applicazioni di pezzuole fredde. Il medico locale, chiamato al quinto giorno, tentò la riduzione del parafimosi, ma non essendovi riuscito, consigliò ai genitori di condurlo alla Clinica. Quando arrivò, la tumefazione del ghiande e del prepuzio era di molto scemata, il ragazzo non accusava nessun dolore, nè provava molestia o difficoltà nell'orinare.

L'esame della località fece conoscere che già si erano stabilite delle solide aderenze fra i foglietti del prepuzio e che dietro alla corona del ghiande il cingolo era diventato un anello duro e cicatriziale. Siccome però la strettezza del cingolo non era molto forte, così non fu giudicata necessaria nessuna operazione cruenta e dopo aver tenuto il ragazzo a letto per 14 dì, lo si licenziò dalla Clinica il giorno 11 dicembre 1877.

VIII.

Organi genitali femminili.

Genere di malattia	Numero	Morti
Infiammazioni ed esiti	1	0
Tumori	2	0
Ipertrofia del collo uterino	5	1
Difetti di sviluppo	1	0
Aborti	1	0
	<hr/> 10	<hr/> 1

1. — Infiammazioni ed esiti (1 caso).

Ascesso della parete anteriore della vagina (1 caso).

Vapiani Angela, d'anni 21, contadina, di Torre del Mangano, entrò il 1° febbraio 1878 lagnandosi di un forte dolore, che aveva sede dentro la vagina. — È maritata di fresco, sana e ben conformata.

La menstruazione è soppressa da due mesi. Da 15 giorni la donna si lamenta di una sensazione di bruciore alla vagina, sensazione che da qualche giorno si è cangiata in un dolore pulsativo, continuo. Il coito è dolorosissimo.

Le parti genitali esterne presentano nulla di anormale. L'esplorazione digitale rivela la presenza di un tumore molle, fluttuante, poco prominente e della larghezza di un soldo, il quale occupa la parete anteriore della vagina, 3 dita trasverse al disopra dell'ostio vaginale e a destra della linea mediana.

L'esplorazione riesce dolorosa. Mediante lo speculum del Sims si vede che il tumore è coperto dalla mucosa di color rosso-cupo, meno in un punto, dove appare più pallida e molto sottile.

L'introduzione del catetere nell'uretra non suscita dolore e riesce facile. L'emissione delle urine non è punto disturbata.

Al 2° giorno dall'entrata nella Clinica, mentre la donna faceva un'auto-esplorazione digitale, il tumore si ruppe dando esito a un cucchiaino da caffè di sostanza marciosa e si abbassò completamente. — Non essendosi più riprodotto, la donna fu licenziata il giorno 8 febbraio 1878.

II. — Tumori (2 casi).

1° *Sarcoma primitivo della vagina* (1 caso).

Azzaretti Carmelina, di 25 anni, tessitrice, nativa di Tortona, fu accolta nella Clinica il 21 gennaio 1878 per tumore alla vagina.

Ha padre e madre sani e non fu mai ammalata. Menstruata la prima volta a 16 anni, continuò ad esserla in seguito regolarmente. A 23 anni passò a marito e due mesi dopo rimase incinta. Il coito non fu mai doloroso nè difficile; però durante il medesimo il marito si accorgeva che vi era in vagina una sporgenza, dura e resistente, contro la quale gli avveniva spesso di urtare. — Nessuno scolo dalle vie genitali.

Verso la fine dell'8° mese si recò all'ospedale S. Matteo di Pavia, dove venne ricoverata nel comparto delle gravide.

Coll'esplorazione digitale si constatò la presenza di un tumore grosso come un uovo di gallina, impiantato sul terzo inferiore della parete posteriore della vagina mediante un corto peduncolo della grossezza di un dito pollice. — Sul lato posteriore interno di questo peduncolo esisteva un altro tumore del volume di una grossa avellana e un altro ancora ne sorgeva dal centro della metà sinistra della stessa parete vaginale posteriore. Per evitare che il tumore più voluminoso avesse ad opporre ostacolo al parto, il medico curante, dott. Raccagni, ne decise l'esportazione.

Questa venne eseguita coll'ansa galvanocaustica resa incandescente dalla pila ad un sol liquido del prof. Corradi di Firenze.

L'emorragia non fu molto considerevole. — Un mese dopo, la donna si sgravò di un bimbo sano e di apparenze robuste.

Il tumore venne esaminato dal dott. Giuseppe Colombo, assistente alla Scuola di Anatomia patologica diretta dal prof. Sangalli, e fu trovato essere un sarcoma molle, parvicellulare.

La donna tornò a Tortona, dove attese all'allattamento del suo bimbo.

Passarono due mesi senza che essa provasse alcuna molestia, ma poi, a cominciare dalla metà di dicembre, fu assalita da dolori ricorrenti, che dalla vagina s'irradiavano al sacro, e nello stesso tempo si dichiarò uno scolo di liquido fetente, poco denso e tinto qualche volta di sanguigno. Il medico chiamato a visitarla, constatò che il tumore si era riprodotto e che aveva già raggiunto il volume di una mandorla; prescrisse delle irrigazioni giornaliere con acque astringenti e con liquidi antisettici e consigliò alla donna di riparare all'ospedale qualora si accorgesse che il tumore andasse crescendo. — Questo crebbe di fatto molto rapidamente, per cui la donna ritornò all'ospedale S. Matteo di Pavia, e il giorno 21 gennaio 1878 fu ricoverata nella Clinica operativa.

S. P. Donna di bellissime forme, di aspetto florido e ben nutrita. Mammelle turgide e piene. Parti genitali esterne sane.

Esplorazione digitale. — Parete anteriore della vagina libera e sana. Sulla parete posteriore, due dita trasverse al disopra dell'ostio, si sente un tumore solido, bernoccolato, del volume di un uovo di gallina, con base larga impiantata fissamente sulla parete vaginale, di consistenza in massima parte dura ed elastica, in qualche punto molliccia; un po' più in basso ed a sinistra di questo vi ha un altro tumore duro, tondeggiante, liscio, grosso come una ciliegia e fisso come il primo.

L'esplorazione digitale è poco dolorosa e il dito viene estratto sporco di un liquido fetente, poco denso e appena tinto di sangue.

L'esplorazione collo speculum di Sims conferma i risultati dell'esame fatto col dito e permette di constatare che i due tumori hanno un colore roseo-pallido, e che la loro superficie non presenta nessuna ulcerazione.

L'utero è sano. Sono pure sane le ghiandole dell'inguine e del bacino. — Proposta ed accettata l'esportazione dei due tumori, questa venne eseguita coll'ansa galvanocaustica il giorno 25 gennaio.

Dopo aver messo in evidenza i due tumori coll'aiuto dello speculum e di due spatole o leve angolari, essi furono stretti alla loro base, dapprima con una pinza di Museux a 3 uncini, e poi con un'ansa robusta di platino già preparata e montata sul porta-ansa. Quindi congiunto il porta-ansa al manubrio e questo ai reofori di una batteria di Pischel, si aprì il varco alla corrente, e in un minuto l'esportazione riuscì completa. Il dolore provato dalla paziente fu piuttosto mite. L'operazione riuscì letteralmente incruenta.

Il primo giorno si fecero frequenti irrigazioni con acqua fredda, e nei giorni successivi esse furono ripetute due volte al giorno adoperando una soluzione fenica 2 1/2 p. 010. L'escara cominciò a distaccarsi al 6° giorno, e al 13° era tutta caduta, lasciando una superficie di granulazioni rosee, ma dure e di natura sospetta.

Il 12 febbraio l'esplorazione collo speculum e col dito dimostra già iniziata la ripullulazione del tumore più grosso, per cui la donna viene licenziata il giorno 16 febbraio 1878. La poveretta, riveduta a Tortona nel successivo settembre, pareva in Scheletrita. Il tumore occupava tutta la vagina, aveva invaso le ghiandole dell'inguine, del bacino, dell'addome, del cavo ascellare, della fossa sopra e sotto-clavicolare e quelle del collo. Esistevano nodi alle mammelle e perfino nello spessore delle pareti addominali. Essa morì alla fine di settembre 1878.

L'esame microscopico dei due tumori esportati coll'ansa galvanica mostrò che il primo, il più grosso, era un sarcoma a cellule rotonde ed ovali con punti isolati di rammollimento, mentre l'altro era un sarcoma fuso-cellulare. Tanto l'uno che l'altro non erano tappezzati dalla mucosa vaginale.

2° *Fibro-mioma ? del corpo dell'utero* (1 caso).

Polloni Carolina, di 38 anni, nativa di Bereguardo, entra in Clinica il giorno 31 marzo 1878 con un enorme tumore al basso ventre. Non sa dire da quanto tempo ha cominciato a formarsi. Essa si è accorta della sua presenza solo da 4 anni, quando aveva già raggiunto un volume considerevole. Da 5-6 mesi è cresciuto del doppio ed è diventato causa di dolori addominali esacerbantisi ogni volta che si fa la palpazione dell'addome. La menSTRUAZIONE fu sempre regolare fino ai 29 anni; da quell'epoca in su essa è diventata irregolare, sia per la durata (10-12 giorni), sia per la quantità del flusso.

L'esame dell'addome permette di constatare la presenza di un tumore del volume di un grosso mellone e di forma ovoidea, il quale s'innalza di dietro al pube e giunge fino a tre dita trasverse al disotto del bellico. Ha una superficie bernoccoluta, una consistenza durissima ed è immedesimato col corpo dell'utero, da cui non è possibile distinguerlo.

L'esplorazione digitale combinata colla palpazione conferma la credenza che l'utero e il tumore fan corpo assieme. Il collo dell'utero è deviato all'indietro e a destra, ma non è punto abbassato. La palpazione addominale riesce molto dolorosa. — Non esiste alcun versamento nel cavo peritoneale. Stitichezza ostinata. Metrorragie frequenti.

Si propone alla donna la laparo-isterotomia, ma essa vi si rifiuta, ed esce dalla Clinica il 13 aprile 1878.

III. — *Ipertrofia del collo dell'utero* (casi 5, morti 4).

1° Cavallotti Angela, di 36 anni, nativa di Pavia, fu diretta alla Clinica li 15 febbraio 1878. È anemica, disfatta. Da circa 2 anni patisce di profuse metrorragie.

L'ispezione dimostra trattarsi di ipertrofia del collo uterino con retroversione. Da poche settimane sono insorti fenomeni di peritoniti parziali, acute. L'ammalata è febbricitante. Per ciò viene rimandata a casa sua come non operabile, il giorno 9 marzo 1878.

2° Montagna Maria, di 42 anni, contadina, di S. Giulietta, fu ricoverata nella Clinica il 22 febbraio 1878 per frequenti e ostinate metrorragie dipendenti da ipertrofia del collo.

Proposta l'amputazione del collo uterino, l'ammalata vi si rifiutò, e uscì li 2 marzo 1878.

3° Del Duca Maria, di 28 anni, massaia, nativa di Cremona, entrò in Clinica il giorno 1° di aprile 1878. — È nata di genitori sani e non ricorda di aver sofferto malattie di rilievo.

Fu mensttuata per la prima volta a 16 anni, e la mensttuazione fu quasi sempre scarsa e irregolare.

A 18 anni passò a marito, e nel corso di 8 anni diventò gravida per ben sette volte. Delle 7 gravidanze 4 andarono felicemente a termine e 3 finirono con aborti al 5° mese.

Tre anni dopo l'ultimo aborto cominciò a lamentarsi di una molesta sensazione di peso alla regione ipogastrica e di dolori trafittivi ai lombi con abbondante scolo mucoso dalla vagina. La mensttuazione era irregolare, ora scarsa, appena accennata, ora abbondante, come vera metrorragia. Cionondimeno lo stato generale della paziente era, se non florido, almeno buono.

Però, siccome i disturbi accennati continuavano, essa si risolvette a ricorrere all'arte, ed entrò nella Clinica operativa il 1° aprile 1878.

S. P. Donna di costituzione robusta, di media statura, di forme regolari, molto intelligente, vivacissima.

L'ispezione e la palpazione dell'addome non rivelano nulla di anormale. Le parti genitali esterne sono sane.

Coll'esplorazione digitale si sente il collo dell'utero ingrossato, allungato nel canale vaginale, deviato leggermente a sinistra e di forma cilindrica; messo in evidenza il collo dell'utero per mezzo dello speculum di Sims, lo si trova congestionato e solcato alla superficie da vene bluastre; l'orifizio esterno zaffato da un turacciolo di muco denso e trasparente, e tutto coperto di fungosità rossigne che sembrano escrescenze cavoliformi e sono specialmente voluminose e abbondanti sul labbro posteriore. Il canale cervicale è molto ristretto e ammette appena uno specillo di circa 3 mm. di diametro.

L'esplorazione non è dolorosa ed è seguita da uno scolo sanguigno di breve durata.

Proposta l'amputazione del collo uterino, la donna vi acconsente di buon grado, e il giorno 4 aprile si procede all'operazione, dopo di averla convenientemente preparata.

Collocata la paziente carpono sul letto e allargata ampiamente la vagina con lo speculum di Sims e con due divaricatori, il professore afferrò in pieno il collo dell'utero colle pinzette di Museux e per mezzo di queste e di due uncini doppi lo trasse in basso per quanto era possibile. Quindi confidata la presa e la trazione ad altre mani, portò intorno alla medesima una robusta ansa di platino già montata sopra un porta-ansa ricurvo, e stirati i capi del filo e accertatosi che l'ansa stringeva la cervice il più in alto possibile, innestò il porta-ansa sul manubrio e quindi aperse il varco alla corrente.

Dopo due minuti la porzione vaginale del collo venne ritirata dalla vagina insieme all'ansa e alla pinza di Museux. La superficie del moncone era netta, arida e coperta di un'escara brunastra.

Ma poichè, come avviene di spesso, questa superficie era riuscita conica per lo sdruciolare dell'ansa in avanti, così l'operatore volle ridurre la concità del moncone apponendovi sopra un cauterio galvanico.

E l'opera era già quasi compiuta, quando nel darvi l'ultima mano avvenne che la superficie del cauterio si cementò coll'escara per modo che non era possibile di liberarlo senza l'impiego di una forza che non si voleva assolutamente adoperare.

S'interruppe e si chiuse più volte il circuito aprendo il varco ad intense correnti e imprimendo al cauterio arroventato dei movimenti circospetti di trazione e di rotazione. Finalmente il cauterio lasciò la presa, ma nello stesso tempo apparve un finissimo gemizio sanguigno. Apposto di bel nuovo il cauterio sul punto sanguinante, l'emorragia parve tosto domata, e la paziente, che durante l'atto operativo non aveva mai messo un lamento, fu trasportata dal teatro chirurgico al suo letto.

Non erano trascorsi più di cinque minuti quando si fu chiamati in tutta fretta dall'infermiera di guardia perchè era sopravvenuta una fiera emorragia. — Accorrere, zaffare la vagina con sfilii impregnati di emostatico del Piazza, fu l'affare di un istante. L'emorragia fu subito arrestata. Ma la quantità di sangue perduto era stata assai grande.

L'operata giaceva in uno stato di profondo abbattimento; era fredda, bianca come un cencio lavato e non aveva forza per innalzare un braccio nè per muover le labbra.

Il riscaldamento artificiale e l'amministrazione di eccitanti diffusivi a nulla valsero. L'ammalata cadeva di deliquio in deliquio, il polso non era quasi percettibile, il respiro era frequente, superficiale, affannoso, gli occhi prima sì vivi erano spenti, le labbra fredde e violacee. Contro ad una sì grave anemia acuta non restava altra risorsa che la trasfusione del sangue. — *Ma la Direzione dell'ospedale S. Matteo, alla quale si domandò subito ed insistentemente il mezzo di praticarla, vi si rifiutò, e 28 ore dopo l'operazione la donna morì.*

Autossia, 24 ore dopo la morte. — Dal verbale annotato nei registri della Scuola di Anatomia patologica diretta dal prof. Sangalli, togliamo solo i seguenti reperti che si riferiscono all'addome e al bacino:

Addome — Nella cavità del peritoneo non vedesi nè siero, nè essudato qualunque. Stomaco disteso, rilassato, contenente liquido grigio-rossigno.

Mucosa dello stomaco di colore grigiastro, in alcuni punti rossigno per imbibizione sanguigna e sparsa di rilievi per sviluppo di gaz.

Mucosa intestinale diffusamente anemica, sebbene in alcuni punti rossigna per imbibizione sanguigna.

Fegato un po' più piccolo del normale, gialliccio alla superficie del lobo destro, rossigno-sbiadito nel suo interno, facilmente lacerabile, anemico specialmente nel lobo sinistro.

Cistifellea mediocrementemente piena di bile densa e-nerastra.

Milza di volume normale, rilassata, flacida, rossigna e traente al lilla.

Capsula liscia, appena un po' increspata.

Reni più piccoli del normale, di color rossigno sbiadito alla superficie e di un rosso più scuro nell'interno (imbibizione sanguigna).

Bacino. — Vescica urinaria rilassata, con poca orina citrina un po' torbida, di normale vascolarità in ogni parte, fuorchè sul fondo, ov'è di un rosso-scuro.

L'utero appare libero al di dietro della vescica, ingrossato nel suo corpo, rivestito da sierosa di color rosso vivo per iperemia. Al lato sinistro della porzione sopra-vaginale del collo è una piccola soluzione di continuità, occupata da un grumetto di sangue, per la quale si riesce in vagina proprio di fianco alla porzione del collo recisa. I margini di questa soluzione di continuità sono molli, irregolari, tappezzati da piccoli grumi sanguigni. Le ovaie sono alquanto grosse, rilassate e ricoperte da sierosa iperemica. Le tube falloppiane e le frangie presentano la sierosa vivamente iperemica.

Vagina molto ampia. Al suo fondo vi è il collo dell'utero reciso di traverso il quale presenta un foro, cui succede un canale ampio quanto un cannello di penna d'oca, per cui si entra nella cavità uterina piuttosto piccola. Le pareti dell'utero sono ingrossate per ipertrofia e la sua mucosa è rammollata, ingrossata e tramutata in una poltiglia grigio-rossigna.

L'esame microscopico della porzione vaginale del collo, conservata prima nel liquido di Müller e poi nell'alcole, ha permesso di constatare quanto segue: 1° Iperetofia generale, diffusa del tessuto muscolare liscio e del connettivo interstiziale; 2° Infiltrazione di cellule rotonde, giovani, nel derma della mucosa e negli strati muscolari più superficiali, specialmente all'intorno dei vasi e delle ghiandole tubulari; 3° Sviluppo esagerato delle ghiandole tubulari, che sono ramificate e tappezzate da epitelio cilindrico ben conservato; molte di esse sono ridotte a spazii cistici di forma sferica (uova di Naboth) senza membrana propria, tappezzati anch'essi da epitelio cilindrico ben conservato e contenenti in mezzo a numerosi granuli e a corpuscoli di muco delle grandi cellule rotonde e chiare le quali si veggono derivare dalle cilindriche in degenerazione mucosa; 4° Un'esfoliazione ed una distruzione parziale dell'epitelio, sia di quello cilindrico proprio del canal cervicale, sia di quello pavimentoso appartenente al muso di tinca e specialmente a quello che appartiene al labbro posteriore.

4° Capris Francesca, di 38 anni, massaia, nativa di Alzano, venne in Clinica il giorno 18 marzo 1878. La menstruazione, cominciata a 15 anni, continuò regolare fino ai 25, epoca nella quale, essendo andata a marito, rimase incinta.

Nel 1866 si sgravò di una bimba sana e prosperosa. Ma dopo il parto la sua salute cominciò a declinare. Dapprima un'ostinata dispepsia congiunta a stitichezza e a vertigini, poi un perturbamento della funzione menstruale furono la causa. La menstruazione diventò irregolare; le ricorrenze mensili non avevano luogo al tempo debito, ma sovente anticipavano e qualche rara volta giungevano in ritardo.

All'avvicinarsi di ogni periodo insorgevano dolori vivissimi al basso ventre che s'irradiavano ai lombi, al sacro e alle coscie, poi succedeva uno scolo di materia mucosa, densa, e da ultimo seguiva un'abbondante perdita di sangue, la quale durava da 7 a 10 giorni. In conseguenza di queste perdite frequenti e dei dolori che l'accompagnavano, la donna fu ridotta ben tosto a mal partito. Tentò più volte una cura locale consistente in cauterizzazioni col nitrato d'argento e irrigazioni con liquidi astringenti, ma non avendone mai provato alcun vantaggio, si decise all'ultimo di riparare nella Clinica operativa di Pavia.

S. P. All'esame si trovò il collo dell'utero un po' più voluminoso del normale, di forma cilindrica, di consistenza durissima, quasi cartilaginea e con superficie non decisamente bernoccoluta, ma nemmeno uniformemente liscia. Non vi si notavano soluzioni di continuo, nè granulazioni. L'orifizio esterno pareva molto ristretto. L'utero era fortemente retroverso.

Ghiandole linfatiche inguinali ed iliache sane. Nessun dolore durante il tempo impiegato per l'esplorazione.

Proposta dal professore l'amputazione del collo dell'utero, la donna acconsentì. Ma il dì anteriore a quello destinato all'operazione sopravvenne un grave accidente, che obbligò a rimandarla ad altra epoca.

Mentre si faceva un'irrigazione vaginale con la pompa di Mayer, la donna, che giaceva orizzontalmente nel suo letto, gettò un grido, rovesciò la testa all'indietro, serrò i pugni e le mascelle, contrasse violentemente i muscoli del dorso e rimase in tal modo irrigidita per circa 2 minuti, durante i quali il respiro si fece frequente, superficiale, diafragmatico, il polso celerissimo, e la faccia dapprima pallidissima diventò rossa, accesa e in ultimo violacea. La donna aveva perduto completamente i sensi. A questo accesso di contrazione tetanica, succedette un profondo collasso, durante il quale parve imminente la morte per asfissia. Il polso non era più percettibile e la respirazione si compieva soltanto per mezzo di deboli contrazioni del diaframma.

Mentre le infermiere fregavano ruvidamente le estremità che si facevano fredde e un assistente lavorava di braccia a mantenere una respirazione ar-

tificiale, si corse a prendere un apparecchio a induzione di Ruhmkorff, mediante il quale si riuscì in pochi minuti a rianimare il circolo e il respiro. Quando la donna fu tornata in vita, non accusava dolori di sorta, si lamentava solo di una grande stanchezza e non aveva nessuna coscienza di ciò che si era passato. Il giorno dopo stava come al solito.

Benchè fosse donna di una grande irritabilità nervosa, tuttavia essa assicura che in tutta la sua vita non era mai andata soggetta a convulsioni. Consigliata dal nostro professore, tornò a casa per una settimana e rientrò nella Clinica il giorno 30 aprile, ferma nel proposito di sottoporsi all'operazione che le era stata proposta. Questa venne eseguita il giorno 10 maggio, secondo lo stesso processo adoperato nel caso precedente.

La sezione di tutta la porzione vaginale del collo riuscì netta e incruenta. Nessun accidente venne a complicare la cura. L'escara aderente al moncone si staccò in 8 giorni, e il 25 maggio l'operata lasciò la Clinica perfettamente guarita.

L'esame microscopico della porzione di collo esportata permise di constatare: 1° Un aumento notevole del tessuto fibroso del collo; 2° l'assottigliamento e qua e là la scomparsa dell'epitelio proprio della mucosa vaginale del collo e specialmente di quella appartenente alle labbra del muso di tinca; 3° la presenza di piccole sporgenze coniche in forma di papille semplici, formate da tessuto connettivo embrionale, percorse da vasi capillari e nude affatto di epitelio; 4° numerosi vasi capillari che decorrono nel corio della mucosa e che sembrano terminare liberi alla superficie del collo; 5° rarissime uova di Naboth circondate da tessuto connettivo fibroso e tappezzate solo qua e là da resti di epitelio cilindrico in degenerazione granulograsa; 6° numerosissimi spazii vascolari enormemente dilatati, i quali si presentano ora con la figura di grandi spazii circolari, non distinguibili ad occhio nudo da quelli formati da grosse uova di Naboth, e ora con la figura di larghe lacune irregolari scavate in mezzo al tessuto muscolare liscio e al tessuto fibroso della parete del collo, il quale acquista perciò verso la sua superficie esterna un aspetto spongioso; 7° un processo ulcerativo della mucosa del canal cervicale limitato alla sua parte inferiore e interessante qua e là tutto lo spessore del rivestimento mucoso.

5° *Ipertrofia totale, allungamento e prolasso del collo; prolasso della vagina.*

Bazzarini Luigia, di 42 anni, contadina, nativa di Castel San Giovanni, entrò in Clinica il 4 maggio 1878 per essere liberata di un tumore che le sporgeva fuori dalla vulva.

Non è mai stata ammalata. Menstruata la prima volta a 16 anni, continuò ad esserla poi regolarmente fino all'epoca in cui, essendo passata a marito, diventò gravida. Dopo parecchie gravidanze felici cominciò ad ac-

cusare una sensazione di corpo estraneo nella vagina. In seguito alle dure e continue fatiche, a cui si trovava obbligata come contadina, questo corpo si rese sempre più sensibile e da 2 anni cominciò a far capolino dall'ostio vaginale. Rientrava in vagina quando la donna stava coricata e ricompariva fra le grandi labbra durante il giorno. Da qualche mese poi esso si è abbassato per modo da rendere impacciata la deambulazione. Nessun dolore. Nessun disturbo dal lato della copro e dell'uro-poesi.

L'esame dell'ammalata fece tosto conoscere che si trattava di una procidenza del collo dell'utero. La sua porzione vaginale aveva un volume quasi tre volte l'ordinario, misurava in lunghezza 5 buoni centimetri, aveva una forma leggermente conica, una superficie rugosa ed asciutta ed una consistenza più dura del solito. L'orifizio uterino esterno non era nè ristretto nè allargato, e le due labbra del muso di tinca erano anch'esse più voluminose dell'ordinario. — Quando la donna rimaneva in piedi la procidenza del collo dell'utero si faceva completa e insieme a questo faceva capolino alla vulva anche il fondo della vagina. La mucosa della vagina era anche essa asciutta, quasi cutizzata come quella del collo.

Coll'esplorazione rettale si constatò che anche la porzione sopravaginale del collo era ipertrofica e che aveva una lunghezza di circa 4 cm. In quanto al corpo dell'utero, esso aveva il suo volume ordinario, non presentava alcuna deviazione ed era solo leggermente abbassato.

Il giorno 24 maggio venne eseguita in teatro chirurgico l'amputazione galvano-caustica della porzione vaginale del collo.

L'operazione riuscì facile e spiccia. Ma il compito dell'operatore non era ancora finito. Restava a correggere il prollasso della vagina. A questo scopo il prof. Bottini, dato di mano al cauterio galvanico, scolpì sulla volta e sulle pareti della vagina 7 solchi disposti a guisa di raggi, ciascuno dei quali metteva capo alla superficie di amputazione del collo uterino.

In tal modo l'operatore si proponeva di ottenere la formazione di altrettanti cordoni cicatriziali, la cui presenza doveva avere per risultato di rendere la parete della vagina più fissa, più resistente e perciò meno facile al prollasso.

Compiuta l'operazione, durante la quale la donna non aveva accusato che lievi sofferenze, si fecero frequenti e abbondanti irrigazioni con acqua ghiacciata, le quali vennero continuate ancora per parecchie ore dopo che la donna era stata trasportata nel proprio letto.

La reazione locale passò inavvertita, e la temperatura del corpo non salì mai al disopra di 37°,8 C.

Dopo 11 giorni il processo di eliminazione delle escare era finito, e dopo 20 la paziente poteva discendere dal letto e rimanere in piedi qualche tempo senza che si vedesse ripetersi il prollasso della vagina. Uscita, 15 giugno 1878.

IV. — Difetti di sviluppo (1 caso).

Imperforazione dell'imene (1 caso).

Mezzadra Maria, di anni 3, nativa di Broni, fu portata nella Clinica li 30 aprile 1878.

Incisione crociata dell'imene. Uscita li 3 maggio 1878.

V. — Aborto (1 caso).

Rossaroli Adelaide, di 30 anni, contadina, di Broni, entrò in Clinica il giorno 21 marzo 1878.

Era stata indirizzata all'ospedale per tumore dell'utero. L'esame della paziente dimostrò che si trattava invece di un tumore fisiologico. Si fece diagnosi di gravidanza al 3° mese con feto morto. Il giorno stesso venne confermata la diagnosi. Il feto espulso morto era di circa due mesi e mezzo.

Uscita li 7 aprile 1878.

IX.

Estremità.

Genere di malattia	Numero	Morti
Lesioni traumatiche e conseguenze	16	1
Infiammazioni croniche delle ossa e loro esiti	4	0
Infiammazioni croniche delle articolazioni e loro esiti	11	0
Malattie delle guaine tendinee e delle borse sierose	4	0
Malattie delle vene	1	0
Malattie delle unghie	1	0
Tumori	6	0
Deformità congenite e acquisite	4	0
	<hr/> 47	<hr/> 1
	<hr/>	<hr/>

I. — Lesioni traumatiche (casi 15, morti 1).

a) FERITE (casi 5, morti 1).

1° *Ferita dell'A radiale* (1 caso).

Cuzzani Angelo, di 19 anni, nativo di Garlasco, s'era fissata accidentalmente la punta di un coltello da beccaio nel 3° inferiore della faccia pal-

mare dell'antibraccio sinistro. Un getto intermittente di sangue rosso vivo uscì immediatamente dalla ferita. Con una fasciatura compressiva, improvvisata lì per lì dai suoi vicini, fu arrestata prontamente l'emorragia. Il ferito venne condotto nello stesso giorno alla Clinica Operativa (8 gennaio 1878).

Stretto intorno al braccio un tubo elastico di Esmarch e quindi levata la fasciatura, si trovò nella faccia palmare dell'antibraccio, un dito trasverso al disopra dell'articolazione della mano, una ferita da taglio lunga 3 cent., diretta obliquamente dal margine radiale verso la linea mediana chiusa da un coagulo recente. Tolto via il coagulo si vide in fondo alla ferita l'A. radiale divisa trasversalmente ed incompletamente. Legatura doppia. Sutura intercisa. Guarigione per seconda intenzione. Uscita, 3 febbraio 1878.

2° Ferite lacero-contuse delle parti molli complicate da lesioni delle ossa e delle articolazioni (casi 4, morti 1).

Ferita lacero-contusa del pollice sinistro con apertura dell'articolazione falango-falangea prodotta dalla caduta di un trave.

Guarigione con conservazione dei movimenti. Apiressia durante tutto il tempo della cura. Carena Francesco, di 48 anni, nativo di Garlasco; entrato il 9 aprile, uscito il 27 maggio 1878.

Ferita lacero-contusa del pollice sinistro con frattura comminutiva della prima falange ed apertura dell'articolazione metacarpo-falangea.

Disarticolazione. Guarigione. Poma Giovanni, di 40 anni, nativo di Volunterio; entrato li 17 aprile, uscito li 28 maggio 1878.

Ferita lacero-contusa del ginocchio destro, penetrante nell'articolazione.

Passi Pietro, di 23 anni, cocchiere, nativo di Albezzano, fu accettato nella Clinica il giorno 28 marzo 1878. La mattina di quello stesso giorno un cavallo gli sprangò un calcio che lo colpì nel ginocchio destro, cagionandogli una ferita lacero-contusa. Portato nella sera all'Ospedale, si constatò al lato esterno della rotula una ferita lacero-contusa, obliqua in basso verso la spina della tibia, con margini frastagliati, contusi, divaricati e con fondo coperto di una linfa sanguinolenta.

Le parti molli circostanti apparivano tumide e infiltrate. Il ginocchio era caldo, arrossato, dolentissimo e flesso leggermente.

Premendo dolcemente sui lati della rotula si vedeva uscire dal fondo della ferita e in corrispondenza della linea articolare una piccolissima quantità di sinovia. La rotula era intatta. T. 38°,6 C.

Fatta la medicazione si fissò il ginocchio nella estensione e si sovrappose alla medicazione una vescica di ghiaccio.

Quando si rinnovò per la prima volta la medicazione, in 4^a giornata, si trovò che la tumefazione del ginocchio era aumentata e che la cute circostante alla ferita presentava un colore erisipelatoso. Inoltre premendo sui lati della rotula si fecero uscire dalla ferita due cucchiaini di siero torbido di aspetto purulento. La temperatura aveva oscillato nei primi 4 giorni fra 38°,3 e 38°,7 C.

- 1 aprile. Drenaggio. Irrigazione con acqua fenica 2 l 1/2 0/10.
- 2 » Cessazione dei dolori. T. 37°,1 nel mattino, 36°,8 nella sera.
- 3 » Brivido di freddo. T. 39°,8. La risipola si estende a tutto il

ginocchio. La secrezione della ferita è scarsa e icorosa. Poco siero torbido dal tubo di drenaggio. Irrigazioni ripetute con acqua fenica. Chinino 1 gr. al giorno.

Dal 3 al 10 aprile la risipola si estese a tutta la gamba e al dorso del piede. La ferita conservò un aspetto sporco e grigiastro e la temperatura oscillò fra 38° e 39°,8 C. Si continuò il chinino.

Dal 10 al 20 aprile la temperatura si abbassò, oscillando fra 37° C. nel mattino e 38° C. nella sera. A poco, a poco la risipola scomparve, la ferita acquistò un aspetto roseo, la tumefazione del ginocchio si ridusse di molto e il tubo di drenaggio venne tolto il giorno 19 aprile perchè la secrezione della ferita era di buon aspetto e molto scarsa.

A partire dal 21 aprile cessò la febbre, il ginocchio diventò insensibile alla pressione e la ferita cominciò a chiudersi rapidamente.

Il giorno 10 maggio la cicatrizzazione era compiuta e il giorno 30 dello stesso mese l'infermo lasciò la Clinica guarito. Il ginocchio aveva conservata la sua mobilità, sebbene non completa.

Durante la cura le urine si mantennero olivastre dal 6 al 15 aprile, nel qual tempo, però, non si manifestarono altri segni di carbolismo.

Stritolamento del piede e del 3° inferiore della gamba sinistra, stritolamento del piede destro. Ferita lacero-contusa del capo con denudamento del parietale sinistro.

Adami Francesco, di 55 anni, calzolaio, di costituzione robusta, ubriacone, essendo stanco di vivere, si coricò la sera del 20 giugno 1878, attraverso ad un binario della strada ferrata ed aspettò freddamente per 2 ore il passaggio di un treno, dal quale riportò le lesioni accennate. Trasportato nella Clinica il giorno dopo l'accidente, si distaccarono col coltello le parti stritolate e si medicarono i due monconi pesti e laceri.

Al 3° giorno setticemia acuta. Morte 25 giugno 1878.

All'autopsia si trovò sana la tibia destra: il moncone della tibia sinistra era tutto a scheggie. Nessuna fessura ossea nella rimanente parte della tibia sinistra.

3° *Gangrena traumatica dell'anulare destro.*

Lombardini Ernesto, di 13 anni, era stato preso coll'anulare destro fra due travi e ne aveva riportato una gravissima contusione, seguita da gangrena pochi di appresso. Quando entrò in Clinica, 17 giugno 1878, 20 giorni dopo l'accidente, le due ultime falangi e la metà anteriore della 1^a erano a nudo. Linea di demarcazione della gangrena, poco avanti l'articolazione metacarpo-falangea.

20 giugno. Disarticolazione dell'anulare. Guarigione.

Uscita, 29 giugno 1878.

b) *FRATTURE (7 casi).*

a) *Fratture semplici, sottocutanee (5 casi).*

1° *Frattura della clavicola destra* in seguito a caduta sul palmo della mano. La clavicola è rotta nella sua metà. I due frammenti sono pochissimo spostati. Fasciatura Desault.

Depaoli Rosa, d'anni 31, contadina, entrata il giorno 5, uscita il giorno 6 giugno 1878.

2° *Frattura dell'omero destro* nella metà della diafisi, prodotta da un calcio di cavallo. La frattura è trasversa e i due frammenti non sono spostati. Fasciatura inamovibile con silicato di potassa.

Bianchi Carlo, di 15 anni, campagnuolo, entrato li 23 aprile, uscito li 17 maggio 1878.

Ritornato il primo giugno per farsi togliere la fasciatura, si trovò che la consolidazione era riuscita perfetta.

3° *Distacco traumatico dell'epifisi inferiore dell'omero sinistro.* — Ferrari Antonio, di Fanni, mentre lottava con un suo compagno cadde sul gomito sinistro, battendo con esso sul selciato della via. Portato il giorno dopo all'ospedale, 8 maggio 1878, lo si trovò col gomito assai tumefatto e moderatamente flesso. La piega articolare del gomito era scomparsa e appena al disopra della medesima si sentiva con la palpazione una sporgenza dura e tondeggiante.

L'omero sinistro era di un cent. circa più corto del destro. I movimenti di flessione e di estensione non erano possibili. L'apice dell'oleroano e i due condili dell'omero si trovavano però sulla stessa linea. Abbracciando con una mano l'estremità superiore dell'antibraccio e coll'altra la parte inferiore del-

l'omero e cercando di imprimere loro dei movimenti in senso opposto si constatava una mobilità anormale, accompagnata da dolori e da uno scroscio aspro, ma non secco, come se fosse prodotto dal reciproco sfregamento di due superficie rugose, ma non ossee.

Diagnosticato un distacco traumatico dell'estremità inferiore dell'omero con spostamento del frammento superiore in avanti, si passò immediatamente alla riduzione, e quindi flessò l'antibraccio sul braccio in modo che formassero fra loro un angolo di circa 90°, si praticò una fasciatura inamovibile con silicato di potassa.

Il giorno 22 maggio si tolse la fasciatura e dopo aver fatto eseguire all'antibraccio dei movimenti passivi e moderati di flessione e di estensione la si riapplicò di bel nuovo. Il giorno 2 giugno si ripeté la stessa cosa e assicuratisi che la consolidazione era bene avviata si licenziò il ragazzo, consigliando ai genitori di continuare ancora per qualche tempo nell'uso della fasciatura associato alla ginnastica dell'arto.

4° *Frattura del femore sinistro, 3° inferiore.* — Fasciatura inamovibile con silicato di potassa. Consolidazione perfetta in 35 giorni.

Cerri Giovanni, di 4 anni, entrato il giorno 21 novembre 1877, uscito il 19 gennaio 1878.

5° *Frattura della gamba sinistra*, in seguito a caduta da una seggiola. La tibia restò rotta nel suo 3° inferiore; il frammento superiore, tagliato a becco di flauto, era spostato in basso ed in avanti e sporgeva avanti di sè la cute, che era intatta. Il perone era rotto trasversalmente nel suo terzo medio e i suoi frammenti non erano spostati. Riduzione della frattura e fasciatura inamovibile. Levato l'apparecchio dopo 40 giorni, si trovò la frattura ben consolidata.

Rusca Carolina, di 65 anni, entrata in Clinica il 15 febbraio, uscita il 23 aprile 1878.

β) *Fratture complicate della gamba* (2 casi).

1° Quaranta Giuseppe, di 42 anni, falegname, nativo di Pieve del Cairo, fu trasportato in Clinica li 14 dicembre 1877. Una lunga e grossa stanga di legno lo aveva colpito violentemente sul lato esterno della gamba sinistra, due dita trasverse al disopra del malleolo peroneale. Stramazzato a terra, non potè più alzarsi da sè e venne portato a casa da' suoi compagni. Il piede cadeva giù penzolone e le parti molli apparivano gravemente contuse, ma non ferite in corrispondenza col sito della frattura. Quando fu trasportato da una delle sale chirurgiche dello spedale S. Matteo nella sala di Cli-

nica operativa, il piede e la gamba nei suoi 2/3 inferiori erano enormemente tumefatti, e la cute, coperta di grosse fiattene piene di un liquido torbido e nerognolo, appariva sciolta nella sua continuità per la larghezza di 1 centesimo, in corrispondenza col malleolo esterno.

La tibia e il perone erano rotti alla medesima altezza, a due dita trasverse al disopra dei malleoli. Il frammento inferiore della tibia spostato in alto e in avanti faceva sporgenza al di sotto della pelle assottigliata e di color rosso-livido, mentre il frammento superiore spostato in basso e all'interno era coperto da cute di colore normale. Il piede era ruotato fortemente all'indietro. Movimenti attivi impossibili. Movimenti passivi limitati e dolorosissimi.

La riduzione della frattura eseguita durante la cloro-narcosi, 10 giorni dopo l'accidente, riuscì incompletamente.

Apparecchio inamovibile e fenestrato. La temperatura, che da 4 giorni oscillava fra 38°-39°,2 C., si abbassò il giorno dopo a 37°,5 e si mantenne costantemente nei limiti della temperatura normale, non ostante che si fosse destato nel focolare della frattura un processo di suppurazione che durò fino al giorno 24 marzo, cioè fino al giorno in cui l'ammalato ritornò a casa sua.

La medicazione venne rinnovata ogni giorno attraverso la finestra praticata nel bendaggio. La consolidazione della frattura si avverò dopo 60 giorni. La suppurazione, abbondante in principio, si fece sempre più scarsa, e negli ultimi giorni era ridotta a piccolissima cosa.

Tuttavia la ferita non era ancor chiusa ed esplorando collo specillo si trovò che esisteva un sequestro osseo, poco esteso, ma fisso, il quale apparteneva al frammento inferiore della tibia.

Dodici giorni prima che l'ammalato abbandonasse la clinica si tolse la fasciatura, che era oramai inutile e si diede principio ad esercizi di ginnastica passiva nello scopo di vincere a poco a poco la rigidità articolare, conseguenza della lunga immobilità.

L'ammalato promise di continuare la medicazione antisettica della piccola ferita e la ginnastica passiva del piede ed uscì dalla Clinica il giorno 24 marzo 1878. D'allora in poi non se ne seppe più nulla.

2° Allegrini Angelo, di 23 anni, contadino, accettato nella Clinica il giorno 31 maggio 1878. Essendosi gettato giù da una carrozza che correva a precipizio, ne riportò una frattura della gamba sinistra, 3° inferiore, con uscita del frammento inferiore della tibia attraverso la cute. Riduzione sotto la nebbia fenica. Apparecchio inamovibile e fenestrato.

Nessuna reazione, nè locale, nè generale. Cicatrizzazione della ferita per 2ª intenzione. Consolidazione della frattura assicurata il giorno dell'uscita dalla Clinica, cioè il 30 giugno 1878.

c) LUSSAZIONI (3 casi).

α) *Lussazioni traumatiche recenti* (2 casi).

1° *Lussazione infracoracoidea dell'omero destro*, in seguito a caduta dall'alto. Nisoli Giovanni, di anni 62, contadino di S. Angelo Lomellina, entrò in Clinica li 30 maggio 1878, 5 giorni dopo la caduta.

31. Cloroformizzazione. Trazioni sul braccio combinate colla coattazione. Riduzione facile e pronta della lussazione. Fasciatura di Desault durante 10 giorni, Guarigione perfetta. Uscita, 14 giugno 1878.

2° *Lussazione iliaca del femore sinistro*. — Sorati Francesco, di 19 anni, contadino, di Sartirana, stava lavorando sotto una vecchia capannaccia, quando questa d'un tratto gli rovinò addosso senza lasciargli tempo di svignarsela. In mezzo a quel rovinò un trave gli cadde sull'anca sinistra e lo atterrò. Soccorso immediatamente da alcuni paesani, fu trasportato a casa, dove il medico constatò la lussazione del femore, ordinò l'applicazione di posche fredde e consigliò al paziente di farsi trasportare all'ospedale. Il giorno 1° aprile fu accolto nella Clinica operativa.

L'arto sinistro addutto e ruotato all'indietro misurava in lunghezza 2 1/2 centimetri meno del destro. La coscia era flessa moderatamente sul bacino, il gran trocantere era salito più in alto della linea Roser-Nélaton e con la palpazione si sentiva la testa articolare nella fossa iliaca sinistra. Tutti i movimenti, meno la flessione, erano aboliti, o limitatissimi.

Diagnosticata una lussazione iliaca, completa, del femore sinistro, se ne tentò immediatamente la riduzione. Questa riuscì facilmente mediante la manovra combinata della flessione, adduzione e rotazione della coscia all'esterno eseguita durante la cloro-narcosi.

Riposo assoluto in decubito orizzontale colle ginocchia e coi piedi fissati l'uno all'altro mediante una benda. Dopo 12 giorni il paziente potè lasciare il letto e tentare i suoi primi passi. I movimenti dell'arto sinistro erano tutti possibili, sebbene un po' impacciati. Persisteva un accorciamento apparente dell'arto ed il paziente camminava tenendo il piede ruotato leggermente all'indietro. Uscito il 19 aprile 1878.

β) *Lussazione traumatica inveterata del femore destro, ovalare*, avvenuta da 6 mesi in seguito a caduta da un albero. — Tentativi di riduzione durante la cloro-narcosi. La lussazione non era più riducibile.

Prato Michele, di 43 anni, entrato il giorno 3, uscito il giorno 14 del mese di gennaio 1878.

II. — **Infiammazioni croniche delle ossa e loro esiti (4 casi).**

1° *Osteite fungosa e carie dell'estremità superiore della 1^a falange del pollice destro.* — Incisione dorsale. Raschiamento di tutta la parte cariosa della epifisi col cucchiaino di Simon, risparmiando l'articolazione.

Bossi Luigi, di 25 anni, commesso di negozio, entrato li 19, uscito il 30 giugno 1878, in via di guarigione.

2° *Carie dell'estremità inferiore del 4° metacarpo sinistro, consecutiva a periostite purulenta, cronica, la quale si è svolta spontaneamente 13 mesi prima che l'ammalato ricoverasse in Clinica.* Raschiamento di tutta la parte cariosa col cucchiaino, lasciando integra l'articolazione metacarpo-falangea. Guarigione in 28 giorni. Liberi i movimenti dell'articolazione metacarpo-falangea.

De Piaggi Giuseppe, di 24 anni, calzolaio, ricoverato li 13 aprile, uscito li 29 giugno 1878.

3° *Ascesso sintomatico di carie dell'osso iliaco.* — Achilli Angela, di 10 anni, campagnuola, nata da genitori sani, gracile, ma di buona costituzione, entrò in Clinica li 6 gennaio 1878. Sei mesi prima avea toccato un calcio nell'anca sinistra. Da quell'epoca in poi cominciò a zoppiare e a sentire nell'anca un dolore profondo, che si esacerbava nel camminare. Da un mese in qua la deambulazione non le riuscì più possibile e fu obbligata di restare a letto. I cataplasmi, le sanguisughe ed i cauterii, dei quali porta ancora le tracce sulla regione trocanterica sinistra, non le giovarono a nulla.

S. P. Non può reggersi, nemmeno per poco, sulla gamba sinistra, perchè nel farlo essa prova un dolore troppo acuto nell'anca. Tiene la coscia addotta e flessa sul bacino.

Coricata orizzontalmente sul dorso, i due arti offrono la stessa lunghezza, l'adduzione e la flessione della coscia si correggono facilmente e procedendo con molta delicatezza si possono far eseguire all'arto dei movimenti estesi nella giuntura dell'anca senza provocare forti dolori. Nella parte più alta della faccia anteriore della coscia si sente una raccolta profonda e distintamente fluttuante. La pressione sul grande trocantere, sulla branca orizzontale del pube, sulla tuberosità ischiatica, sulla spina iliaca posteriore sinistra e sul sacro non è dolorosa. La è invece sulla metà anteriore della cresta iliaca e particolarmente sulla fossa iliaca esterna, presso la spina iliaca anteriore superiore.

29 gennaio. Aspirazione di 216 c. c. di pus di buono aspetto e inodoro mediante l'aspiratore Dieulafoy. Pennellature con tintura di iodo forte su

tutta la metà sinistra del bacino e sulla parte più alta della faccia anteriore della coscia. Fasciatura compressiva in corrispondenza della raccolta Protoioduro di ferro internamente.

8 febbraio. Aspirazione di altri 125 c. c. di pus *bonum et laudabile*, Lavatura dell'ascesso con acqua fenica 2 1/2 Olo. Fasciatura compressiva.

20 id. Comincia a reggersi sulla gamba sinistra senza dolori. La raccolta non si è più riprodotta.

24 id. E trasportata a casa, dove continuerà le pennellature di tintura iodica, la compressione e l'uso interno del protoioduro di ferro.

4° *Necrosi e frattura spontanea della tibia sinistra. — Resezione sottoperiosteale di tutta la diafisi.*

Savi Carlo, di 7 anni, campagnuolo, nativo di Montebello, scevro di precedenti gentilizi, di costituzione buona, ma di colorito pallido terreo e molto deperito, fu ricoverato nella Clinica il giorno 7 dicembre 1877. Qualche anno prima era stato colpito da osteo-periostite acuta e spontanea della tibia sinistra, la quale fu seguita da suppurazione, che si aperse da per sé la via attraverso le parti molli lasciando qua e là parecchi fori fistolosi, la chiusura dei quali tardò parecchi mesi. In novembre 1877 gli si accese una grave infiammazione flemmonosa alla gamba sinistra a cui tenne dietro una raccolta di pus che rese necessarie parecchie incisioni.

Ma poi, come lo scolo della marcia non voleva finire e il ragazzo non poteva più reggersi sulla gamba malata e deperiva a vista d'occhio, venne portato nella nostra Clinica, dove si constatò quanto segue:

La gamba sinistra più voluminosa della destra, tumida, edematosa, presentava due chiazze lividastre e depresse, l'una alla parte anteriore e verso la metà, l'altra alla parte interna e verso il terzo inferiore della gamba, nel mezzo delle quali si aprivano due fori fistolosi, da cui usciva un umore senioso e fetente. Scorrendo col dito lungo la faccia interna della tibia si sentiva al suo terzo superiore una depressione brusca, seguita da un rialzo, ch'era fatto da un margine osseo quasi tagliente. Con uno specillo si arrivava pei due fori fistolosi sulla tibia, che appariva denudata e rugosa per un gran tratto e si poté constatare la presenza di un sequestro osseo immobile e di dimensioni sconosciute. Abbracciando la tibia al disopra e al disotto di quella depressione ch'era stata avvertita nel suo terzo superiore ed imprimendo all'osso dei movimenti in senso inverso, si vide che in quel punto esso era sciolto completamente nella sua continuità. — Il ginocchio era alquanto più grosso del compagno, l'articolazione non pareva ammalata. Lo stato generale del ragazzo era assai gramo, però non esistevano lesioni viscerali di sorta.

Il ragazzo era apiretico.

Il 18 dicembre addormentatolo bene e reso l'arto anemico dal piede fino al mezzo della coscia mediante l'apparecchio di Esmarch, si fece lungo il margine interno della tibia un'incisione profonda fino all'osso e lunga quanto tutta la diafisi. — Poi scollato il periostio ch'era molto inspessito ed aderiva all'osso poco tenacemente, si staccò la diafisi in alto e in basso mediante alcuni colpi di scarpello, stando molto vicini alla cartilagine interepifisaria che fu lasciata intatta.

Tolta via così la diafisi dell'osso e fatta la legatura di qualche arteriuzza cutanea si tappezzò la doccia, rimasta al posto della tibia, con una lista di protective silk a cui si sovrapposero alcuni strati di garza e quindi la si colmò con batuffoli di cotone fenico coprendo tutto in ultimo con altri strati di garza ed una larga lista di mackintosh. Compiuta la medicazione si chiuse la gamba in un bendaggio indurito col silicato di potassa preparato alcuni giorni prima e convenientemente fenestrato.

L'operazione fu seguita da febbre traumatica leggera, che cominciò nella seconda e terminò nella sesta giornata. La T. oscillò in questo tempo fra 38°—39° C. — Nessuna reazione locale apparente.

La cavità della ferita si colmò poco a poco con tessuto di granulazione e nessuno accidente venne mai a turbare il processo di riparazione.

Il giorno 13 febbraio 1878 la cicatrice era quasi completa e la riproduzione dell'osso era nettamente indicata dalla presenza di un cordone solido, che partendo dalle due epifisi andava assottigliandosi verso la metà della gamba e rappresentava un rudimento di nuova diafisi.

Il giorno 12 marzo, essendo la cicatrice completa e la riproduzione dell'osso già molto avanzata, si chiuse la gamba in un nuovo bendaggio al silicato di potassa e si permise al ragazzo di fare un po' di moto ogni giorno sopra un carretto.

Quando il 6 giugno fu licenziato dalla Clinica, la nuova diafisi era assai più distinta, quantunque ancora incompleta e lo stato generale del ragazzo era assai florido.

Esame anatomico. — La diafisi della tibia risecata si compone di due pezzi o frammenti: uno superiore, che misura in lunghezza 6 centim. e uno inferiore lungo 11 centim. Questi due frammenti finiscono acuminati nel focolaio della frattura spontanea, hanno una superficie rugosa, bernoccoluta per la presenza di numerosi osteofiti e presentano entrambi una solcatura profonda, nella quale si trovano impegnati due lunghi sequestri che misurano in lunghezza 1 $\frac{1}{3}$ dell'antica corteccia e sono lunghi, uno 5 1 $\frac{1}{2}$ e l'altro 9 1 $\frac{1}{2}$ centim. Questi due sequestri sono molto sottili, hanno margini smangiati e seghettati e sono qua e là attraversati da fori come se fossero rosciati dai tarli. I due frammenti di cui si compone la tibia risecata hanno entrambi i caratteri microscopici della sostanza ossea di nuova formazione.

III. — *Infiammazioni croniche delle articolazioni e le loro conseguenze (11 casi).*

1° *Keiro-artrocece* (2 casi).

α) Castellani Giovanni, contadino nativo di Garlasco, di anni 52, ricoverato in Clinica nei primi giorni di aprile 1878, era stato attaccato la prima volta nel 1870 da osteo-periostite lenta del primo e secondo metacarpeo della mano sinistra, la quale ebbe per esito la carie delle due ossa con apertura di due fori fistolosi a poca distanza dalle corrispondenti articolazioni carpo-metacarpee.

Dopo alcuni anni si accesero qua e là nuovi focolai infiammatori che avevano per sede le ossa del carpo e a poco a poco si apersero nuovi fori fistolosi sul dorso della mano e attorno alla sua articolazione coll'antibraccio dai quali si stabilì uno scolo di marcia tenue e fetente che non cessò più.

All'esame si trovò: tutto l'arto superiore sinistro più piccolo del destro per ipotrofia dei muscoli; la mano sinistra portata nell'iperestensione e nell'abduzione forzata: numerosi fori fistolosi sulla regione dorsale del carpo e attorno all'articolazione della mano, attraverso ai quali uno specillo robusto permette di sentire le ossa del carpo e la superficie articolare del radio rugose e corrose. — Nulla ai visceri toracici e addominali.

5 maggio. Amputazione dell'antibraccio nel suo terzo inferiore col metodo a due lembi, uno radiale e l'altro cubitale.

Drenaggio. — Sutura intercisa. — Guarigione perfetta. — Uscita verso il fine di maggio 1878.

β) Pagone Lorenzo, fornaio di 27 anni, denutrito, macilento, ricoverò nella Clinica il 27 aprile per keiro-artrocece della mano sinistra, nato spontaneamente da circa 10 anni.

Da 4 fori fistolosi esistenti sul dorso della mano si penetra con uno specillo in una larga cavità marciosa scavata in mezzo alle ossa del carpo. — Il capo articolare del radio è ingrossato e la sua superficie articolare è rugosa e smangiata. — Polmoni sani.

3 maggio. Amputazione dell'antibraccio nel suo terzo inferiore col metodo a lembi interno ed esterno. Drenaggio. Sutura intercisa.

Riunione per prima intenzione. Guarigione in 15 giorni. Licenziato li 25 maggio 1878.

L'esame anatomico dimostrò che si trattava nell'un caso e nell'altro di carie fungosa delle articolazioni del carpo e di quella della mano.

2° *Carie dell'articolazione metatarso-falangea 1^a* (2 casi).

α) Campoverde Giuditta, di 32 anni, contadina, di tempra robusta. Nel mese di ottobre 1877 era stata colta da osteo-periostite acuta e spontanea della prima e seconda falange dell'alluce sinistro. — Il dito tumefatto, dolentissimo, aveva raggiunto in poco tempo un volume doppio del normale. Tre mesi dopo la cute si ulcerò al lato interno della prima falange dando esito a poca marcia tenue e fetente. D'allora in poi cessarono i dolori, la gonfiezza del dito si ridusse di alquanto, ma continuò lo scolo della marcia sottile e fetida, per cui venne alla Clinica il giorno 29 aprile 1878.

All'esame della località si trovò guasta per carie la prima falange e l'articolazione di questa col primo metatarseo. Quest'ultimo appariva più grosso del destro.

17 maggio. Disarticolazione del primo metatarseo dal primo cuneiforme col metodo ovalare. Sutura intercisa.

L'operata si mantenne apiretica per tutto il tempo della cura. La ferita si chiuse per la seconda intenzione. Uscita, 19 giugno 1878.

Esame anatomico. Necrosi totale della seconda falange. Distruzione ulcerosa del capo articolare anteriore, carie della diafisi e del capo articolare posteriore della prima falange. Cartilagine d'incrostazione del capo articolare anteriore del primo metatarseo rugosa e di colore bianco-giallognolo.

β) Bracci Carlo, di 7 anni, gracile, ma sano, entrato il giorno 24 aprile 1878. Tumefazione lenta dell'articolazione metatarso-falangea prima del piede sinistro in seguito a causa traumatica (distorsione). Ulcerazione della cute al lato interno dell'articolazione dopo 7 mesi.

Collo specillo si sentono i due capi articolari rugosi.

Proposta l'amputazione del primo metatarso, i genitori non acconsentono. Licenziato il 1° marzo 1878.

3° *Pedartrocace* (2 casi).

α) Monti Carlo, di 22 anni, contadino di Lardaro (Tirolo), cominciò a lagnarsi nell'ottobre 1876 di dolori ricorrenti e di una sensazione di stanchezza al piede destro. Nell'agosto 1877 il piede era diventato tumido in corrispondenza della faccia dorsale del tarso ed i dolori si erano fatti più insistenti. Trovandosi a quell'epoca in Zurigo, ricoverò all'ospedale cantonale, dove fu sottoposto per 12 settimane all'immobilizzazione del piede col bendaggio ingessato e alle pennellazioni di tintura di iodo, ma senza alcun vantaggio. Per la qual cosa gli fu proposta l'amputazione del piede. Ma

egli non accettò e tornò zoppicante al suo paese. — Dopo due settimane, durante le quali i dolori si eran fatti più intensi, si formò una raccolta marciosa al lato interno dell'articolazione metatarso-falangea 1^a la quale venne aperta dal medico locale. L'incisione della cute si convertì in un foro fistoloso che non si chiuse più. — E siccome i dolori continuavano e la tumefazione del piede non accennava mai a diminuire, così il paziente ricorse alla nostra Clinica, dove fu accolto il 26 gennaio 1878.

S. P. — Tumefazione notevole di tutta la regione tarsea del piede destro; dolore vivo, provocato dalla pressione fatta sull'estremità posteriore dei tre primi metatarsi, sui tre cuneiformi, sul cuboide e sullo scafoide; foro fistoloso al lato interno dell'articolazione metatarso-falangea I. Penetrando per questo foro con un robusto specillo, si penetra nello spessore dei cuneiformi, rammolliti e corrosi. — Il piede destro forma colla gamba un angolo retto ed i suoi movimenti sono limitatissimi. — Lo stato generale del paziente è discretamente buono.

7 febbraio. Amputazione medio-tarsea col processo di Sedillot fatta durante la cloro-narcosi e previa l'ischemia artificiale dell'arto coll'apparecchio di Esmarch. Drenaggio. Sutura intercisa.

Riunione per prima intenzione della ferita cutanea. Guarigione perfetta in 25 giorni. Apiressia durante tutto il tempo della cura. Protesi. Uscita, 4 aprile 1878.

Esame anatomico. — Ulcerazione della cartilagine d'incrostazione dei tre primi metatarsi e dei tre cuneiformi. — Degenerazione grassa della cartilagine d'incrostazione del cuboide e dello scafoide. — Carie del primo cuneiforme ed osteite rarefacente delle altre ossa accennate.

β) Cusani Felice, di 25 anni, contadino di S. Giulietta, nato da genitori sani, è gracile, dimagrito, ma scevro da affezioni viscerali. Dopo una grave distorsione sofferta nell'agosto 1875 venne colto da artrite, a forma lenta, nel piede sinistro, la quale fu curata inutilmente con cataplasmi e rivulsivi cutanei. — Non ostante che il piede fosse tumido e dolente, continuò a camminare e a lavorare.

Nella primavera 1878 ricoverò nello stabilimento termale di Acqui dove fu sottoposto alla cura dei fanghi, ma senza alcun profitto.

Indirizzato alla nostra Clinica, vi fece il suo ingresso il giorno 16 giugno 1878.

S. P. — Tumore notevole nell'articolazione tibio-tarsea destra con foro fistoloso sotto il malleolo interno. Collo specillo si penetra nell'astragalo e nell'articolazione tibio-astragalea, che è tutta rugosa. Rumore di sfregamento aspro durante i movimenti di flessione e di estensione del piede. — Movimenti di lateralità non estesi, ma distinti.

18 giugno. Amputazione della gamba nel suo terzo inferiore, appena al disopra dei malleoli, fatta col metodo circolare.

Drenaggio. Sutura intercisa. Riunione per prima intenzione delle labbra cutanee della ferita. Nessuna reazione nè locale nè generale.

Il giorno 30 giugno (chiusura della Clinica) fu trasportato nel comparto chirurgico dell'egregio dottor Cattaneo, d'onde uscì poco dopo, completamente guarito.

Esame anatomico. — Osteite rarefaciente del calcagno e dell'astragalo. Carie dell'articolazione tibio-astragalea.

4° Gono-artrocece (5 casi).

α) *Artrite fungosa del ginocchio sinistro.* — *Flessione del ginocchio ad angolo retto.* — Morosi Gaudenzio, di 30 anni, contadino di Galliate, di genitori sani e di buona costituzione, ma dimagrito per lunghi patimenti e per insufficiente alimentazione, fu ricoverato nella Clinica il 12 dicembre 1878.

Nel settembre 1875, dopo aver lavorato lungo tempo in luogo umido, fu preso da un dolore nel ginocchio sinistro, malgrado il quale continuò a lavorare fino al febbraio 1876.

Ma in quell'epoca, essendo caduto da un carro ed avendo battuto del ginocchio sinistro sul suolo, il dolore, che non era cessato mai, si esacerbò a tal punto da costringerlo a letto per una settimana. Poi, continuando il dolore ed essendosi inoltre tumefatta la giuntura, M. G. riparò nell'ospedale maggiore di Novara, dove venne curato con sanguisugi locali e con vescicanti.

Uscitone di lì a due mesi, continuò a starsene fra il letto e il lettuccio per 8 mesi incirca, durante i quali la gamba a poco a poco si era flessa sul ginocchio, mentre questa aveva continuato a gonfiare e a dolere, sì che all'ultimo si vide costretto a camminar colle grucce. — Un bel dì M. G. lasciò Novara e s'incamminò a piedi verso Pavia, dove arrivò dopo quattro giorni di marcia, e fu accettato nella Clinica operativa.

S. P. Ipotrofia di tutto l'arto inferiore sinistro; gamba flessa sul ginocchio ad angolo retto; ginocchio tumefatto ed uniformemente tondeggiante. La sua circonferenza misura 2 1/2 centim. più di quella del destro. Pressione sul condilo interno del femore e sulla tuberosità interna della tibia molto dolorosa. Rotula fissa. Nessun versamento nella cavità sinoviale. Movimenti attivi aboliti, meno quello di flessione; movimenti passivi limitatissimi e assai dolorosi.

Cura. — Riposo assoluto. Pennellature di tintura iodica e fasciatura compressiva dal giorno dell'ingresso al 25 aprile 1878.

24 gennaio. Raddrizzamento forzato durante la cloro-narcosi. Fasciatura inamovibile con silicato di potassa. Per 5 giorni l'ammalato si lagna di dolori vivi nel ginocchio. Nessuna reazione generale.

14 febbraio. Levata la fasciatura si trova che il ginocchio comincia a impicciolire. I dolori sono cessati, ma si ridestano sotto la pressione, specialmente se fatta sul condilo interno del femore. Si ripete la fasciatura compressiva dopo una generosa pennellatura con tintura di iodo forte. Estensione permanente coi pesi.

12 marzo. Raddrizzamento perfetto e stabile. Nessun dolore anche sotto la pressione. Ginocchio ancora ingrossato.

20 marzo. Comincia a scender dal letto. Può camminare per qualche ora di seguito senza soffrire. Stato generale molto migliorato.

25 marzo. Esce guarito.

β) *Artrite fungosa del ginocchio destro*. — Carnevale Giuseppe, di 40 anni, sellaio, di alta statura, di forme atletiche, fu accettato nella Clinica li 22 gennaio 1878.

I suoi genitori sono morti in giovine età. Contrasse la sifilide mentre era soldato e ne guarì mediante cura specifica. Sei anni fa fu colto da emottisi, che si ripeté l'anno appresso e poi mai più.

In agosto 1873, mentre stava levandosi uno stivale, sentì uno scroscio nel ginocchio destro, al quale tenne dietro un dolore leggero, ma continuo. A poco a poco il ginocchio cominciò a intumidire e la tumefazione andò sempre crescendo, benchè lentissimamente.

Tentò varî rimedi, provò per 2 stagioni i fanghi d'Acqui, ma senza alcun profitto. Non restò però mai 2 giorni a letto.

Quando entrò nella Clinica, il ginocchio destro era uniformemente tumido e rotondeggiante. La sua massima circonferenza misurava 39 centim. mentre il sinistro ne misurava solo 36. L'estremo superiore della tibia e i condili del femore parevano ingrossati. La rotula era fissa. La pressione sui condili, sulla tuberosità interna della tibia e sulla rotula era dolorosa, ma non molto. Ai lati della rotula si sentiva una specie di falsa fluttuazione. Movimenti limitati e dolorosi.

24 gennaio. Bendaggio fenestrato al silicato di potassa. Pennellature di tintura di iodo forte ripetute ogni due giorni.

18 febbraio. Torna a casa sua per affari urgenti.

13 marzo. Rientrato nella Clinica. Tolto il bendaggio, si trova che il volume dal ginocchio si è ridotto notevolmente. Movimenti attivi limitati. Movimenti passivi completi e dolorosi.

Si rinnova il bendaggio inamovibile, col quale l'ammalato ritorna al suo paese il 20 marzo 1878.

γ) *Artrite fungosa del ginocchio sinistro*. — Flessione del ginocchio ad angolo retto. — Calatroni Gerolamo, di 7 anni, nato da genitori sani, robusto,

ben nutrito, fu accolto nella Clinica li 4 febbraio 1878, per artrite fungosa del ginocchio sinistro sviluppatasi in seguito ad una caduta, che aveva avuto luogo un anno prima.

Il ginocchio ingrossato e flesso ad angolo retto presentava sul lato esterno della fossa poplitea un'ulcera della larghezza di un soldo, a margini minati e rossi e con fondo coperto di granulazioni rosee. L'ulcera interessava soltanto la cute. L'estensione attiva della gamba non era possibile ed ogni tentativo di estensione passiva provocava atroci dolori al piccolo ammalato. Il ginocchio era caldo e dolente alla pressione. Apiressia.

Cura. — Dal 6 febbraio al 12 marzo, fasciatura compressiva e pennellature con iodoformio. Medicazione dell'ulcera cutanea.

12 marzo. Raddrizzamento forzato durante la cloro-narcosi. Bendaggio inamovibile al silicato di potassa. Il giorno appresso si praticò nel bendaggio una finestra, la quale permette di rinnovare la medicazione dell'ulcera. Il raddrizzamento non fu seguito da reazione, nè locale, nè generale.

All'immobilizzazione della giuntura si aggiunse dopo 8 dì la distrazione permanente coi pesi (5 chilog.).

1° maggio. Si tolse il bendaggio. Il raddrizzamento era perfetto e stabile. Il volume del ginocchio quasi uguale a quello del suo compagno e l'ulcera quasi completamente cicatrizzata.

Dal 1° maggio al 26 giugno, immobilizzazione del ginocchio alternata con esercizi moderati di ginnastica dell'articolazione.

21 giugno 1878. Uscita.

δ) Pretti Pietro, di 26 anni, muratore, di buona e robusta costituzione, fu ricoverato il giorno 18 febbraio per artrite fungosa consecutiva a distorsione e non ancora molto avanzata.

Cura. — Pennellature con tintura di iodo forte. Bendaggio compressivo, inamovibile.

Esce migliorato li 13 marzo 1878.

ν) *Artrite fungosa. — Carie dell'articolazione del ginocchio destro. — Ascesso centrale dell'estremità superiore della tibia. — Amputazione della coscia nella sua metà.* — Bodratti Pietro, di 24 anni, calzolaio, nativo di Zeme (Lomellina) di costituzione robusta, ma deperito in conseguenza di profusa suppurazione e di lunghi patimenti, ricoverò nella Clinica operativa il giorno 6 maggio 1878.

Non fu mai ammalato fino ai 20 anni. A quell'epoca, senza nessuna causa conosciuta, cominciò un dolor muto ed una sensazione di stanchezza nella giuntura del ginocchio destro. Dopo un anno il ginocchio gli parve diventato un po' più grosso e sebbene non fosse più dolente del solito andò a prender

consiglio dal medico del paese. Fece unzioni di unguento mercuriale, applicò vescicanti, ma non volle restare neppure un giorno in riposo. Dopo due anni il dolore si fece più vivo, più insistente, il ginocchio ingrossò straordinariamente, finchè un bel giorno si formò una piccola raccolta marciosa al suo lato interno la quale si aprì spontaneamente e non si chiuse più. In seguito tentò nuovi rimedi, fra cui la cauterizzazione trascorrente col ferro arroventato. Ma ciò non impedì la comparsa di un nuovo ascesso al lato esterno dell'articolazione al quale tenne dietro la formazione di un altro foro fistoloso. Intanto il camminare gli riuscì a poco a poco impossibile, perchè assai doloroso e la continua perdita di pus lo rese debole e grammo, per la qual cosa si decise di ricoverare nell'ospedale.

S. P. Il ginocchio destro è uniformemente tumefatto e dolente alla pressione. La gamba è flessa moderatamente sul ginocchio, e non permette nessun movimento attivo. I movimenti passivi sono quasi nulli e dolorosissimi. Due fori fistolosi l'uno sul lato interno, l'altro sul lato esterno del ginocchio permettono allo specillo di penetrare nel cavo articolare dove la superficie dei due condili del femore e il capo della tibia sono sentiti ruvidi, scabrosi.

Il giorno 17 maggio, cloroformizzato il paziente e fatta l'ischemia artificiale dell'arto col metodo di Esmarch, si procedette all'amputazione della coscia nella sua metà col processo a due lembi, anteriore e posteriore. Si fecero 23 legature con catgut fenicato e quindi si faradizzò direttamente la superficie di amputazione.

Assicurata così l'emostasia, s'interpose un grosso tubo da drenaggio fra i lembi, che furono riuniti con 18 punti di sutura intercisa.

Dopo 24 ore si tolsero 9 punti di sutura e dopo 36 si levarono gli altri sostituendoli con listerelle di cerotto adesivo fenicato.

19 maggio. Riunione per prima intenzione — nessuna reazione locale. 8 ant. T. = 37° C. — 2 pom., forte brivido di freddo T. = 39,3. La temperatura si mantiene elevata tutta la notte oscillando fra 39° — 40° C. Purgante. Tre evacuazioni alvine.

20 maggio. Dalle 8 alle 11 pom. la T. oscilla fra 39°,8 — 40° C. Pelle arida. Sete intensa. La ferita d'operazione non presenta nulla di notevole. Il tubo da drenaggio funziona benissimo.

Chinino 1 gramma. Acquavite.

21-23 maggio. Febbre continua. Temperatura oscillante fra 38°,1 — 39°,5 C. Iniezioni ipodermiche di bisolfato di chinino. Salicilato di soda. Acquavite. Ghiaccio. La mattina del 23 sputo sanguigno. L'esame del torace rivela una polmonite catarrale doppia. La sera del 23 vaniloquio, delirii. In un tentativo di scendere da letto la cicatrice si rompe in un punto e le due labbra della ferita si scostarono per la lunghezza di 1 1/2 cm.

La polmonite compì il suo ciclo in 8 dì — passati i quali la T rientrò nei limiti fisiologici e non ne uscì più, durante tutto il tempo della cura.

La ferita d'operazione, malgrado questa grave complicazione finì per ripararsi completamente. L'infermo cominciò a lasciare il letto per qualche ora il giorno 10 di giugno e il giorno 24 abbandonò la Clinica perfettamente guarito.

Esame anatomico. — La rotula è fissata contro la fossa intercondiloidea da un tessuto connettivo, cicatriziale che sostituisce quasi intieramente il suo rivestimento cartilagineo.

La cartilagine d'incrostazione del condilo interno del femore e della interna cavità glenoidea della tibia è quasi intieramente consumata, distrutta da granulazioni fungose provenienti dalla superficie ossea sottostante. La cartilagine della cavità glenoidea esterna della tibia e quella del condilo, esterno del femore è appena attraversata in qualche punto da piccoli bottoni carnosì, nel resto ha conservato il suo spessore normale, sebbene la sua superficie libera appaia meno liscia, qua e là s fibrata e di un color bianco sporco.

La sinoviale non è più distinguibile e la superficie interna della capsula articolare enormemente inspessita e tutta coperta di fungosità pallide, sbiadite. — L'estremità superiore della tibia è rammollita, e contiene nella sua parte centrale una piccola raccolta marciosa del volume di una nocciuola. Osteite rarefaciente dell'estremità inferiore del femore. La sua sostanza spongiosa è occupata da midollo giallo, e in qualche punto di midollo gelatinoso.

La cavità midollare del femore è occupata da midollo di color feccia di vino nel suo terzo inferiore e la sua corteccia è alquanto assottigliata.

IV. — Malattie delle guaine tendinee e delle borse sierose (4 casi).

1° *Sinovite tendinea acuta* (1 caso).

Giorgi Rosa, d'anni 9, entrata li 2 giugno 1878, era stata colta, una settimana prima, e senza nessuna causa apprezzabile, da un dolore vivissimo al lato interno dell'articolazione del piede sinistro, accompagnato da tumefazione e rossore della cute e da aumento di calore in tutto il piede. L'esame dimostrò che si trattava di una leggera raccolta nella guaina tendinea del lungo flessore comune, del flessore lungo del pollice e del tibiale posteriore con infiltrazione del tessuto cellulare circostante.

L'applicazione di una borsa piena di ghiaccio, il riposo assoluto e più tardi l'uso della tintura di iodio forte combinato colla fasciatura compressiva, fecero tosto ragione del male. Dopo 23 giorni tutto si era dissipato e la Giorgi fu licenziata guarita li 30 giugno 1878.

2° *Ganglio alla regione dorsale dell'articolazione della mano destra* (1 caso).

Comparve la prima volta due anni fa e fu trattato inutilmente coi solventi. Schiacciato l'anno scorso, si riprodusse dopo 19 di. Ha il volume di una ciliegia, è fisso, indolente, trasparente.

25 novembre. Schiacciamento. Pennellazioni con tintura di iodio. Fasciatura compressiva. Guarigione stabile.

Rizzoli Ernesta, contadina di 16 anni, entrata il 21 novembre, uscita li 20 dicembre 1877.

3° *Igroma cronico, ulcerato, della borsa prerotulea* (2 casi).

α) Gazzaniga Carlo, contadino di 68 anni, di costituzione robusta, pelagroso, entrò nella Clinica li 24 gennaio 1878.

Da circa 20 anni, senza nessuna causa apprezzabile, gli crebbè sulla faccia anteriore del ginocchio sinistro un tumore molle, fluttuante, indolente alla pressione e fisso sulla rotula, il quale da principio aveva il volume di una mandorla e dopo circa una dozzina di anni si era fatto grosso come una testa di feto a termine. Dopo di esser rimasto stazionario per 7 od 8 anni, un bel giorno crepò, lasciando uscire una grandissima quantità di un liquido colore cioccolatto, misto a detriti ed a grumi di sangue. Da quel giorno in poi le dimensioni del tumore si ridussero a quelle di una melarancia, ma nello stesso tempo la sua apertura cominciò ad allargarsi a poco a poco, e mentre ne usciva tutti i giorni un umore sanioso e puzzolento faceva pure capolino per essa una sostanza rossastra e molliccia, che prendeva la forma di una testa di fungo. All'esame della località si trovò sulla regione prerotulea sinistra un tumore della grossezza di un arancio, aderente alla rotula, di consistenza cartilaginea e coperto da cute sana meno nella sua parte più saliente, dove mostrava un'ulcera larga quanto uno scudo e a margini callosi dalla quale protrudeva una massa giallo-rossastra e di consistenza carnosa che si allargava al di fuori dell'ulcera come una testa di fungo.

Con uno specillo si penetrava facilmente in questa massa, che non dava sangue e che ad occhio nudo pareva formata di fibrina coagulata. L'esame microscopico, fatto seduta stante, confermò che essa era appunto costituita da fibrina.

Tutto il tumore si allargava all'intorno oltre i limiti della rotula sulla quale era fissamente impiantato.

I movimenti del ginocchio erano liberi e non dolorosi.

Diagnosi. — Igroma cronico ulcerato.

14 gennaio. Anestesia locale. Ischemia artificiale. Escissione della metà anteriore dell'igroma compresa la parte ulcerata. Liberata la cavità dell'i-

groma dai coaguli fibrinosi che lo riempivano, si raschiò e si esportò con un cucchiaino a margini taglienti tutta la massa di connettivo fibroso che ne rinforzava la parete. Quindi si riempì la cavità con sfilì imbevuti in una soluzione fenica 2 1/2 0/0 e si fece la medicazione.

Reazione locale insignificante. Apiressia durante tutto il tempo della cura consecutiva. Il processo di riparazione durò lungo tempo; finalmente il giorno 9 aprile l'operato venne dimesso dalla Clinica guarito.

β) Ghisletti Rosa, di 52 anni, contadina di buona costituzione, entrata li 27 aprile 1878, è affetta da igroma cronico della borsa prerotulea destra, il quale dura da circa 7 anni e si è formato indipendentemente da ognuna delle cause ordinariamente conosciute. Ha il volume di un arancio e pareti dure come la cartilagine ed è coperto da cute sana meno nella sua parte più prominente, dove esiste un'apertura fistolosa, larga 1 cm., dalla quale esce un umore tenue, puzzolento e di color nerastro.

21 maggio. — Escissione parziale delle pareti dell'igroma combinata col raschiamento della restante superficie interna.

Nessuna reazione generale. Reazione locale moderatissima. — Guarigione completa in 30 giorni.

Uscita, 22 giugno 1878.

L'esame dei pezzi esportati in questi due casi dimostra la struttura fibrosa, compatta della parete dell'igroma, nel cui spessore si trovano abbondanti sali calcarei e sulla cui superficie interna non esiste più traccia di rivestimento endoteliale.

V. — Malattie delle vene.

Varici congenite dell'arto superiore destro (1 caso).

Gaggiotti Adelaide, contadina di 23 anni, entrò nella Clinica li 15 febbraio 1878.

Ha genitori sani, fu menstruata la prima volta a 15 anni, passò a marito a 21 e a 22 si sgravò di una bimba sana e ben conformata.

Fino dai primi giorni dopo la nascita i suoi genitori avevano osservato ch'essa alla piega del gomito destro aveva delle vene più grosse e più turghide delle altre.

Col crescere d'età, le vene di questa regione diventarono più grosse, restando però sempre limitata l'ectasia alla piega del gomito. Ma dal decimo anno in su cominciavano comparire qua e là dei piccoli gavoccioli sul dorso del braccio, dell'antibraccio e della mano, i quali a poco a poco andarono aumentando in numero e in grossezza. Comparsa la menstruazione

questi gavoccioli impicciolivano ad ogni epoca mensile per rifarsi più grossi appena era cessato il flusso menstruo.

Non erano dolenti, solo che il braccio destro era alquanto più debole dell'altro, ed i suoi movimenti riuscivano incompleti. Durante i 9 mesi della gravidanza essi impicciolirono di nuovo e rimasero piccoli fino alla fine di essa. Ma poi, dopo lo sgravio, ripresero ad ingrossare, l'arto si fece sempre più deforme, i suoi movimenti, specialmente quelli di pro- e supinazione, divennero più limitati, e da ultimo, in seguito a lavori faticosi, cominciò a sentire qua e là delle trafitture nel braccio le quali la decisero a venire alla Clinica.

S. P. L'arto superiore destro è più voluminoso del sinistro, i suoi rilievi muscolari sono in alcune parti cancellati, in altre esagerati; la sua superficie è solcata qua e là da grosse vene e mostra delle bozze di varia grossezza e di colore bluastro.

Misurata la circonferenza delle due braccia a differenti altezze, si trovò:

	Arto destro	Arto sinistro
Braccio 3° superiore	30 cm.	25 cm.
» alla metà	28 »	22 »
» 3° inferiore	28 »	21 »
Piegia del gomito	27 »	23 »
Antibraccio 3° superiore	27 »	22 »
» alla metà	22 »	20 »
Articolazione della mano	16,5 »	15 »

Lunghezza del braccio destro, dal margine anteriore dell'acromion all'epitroclea, =26,5 cm. come quella del sinistro.

Lunghezza dell'antibraccio destro, dall'apice dell'olecrano all'apofisi stiloide del cubito, =22 cm.; lunghezza dell'antibraccio sinistro =23 cm.

Le epifisi inferiori del radio e del cubito destro sono assai meno grosse di quelle di sinistra. L'antibraccio destro si mette abitualmente in posizione flessa e tra la pro- e supinazione.

La forza muscolare del braccio destro (dinamometro a pressione) è uguale a 20 e quella del sinistro =60°. La sensibilità cutanea è presso a poco uguale in ambo le braccia.

Mano destra. Sulla regione dorsale, in corrispondenza del 1° spazio metacarpeo vi sono due nodi varicosi del volume di una piccola noce, riducibili sotto la pressione. Un altro più piccolo corrisponde al 2° spazio metacarpeo e si trova sul corso di una vena, la quale in corrispondenza dell'articolazione della mano si gonfia uniformemente ed acquista il calibro d'una grossa penna d'oca. Movimenti delle dita e della mano pochissimo limitati.

Antibraccio destro. Immediatamente al disopra dell'articolazione della mano vi è un nodo varicoso del volume di una nocciuola, contenente dei corpic-

ciuoli duri e mobili sotto la cute, la quale in corrispondenza del medesimo mostra alcune chiazze di color rosso-cupo. Sulla restante superficie dorsale dell'antibraccio si designa nettamente un intreccio di vene inturgidite e si sentono alla palpazione numerosi nodetti duri, mobili e della grossezza d'un grano di riso. Sulla faccia palmare, un dito trasverso sopra l'articolazione della mano e proprio sul decorso dell'A. radiale, vi è un nodo varicoso grosso come una nocciuola, completamente ridicibile e aderente colla cute, la quale ha un color rosso-pavonazzo. Anche sulla faccia palmare dell'antibraccio traspare di sotto alla cute un intreccio di vene turgide con nodetti varicosi sparsi qua e là e si sentono alla palpazione dei corpicciuoli risiformi, però meno numerosi che alla faccia dorsale. Movimenti di pro- e supinazione molto limitati.

Piegia del gomito. Intreccio fitto e irregolare di vene sotto-cutanee in mezzo alle quali non si può più distinguere il corso della cefalica, della basilica e delle due mediane cefalica e basilica: Cute sparsa di macchiette bluastre. Nessun nodo varicoso.

Braccio. Niuna flebectasia sulla faccia posteriore. Massa muscolare del tricipite più prominente e più voluminosa del normale, ma floscia, cascante e incapace di contrarsi potentemente. Molti e grossi nodi varicosi sulla faccia anteriore, alcuni mobili sotto la cute, altri aderenti con essa. Alcuni di essi hanno il volume di una grossa noce, sono riducibili solo in parte e contengono dei corpicciuoli duri e mobili; altri non sono visibili, ma si sentono sotto la cute in forma di nodi duri e quasi fissi. Contrazioni del bicipite e del coraco-braciale debolissime.

Spalla. Deltoidi poco sviluppati. Presso il margine posteriore del deltoide tre chiazze cutanee di color pavonazzo e della larghezza di 1½ centesimo; nessuna varice nè visibile, nè sensibile al tatto. Sulla parete anteriore dell'ascella, lungo il bordo inferiore del gr. pettorale numerose macchie cutanee, cerulee; niuna varice; sensibili invece sotto la cute parecchi nodetti duri e movibili.

Nell'ascella e nella regione sopra e sotto clavicolare, nessun tumore e nulla che eserciti pressione sul corso della V. ascellare o della subclavia.

Sistema arterioso normale dappertutto. Cuore e polmoni sani.

26 febbraio. Si stringe leggermente l'arto alla sua radice col tubo elastico di Esmarch e si fanno 15 iniezioni di cloralio (cloralio 1 p. Acqua distillata 2 p.) nei diversi gavoccioli venosi.

Poche ore dopo, la maggior parte di questi cominciano a indurire.

Il giorno appresso niuna reazione: nodi varicosi molto impiccioliti, duri, indolenti. Fasciatura compressiva dalla radice delle dite alla spalla.

10 marzo. Scomparsa la maggior parte dei nodi varicosi: ne persistono alcuni al braccio, piccoli e duri, uno poco al di sotto della piegia del go-

mito ancora grosso, ma duro, ed uno grosso e molle sulla faccia dorsale e nel 3° inferiore dell'antibraccio. Il volume di tutto l'arto era notevolmente diminuito, le trafitture nel braccio e nella mano erano cessate, i muscoli, durante le loro contrazioni, si designavano meglio, però la forza muscolare non era ancora sensibilmente aumentata.

15 marzo. Miglioramento persistente. Si consiglia alla donna qualche nuova iniezione nel nodo varicoso rimasto immutato nel 3° inferiore dell'antibraccio, ma essa vi si rifiuta e viene licenziata dalla Clinica.

Le misure relative alla circonferenza dell'arto destro, prese il giorno dell'uscita, e raffrontate con quelle dell'arto sinistro, diedero le cifre seguenti:

	Arto destro	Arto sinistro
Braccio 3° superiore	27 cm.	25 cm.
» alla metà	24 »	22 »
» 3° inferiore	23 »	21 »
Piega del gomito	25 »	23 »
Antibraccio 3° superiore	24 »	22 »
» alla metà	21 »	20 »
Articolazione della mano	16 »	15 »

VI. — Malattie delle unghie.

Onichia maligna (1 caso).

Ferrari Giuseppe, di 4 anni, nato da genitori sani, robusto, ben nutrito, fu portato alla Clinica il giorno 15 marzo 1878 per onichia maligna al pollice del piede destro, venuta spontaneamente due anni prima. Il dito, ingrossato e terminato a clava, aveva un colore rosso-pavonazzo ed era dolentissimo. L'unghia sottile, nerastra, smangiata sui margini, pareva quasi macerata ed era molle e poggiava sul suo letto soltanto colla sua metà posteriore. La metà anteriore era sollevata da un tessuto fungoso di aspetto grigio-sporco. Intorno alla sua radice vi era un'ulcera larga 1½ cm., di forma semilunare, con margini irregolari, duri, lardacei, e con fondo grigio-sporco coperto da uno strato di umore torbido, sottile, puzzolentissimo.

L'esplorazione delicata dell'ulcera mediante uno specillo provocava un dolore intensissimo ed era seguita da un gemizio sanguigno ostinato, che non cessava che di lì a qualche ora. Nessun punto della falange ungueale si trovava denudato del suo periostio, sul quale poggiava il fondo dell'ulcera.

Cura, 21 marzo. Anestesia locale. Strappamento dell'unghia. Applicazione di un grosso strato di polvere di nitrato di piombo su tutta la parte ulcerata. Riposo.

Dopo l'applicazione della polvere i dolori cessarono quasi per incanto. Il

processo di riparazione dell'ulcera fu però molto lungo e fu necessario di rinnovare più volte questa medicazione; da ultimo l'ulcera si chiuse, la tumefazione si ridusse notevolmente e il ragazzo poté lasciare la Clinica quasi completamente guarito li 16 maggio 1878.

VII. — Tumori (6 casi).

1° *Angioma cavernoso della spalla destra* (1 caso).

Chiappussi Rosa, di due mesi, nativa di Garlasco, fu portata nella Clinica il giorno 3 maggio 1878. Fin dalla nascita aveva sulla spalla destra una larga macchia di color rosso-cupo, la quale ultimamente si era ulcerata ed era diventata sorgente di frequenti emorragie.

La mamma assicura che, dalla nascita a venir fino adesso, la macchia ha conservato presso a poco le stesse dimensioni.

S. P. Occupa il sommo della spalla destra, arriva in alto alla radice del collo, tocca in avanti la fossa sopra e sotto clavicolare e giunge posteriormente fino alla spina della scapola.

È larga 4 cm., presso a poco circolare e di color rosso-vivo ed ha una superficie seminata di sporgenze piccole, appena accennate.

La macchia si solleva di 1 cm. circa dal livello della cute e presenta nel centro un'ulcera, che è larga quanto un soldo.

Compresa si riduce, ma non completamente, e inturgidisce quando la bimba grida.

7 maggio. Con un ago tubulato si fanno penetrare nello spessore del neoplasma due fili di platino della grossezza di 1/3 di millimetro, i quali lo attraversano in direzione crociata e in tutta la sua estensione. Il foro di entrata e di uscita di ciascun filo si trova sulla cute sana alla distanza di 1/2 cm. dal margine rialzato della neoplasia. Quindi afferrati successivamente i capi di ciascun filo con due mollette connesse ai conduttori di una batteria galvano-caustica e aperto il varco alla corrente si rese incandescente dapprima l'uno e poscia l'altro filo, mediante i quali si scavarono nella sostanza del tumore due canali, a pareti carbonizzate. Fatto questo, si diede di mano ad un canterio ad aculeo e si praticarono con esso 10 punture, possibilmente equidistanti ed interessanti tutto lo spessore del neoplasma.

Applicazione di pezzuole ghiacciate. Reazione generale nulla. Reazione locale vivissima. In 6ª giornata le escare cominciano a staccarsi, in 8ª giornata il distacco è completo e tutta la superficie del tumore è convertita in una piaga unica.

Dopo 18 giorni essa è in massima parte cicatrizzata.

Dell'angioma non resta alcuna traccia.

La bambina viene portata via quasi guarita il giorno 24 maggio 1878.

2° *Telangiectasia alla regione inguinale sinistra* (1 caso).

Sozzi Antonia, di 4 mesi, entrata li 27 febbraio 1878, presenta nella regione inguinale sinistra una macchia di color rosso-vivo, larga incirca 2 cm., la quale comincia ad invadere il grande labbro dello stesso lato. Proposta la puntura coll'aculeum candens.

La madre non acconsente e si porta via la bambina il giorno 3 marzo 1878.

3° *Telangiectasia sul dorso del piede destro* (1 caso).

Delfini Cristina, di 2 anni, entrò in Clinica il giorno 9 dicembre 1877 con un'angiectasia congenita sulla regione dorsale del piede destro. Ha la forma di una macchia rosso-viva, larga come un soldo e leggermente sollevata dal piano cutaneo, la quale va allargandosi molto lentamente.

Tre punture coll'aculeum candens. Reazione locale viva, ma limitata. Suppurazione del cellulare sotto-cutaneo per un dito trasverso tutto attorno alla macchia. Distacco delle escare in 6^a giornata. Guarigione. Uscita, 12 febbraio 1878.

4° *Sarcoma alla coscia* (1 caso).

Valle Caterina, di 54 anni, robusta e scevra di precedenti gentilizzi, presenta nel mezzo della faccia antero-interna della coscia sinistra un tumore grosso come una mela, di consistenza carnosa, indolente, aderente alla cute e al sottostante piano aponeurotico.

Cominciò a manifestarsi un anno fa, e da circa due mesi cresce rapidamente ed è sede di dolori ricorrenti a lunghi intervalli. Niuna adenopatia in rapporto col tumore. La paziente si oppone ad una puntura esplorativa e non vuol saperne di operazioni. Esce 3 giorni dopo il suo ingresso, cioè li 27 gennaio 1878.

5° *Sarcoma molle del calcagno* (2 casi).

α) Canedi Giovanni, di 56 anni, fabbro ferraio, entrò in Clinica li 4 febbraio 1878 con un tumore al lato esterno del calcagno destro, grosso come un uovo di gallina, di consistenza elastica, indolente, coperto da cute sana e fisso sulla faccia esterna del calcagno. Da due mesi il tumore cresce rapidamente ed è sede di dolori. L'articolazione del piede è libera ne' suoi movimenti. L'esame microscopico di un frammento del tumore ottenuto mediante una puntura esplorativa dimostra che si tratta di un sarcoma rotondo-magno-cellulare.

Proposta l'amputazione della gamba nel sito di elezione, l'infermo vi si rifiutò ed esce l'8 febbraio 1878.

β) Buongiorno Carolina, contadina, di 53 anni, entrò il giorno 16 aprile 1878. La faccia esterna e la grande tuberosità del calcagno è occupata da un tumore molle, indolente alla pressione, fisso e coperto da cute sottile e solcata da vene dilatate.

Cominciò a svilupparsi due anni fa, e da un mese cresce con una rapidità straordinaria. Una puntura esplorativa permette di stabilire la diagnosi di sarcoma a cellule grosse e rotonde. Le ghiandole linfatiche dell'arto non sono ancora invase dal neoplasma. Si propone, come nel caso precedente, l'amputazione della gamba nel sito di elezione, ma l'ammalata non l'accetta ed è dimessa il giorno 15 maggio 1878.

VIII. — Deformità congenite ed acquisite (4 casi).

a) DEFORMITÀ CONGENITE.

Piede equino varo (3 casi).

1° Baudinotti Carlo, di 13 mesi, entrato il 1° dicembre 1877.

Piede equino varo sinistro. Tenotomia sotto-cutanea del tendine di Achille.

Dopo 4 giorni si fissa il piede in buona posizione mediante un bendaggio con silicato di potassa.

Uscito li 20 dicembre 1877, rientra il 9 gennaio 1878.

Licenziato il giorno 19 gennaio dopo averlo munito di uno stivaletto di Scarpa.

2° Morelli Emilio, di 17 mesi, entrato li 24 novembre 1877.

Piede equino varo sinistro. Tenotomia sotto-cutanea del tendine d'Achille.

Fissazione del piede in posizione corretta mediante bendaggio al silicato di potassa.

Stivaletto di Scarpa dopo un mese. Uscito li 12 febbraio 1878.

3° Castelli G. B., di 14 mesi, entrato li 4 giugno 1878.

Piede equino varo doppio. Tenotomia sotto-cutanea dei due tendini d'Achille. Bendaggio al silicato di potassa.

Stivaletto di Scarpa dopo 20 giorni. Esce li 30 giugno 1878.

b) DEFORMITÀ ACQUISITE (1 caso).

Retrazione cicatriziale delle dita della mano. — Gatti Teresa, di 4 anni, entrò in Clinica li 2 maggio 1878. Due anni prima, mentre si trastullava accanto al fuoco, cadde colla mano destra nella brace e ne riportò una grave scottatura delle dita e della palma della mano.

Medicata dalla mamma guarì in capo ad un mese, rimanendo però storpiata della mano.

S. P. Il mignolo è fissato contro la regione ipotenare; il pollice è flessò nella sua articolazione falango-falangeo ed è fortemente addutto; l'anulare ed il medio sono flessi sulla palma della mano e l'indice è fissò nell'estensione.

9 maggio. Divisione delle corde cicatriziali mediante incisioni multiple e superficiali. Fissazione delle dita nell'estensione.

Nessuna reazione generale. Suppurazione insignificante.

Dopo 15 giorni le dita si mantengono estese in buona posizione.

Ginnastica passiva delle dita eseguita con molta precauzione e ripetuta ogni due giorni.

Uscita li 29 maggio 1878. Riportata sul finire del mese di giugno, si constata che la correzione persiste e che le dita, meno l'indice, eseguiscòno movimenti attivi non ancora completi, ma già molto estesi. D'allora in poi non se n'ebbe più notizia.

BAIARDI.



PARTE SECONDA

Anno Clinico 1878-79

I.

Capo ed orecchio.

Genere di malattia	Numero	Morti
Infiammazioni croniche e conseguenze	1	0
Tumori	3	0
	—	
	4	
	—	

Infiammazione cronica (conseguenza di).

Necrosi sifilitica alla volta cranica. — Manzini Giorgio, di 37 anni, panneliere, di Pavia, entrato in Clinica il giorno 12 gennaio. Spoglio di precedenti gentilizi, contraeva nel 1866 ulcere sifilitiche al glande: curato localmente, subiva in processo di tempo gli effetti della labe sifilitica — ulcere alla gola, macchie cupree alla cute, adenite. — Venne perciò curato colle iniezioni ipodermiche di calomelano: ma in seguito ad un colpo al cranio ricevuto nell'aprile 1878 si sarebbe sviluppato un ascesso alla parte colpita: l'ascesso venne aperto, ed in seguito vennero dalla cavità dello stesso esportati dei frammenti ossei. Il paziente, vedendo che l'apertura non si chiudeva mai, ricorreva a questa Clinica. Alla volta cranica verso la metà della sutura sagittale si nota una soluzione di continuo di forma ovale, del diametro di circa due centimetri, interessante tutto lo spessore della teca ossea: i margini sono formati dal cuoio capelluto introflesso: il fondo presenta un manifesto movimento ritmico di abbassamento e di innalzamento dato dalla dura madre. All'intorno della notata soluzione di continuità, per la larghezza di una moneta di 5 franchi, si nota una depressione ricoperta dalla cute normale: si rileva corrispondentemente la mancanza di ossatura,

e sotto la pressione esce un po' di pus dalla soluzione già detta. Vista la qualità del male si consiglia la cura interna della sifilide terziaria e si dimette dalla Clinica per dirigerlo al comparto speciale di coteste infermità.

Tumori.

Anghiectasia alla regione parietale destra. — Ablazione coll'ansa galvanica. Guarigione.

Sozzani Elisabetta, di mesi 7, portò fin dalla nascita un tumoretto alla regione parietale destra della grandezza d'un pisello: raggiunse tale tumoretto in sette mesi la grandezza di una noce e si presentò alla Clinica il 7 febbraio con tutti i caratteri di un tumore vascolare di natura arteriosa; spiccatissima è la sua erettibilità specialmente quando la bambina piange o si agita. Si pratica l'ablazione coll'ansa galvanica — previa legatura del tumore con un filo di seta per pediculizzarlo. Non si ha perdita di sangue e rimane una ferita della grandezza di un pezzo da 5 franchi, nel cui fondo sta l'osso denudato del suo periostio. Nessuna reazione. Si stacca in processo di tempo un foglietto d'osso; la ferita si chiude mediante buone granulazioni sicchè il 5 aprile esce la paziente completamente guarita.

Elefantiasi del lobulo dell'orecchio sinistro. — Esportazione del lobulo dell'orecchio. Guarigione.

Bozzi Giuseppina, di 24 anni, di Pavia, si presenta alla Clinica il 21 marzo con un ingrossamento del lobulo dell'orecchio sinistro. Sono circa sei anni che tiene il detto lobulo grosso quasi del doppio: rossa ne è la cute spoglia di epidermide, indolente al tatto. Il 3 aprile si esporta il lobulo ipertrofico a mezzo del coltello: si ha un po' di emorragia per gemizio che però cessa coll'applicazione di cotone emostatico. Il 7 aprile abbandona la Clinica con cicatrice in via di formazione.

Elefantiasi del cuoio capelluto. — Esportazione della parte ipertrofica. Guarigione.

Clerici Giuseppe, di 25 anni, contadino, di Cadorago (Como) è entrato in Clinica il 21 aprile. Privo di precedenti gentilizi: s'accorse fino dalla più tenera età che il cuoio capelluto della parte destra era più grosso di quello della parte opposta: aumentava sempre col crescere della persona fino a raggiungere iperboliche proporzioni. L'accrescimento avvenne senza che mai vi si fosse osservato il menomo sconcerto obiettivo o subiettivo. L'individuo è robusto e regolarmente costituito, non ha abito linfatico, ha capelli neri: presenta alla regione fronto-sopracigliare destra un tumore di cui rimando la storia al capitolo: Viso, cavità nasali e boccale. Ha la parte destra del

volto deformata da una grossa piega cutanea che protendesi dalla regione zigomatica destra fino all'occipite; cade principalmente a mo' di sipario in corrispondenza della regione temporo-auricolare trascinandolo in basso l'angolo esterno dell'occhio corrispondente ed il padiglione dell'orecchio. Questa piega è coperta nella sua parte capillizia da capelli alquanto più grossi che non sulle altre parti, si lascia facilmente spostare, mostrandosi libera da ogni aderenza.

Il giorno 21 maggio — 19 giorni dopo l'operazione del tumore della fronte — si sottoponeva all'operazione. Previa cloronarcosi il professore, afferrata in pieno la piega, la trafisse con un coltello lungo ed a lama stretta completando il taglio da una parte e dall'altra: ne risultò un'ampissima ferita della lunghezza di 25 cm. circa, e della larghezza di circa 6 centimetri. Si riunirono i margini dell'ampia breccia con punti di sutura nodosa; si applicò all'estremità posteriore un tubo a drenaggio e si ebbe in ogni luogo il coalito per *primam*. Con ciò si ottenne una vera trasfigurazione. La temperatura non oltrepassò mai i 37°,5.

II.

Viso — Cavità nasale e boccale.

Genere di malattia	Numero	Morti
Infiammazioni acute e croniche e conseguenze	6	0
Tumori	14	0
Lupus	2	0
Deformità congenite	3	0
	—	
	25	
	—	

Infiammazioni acute e croniche e conseguenze.

Carie della sinfisi del mento. — Applicazione dell'aculeum candens galvanico. Guarigione.

Fugazzi Rosa, di 18 anni, contadina di Torre del Mangano, presenta una fistola alla regione mentoniera datante da un anno: sentesi alla specillazione una scabrosità data dall'osso sottostante denudato del periostio: il 28 novembre si cerca di modificare la superficie carciata a mezzo dell'aculeum candens ma con risultato nullo; per cui ripetesi l'operazione il 7 gennaio in modo più energico. Il 2 febbraio la paziente esce di Clinica completamente guarita.

Fistola dentale. — Braga Ernesta, d'anni 13, presenta un seno fistoloso alla mandibola sostenuto dalle radici di un secondo molare cariato. Estrazione delle medesime con consecutiva guarigione.

Altra ammalata si presentò con sospetto di fistola del condotto stemoniano, ma tale affezione non venne constatata; ed il poco liquido sieroso che usciva da una piccola apertura della guancia, sulla direzione del condotto salivare, non era che il postumo di un pregresso ascesso a quella regione, indipendente dal suddetto condotto.

Necrosi della mandibola. — Disarticolazione della mandibola col metodo endorale. Guarigione.

Schinelli Giovanni, di 46 anni, contadino, di Albuzzano (Pavia) entra in Clinica il 27 febbraio. Esente da precedenti gentilizzii, non soffersse mai malattie di rilievo. Da circa cinque anni lamentava dolori ai denti che, facendosi vacillanti, cadevano: contemporaneamente notava ingrossamento alla mandibola senza però che vi si manifestassero dolori. In Clinica, poco dopo la sua entrata, gli si aperse un piccolo ascesso al lato sinistro inferiore del mento. La mandibola nella sua parte orizzontale è ingrossata del doppio, e provvista di soli due denti vacillanti. Penetrando collo specillo dall'apertura istituita per l'evacuazione dell'ascesso si va sull'osso; nell'interno della bocca a destra geme del pus. Per cura si pensava di esportare le parti necrosate che si credevano più limitate di quanto poi si riscontrò all'atto operativo — istituito il 24 marzo — sicchè si procedette alla disarticolazione della mandibola col metodo endorale. Ecco le curve termiche e sfigmiche dei primi sei giorni dopo l'operazione.

Mattino		Sera	
T.	P.	T.	P.
» 38	» 86	» 37,4	» 80
» 37,6	» 86	» 38,2	» 100
» 37,6	» 100	» 37,5	» 94
» 37,7	» 84	» 37,8	» 100
» 37,5	» 80	» 37,6	» 86
		» 37,6	» 84

Verso la metà di aprile lo Schinelli era guarito, ed essendosi conservato il periostio, aveva al posto della mandibola un cordone duro, resistente abbastanza da permettere la masticazione di sostanze relativamente consistenti, come la mollica di pane.

Carie della mandibola (metà sinistra). — Disarticolazione col metodo endorale. Guarigione.

Vercesi Natale, di 16 anni, scolaro, di Arena Po (Voghera) entra in Clinica il 16 aprile. Di questo paziente vedi la storia nella parte 1^a. Operato

l'anno scorso di disarticolazione della metà destra della mandibola per carie della medesima, si presentava quest'anno per essere curato della stessa affezione sviluppatasi nella rimanente metà. Il giorno 30 venne operato di disarticolazione col metodo endorale. Nessuna reazione generale; lieve la locale combattuta con l'applicazione della vescica di ghiaccio. In capo a sette giorni si leva guarito.

Glossite suppurata. — Evacuazione del pus. Guarigione.

Varoni Antonio, di 54 anni, contadino, di Zinesco (Pavia) entra in Clinica il 17 gennaio per dolori ed ingrossamento della lingua che lamenta da tempo indeterminato. Con piccole incisioni si evacua il pus e con un colutorio astringente si conduce a guarigione.

Ipertrofia delle tonsille (2 casi). — Escisione col tonsillotomo. Guarigione.

Tavazzani Cesare, d'anni 16, benestante, entra il 28 novembre per ipertrofia delle amigdale, conseguenza e fonte di ripetute angine. Il 29 si escidono col tonsillotomo di Fauhestok ed esce in giornata.

Costa Marianna, di 17 anni, affetta all'identico male, viene guarita col'identica operazione.

Tumori.

Osteosarcoma della mandibola (parte destra). Disarticolazione della metà corrispondente della mandibola. Guarigione.

Molini Adele, di 8 anni, da Milano, entra in Clinica il 17 novembre. Spoglia di precedenti gentilizii: da piccina soffersse due ascessi al collo, e ne porta le stigmate: da otto mesi circa le insorse una tumidezza alla mandibola dal lato destro che man mano andò crescendo; inutilmente si tolsero due molari, il tumore si accrebbe in modo graduato e progressivo. Si diagnostica un osteosarcoma e si propone di demolire il neoplasma. Nello sviluppo dell'operazione però occorre il sacrificio della metà della mandibola che viene eseguita con metodo sottoperiosteale ed endorale. La paziente esce guarita il 10 dicembre, ed in surrogazione dell'osso esportato v'ha un cordone di consistenza fibrosa che può in parte sopperire alla deficienza della metà destra della mandibola.

Telanghiectasia alla radice del naso. — Applicazione dell'aculeum candens. Guarigione.

Cetti Serafina, di mesi tre, da Pavia, entra il 2 dicembre per un tumore congenito largo quanto una moneta da due centesimi, sito alla radice del naso, di color rosso che scompare colla pressione per ritornare subito

come prima e che si fa più vivo nello stato d'agitazione dell'inferma, nel piangere e gridare. Si tenta la cauterizzazione coll'acido nitrico ma con pochissimo beneficio: si ricorre al caustico galvanico: non si hanno accidenti, nè reazione ed il bambino esce guarito il 22 dicembre.

Telanghiectasia alla regione zigomatica. — Applicazione del setaceum candens. Guarigione.

Rossi Giuseppina, di mesi 33, del Piacentino, presenta un voluminoso tumore erettile alla regione zigomatica sinistra che raggiunge la grandezza d'una mela: è desso di natura arteriosa e venosa. Si opera facendo passare attraverso al medesimo due grossi fili di platino in croce per arroventarli subito colla corrente galvanica. Tien dietro all'operazione pochissima reazione generale, mentre una locale abbondante suppurazione distrugge in parte la natura cavernosa del tumore. Qualche punto ribelle vien trattato colle iniezioni di emostatico del Piazzi. La madre del bambino vuole abbandonare la Clinica prima che la guarigione sia completa, ma si avevano dati per credere che si sarebbe fatta tale.

Telanghiectasia alla punta del naso. — Iniezione di emostatico del Piazzi. Guarigione.

Orsi Rosa, di 12 mesi, da Sale, veniva l'anno scorso operata per telanghiectasia arteriosa alla punta del naso coll'aculeum candens: quest'anno si presenta con qualche punto del già operato tumore inguarito: si fanno iniezioni di emostatico del Piazzi con successo.

Epitelioma alla guancia destra. — Esportazione. Guarigione.

Scarsi Giuseppe, di anni 59, contadino, di Rocca Grimalda (Lomellina), è entrato in Clinica il 22 marzo. Venne quivi operato nel dicembre di esportazione di emorroidi coll'ansa galvanica (V. Malattie dell'ano) e ne guariva completamente. Fino da quattro anni or sono s'accorse d'un bitorzoletto alla guancia destra che andava sempre più estendendosi, fino ad acquistare l'attuale volume di un'avellana, sede di dolori lancinanti. Il giorno 27 si circondò con un taglio ellittico il tumore e si esportò: la ferita unita con sutura nodosa andò *per primam* solo alle estremità, chè nella parte mediana la distanza dei margini portava soverchio stiramento. Il giorno 11 aprile usciva guarito.

Epitelioma alla palpebra inferiore sinistra. — Esportazione. Blefaroplastica. Guarigione.

Reposi Luigi, di 75 anni, di Pietra de' Giorgi, sarto, entra in Clinica il 2 aprile per un tumore alla palpebra inferiore dell'occhio sinistro, che in un

anno ha raggiunto il volume di una noce comune con dolori lancinanti. Il giorno 4, esportata col tumore la palpebra, la si ripristinò imprestando alla fronte un lembo triangolare: si riunirono i margini risultanti dall'ablazione di questo lembo con sutura attorcigliata, gli altri con sutura nodosa. Coalito per prima. Nessuna reazione. Usciva perfettamente guarito il 19 aprile.

Epitelioma al labbro inferiore. — Esportazione. Guarigione.

Montagna Carlo, di 46 anni, contadino, di Verretto (Voghera), entra il 14 aprile. Nello scorso gennaio s'era accorto d'una piccola escoriazione all'angolo destro della bocca sul labbro inferiore che andò sempre più estendendosi ed approfondendosi fino a raggiungere la larghezza d'una moneta di due tesimi. L'ulcera è a margini tagliati a picco col fondo coperto da un umore concreto; è sede di dolori vivi specialmente nell'atto della masticazione. Il 24 viene operato coll'esportazione della parte ammalata con un taglio a V: riuniti i margini con sutura attorcigliata ed ottenuto perfetto coalito, dopo sei giorni il Montagna usciva guarito.

Cisti dermoidee (casi due). — Spaccatura e svuotamento. Guarigione.

Sarchi Virginia, di anni 14, di Torre del Mangano, presenta una cisti dermoide alla regione temporale destra, per cui veniva operata il 20 maggio colla spaccatura e svuotamento del tumore. Si avvicinano i margini con listerelle di cerotto. Dopo qualche giorno esce guarita.

Poltronieri Clementina porta un identico tumore alla regione temporale sinistra e, curata identicamente, ottiene perfetta guarigione.

Sarcoma alla regione masseterica sinistra. — Esportazione. Guarigione.

Comini Paolo, di 37 anni, contadino, di Tropello, entra in Clinica il giorno 4 giugno per un tumore posto al davanti dell'antitrigo che in sei anni ha raggiunto il volume d'una noce: il tumore è duro, alquanto dolente alla pressione; coperto da tessuti normali, poco mobile sui tessuti sottostanti. Il giorno 6 praticasi una incisione verticale sorpassante alquanto i limiti del tumore e disseccatolo dalla cute, lo si esporta. La ferita lineare, riunita con sutura nodosa, guarisce per prima intenzione e l'ammalato dopo 8 giorni esce guarito.

Mollusco semplice alla regione fronto-sopracigliare destra. — Esportazione. Guarigione.

Clerici Giuseppe, di 25 anni, contadino, di Cadorago (Como), entrato in Clinica il 21 aprile. Esso è affetto da elefantiasi al capo (V. Storia delle malattie del capo). Da dieci anni s'accorse d'un tumoretto in corrispondenza del sopraciglio destro, che ingrossando lentamente raggiunse il volume d'un

uovo di piccione, rivolto col massimo diametro verticalmente: è di consistenza come di una grossa piega cutanea, indolente. Il giorno 2 maggio, mercè l'anestesia locale, si esporta il tumore circondandolo con un taglio ellittico: uniti i margini con sutura attorcigliata si ha il coailito *per primam*.

Cancro retrofaringeo. — Inoperabile.

Comizzoli Agostino, di anni 41, contadino, di Bertonico (Lodi), entrato in Clinica il 18 novembre. Ha gentilizio compromesso: la malattia data da circa 6 mesi. Esternamente si rileva notevole rigonfiamento delle ghiandole cervicali alla regione carotidea sinistra. Internamente si vede la parete posteriore della faringe spinta fortemente in avanti, ed alla palpazione si riscontra un corpo di forma conica coll'apice in basso, di durezza quasi lapidea. Si fa diagnosi di cancro del periostio e probabilmente anche dell'osso delle prime vertebre cervicali e forse anche dell'apofisi basilare. La stabilità diagnosi e le ghiandole compromesse bastavano per far smettere ogni pensiero di intervento chirurgico.

Papilloma alla mucosa della guancia destra. — Esportazione. Guarigione.

Costanza Bozzini, di 52 anni, contadina, entra il giorno 11 gennaio. Da un mese circa avvertì l'apparire e l'aumentarsi di un tumoretto indolente sulla mucosa della guancia destra, conservandosi però sempre intatta la mucosa stessa, così che raggiunse la grandezza d'una fava: giudicato un papilloma fu esportato con un colpo di forbice, e successivamente si cauterizzò la parte per frenare il gemizio sanguigno: esciva guarita il 5 febbraio. L'analisi microscopica confermò il diagnostico e trovossi una ipertrofia del connettivo con enorme sviluppo di papille.

Epulide. — Esportazione. Guarigione.

Rizzoli Veneranda, di anni 55, da Zeme, entra il 30 aprile con un tumore fra gli incisivi superiori datante da circa un anno e grosso quanto un'avelana. È impiantato sull'osso sottostante; di colore rosso vivo, sanguina facilmente e dà molta molestia alla donna. Il 2 maggio viene esportato con porzione di osso, dopo d'aver tolto i due incisivi già molto vacillanti: ne risultò un po' di gemizio, che è frenato a mezzo del cotone emostatico. Il 9 esce guarita.

Lupus.

Lupus exedens al naso. — Raschiamento e cauterizzazione termo-galvanica. Guarigione.

Repetti Luigi, di 40 anni, contadino, di Pecorara (Piacenza), entrato in

Clinica il 19 novembre. Da otto mesi gli si era manifestata una piccola ulcerazione alla pinna destra del naso, la quale, malgrado cauterizzazioni col nitrato d'argento, andava sempre più estendendosi invadendo tutta l'ala destra del naso e parte del labbro superiore. L'ulcera è circondata da un alone rosso e tumido. Il giorno 28 venne operato col raschiamento col cucchiaino tagliente di Simon e consecutiva cauterizzazione col cauterio galvanico. Non si osservò punto reazione. La temperatura massima fu 37°,5. Il giorno 3 dicembre l'escara è completamente caduta, e si ha una bellissima piaga normalmente granuleggiante: il giorno 7 l'ammalato, quantunque non ancora perfettamente guarito, vuol escire di Clinica.

Lupus exedens al naso e faccia. — Raschiamento e cauterizzazione termogalvanica. Guarigione.

Negri Maddalena, d'anni 52, da Zeme, è da più anni ammalata da lupus che ha già distrutto la punta del naso, il setto e si estende lateralmente alla faccia. Raschiamento e cauterizzazione portano a guarigione l'ammalata. Non si pensò a riparare la deformità, essendo cosa pericolosa il farlo subito dopo la guarigione: meglio si è l'attendere alquanto, potendo l'affezione riprodursi anco sul lembo anaplastico.

Deformità congenite.

Gola lupina. — Stafilorafia. Guarigione incompleta.

Barbieri Silvio, di 18 anni, studente, di Torrazza Costa (Voghera), entra in Clinica per gola lupina che porta dalla nascita. Il giorno 12 si sottopone all'operazione: la sutura si pratica con fili d'argento e le parti sono perfettamente avvicinate; ma durante la notte ebbesi emorragia insistente e sicuramente per vari mezzi emostatici impiegati a frenarla, venne disturbato il processo di cicatrizzazione sì che alcuni punti fallirono. Esce il 23 marzo.

Labbro leporino (casi 2). — Cruentazione e riunione. Guarigione.

Sono i pazienti due bambini l'uno di mesi 10, l'altro di 12: si tratta in ambo i casi di labbro leporino semplice; ma in uno però, per meglio correggere le deformità, fa d'uopo ricorrere all'abbassamento da un lato di un lembo triangolare. La riunione si praticò colla sutura attorcigliata e l'esito ottenuto fu completo.

III.

Collo.

Genere di malattia	Numero	Morti
Infiammazioni acute e croniche	1	0
Tumori	4	0
	<hr/>	
	5	
	<hr/>	

Infiammazioni acute e croniche.

Adenite suppurata ed ingorgo ghiandolare diffuso.

Campari Luigi, di 36 anni, contadino, di Marcignago (Pavia), entra in Clinica il 9 febbraio per adenite e diffuso ingorgo ghiandolare, da cui è da tempo indeterminato affetto. Si praticano due spaccature con uscita di pus, e si fanno con vantaggio pennellature di iodoforme e collodio (1 su 14) su tutto il collo notevolmente rigonfio. Il paziente il giorno 28 esce di Clinica molto migliorato.

Tumori.

Linfosarcoma alla regione carotidea destra. — Inoperabile.

Gatti Angela, del Vogherese, contadina, di anni 27, si presenta con linfosarcoma alla regione carotidea destra datante da otto mesi: non è esulcerato, la cute soprastante è però tesa e rossastra; il tumore grosso come un pugno d'adulto è dolente alla pressione e profondamente sito: alla regione ascellare si nota una tumefazione di eguale natura; per cui essendo l'inferma già in preda ad una infezione sarcomatosa si giudica inutile un tentativo d'operazione e viene rimandata.

Cistoma alla regione sovraioidea. — Esportazione. Guarigione.

Giffanti Maria, contadina, di anni 37, da Livraga (Lodi), entra il 23 marzo per un tumore alla regione sovraioidea datante da più anni. Già veniva operata allo spedale di Lodi ed alla spaccatura del tumore esciva un liquido

filante: recidivando la malattia veniva di nuovo operata allo stesso spedale coll'applicazione del setone. Ma il beneficio fu di breve durata perchè di nuovo comparve il tumore per cui si accettò in Clinica. Alla suddetta regione sta il tumore della grossezza d'una mela, di consistenza molle, fluttuante: esaminando il pavimento della cavità orale non si rileva che il tumore comunichi colla medesima: si diagnostica un tumore cistico e se ne pratica l'esportazione incidendo linearmente la cute: durante l'operazione rottasi la sottile parete della cisti si evacuò un liquido gelatinoso di colore caffèico che non fu trovato commisto a saliva: si applicò il drenaggio e si riunirono le labbra della ferita con sutura attorcigliata. L'ammalata esce perfettamente guarita il 28 aprile.

Ipertrofia semplice della piramide del Lalouette. — Esportazione. Guarigione.

Barbieri Maria, di 18 anni, contadina, della Torre del Mangano (Pavia), si presenta alla Clinica con una leggera ipertrofia dei due lobi del corpo tiroide e dell'istmo; in modo manifesto sentesi al tatto la piramide del Lalouette rigonfia all'apice sì da presentare una specie di tumoretto sito nella regione sotto-ioidea sotto la aponeurosi cervicale; tale tumore ebbe un lento sviluppo sì che in sei o sette anni raggiunse la grandezza di una noce. La cute soprastante è inalterata e scivola sul tumore che è fisso sui tessuti sottostanti. Stabilito dal professore il diagnostico e preveduta la difficoltà e lunghezza dell'operazione, la si pratica il 22 maggio servendosi dell'anestesia locale: difatto fu l'atto operativo lungo e tedioso, occorsero 4 legature e apparve in modo manifesto il suo intimo rapporto colla piramide del Lalouette; fatta la sutura attorcigliata, messo il tubo a drenaggio, si otteneva la completa guarigione per prima il 12 giugno.

Cisti dermoide alla regione sopraioidea. — Esportazione. Guarigione.

Giorgini Maria, d'anni 7, da Gropello, ha nella regione sopraioidea un tumoretto che all'apparenza ricorda il suddescritto; ma al tatto sentesi molto più superficiale, e puossi posteriormente delimitare; non è fluttuante. Il 27 maggio lo esporta per mezzo d'accurata dissezione: il giorno 8 giugno la ragazzetta esce di Clinica perfettamente guarita.

IV.

Petto.

Genere di malattia	Numero	Morti
Tumori	9	0

1. *Adeno-sarcoma alla mammella destra.* — Esportazione il 6 giugno. Guarigione.

Corallo Luigia, da Casteggio, di anni 48. Ha nulla di gentilizio, la malattia pare d'origine traumatica; fa datare l'origine di detta sua affezione a nove anni fa circa, epoca in cui avvertì alla mammella destra la presenza di un tumoretto che sempre andò crescendo; il 6 marzo 1870 ricorse a questa Clinica ed il prof. Porta l'operava rimandandola guarita dopo un mese di degenza; due anni più tardi vide rinascere il tumore all'interno della cicatrice, rapidamente andò sviluppandosi sì che, raggiunto il volume di un pugno di un uomo, si esulcerò, mantenendosi sempre indolente. Ricorse al prof. Scarenzio, il quale tentò operarla a mezzo della legatura elastica solo della porzione ulcerata e questa cadde in 12 giorni, ma l'inferma perì per septicemia; il crescere del tumore però si fece più rapido, presentando dei bitorzoli che di tratto in tratto ella stessa escideva colla forbice, ma dopo circa sette mesi tornava a ricorrere a codesta Clinica con un tumore della grossezza di un pugno, sorto al margine interno della ferita; detto tumore sta sul muscolo grande pettorale, non è esulcerato, è mobile sui tessuti sottostanti; sane sono le glandole limitrofe, si conferma il diagnostico di *adeno-sarcoma*, e non avendo controindicazione di sorta, il prof. Bottini il 6 giugno pensa di estirparlo col coltello previa cloronarcosi. La ferita è riunita a mezzo di sutura attorcigliata, si pone il drenaggio, ed il 18 dello stesso mese esce di Clinica completamente guarita.

• Conferma il diagnostico l'esame microscopico. Si nota che, producendo la medicazione all'acido fenico un eritema molestissimo, si pensava di surrogarlo a mezzo di quella al tymol; difatto subito detto accidente scomparve.

CANCRI (8 casi).

Vennero tutti esportati a mezzo del coltello con taglio ellittico, ed ampiamente sì da cadere sul sano; la ferita si riunì con sutura attorcigliata e la riunione si ottenne, per prima intenzione, salvo pochissime eccezioni; non

si ebbero a lamentare inconvenienti nè durante nè dopo l'atto operativo, solo eccezionalmente si ebbe movimento febbrile lieve, non avendo la temperatura mai raggiunto i 39° centigradi.

2. *Scirro alla mammella sinistra.* — Esportazione il 29 novembre. Guarigione.

Posetti Maria, di anni 76, da Bergamo. Spoglia di precedenti gentilizi, godette sempre la più invidiabile salute fino ad otto anni fa, in cui notò l'insorgere di un piccolo tumoretto duro, resistente, grosso quanto una noce avellana, scorrevole, ed a cute inalterata: a poco a poco detto tumoretto andò crescendo sì che il 27 novembre, epoca in cui si presenta alla Clinica, ha raggiunto la grossezza di un bell'arancio dando di tratto in tratto dolori lancinanti; fa corpo colla cute che è tesa, lucente e rossa. Non esistendo controindicazione alcuna, ed essendo le glandole limitrofe immuni, il professore, quantunque la donna abbia già passata la settantina, consiglia e pratica la esportazione, fidente nella robusta costituzione della paziente; difatto la ferita si riunisce tutta per prima intenzione, ed operata il 29 novembre, esce completamente guarita il 13 dicembre.

Il microscopio chiaramente dimostrò trattarsi di un canero della mammella con alveoli ripieni di cellule e deficienza di stroma.

3. *Scirro alla mammella sinistra recidivante.* — Inoperabile.

Abrile Luigia, da Alessandria, d'anni 47. Tiene un tumore canceroso alla mammella sinistra e recidivante per la terza volta; sta il tumore fisso nelle parti profonde del torace con trapiantamento nelle glandole ascellari corrispondenti e manifesta cachessia, per cui, stimando inopportuna l'esportazione, viene rimandata.

4. *Scirro alla mammella destra.* — Esportazione il 16 gennaio. Guarigione.

Gorio Giovanna, da Casalnoceto, contadina, di anni 57. Non ha precedenti gentilizi; un anno fa circa, dietro trauma, avvertì l'esistenza di un piccolo bernocchetto alla mammella destra, sito sotto la cute e molto mobile, duro di consistenza ed affatto indolente; a poco a poco andò crescendo e da circa quattro mesi è sede di dolori lancinanti e tormentosissimi; le glandole ascellari sono libere ed il generale è abbastanza lodevole; il tumore ha oramai raggiunto la grossezza di un pugno ed è duro, bernoccolato, mobile sul grande pettorale; ha invaso tutto il segmento inferiore della glandola e fa corpo colla cute e col capezzolo che è retratto. Viene esportato il 16 gennaio a mezzo del coltello con taglio ellittico, il 10 febbraio esce di Clinica guarita, la cicatrice si ottenne per prima.

5. *Scirro alla mammella sinistra.* — Esportazione il 7 febbraio. Guarigione.

Agosteo Carolina, d'anni 43, da Virtorino (Pavia), entra il 5 febbraio. Nulla ha di gentilizio; solo un anno fa circa si avvide di un tumoretto alla regione mammaria sinistra, della grossezza di un cece, duro, scorrevole, indolente alla pressione, e questo a poco a poco crebbe e si fece sede di dolori lancinanti. Si presenta alla Clinica con detto tumore grosso quanto una mela, duro, mobile sui tessuti sottostanti, a cute sottile; le glandole limitrofe sono sane ed abbastanza lodevole è il generale. Il 7 febbraio viene esportata e praticata la solita sutura; previa applicazione del drenaggio la ferita guarisce se non tutta almeno per la maggior parte per prima, finalmente il 3 marzo esce completamente guarita.

6. *Scirro esulcerato alla mammella sinistra.* — Operata il 6 febbraio. Guarigione.

Morini Luigia, d'anni 60, contadina, da Robecco. È una donna di sana e robusta costituzione, spoglia di precedenti gentilizi; due anni fa senza causa nota le apparve un tumore alla mammella sinistra che dalla primitiva grandezza di una noce si crebbe da raggiungere la grandezza di un arancio, dandole frequenti dolori lancinanti tormentosissimi; la cute soprastante erasi fatta sottile e 12 mesi fa si ruppe (coadiuvato da applicazione di medicamenti indebiti) dando esito a pus sanioso fetidissimo. Si presenta alla Clinica con un'ampia esulcerazione a margini irregolari, induriti, tagliati a picco della grandezza di un pezzo da cinque franchi; detta ampia ulcerazione posa su d'un fondo rossigno, duro, scorrevole sui tessuti sottostanti; immuni sono le glandole limitrofe. Il 6 febbraio viene esportato molto ampiamente ed il 25 esce guarita con cicatrizzazione per prima.

L'analisi microscopica fece notare la prevalenza del tessuto connettivo sull'elemento cellulare, sicchè ha in parte i caratteri del scirro atrofico.

7. *Scirro alla mammella destra.* — Inoperabile.

Nobile Maria, di 68 anni, contadina, da Borgoratto. Presenta un tumore scirroso, duro, bernoccolato, datante da due anni circa, grosso quanto un bell'arancio a cute rossa, tesa, lucente, fisso sui tessuti sottostanti e sede di dolori lancinanti. Le glandole ascellari sono ingorgate ed è in preda a manifesta cachessia per cui essendo ogni atto operativo controindicato viene rimandata dalla Clinica.

8. *Scirro alla regione mammaria destra.* — Operato il 25 marzo. Guarigione. Calderini Teresa, di 35 anni, da Mede. Sei mesi fa circa notò l'apparire di un tumore alla regione mammaria destra; detto tumore crebbe in modo

molto rapido cagionando all'inferma dolori lancinanti; si presenta alla Clinica con un tumore che in questo breve lasso di tempo ha raggiunto la grandezza di un pugno d'uomo; le glandole limitrofe sono immuni ed il generale è ottimo, per cui viene praticata in modo molto ampio l'esportazione il 25 marzo, ed esce guarita il 3 giugno.

L'esame microscopico dimostra grandissima preponderanza degli elementi cellulari sul tessuto connettivo, il quale è molto scarso, d'onde la spiegazione dell'attività del neoplasma.

9. *Scirro alla mammella destra.* — Operato il 21 maggio. Guarigione.

Rivabella Rosa, di 29 anni, da Sole, presenta un tumore scirroso alla parte inferiore della mammella destra: data da otto mesi e crebbe fino da raggiungere la grandezza di una mela; è duro, bernoccolato, fisso sul grande pettorale, la cute vi scorre sopra ed è inalterata. Viene esportato, ma non essendosi potuti avvicinare i lembi, si fa la medicazione aperta e la ferita guarisce per seconda. Esce di Clinica con cicatrice incompleta il 27 giugno.

V.

Ventre e Retto.

Genere di malattia	Numero	Morti
Tumori	2	0
Ernie strozzate	5	1
Fistola anale	1	0
Ragadi — Emorroidi	2	0
Cancro del retto	1	0
	—	—
	11	1
	—	—

Tumori.

Telanghiectasia alla regione inguinale destra. — Esportazione coll'ansa galvanica. Guarigione.

Sozzi Antonia, d'anni uno, da Villanterio, presenta un grosso tumore eretile a base arteriosa, d'origine congenita: è del volume di un grosso uovo di pollo. Il 17 dicembre lo si tolse coll'ansa galvanica senza la minima perdita di sangue. Il 5 gennaio la paziente usciva di Clinica colla piaga quasi completamente cicatrizzata.

Mixo-sarcoma alla regione ischio-rettale. — Si procrastina l'operazione.

Monti Luigia, d'anni 42, possidente, di Pallanza, si presenta alla Clinica lamentandosi di un tumore alla regione ischio-rettale, lo fa datare dal mese di dicembre del 1878, però qualche tempo avanti erale difficoltà la defecazione. Codesto incomodo a poco a poco andò crescendo e per di più riceivale difficoltà ed il coito ed il mingere. Fece ricorso a sanitari che la inviarono alla Clinica.

Si presenta con un tumore in detta regione a cute inalterata e localizzata al lato destro, sicchè, protendendo verso il lato opposto, altera la direzione della fessura anale; alla esplorazione rettale in modo manifesto sentesi il tumore a forma globosa, liscia, di consistenza piuttosto dura, superiormente non puossi raggiungere per la via della vagina; alla introduzione del dito molto difficoltà si può constatare che anteriormente arriva al di dietro della sinfisi del pube, della branca discendente del pube ed ascendente dell'ischio del lato corrispondente, in alto poi anco per questa via non lo si può limitare; il palpamento addominale nulla ci dà di rimarcevole. Viene dal professore eseguita una puntura esplorativa e a mezzo dell'esame microscopico si può precisare il diagnostico di mixo-sarcoma, pensa il professore di farne l'esportazione, sicuro d'avere non poche difficoltà a superare; quando lo sviluppo di una peritonite che giudicasi di natura settica fanno pel momento soprassedere ad ogni atto operatorio. Ebbe detta peritonite origine dalla decomposizione dei prodotti catameriali vuoi in vagina vuoi nell'utero; essi non potendo estrinsecarsi per l'ostacolo meccanico prodotto dal tumore si decomposero, e per la via dell'utero e tube faloppiane trovarono adito nel peritoneo, d'onde la peritonite; una esplorazione vaginale venendo a togliere momentaneamente l'ostacolo, lasciò adito ad una materia nerastra, fetidissima. Fortunatamente andò a bene mediante l'uso del chinino ed il fomento ghiacciato sul ventre; ma simile accidente avea ridotto la povera donna in cattivo stato, per cui le venne consigliato di rimpatriare finchè completamente ristabilita fosse in caso di essere con speranza di successo operata. Esce il 29 marzo promettendo di ritornare, ma mancò alla parola.

Ernio strozzate (5 casi).

Tutti codesti erniosi vennero tolti da altri comparti chirurgici ove naturalmente già s'era inutilmente tentato il taxis. Anco nella nostra Clinica si tentò la riduzione sotto l'influenza della cloronarcesi; ma non la si potè ottenere; per il che si dovette fare ricorso alla chelotomia, la quale procedette senza accidenti; non si obliò mai di porre il tubo a drenaggio

pescante nel cavo peritoneale, e quando occorre fecesi la lavatura del peritoneo con soluzione di acqua fenica all'1 1/2 per 0/0 ed alla temperatura di 40° centigradi: sempre si fece uso della fasciatura dell'addome con bende di flanella procurando di esercitare una moderata compressione. La ferita venne chiusa con sutura attorcigliata.

1. *Ernia crurale destra strozzata.* — Chelotomia. Guarigione.

Gualla Caterina, massaiia, d'anni 74, da Cava Carbonara, da venti e più anni è affetta d'ernia crurale destra, la quale sempre contenne a mezzo di ananello cinto, ma essendo questo logoro e vecchio male ottemperava all'intento, sicchè l'ansa intestinale non contenuta protrudeva ed il 5 dicembre si strozzava. Un sanitario, all'uopo chiamato, vanamente ricorse al taxis; trasportata allo spedale si fecero vani tentativi, e nelle ore vespertine del sei dicembre veniva accolta in Clinica. È l'ammalata in preda a grande agitazione, ebbe durante le poche ore che fu in Clinica quattro o cinque conati di vomito, vomito che dal mattino la tormentava; ha inoltre singhiozzo, dolore al ventre, meteorismo. Il tumore erniario, grande quanto una pera, è duro, dolente; fatto un inutile tentativo, previa cloronarcosi si passa alla erniotomia; nel sacco era pochissimo liquido, le anse in condizione ridicibile per cui furono, una volta sbrigliato il coletto costringitore, ridotte nel cavo addominale. Cessano i fenomeni di strozzamento, internamente si somministrano pillole d'oppio e l'inferma dorme sonno riparatore. Il giorno 7 si sviluppa una lieve peritonite che, trattata convenientemente colla lavatura peritoneale antisettica, viene insperatamente frenata e vinta; finalmente il 9 gennaio abbandona la Clinica completamente guarita.

2. *Ernia inguinale destra strozzata.* — Chelotomia. Guarigione.

Luccioni Angela, da Pavia, maestra, d'anni 28. Non fece mai uso di cinto; quattro anni fa si avvide per la prima volta di una tumefazione alla regione inguinale destra, accompagnata da forti dolori addominali; ma la rapida scomparsa di detto tumore susseguita a riduzione, la preservò dalle conseguenze dello incarceramento. Il giorno 8 dicembre, verso sera, ricomparve il tumore nella nota regione, e non molto dopo i dolori; ella invano tentava la riduzione. Comparso il singhiozzo ed il vomito, mandava pel sanitario che tentava senza successo il taxis; finalmente il giorno 9 dicembre, trasportata allo spedale, veniva posta in Clinica. Presenta alla regione inguinale destra un tumore non più grosso d'una pera, duro, resistente e dolente alla pressione, qua e là stanno le stimate dei vari e vani tentativi di taxis, ha dolori addominali e meteorismo, ha singhiozzo, qualche poco di vomito, coprostasi. Aggiudicata un'ernia inguinale strozzata si consiglia l'operazione. Cloroformizzata l'inferma, e fatto un regolare tentativo di

taxis la sera istessa del 9 dicembre, il professore passa alla chelotomia; fu trovato il sacco voluminoso contenente molto liquido, l'ansa strozzata è a colore rosso-cupo, non vi ha indizio di gangrena, quindi la si riduce e si fanno irrigazioni addominali di acqua fenica; ponesi il tubo a drenaggio fin entro l'addome e praticata la sutura viene l'inferma fasciata con bende di flanella. Nessuna reazione; cessano i fenomeni di strozzamento; la temperatura non oltrepassò mai i 38,5 cui arrivò solo una volta e la ferita guarì tutta per prima sicchè esciva di Clinica l'8 gennaio munita del rispettivo cinto.

3. *Ernia crurale sinistra strozzata.* — Chelotomia. Guarigione.

Malinverni Carolina, d'anni 50, contadina, da Borgo Ticino. Sa da tre anni d'essere affetta di ernia crurale sinistra per cui portò apposito cinto, ma male contenendo l'ansa ne permise l'escita nella notte del dì 9 al 10 mattino in cui fu svegliata per forti dolori addominali; all'ora rimarcò la presenza del tumore che tentò, come di solito, far rientrare; non riuscendo, ricorse ad un sanitario che indarno s'accinse alla riduzione; finalmente, ricoverata allo spedale, veniva, alle 12 meridiane del 10 dicembre, accolta in Clinica. Presenta alla regione crurale sinistra un tumore della grandezza di una mela, dolente alla pressione, l'addome è alquanto meteorico, ha qualche colpo di singhiozzo, vomito e coprostasi. Il professore sotto la cloronarcosi sperimenta il taxis; questo non corrispondendo, passa all'operazione cruenta; nell'atto operativo e cure successive si calcarono le orme delle precedenti, e l'inferma, senza accidente di rilievo, esciva guarita il 10 marzo.

4. *Ernia crurale destra-strozzata.* — Erniotomia. Morte.

Ripa Maria, domestica, d'anni 56, da Pavia. Da 16 anni sa di essere affetta di ernia, che mai cercò contenere con cinto; il 2 giugno, mentre attendeva alle faccende domestiche, estrinsecossi l'ansa nè più volle rientrata; a poco a poco vennero in scena tutti i fenomeni dello strozzamento, e questi continuarono anco pel dì successivo in cui il vomito si era fatto di natura stercoracea; il giorno 3 finalmente, a sera, viene ricoverata allo spedale ed il 4 accolta in Clinica. Presenta la donna un tumore grande quanto un melarancio, duro, resistente, dolorosissimo e sito nella regione crurale destra; il ventre è meteorico, dolente alla pressione, ha singhiozzo, vomito ed è in preda ad una adinamia veramente spaventevole; non si tenta il taxis e si teme di trovare l'ansa strozzata in stato gangrenoso. Previa cloronarcosi il 4 mattina il professore passa alla chelotomia; spaccato il sacco vi si trovò un liquame a colore caffèico, l'ansa intestinale di un colore rosso-violaceo, la si estrae alquanto onde vedere lo stato del punto strozzato e, vistolo di colore ardisiaco, il professore peritossi di introdurlo tenendolo però imme-

diatamente dietro l'apertura praticata; la porzione di omento protruso era evidentemente gangrenata, si escise mediante forbice e legato con catgut. Posto un grosso tubo a drenaggio si fece un ampio lavacro della cavità peritoneale con acqua fenica all'1 1/2 per 0/0 e 40° centigradi, e questo fu continuato fino all'uscita del liquido a colore chiaro.

Ma dopo l'atto operativo l'ammalata venne presa da sincope tale, per cui scomparso il polso e cessati i fenomeni respiratori, si dovette ricorrere alla corrente elettrica e respirazione artificiale, la quale veniva protratta per circa due ore, fino a che la donna si rianimò. Fatta la sutura e fasciatura nel modo solitamente usato veniva posta in letto ben caldo; scomparvero i fenomeni di strozzamento; il ventre si fece trattabile. In ottavá giornata la temperatura ascese a 39,8° centigradi, il polso a 124 pulsazioni (iniezioni ipodermiche di bisolfato di chinino); nel luogo di operazione nulla di nuovo; la ferita è completamente cicatrizzata, è tolto il tubo a drenaggio. Al decimo di la temperatura ascende a 40°; si ripete il bisolfato di chinino per iniezione. Ha l'inferma qualche poco di delirio, intensa cefalea, decombe immobile, i denti presentano una tinta nerastra, ha patina sulla lingua, sete, la milza è ingrossata: si porta il diagnostico di febbre tifoide, si insiste sul chinino, ghiaccio, ma in dodicesima giornata muore.

All'autopsia non si rilevò la peritonite, solo qualche aderenza del peritoneo nel luogo d'operazione, la milza alquanto ingrossata, dalle intestina per lo stato di avanzata putrefazione non si hanno reperti concludenti.

5. *Ernia strozzata inguinale destra.* — Chelotomia. Guarigione.

Squenna Battista, di 23 anni, contadino, di Zinasco (Pavia), è trasportato in Clinica il 21 dicembre. Portava fino dalla più tenera età il cinto, ma qualche tempo dopo avendolo abbandonato, s'accorse il giorno 20 dicembre della discesa dell'ernia nello scroto. Avendo fallito i vari tentativi istituiti a casa per ridurla ed essendo comparso il vomito, riparava lo Squenna il giorno 21 all'ospedale. Trasportato in Clinica, riscontrata un'ernia inguino-scrotale destra strozzata, si tentò il taxis incruento, ma infruttuosamente, sì che alle 9 di sera si procedette all'operazione cruenta. L'ernia era in gran parte omentale e si dovette escidere — previa legatura con laccio di seta robusto — una parte d'omento gangrenato. Si unì quindi la ferita con sutura nodosa. La sera del giorno consecutivo all'operazione si ebbe un rialzo di temperatura che cedette però prestamente ad iniezioni ipodermiche di bisolfato di chinino: quindi innanzi fu sempre apiretico, ed il 10 febbraio usciva perfettamente guarito e munito di cinto.

Fistole all'ano.

Venne operato solo certo Pelli Giovanni, casaro, colla incisione del ponte: guariva perfettamente.

Ragadi all'ano.

Dilatazione ed incisione dello sfintere. Guarigione.

Marchesi Giovanni, di 29 anni, facchino, di Pavia, entra in Clinica il 12 maggio per ragade all'ano che lo fa soffrire da circa quindici giorni. Associando alla forzata dilatazione collo speculum trivalve del Weiss l'incisione dello sfintere, si ottenne in breve tempo la guarigione perfetta.

Emorroidi.

Esportazione coll'ansa galvanica. Guarigione.

Scarsi Giuseppe, di 59 anni, contadino, di Rocca Grimalda (Liguria), entrava in Clinica il 10 dicembre. Fino da diciotto anni or sono ebbe a lamentare bruciore all'ano nell'atto di scaricare l'alvo, senza che per allora all'esterno si mostrasse alterazione di sorta. Coll'andare del tempo si manifestarono all'esterno dei sacchetti emorroidali che a certe epoche davano sangue in copia. Attualmente il paziente accusa forti dolori alla parte e perde sangue: accetta quindi volentieri la proposta di una cura radicale. Col mezzo di una *erigne* nascosta di Chassaignac introdotta nel retto, vennero uncinati ed estratti i sacchetti emorroidali interni, e cogli esterni in massa legati alla base con un robusto laccio di seta. Per tal modo si formò alla massa morbosa una specie di peduncolo ed applicatavi l'ansa galvanica, la si esportò in totalità senza vedere una mezza goccia di sangue. Dodici giorni dopo l'operazione l'ammalato si leva dal letto; la piaga è di bellissimo aspetto ed il giorno 2 di gennaio, quantunque essa non sia perfettamente cicatrizzata, il paziente vuole uscire dalla Clinica.

Cancro del retto.

Inoperabile.

Mangiarotti Paolo, di 49 anni, mugnaio, entra in Clinica il 17 giugno. Presenta intorno all'ano alcuni sacchetti emorroidali: internamente esplorato collo speculum si rileva una vasta ulcera cancerosa. Le ghiandole addominali già invase ed il generale dell'individuo compromesso distolgono da ogni atto operativo.

VI.

Dorso e colonna vertebrale.

Genere di malattia	Numero	Morti
Inflammatione cronica e conseguenza	1	0
Tumori	1	0
	<hr/> 2	

Inflammatione cronica e conseguenza.

Carie della colonna vertebrale. — Ascesso alla regione crurale destra.

Guerra Monica, contadina, da Castel d'Agogna, d'anni 37, entra il 27 febbraio con un tumore alla regione crurale destra di natura tale da simulare l'ernia omonima, ma con un ripetuto esame ed una accurata anamnesi potè constatarsi essere un ascesso per congestione da carie delle ultime vertebre dorsali. Infine a viepiù illuminarci il professore pratica una puntura esplorativa che dà esito a pus.

Fu codesto caso tenuto in Clinica a scopo didattico essendo molto istruttivo per la diagnosi differenziale con l'ernia crurale irreducibile colla quale avea moltissimi punti di contatto.

Viene rimandata il 10 del mese di marzo.

Si accettò un ammalato con voluminoso tumore alla parte inferiore del dorso. Ma l'ammalato si rifiutò all'operazione e volle la sera stessa del giorno di sua accettazione uscire di Clinica.

• VII.

Organi urinari.

Genere di malattia	Numero	Morti
Calcolo vescicale	1	1
Difetti acquisiti delle vie urinarie	5	0
	6	1

Calcolo vescicale.

Questo fu in un bambino, certo Assanelli Natale di Spinetto, di due anni circa, il quale si presentava alla Clinica in condizioni molto miserande, per cui non lo si voleva accettare. Previa una riservatissima prognosi, si tentava il giorno 14 gennaio l'operazione, e previa constatazione del calcolo che si conobbe voluminoso, il professore eseguiva la cistotomia col taglio lateralizzato. L'atto operativo fu senza incidenti; solo durante la cloroformizzazione si ebbero fenomeni di asfissia per cui si fece ricorso alla respirazione artificiale e si riuscì a rianimare la piccola creatura, avendo cura di fasciarne gli arti e di eccitarlo con qualche cordiale, ma dopo due di moriva. Nulla dimostrò l'autopsia, eccezion fatta di una generale anemia; la vescica inspersita e retratta.

Difetti acquisiti delle vie urinarie.

Fistola uretrale consecutiva a cistotomia. — Siringa a permanenza. — Guarigione.

Rossetti Enrico, di 24 anni, di Pavia, entra in Clinica il 21 novembre. Venne operato di cistotomia per calcolo vescicale in questa Clinica l'anno 1862 e ne guariva, ma dopo otto anni si produceva la fistola uretrale-còlà dove era stata praticata la ferita. Ne guariva in capo a 18 giorni mercè la cura fatta in questa Clinica; ma dopo tre anni si riapriva la fistola, che venne curata e guarita in 12 giorni allo spedale Pammatone a Genova. La stessa affezione ricompariva il giorno 19 del novembre di quest'anno, per cui il Rossetti riparava in questa Clinica. Il giorno 28 si applicò la siringa a permanenza, usando di una siringa flessibile di Nélaton, che venne tolta e che condusse in 8 giorni a guarigione l'ammalato.

Fistola uretrale consecutiva a cistotomia. — Siringa mal tollerata. — Insorte complicanze che ne controindicano l'operazione. — Si consiglia l'individuo a tornare a casa.

Lovotti Ferdinando, contadino, di Albera Ligure, entra in Clinica il 25 novembre. Si presentava nel giugno dello scorso anno scolastico (V. storia, *Parte I*) alla Clinica affetto da calcolo vescicale che aveva per data quella dell'esistenza dell'individuo. Riconosciuto il calcolo vescicale molto voluminoso, venne il 18 giugno operato di cistotomia col metodo prerettale di Nélaton e venne estratto un voluminoso calcolo di ossalato di calce. Per la chiusura della Clinica l'ammalato passò ad altra infermeria e venne perduto di vista. Ora si presenta l'individuo affetto da fistola uretrale. Il giorno 28 si applica la siringa a permanenza, usando anche quivi di una siringa flessibile di Nélaton, ma il giorno 9 di dicembre bisogna togliere la siringa perchè mal tollerata e per essere insorto notevole intumidimento del pene. Frattanto l'individuo veniva colto da accessi febbrili che frenati dal sale di chinina, subito ricomparivano al cessare dell'uso dello stesso, e si cominciò a notare un rapido dimagrimento del paziente. Lo si consigliava perciò a tornare all'aria nativa de' suoi monti affine di ricostituirsi nel generale e potere in seguito efficacemente curare l'imperfezione che lo affliggeva.

Fistole vescico-vaginali (3 casi). — Vennero queste curate colla cruentazione e sutura metallica; in un caso però essendo tale l'ampiezza della fistola da rendere impossibile la sua chiusura, il professore giudicò necessaria la chiusura completa della vagina; si procedette in tutti questi casi al disarmo della fistola molto lentamente; dopo cinque o sei dì cominciò a togliere alcuni punti di sutura in modo alterno, quindi la si disarmava completamente; le inferme mantennero sempre il decubito laterale con la siringa a permanenza in vescica. Tutte e tre vennero dimesse dalla Clinica guarite, guarigione che si potè constatare e colle iniezioni di acqua in vescica e col tenere l'inferma senza catetere. Una delle operate tornavà poco dopo perdendo le urine e ciò per avere malgrado lo speciale divieto, in modo per certo brutale, usato col marito.

La posizione data alle donne durante l'atto operativo fu quella di M. Sims, cioè la posizione sulle ginocchia e sui cubiti: si usarono gli strumenti dell'apparecchio a fistola cisto-vaginale di Lùer (sistema americano), i fili di argento si fermarono a mezzo della torsione.

1° *Fistola vescico-vaginale.* — Op. 18 marzo. — Guarigione.

Niboldi Angela, d'anni 22, contadina, da Ceretto. Dietro parto laborioso si avvide di perdere le urine, sicchè si presenta alla Clinica il 5 gennaio;

il parto avvenne nel dicembre prossimo passato. Il professore giudica di attendere qualche poco, acchè colla cicatrizzazione l'apertura si abbia alquanto a restringere; dopo un mese circa difatto all'esame si trova un'apertura della grandezza di un pezzo da cinque centesimi a forma ovalare occupante la superficie anteriore della vagina. Il 18 marzo pratica la cruentazione della mucosa circostante, si portano quindi a mutuo contatto le superficie cruentate a mezzo di 12 punti di sutura metallica che vengono tenuti tanto lunghi da poterli assicurare alla coscia. Fatta una prova a mezzo di iniezione d'acqua in vescica vedesi un perfetto contenimento. Ogni dì si fanno irrigazioni di acqua fenica al 2 1/2 0/10 in vagina, e nel modo già detto a poco a poco si disarmo la fistola, ed il 15 aprile abbandona la Clinica guarita.

Poco dopo però rientra perdendo urina in pochissima quantità; rimessa la sonda in vescica a mezzo della semplice cauterizzazione col nitrato argento e col caustico galvanico, si riesce a guarirla una seconda volta, sicchè il 23 giugno abbandonava la Clinica completamente sanata.

2° *Ampia fistola cisto-vaginale con atrofia della vescica.* — Op. 10 maggio. — Guarigione.

Sesini Agata, d'anni 30, da Maggiore, contadina. Or sono circa tre mesi dopo un laborioso parto si avvide di perdere continuamente le urine; presenta all'esame un'ampia apertura nella parete anteriore della vagina che dà adito ad un tumore della grossezza di un uovo di pollo a colore rossigno che si trovò essere formato dalla vescica; il condotto uretrale mette capo a codesta ampia apertura. Il professore di fronte a codesta ampia apertura ne vide impossibile la chiusura mediante l'affrontamento della mucosa vaginale, ed allora quale unica via di salvezza propone e viene accettata la completa chiusura della vagina. Il 18 maggio cruentata circolarmente la mucosa di detto canale, a mezzo di 18 punti di sutura ne chiude completamente il lume; consecutivamente si procede come nel caso precedente: siringa cioè a permanenza in vescica, posizione laterale, lavatura fenizzata; in modo alterno si procede al disarmo della medesima ed il 31 maggio la donna esce di Clinica senza perdere la minima goccia di urina. Vi ritorna al nuovo aprirsi della Clinica con due picciole aperture; dimessa perchè mancavano gli stromenti per operarla, essendosi il professore stancato di prestare sempre i suoi.

3° *Fistola vescico-vaginale.* — Op. 20 giugno. — Guarigione.

Conti Cristina, d'anni 35, contadina, da Torre d'Isola. Nel maggio del 1878 si avvide di essere affetta da fistola vescico-vaginale quale postumo di parto laborioso; ricorre all'ospedale ove tentasi la cura colla cruenta-

zione, con poco beneficio però; si presenta poi a codesta Clinica inviataci gentilmente dal cav. Cattaneo, chirurgo primario di codesto spedale. All'esame presenta un'apertura di forma ovale grande quanto un pezzo da due centesimi. Viene operata il 20 giugno col metodo americano e si pongono 8 punti di cucitura metallica; si fanno le solite cure consecutive e tutto procede senza incidenti di rilievo; ma per la chiusura della Clinica è rimandata in altro comparto chirurgico; però metà dei punti metallici già erano stati tolti. Si seppe poi che la Conti era perfettamente guarita.

VIII.

Organi genitali maschili.

Genere di malattia	Numero	Morti
Idrocele della vaginale	5	0
Tumori.	2	1
Fimosi.	1	0
	8	1

Idrocele della vaginale.

Idrocele della vaginale del testicolo. — Escisione della vaginale. — Guarigione.

Quattrini Giuseppe, d'anni 56, facchino, di Sannazzaro (Pavia), entra in Clinica il 1° dicembre. Spoglio di precedenti gentilizi, non ebbe mai a soffrire malattie di rilievo: solo all'età di 24 anni avvertì che le borse andavano aumentando di volume senza però arrecargli molestia alcuna. A 30 anni, la borsa per il volume acquistato arrecandogli impaccio, venne praticata una puntura che diede esito a circa mezzo litro di liquido. D'allora in poi tale operazione si ripeté ogni anno fino a 40 anni. Da quest'epoca crebbe il volume delle borse, specialmente a sinistra, fino a raggiungere l'attuale di 10 volte maggiore del normale. L'enorme tumore arrecandogli, oltre ad un serio impaccio nell'esercizio del suo mestiere, un penoso senso di stiramento in basso, ricorreva il Quattrini a questa Clinica risolto a qualunque cura pure di liberarsi dal molesto compagno. Il giorno 6 dicembre per meglio appurare il diagnostico si praticò una puntura a sinistra che diede esito a mezzo litro di liquido trasparente di colore giallo citrino. Ad una accurata palpazione si rilevò che la vaginale del testicolo era notevolmente

ispessita, motivo per cui, malgrado la presenza d'un liquido trasparente, non era trasparente il tumore quando, prima dello svuotamento, lo si era coi soliti mezzi esaminato. La stessa affezione era evidente anche a destra; epperò come cura radicale si praticò l'escisione di un lembo di vaginale da ambo i lati, esportandone una porzione maggiore a sinistra dove l'affezione aveva raggiunto maggiore sviluppo. Si dà un lato che dall'altro la vaginale presentò uno spessore di quasi un dito trasverso.

La cura consecutiva fu veramente laboriosa, chè si avevano due ampie cavità beanti, ricoperte da una sierosa e foggiate in modo da favorire la raccolta dei prodotti di queste ampie superficie granuleggianti. Ed infatti malgrado le attente e ripetute lavature con acqua fenizzata tiepida e spalmature con glicerina fenica non si potè esimere il paziente da alcuni accessi di febbre, con ogni probabilità dovuti all'assorbimento. La superficie esposta nel nostro caso poi differiva dalle ordinarie per peculiari proprietà di assorbire, quali appunto appartengono alle sierose: ed in fatti fu questo uno dei rari casi in cui si osservò il carbolismo che, appalesandosi per primo colla colorazione bruno-verdastra delle orine, fu subito troncato sostituendo il tymol all'acido fenico nella medicazione.

Lo scroto andava intanto raggrinzandosi sensibilmente ed il 2 marzo il Quattrini riconoscentissimo esciva di Clinica perfettamente guarito colle borse di volume pari al normale.

Idrocele doppio della vaginale. — Evacuazione del liquido. — Iniezioni irritanti. — Guarigione.

Milani Gerolamo, di 49 anni, contadino, di Pontalbera (Pavia), entrato in Clinica il 17 febbraio. Da cinque anni notò un ingrossamento graduale e continuo delle borse nella sua metà sinistra specialmente, ingrossamento che non gli arrecava molestia se non pel volume. Presenta la borsa aumentata di volume tre volte il normale a sinistra e una volta e mezza a destra. Il tumore è trasparente, fluttuante. Il giorno 28 si fa la puntura e l'iniezione a sinistra di tintura di iodio, a destra di idrato di cloralio; ma non si ebbe risultato favorevole per cui il 26 marzo si ripeté l'operazione usando di tintura d'iodio forte d'ambo i lati: si ebbe reazione locale accentuata ed il paziente usciva guarito il 12 aprile.

Idrocele della vaginale del testicolo sinistro. — Evacuazione del liquido. — Iniezione di tintura d'iodio. — Guarigione.

Testori Giacomo, di 43 anni, spazzacamino, di Villetta (Novara), entra in Clinica il 20 marzo per idrocele della vaginale del testicolo sinistro. Il giorno dopo si praticò la puntura e l'iniezione di tintura alcoolica di iodio. Reazione locale accentuata: il 10 aprile esciva perfettamente guarito.

Idrocele del funicolo spermatico. — Spalmature di collodio e iodoformo.
— Guarigione.

Martinoli Francesco, di 15 anni, pristinaio, di Trivulzio (Pavia), si accetta in Clinica il 4 maggio per una tumidezza del volume di un uovo di piccione alla regione inguinale, parte interna, col massimo diametro lungo il canale inguinale. Data da tempo indeterminato, ma da otto giorni tale tumidezza gli arreca molestia. Il tumore è fluttuante, poco dolente alla pressione, sotto la quale non si riduce di volume, segue il testicolo nei movimenti impressi al medesimo. Fatto il diagnostico sopraenunciato, si fanno pennellature sul tumore di una miscela di una parte di iodoformo su quattordici di collodion elastico. L'effetto fu favorevole ed il 17 dello stesso mese usciva il paziente guarito.

Altro idrocele del funicolo spermatico veniva accettato il giorno 2 giugno ma il paziente usciva di sua volontà pochi giorni dopo senza che si fosse iniziata alcuna cura.

Fimosi.

Fimosi acquisito reale. — Operazione. — Guarigione.
Milanesi Pasquale, di anni 63, contadino, di S. Leonardo (Pavia), entra in Clinica il 29 novembre per fimosi consecutivo, pare, in seguito a balanopostitide, di cui tracce ancora esistono sia collo scolo dall'orificio prepuziale di un liquido denso, bianco, appiccaticcio, che non aumenta colla compressione praticata lungo il decorso dell'uretra, sia con bruciore all'emissione delle urine. Proposta ed accettata dal paziente l'operazione, il giorno 6 dicembre si pratica sulla parte dorsale sulla guida della sonda, introdotta tra il glande ed il prepuzio, la spaccatura di questo ed arrovesciatolo si riunirono con punti di sutura nodosa i margini cutanei con quelli della mucosa, ed ottenuto il coalito per prima intenzione il Milanese usciva perfettamente guarito il 20 dello stesso mese.

Tumori.

Tubercolosi dell'epididimo destro. — Orchiectomia. — Guarigione.
Paravelli Lazzaro, di 29 anni, contadino, di Soriasco (Pavia), entrato il 28 novembre. Ebbe una sorella morta per una affezione cronica ad un ginocchio in seguito a caduta; la madre per tubercolosi. Il paziente ebbe varie volte emoftoe. Nel passato agosto cominciò a lamentare dolori al testicolo destro che cominciò a tumefare, fenomeni che andarono sempre più aumentando sì che ricorreva a questa Clinica. Quivi si riscontra idrocele secondario all'affezione che si riscontra all'epididimo, la testa del quale si

sente ingrossata, bernoccoluta, di consistenza maggiore del normale. I dati anamnestici congiunti ai dati obiettivi fanno formulare il sopraenunciato diagnostico. Si propone l'orchietomia che venne eseguita il giorno 11 dicembre. Non si ebbe reazione; la temperatura massima fu di 38° la sera del giorno consecutivo all'operazione. Il giorno 20 dello stesso mese l'operato si leva dal letto completamente guarito.

L'esame del pezzo esportato confermò la diagnosi. Ed infatti sia nella testa come nella coda dell'epididimo si riscontrarono numerosi focolai di tubercoli confluenti, ed in alcuni già avanzato il processo fino al rammollimento ed alla fusione caseosa. L'indagine microscopica meglio ancora valse a comprovare ciò che per altro era macroscopicamente evidente.

Epitelioma del pene. — Amputazione del pene coll'ansa galvanica. — Morte per cancro polmonare.

Giozza Giuseppe, di 54 anni, contadino, di Montevestese in quel d'Ossola (Novara), entrato in Clinica il 30 gennaio. Spoglio di precedenti gentilizi. Racconta d'esser nato col fimosi del prepuzio. Nel giugno dello scorso anno cominciò a lamentare qualche molestia nel mingere, a notare un leggero arrossamento alla cute del prepuzio e lo scolo di un liquido come lavatura di carne. Tutti questi fenomeni andarono sempre più aumentando ed in questi ultimi mesi il paziente notò un sensibile dimagrimento. Il paziente si presenta abbastanza ben nutrito: il pene è aumentato di volume quattro volte il normale e discende fino al limite inferiore del terzo superiore della coscia, di un colore rosso-paonazzo e della forma di una pera a grossa estremità in basso. La consistenza è varia nelle varie parti. Si rilevano dei nodi duri lungo l'asta e specialmente verso la radice: dal prepuzio scola un liquido come lavatura di carne: la parte è sede di dolori lancinanti. Le ghiandole linfatiche finitime non si riscontrano ingrossate: nemmeno si rilevano alterazioni all'esame delle cavità splaneniche. Stabilita la diagnosi di epitelioma invadente tutto il pene fino alla radice, si procedette il giorno 6 febbraio alla operazione.

Si trattava quivi di recidere il membro fino al disotto dell'arcata del pube per potere istituire la sezione su parti apprezzabilmente sane, epperò si trafisse per primo tempo lo scroto nella sua parte superiore, da destra a sinistra, con un ago tubulato, attraverso al quale si fece scorrere il filo di platino — del diametro di 1 mm. — l'ansa veniva perciò a cadere al di sotto della sinfisi pubica: venne quindi il pene recinto alla base dall'ansa di platino che infuocata dalla corrente andò via lentamente ristretta separandolo dalle sue radici. Venne poi apposto un altro cappio che divise quella parte di pelle che tratteneva ancora l'asta attaccata allo scroto. La sezione fu rapida ed incruenta e la sua superficie presentava la forma di un'ampia

nicchia scavata al di sotto e posteriormente all'arcata pubica. Nessuna reazione seguì l'operazione, ed il giorno dopo disostruito l'orificio dell'uretra si lasciò che il paziente senza bisogno di cateterismo emettesse le urine. Dopo sette giorni cominciava il distacco dell'escara e buone granulazioni ricoprivano la superficie di sezione, quando il giorno 23 cominciò l'ammalato ad accusare dolori vaghi al petto e ad emettere abbondante sputo sanguigno. Alla percussione del petto si rilevò anteriormente risonanza chiara ovunque, e posteriormente in alto ottusità da ambo i lati: all'ascoltazione rantoli crepitanti inspiratorii ed espiratorii. Lo sputo sanguigno aumentava acquistando i caratteri di una pneumorragia cui nulla valse a frenare. La temperatura intanto non dava una curva caratteristica e solo sbalzi, alzavasi non oltrepassando mai i 39°. Il paziente viveva fino al giorno 8 marzo.

All'autopsia, ad eccezione dei polmoni, nessun viscere offrì particolarità degne di nota. I polmoni nella loro superficie esterna, e meglio ancora su quella di parecchi tagli fatti nel loro parenchima, presentavano numerosi nodi bianchicci della grossezza media di una nocè. Si trattava evidentemente di cancro polmonare, come venne poi chiarito dall'esame minuto della sostanza di quei nodi. Il caso perciò è interessante e raro, pel fatto di una diffusione di cancro epiteliare al polmone direttamente senza l'infezione delle ghiandole linfatiche della pleiade corrispondente alla località primitivamente affetta.

IX.

Organi genitali femminili.

UTERO.

Prolassi (1 caso).

Ferraris Marcellina, d'anni 27, contadina, da Mortara. Si presenta con un prolasso dell'utero per cui il muso di tinca è alla vulva e datante già da vari anni; essa è costretta munirsi di sostegni. Giunta in Clinica si fecero delle irrigazioni d'acqua fenica a scopo igienico e munita d'un pessario veniva licenziata.

Tumori (4 casi).

1. *Polipo uterino.* — Operazione il 3 gennaio. — Guarigione.
Mezzadra Caterina, anni 40, contadina, da Robecco. Da sette anni soffre di metrorragia che sempre vanamente tentò frenare; saranno circa 3 mesi

che fu colta da forti dolori uterini che paragona agli espulsivi nell'epoca del parto, cessati i quali s'accorse d'una specie di tumore al fondo della vagina; già da qualche tempo però aveva perdite che si concomitavano ad un liquido biancastro. Si presentò alla Clinica in uno stato di oligoemia veramente spaventevole e tale che a mala pena si regge sulle gambe, è macilente sì da ispirare profonda pietà, continua a perdere sangue oramai fattosi di colore rosso sbiadito. Al riscontro vaginale sentesi manifesto un tumore globoso, duro (fibroso) resistente, liscio, della grossezza di un arancio; posteriormente e superiormente detto tumore si vede peduncolato e recinto dal collo uterino contrattosi sul medesimo; dubbio non vi ha che si tratti di un tumore fibroso calato in vagina. Si consiglia e si pratica subito l'operazione; stante il deperimento grandissimo viene eseguita a mezzo dell'ansa galvanica che in modo abbastanza facile puossi far passare attorno allo stelo; pochi secondi liberano la povera donna, non si perde una goccia di sangue, una dieta corroborante in pochi dì fa cangiare faccia alla povera inferma, sicchè il 24 gennaio abbandona la Clinica in uno stato veramente irreconoscibile.

2. *Fibroma uterino.* — Rifiutata l'operazione.

Cardana Maria, anni 38, contadina, da Tromello. Si presenta alla Clinica con un tumore fibroso del corpo dell'utero, tale che al palpamento addominale sentesi il corpo uterino più grosso del doppio, duro, resistente, irregolarmente rotondo, ha frequentissime metrorragie, è indolente; consigliata all'ammalata l'operazione, è rifiutata, per cui viene dimessa dalla clinica.

3. *Sarcoma uterino a larga base.* — Esportazione l'11 giugno. — Guarigione.

Costadoni Rosa, anni 40; contadina, da Pieve del Cairo. Spoglia da precedenti gentilizi godette sempre ottima salute, solo 13 mesi fa cominciarono le sue sofferenze segnalate da frequentissime metrorragie ribelli ad ogni compenso terapeutico, metrorragie commiste a leucorrea abbondantissima.

Alla Clinica si presenta con marcatissima oligoemia sì da mettere in forse la questione di una trasfusione; localmente troviamo un tumore al fondo della vagina, duro, resistente, a forma globosa, al minimo contatto dà sangue; fu giudicato un tumore sarcomatoso a larga base, il collo uterino è molto ampio. Viene esportato colla ansa galvanica senza perdita di sangue nè durante, nè dopo l'atto operativo; il tumore è della grandezza di una mela, nessuna complicazione; operata il giorno 11 giugno, il 27 abbandona la Clinica completamente guarita.

4. *Polipo uterino.* — Estirpato il 28 giugno. — Guarigione.

Mezzadra Caterina, 40 anni, contadina, da Robecco, torna a presentarsi il 18 giugno con un altro tumore fibroso all'utero procedente in vagina, della

grossezza d'un arancio e che venne esportato come il precedente; osservando il campo di sezione se ne vedeva un altro già grande come un pisello e che fu cauterizzato a mezzo del caustico galvanico; il giorno 28 giugno abbandonava la Clinica completamente guarita.

Da queste storie di polipi uterini ci appare la facilità e rapidità dell'impiego della dieresi galvanica, facilità e rapidità che va congiunta con una valida garanzia e contro le complicitanze alle ferite comuni e contro l'emorragia.

Cancri (9 casi).

Tutti i casi di cancri uterini che si vollero assoggettare a qualche atto operativo, meno uno, vennero trattati colle cauterizzazioni galvaniche, e ciò per porre un freno alle frequenti metrorragie, il che si è sempre ottenuto; in un solo caso di epiteloma limitato al collo uterino (porzione vaginale) con vagina completamente sana si è potuto esportare completamente il tumore collo sgusciamiento a mezzo dei cucchiali di Simon e successiva cauterizzazione termo-elettrica, ottenendo così una guarigione la quale, 9 mesi dall'operazione, perdurava in modo molto lodevole. Le altre ammalate furono rimandate migliorate ma non guarite.

Un caso di cancro del corpo e collo con vagina sana fu operato col metodo di Freund: l'esito però fu letale.

1. *Epiteloma della cervice uterina.* — Operata il 27 novembre. — Guarita. Piatti Erminia, benestante, d'anni 34, da Casteggio. Non ha precedenti gentilizi, godette sempre un'ottima salute; solo da otto anni ha frequenti metrorragie con leucorree, a cui subentrò uno scolo sanguigno fetido, qualche raro dolore all'utero e nulla più; ricorse a persone dell'arte, furono praticate delle cauterizzazioni che solo valsero ad inferocire il male; epperò il 25 novembre riparava nella nostra Clinica. Il generale è buono, collo speculum trovasi il muso di tinca trasformato in una tumefazione grande quanto un uovo di gallo a colore rossigno sanguinante e che presenta delle escrescenze cavoliformi: detta tumefazione (sentesi col dito) fa corpo col collo; si giudicò un tumore di indole epiteliale. Venne curata collo sgusciamiento coi cucchiali taglienti e a mezzo di profonda cauterizzazione col caustico galvanico fino a completa distruzione del neoplasma; nessuna reazione; l'ammalata viene messa a letto e si fanno irrigazioni feniche, l'escara dopo quattro dì si stacca senza perdita di sangue e la superficie di cauterizzazione comincia a granulare. Essendo rimasto qualche punto di indole sospetta, si distrugge col medesimo caustico in un'altra seduta, sicchè l'inferma abbandona la Clinica completamente guarita il 13 dicembre.

Ci venne fatto di vedere l'inferma dopo 9 mesi non solo senza indizio di riproduzione, ma con utero in piena e regolare gestazione verso l'8° mese. Al luglio 1880 la signora Piatti continua a godere floridissima salute.

3. *Epitelioma uterino*. — Cauterizzazioni termo-galvaniche. — Miglioramento passeggero.

Tabarelli Rosa, cucitrice, da Borgo Ticino, d'anni 36. Le morì la madre di cancro uterino, non soffersse malattie, andò a marito e figliò 3 volte. Avvertì sul finire dell'ultima gravidanza, cioè nell'anno 1877-78, uno scolo leucorroico commisto a pochissimo sangue, ma il parto fu normale dopo del quale, ella dice, ha sempre perduto un liquore fetidissimo, a colore di lavatura di carne con emorragie gravissime, sicchè ella fa datare la sua affezione dal giugno del 1878: ebbe sempre dolori lancinanti ed un senso di peso al basso ventre — ricorse a persone dell'arte che in nulla poterono migliorare la sua condizione, anzi peggiorò.

La donna è dimagrita ed oligoemica, localmente sta una vasta esulcerazione con perdita di sostanza al muso di tinca che puossi dire quasi scomparso; detta ulcerazione si estende al culo di sacco utero-vaginale anteriore e più posteriormente sentonsi i margini di detta ulcerazione induriti; l'utero è fisso, non pare ingrossato, il riscontro produce emorragia per cui si è costretti al tamponamento, le glandole limitrofe sono ingrossate.

Si fanno delle cauterizzazioni il 14 gennaio a fine di frenare l'emorragia tanto frequente; le cauterizzazioni vengono fatte col caustico galvanico dalle quali l'inferma ha qualche poco di beneficio; si ripetono il 21, sicchè la donna trovandosi in stato molto più lodevole per le cessate perdite, esce di Clinica il 13 febbraio.

4. *Epitelioma uterino*. — Cauterizzazioni col cauterio galvanico.

Arbassini Virginia, d'anni 53, da Linarolo. Ha precedenti gentilizi, si presenta alla clinica con un epitelioma della cervice uterina che ha già invaso porzione della vagina, ha frequentissime metrorragie per cui si è costretti ricorrere al tamponamento. Presenta cachessia cancerina, sicchè tanto per alleviare l'inferma e per frenare l'emorragia si fa una cauterizzazione col caustico galvanico ed il 10 marzo, un mese cioè dopo la sua entrata, esce di clinica senza miglioramento.

5. *Epitelioma uterino*. — Nessuna operazione.

Oliviero Clotilde, 45 anni, cucitrice, da Torino. Ha precedenti gentilizi, godette sempre ottima salute ed è madre di numerosa famiglia. Da circa sette anni è affetta di malattia uterina con abbondanti metrorragie. Si presenta alla clinica il 2 marzo: è donna polisarcica, tutte le sue sofferenze

stanno nell'utero il cui collo è pieno di vegetazioni fungose ed inoltre è duro al tatto; fisso è l'utero ed ingrossato di poco, porzione del collo è già corrosa, esce un liquame fetidissimo, ha frequenti metrorragie e dolori lancinanti.

Si rifiuta all'operazione radicale, quindi è rimandata.

6. *Cancro uterino*. — Inoperabile.

Griboldi Giuseppina, d'anni 44, massaja, da Pavia.

Presenta un cancro uterino conclamato, ha inoltre cachessia cancerina, pochi dì di letto le cagionano delle piaghe di decubito, la vagina è intaccata, sicchè tenuta per poco a scopo diagnostico e didattico, è rimandata.

7. *Cancro dell'utero*. — Inoperabile.

Cordara Giuseppina, contadina, di 41 anni, da Borgo S. Siro. Presenta un cancro dell'utero collo e corpo: il collo è bernoccolato duro, con qualche punto esulcerato, il corpo è duro, fisso, ha frequenti metrorragie, scolo di un liquame fetidissimo, dolori lancinanti nel corpo dell'utero irradiantesi ai lombi; questa sua affezione data da un anno circa e cominciò ad estrinsecarsi con delle metrorragie, cui susseguirono gli altri sintomi del cancro uterino. Il generale è abbastanza lodevole, sicchè si spera di potersi eseguire l'operazione radicale.

Un successivo esame ci fa apprendere l'apparire di un'ulcerazione alla vagina, parete posteriore, ulcerazione che si mostrò ribelle ad ogni cura e che sempre cercò estendersi per cui giudicatala d'indole cancerina, si rimandava l'ammalata.

8. *Carcinoma uterino* — Rifiuta l'operazione.

Capella Innocenza, 37 anni, cucitrice, da Pavia. Non ha precedenti gentilizi, godette sempre ottima salute ed ebbe tre figli; da due anni solo perde sangue dai genitali, ha dolori vivi all'utero; invano tentò curare queste sue sofferenze: si presenta alla clinica con un generale abbastanza lodevole, l'utero solo sentesi alquanto ingrossato e fisso, col dito trovasi il collo scomparso, a sua vece un indurimento molto irregolare: collo speculum lo si vede a colore violaceo ed a forma irregolare, l'introduzione della sonda non è possibile, esce dalla vagina un liquame a colore di lavatura di carne, la vagina è completamente sana. Proposta l'operazione radicale, è rifiutata, e quindi viene la donna dimessa dalla clinica.

9. *Carcinoma uterino*. — Estirpazione totale dell'utero — morte.

Riva Adelaide, di 37 anni, da Tortona. Ha precedenti gentilizi essendole morta la madre per cancro allo stomaco. Ella però godette sempre ottima salute e figliò più volte; or sono circa quindici mesi cominciarono le sue

sofferenze, nel marzo cioè del 1878; s'avvide allora di frequenti metrorragie con un senso di peso e di allentamento al basso ventre e di abbondante leucorrea. Il giorno 7 maggio 1879 si presenta alla clinica: è donna di costituzione piuttosto gracile molto dimagrita ed il suo volto esprime la sofferenza; col palpamento addominale si nota l'ingrossamento di tutto quanto il corpo dell'utero, al riscontro vaginale rilevasi un ingrossamento del collo uterino il quale presenta una forma irregolare ma di consistenza fibrosa con un'ampia apertura a guisa di cratere. Collo speculum vedesi che il collo uterino ingrossato è di colore rossigno e che l'apertura dà uscita ad un liquame fetidissimo; tanto il corpo quanto il collo dell'utero non danno dolori al tatto, spontaneamente però sono di tratto in tratto sede di dolori lancinanti. La vagina è completamente sana, non si ponno riscontrare ingrossamenti nelle glandole limitrofe. Si giudica un cancro del corpo e del collo uterino. Si consiglia e si accetta dall'inferma la esportazione totale dell'utero e viene eseguita il 20 maggio col metodo del Freund.

Posta la donna in posizione orizzontale col bacino rialzato, previa clorancosi, sulla linea alba strato per strato il prof. Bottini pratica un'incisione delle pareti addominali dalla sinfisi del pube a due dita disotto dell'ombellico, ottiene la completa emostasi prima di aprire il peritoneo. Aperto il peritoneo sulla guida del dito, mentre un assistente a mezzo di pezzuole bagnate in acqua fenica all'1 1/2 O₁₀ e 40° centig. sostiene le anse intestinali in alto, il professore uncinca il fondo dell'utero e lo dà a sollevare; quindi tanto a destra quanto a manca previe legature doppie incide i legamenti laterali dell'utero sì che i lacci destinati a rimanere in sito abbiano una lunghezza di circa 20 centimetri, e di questi ne pone tre per lato, uno cioè per ogni legamento; così l'utero viene ad essere completamente isolato dai suoi attacchi laterali senza la perdita di una stilla di sangue. Ciò fatto, per la via della vagina introduce uno strumento ideato da lui e che ha per iscopo di guidare il bisturi che per la via dello addome deve togliere l'unione della vagina coll'utero; portata di fatto codesta specie di sonda scanellata nel fornice anteriore divide il cul di sacco utero-vescicale ed isola così l'utero dalla vescica, quindi uncinato l'utero a mezzo della forbice lo escide dalla sua unione tanto posteriormente che anteriormente, sicchè la matrice completamente isolata viene estratta dal ventre. Solo una piccola arteriuza di ultimo ordine è da legare, quindi si procede alla *toilette* del peritoneo. Ciò fatto si prendono i sei lacci, lasciati in sito, e vengono per la via della vagina tirati allo esterno così che si ottiene come una specie di imbuto il cui apice è al centro della vagina; allora prese le due superficie di sezione del peritoneo, cioè porzione dei culi di sacco utero-vescicale ed utero-rettale, si riuniscono a mezzo di sutura nodosa e vi si abbandonano sopra le anse intestinali. Una sutura delle pareti addominali ad ansa pone termine all'operazione.

Le cose procedettero senza incidenti per le prime 24 ore, ma in seconda giornata cominciarono i sintomi d'una peritonite settica. Invano si fece ricorso alle irrigazioni endo-peritoneali ed in quarta giornata l'ammalata soccombeva.

L'autopsia dimostrò l'esistenza di una peritonite gangrenosa.

Tale funesto accidente trovò la sua origine in poche gocce di un liquido fetidissimo che dal collo dell'utero cadde sul peritoneo mentre si esportava l'organo dal bacino; e per quanto si siano fatte lavature abbondantissime con acqua fenica anche prima della sutura del peritoneo, servì di esca allo sviluppo di una peritonite gangrenosa che pur troppo è fuori d'ogni risorsa terapeutica. Il metodo seguito dal professore è quello del Freund, con alcune varianti del Kock e proprie.

Ipertrofie semplici del collo uterino (casi 2).

1. Operata il 4 aprile. — Guarigione.

Campora Paola, contadina, di 26 anni, da Rocca Grimalda. Si presenta con una ipertrofia semplice del collo uterino con stenosi. Fu sempre di ottima salute, solo le mestruazioni le erano scarse e dolorose: andò a marito, non figliò, ed il coito le riesciva doloroso; all'esplorazione si rileva una notevole ipertrofia della porzione cervicale dell'utero: essa è della lunghezza di oltre quattro centimetri a forma di cono, colla base in alto, l'apice libero in basso; l'orificio è quasi completamente chiuso e colla sonda uterina non si può penetrare in cavità.

Si pratica l'amputazione del collo col coltello galvanico retto ripiegato, seduta stante, ad angolo retto; nessuna complicazione, non perdita d'una goccia di sangue. — Operata il 4 aprile, il 9 maggio esce guarita.

Con questo metodo, l'amputazione del collo uterino è ridotta alla sua più semplice espressione, evitando ogni difficoltà nel porre e mantenere applicata l'ansa, e potendo il chirurgo successivamente e ad ogni momento sorvegliare la superficie di sezione; la nessuna reazione poi per parte dell'inferma e l'assoluta mancanza di emorragia la pongono fra le operazioni più semplici e meglio sicure.

2. Operata il 18 giugno. — Guarigione.

Fumagalli Partenia, 37 anni, da Pavia, maestra, godette sempre ottima salute, è però dismenorroica e le rieste il coito dolorosissimo. All'esame si riscontra una ipertrofia del collo uterino. A mezzo della ansa galvanica viene esportata la porzione vaginale dell'utero il giorno 18 giugno senza accidenti: il 29 giugno abbandona la Clinica guarita.

In questo caso si usò l'ansa non già perchè il caso ne indicasse l'applicazione, ma per mostrare alla scuola anche questo procedimento operativo e dare materia ad utili e istruttivi confronti. In ambedue i casi non si ebbe perdita di sangue nè all'atto operativo, nè al distacco dell'escara; nelle due ammalate mai non si ebbe febbre e l'operazione non riescì dolorosa.

OVAIE.

Le ovariotomie eseguite in questa Clinica nell'anno scolastico 1878-79, se non furono le prime, al certo furono le prime che sortirono un esito felice. Sei sono i casi che si presentarono, una rifiutò l'operazione, cinque furono operate e cinque furono i successi: l'incisione delle pareti addominali fu fatta la più breve possibile, venne rigorosamente osservato il metodo antisettico, evitossi sempre ogni sorta di raffreddamento, vuoi generale che locale, si tennero le ammalate in apposita camera convenientemente riscaldata, l'addome fasciato con bende di flanella ed in modo compressivo; la atmosfera dell'ambiente fu sempre pregna di vapori di acido carbonico. Ogni quattro ore venivano tolte le urine.

1. *Cisti uniloculare dell'ovaia destra.* — Operata l'8 gennaio. — Guarigione.

Gabasio Ernesta, d'anni 26, ostessa di Borgovercelli, fa datare la sua affezione a 12 mesi addietro, epoca in cui si avvide di una tumefazione dell'addome da credersi incinta, però regolare le tornava il flusso catameniale; cinque mesi dopo avvertì dolori all'inguine destro, acuti, intermittenti, il ventre aumentava sotto forma globosa, a poco a poco si alterarono le funzioni gastriche e respiratorie.

È una donna di mediocre costituzione, presenta la cosiddetta *facies ovarica*, da tre mesi ha sopresse le regole, ha crampi allo stomaco, frequenti vomiti, nessun disturbo agli organi del piccolo bacino. L'addome è enfiato a cute tesa, liscia, lucente e pallida di colore, la forma è globosa, schiacciata sui fianchi, prominente sulla linea alba. Le misurazioni danno:

Dalla cartilagine ensiforme all'ombelico	cm. 20
Dall'ombelico al pube	» 22.5
Dall'eminenza antero-superiore iliaca destra all'ombelico	» 21.5
Dall'eminenza antero-superiore iliaca sinistra all'ombelico	» 22.5
Circonferenza a livello dell'ombelico	» 84
» a quattro dita sotto dell'ombelico	» 89

Al palpamento sentesi un tumore a forma sferica che superiormente arriva a due dita trasverse sotto dell'apofisi xifoide, esternamente insinuasi sotto le ultime coste spurie, inferiormente confondesi colle parti profonde del bacino, la fluttuazione marcatissima sentesi in tutti i punti del tumore.

Ipfonesi completa alle parti anteriore, inferiore e superiore dell'addome, per contro sta un suono timpanico nelle parti laterali, negli spazii compresi fra le ultime coste spurie e la cresta posteriore e superiore dell'osso iliaco, ed è più marcato al lato destro. Dati questi che non variano col variare di posizione della inferma. Nulla di importante si rileva dagli organi genitali, si diagnostica una *cisti uniloculare dell'ovaio destro*. Per le alterazioni della cervice uterina e per la soppressione dei mestruai, insorge il sospetto di gravidanza, e si procura l'aborto per speciali considerazioni, colle cauterizzazioni della bocca dell'utero con cilindretti di nitrato d'argento.

Il giorno 8 gennaio procedesi all'operazione. — Goricata la inferma orizzontalmente, col bacino rialzato e ricoperto il ventre dal grembiale di Koerberle, l'operatore pratica sulla linea alba una incisione che da due dita trasverse dalla cicatrice ombelicale si estendeva fino alla sinfisi del pube, e si approfondava per strati, avendo cura di ottenere una perfetta emostasi, fino sulle pareti della ciste. Mentre si tengono bene addossate alla cisti le pareti addominali, l'operatore penetra con una mano e stacca le aderenze, due delle quali notevoli, una alla regione epicolica sinistra, l'altra alla ipochondriaca destra. Col tre quarti dello Spencer Wells punge la cisti che svuotasi completamente; l'estrae e ferma il peduncolo col clamp di Koerberle alle pareti addominali che unisce con sutura ad ansa. Applica quindi la consueta fasciatura dell'addome con benda di lana.

Le cose procedono bene fino al giorno 11, in cui insorgono fenomeni di incipiente peritonite; il professore Bottini toglie allora la medicazione, e riscontrando ostruito il tubo a drenaggio, vi applica la pompa del Dieulafois che assorbe un grosso coagulo fibrinoso e tosto dopo circa 10 grammi di siero sanguinolento. Lava immediatamente il cavo addominale con acqua fenica all'1 1/2 proc. a + 40° fino a che questa ritorna limpida e si fanno iniezioni ipodermiche di bisolfato di chinino. Il giorno dopo tutto era scomparso ed il 30 abbandona la Clinica completamente guarita.

2. *Cisti uniloculare dell'ovaia destra*. — Rifiuta l'operazione.

Boschetti Antonia, d'anni 35, contadina da Vistorino. — Si presenta il 25 febbraio affetta da una cisti uniloculare dell'ovaia destra datante da due anni; il caso sembra dei più semplici, la cisti non è molto voluminosa, mai non venne punta e sembra uniloculare: recisamente rifiuta l'operazione, quindi viene dimessa dalla Clinica.

3. *Cisti uniloculare dell'ovaio sinistro.* — Operata il 10 marzo. — Guarigione.

Calabroni Monica, d'anni 37, da Rivanazzano, donna di robusta costituzione, si presenta con una cisti uniloculare dell'ovaio sinistro. Le misurazioni diedero:

Dall'ombelico al pube	cm. 26.5
Dall'ombelico all'apofisi ensiforme	» 18.
Dalla spina iliaca antero-superiore destra all'ombelico	» 25.5
Dal lato omonimo	» 22.
Circonferenza a livello dell'ombelico	» 87.
» a quattro dita trasverse sotto dell'ombelico	» 93.

Consigliata ed accettata l'operazione, la si eseguisce il 10 marzo.

Nessuno accidente durante l'atto operativo; si riscontrano delle aderenze alla regione epicolica sinistra che vengono con abbastanza facilità staccate dalla mano introdotta entro la cavità addominale.

Il liquido estratto è di colore caffeo senza albumina e molta paralbumina e nella quantità di litri nove.

La cura consecutiva in nulla variò da quella usata nel primo caso, non si ebbero movimenti febbrili e la temperatura mai oltrepassò i 37,8 centigradi; al clamp di Koerberle si sostituì quello dello Spencer Wells, non ottenendosi col primo una pressione uniforme su tutti i punti del peduncolo.

Si tolgono il 13 alcuni punti di sutura ad ansa, il 15 quelli della nodosa cauterizzando il piccolo moncone, al 22 l'inferma si alza, e il 30 abbandona la Clinica completamente guarita.

4. *Cisti uniloculare dell'ovaio sinistro.* — Operata il 30 aprile. — Guarigione.

Mai Olcari Margherita, contadina, d'anni 43, da Gambolò, presenta un tumore addominale sortole per la prima volta undici mesi addietro. Il Professore sospetta di aderenze giovani pei frequenti dolori che qua e là specialmente nel quadrante sinistro inferiore in questi ultimi mesi tormentavano l'inferma, dolori che si attribuivano a peritoniti circoscritte.

La misurazione ci diede:

Dall'ombelico al pube	cm. 26
Dall'ombelico all'apofisi ensiforme	» 16
Dall'eminanza antero-superiore iliaca destra all'ombelico	» 21
Dal lato omonimo	» 20
Circonferenza a livello dell'ombelico	» 86
» a quattro dita trasverse sotto dell'ombelico	» 91

Viene operata il 30 aprile.

Si staccano con facilità molte giovani aderenze vascolari site nel quadrante inferiore di sinistra.

Il liquido estratto è di kg. 7 a colore citrino con molta paralbumina, lo involucro delle cisti presentava spessore differente in diverse località.

Nessun accidente fino alle ore 3 pom. del giorno 1° maggio in cui sorse qualche colpo di singhiozzo e conati di vomito, l'addome si fece doloroso e meteorico; respirazione 27, temperatura 38,2, polsi 112; il Professore sfascia l'inferma, rilascia alcuni fili della sutura ad ansa e riscontrato il tubo di drenaggio turato, lo ripulisce; aspira quindi collo aspiratore del Dieulafois alquanti grammi di un liquido rossastro, e fa delle irrigazioni endoperitoneali di acqua fenica all'1 1/2 0/0 ed alla temperatura di 40° e ciò fino a che il liquido aspirato esce incolore; si fanno sei iniezioni ipodermiche di bisolfato di chinino. Cessa per incanto il singhiozzo e il vomito, la temperatura discende a 37.2, scompare il meteorismo e l'inferma dorme un sonno riparatore. Il drenaggio continuò a funzionare benissimo e tutto andò a seconda, sì che il giorno 14 si alza completamente guarita.

5. *Cisto-sarcoma dell'ovaio sinistro.* — Laparotomia il 15 maggio. — Guarigione.

Rusconi Caterina, di 47 anni, di Dorno. Si presenta alla Clinica con una enorme tumefazione dell'addome, sortale per la prima volta tre anni addietro. Oramai e digestione e respirazione le sono molto difficoltati e la povera inferma non può tenere la posizione verticale, male potendo le sue forze sopportare l'enorme peso di detto tumore. È donna di sana e robusta costituzione, ridotta però ad uno stato eccessivo di denutrizione. Già aveva fatto ricorso ad altro Spedale ove veniva fatta una puntura esplorativa con risultato negativo. Il Professore pratica una puntura esplorativa che diede esito a poche gocce di liquido; però il senso della fluttuazione era palessimo.

Si porta il diagnostico, principalmente basandosi sul modo di sorgere di detto tumore, sul suo decorso e sintomi fisici, di cisti proliфера dell'ovaio sinistro.

Si pratica previa cloronarcosi l'operazione il dì 15 maggio. Fatta nella linea alba la regolare incisione, l'operatore punge la cisti col tre quarti di Koerberle e si ottiene la uscita di pochissimo liquido; giudicate in allora numerosissime le loggie che compongono il tumore, il Professore amplia l'apertura, sì da passare oltre la cicatrice ombelicale, quindi introdotta la mano entro il tumore, procura di svuotare il numero di loggie che può maggiore, finalmente dopo non poca fatica riesce ad estrarre dal ventre l'enorme tumore. Allora appare il tumore non pediculizzato, ma impiantato su d'una

larga e vascolarissima base: a mezzo di legature preventive fatte in massa, frazionando in piccole sezioni la zona di congiungimento, il Professore riesce ad esportare il tumore, costretto però ad abbandonare la superficie di sezione nel ventre.

Mentre si era quasi al termine della sutura delle pareti del ventre, una subitanea sincope ci rende avvertiti di grave accidente. Si riapre il ventre e si constata copiosissima emorragia dal peduncolo; il Professore l'afferra, mentre un assistente comprime l'aorta ventrale, ed a mezzo di molte legature si rende padrone della situazione. Svuotato il ventre dai grumi sanguigni già formati e fatta una diligentissima toilette del peritoneo, chiude le pareti del ventre senza omettere un grosso tubo a drenaggio pescante nel fondo del Douglas e si medica l'inferma come al solito, curando di fasciare con bande di flanella. Qualche eccitante e brodi caldi valgono a completamente rianimare la misera operata.

Il peso della parte solida del tumore era di 10 kg., non si poté pesare la parte liquida, essendosi, durante l'operazione, sparsa per il teatro, si calcolò il peso dalli 8 alli 10 kg., per cui il peso complessivo era di circa 18 kg.

Lo stato dell'inferma fu sempre dei più gravi, ebbe emorragia venosa endo-addominale che si evacuò in parte dal tubo e che in parte fu aspirata coll'aspiratore del Dieulafois. Ma molti grumi sanguigni obliteravano il tubo e ne impedivano la funzione, per cui, usando di una siringa elastica maschile, si dovettero ripetere fin quattro volte al giorno le lavature feniche del peritoneo, e ad ogni lavacro si esportavano grumi e fiocchetti fibrinosi.

A poco a poco le cose volsero al meglio, tornarono le forze, si soppressero al 20 giugno le irrigazioni endo-addominali ed il 28 abbandonava la Clinica, debole ancora, ma completamente guarita.

6. *Cisto-sarcoma uterino*. — Laparotomia il 6 giugno. — Guarigione.

Casanova Rosa, da Frabbiano, contadina. Giovane donna di robusta costituzione. Da circa 7 mesi s'accorse di una tumefazione del ventre, sì che sulle prime credette d'essere gravida; disingannata poi, viene dall'egregio dottor Pozzoli di Voghera inviata alla Clinica.

Presenta una tumefazione dell'addome a forma bernoccoluta e dura di consistenza; oltre a ciò, sentesi ai lati del ventre che il peritoneo contiene del liquido. Il tumore estendevasi fino a tre dita trasverse sopra l'ombelico, e gli si potevano imprimere limitati movimenti di lateralità; era sede di dolori vivi lancinanti. Si punse, previa aspirazione del liquido ascitico, in diverse parti il tumore, ed una volta si riuscì in una piccola cisti, se ne cavò un liquido giallo-rossigno più denso dell'ascitico, ricco di albumina e che non presentò traccia di paralbumina; però al microscopio si riscontrarono abbondanti i corpuscoli grassi di Gluge. Il Professore, tenendo conto

di codesta osservazione e per molte altre considerazioni, giudica trattarsi di una *cisti multiloculare dell'ovajo destro* e ne consiglia l'operazione, preparato però ad ogni sorpresa essendo il diagnostico solo di probabilità.

Il giorno 9 si procede all'atto operativo, e infisso il tre quarti di Spencer Wells colà dove si avevano segni di dubbio ondeggiamento, non se ne cavaronò che 200 grammi di liquido, per cui l'operatore, vedendosi di fronte ad un tumore solido, apersè di tanto l'addome da permettere il passaggio all'intero tumore che raggiungeva quasi il volume d'un utero gravido a termine. Il tumore sorgeva con un largo e corto stelo dal fondo verso destra della matrice, per cui, non potendo applicare il clamp, l'operatore frazionò il peduncolo in tante sezioni comprese fra due legature, e staccò la massa morbosa. Applicò quindi un grosso tubo a drenaggio e cucì ~~la~~ enorme ferita con sutura ad ansa. Nel primo giorno dopo l'operazione fluirono dal tubo due litri circa di siero sanguinolento, e la quantità andò via via diminuendo, ma in terza giornata acquistò un odore cattivo, per cui si istituirono generose irrigazioni antisettiche che tolsero ogni cattiva emanazione. Si rimosse in seguito alla completa cessazione di ogni efflusso il tubo a drenaggio, ed il 28 giugno la donna abbandonava la Clinica completamente guarita.

Il tumore, spaccato per metà, si mostra nella maggior parte solido, con cisti, di cui alcune piccolissime, alla periferia ed al centro. L'esame minuto lo apprese un cisto-sarcoma. La massa morbosa pesava 5 chilogrammi.

X.

Estremità.

Genere di malattia	Numero	Morti
Lesioni violente e conseguenze.	20	1
Malattie delle articolazioni.	6	0
Acute e croniche infiammazioni (escl. le artic.)	2	0
Tumori.	6	0
Deformità congenite ed acquisite	3	0
	37	1

Lesioni violenti e conseguenze.

Fratture semplici (9 casi). — Tre della gamba destra; cinque della sinistra, ed una del radio.

Ad eccezione di un caso in cui non si istituì nessuna cura per la morte sopravvenuta poche ore dopo l'accettazione in Clinica, per commozione cagio-

nata dal grave trauma, che oltre alla gamba aveva infranto anche il femore e prodotte varie lacerazioni, si usò sempre dell'apparecchio cementato col silicato di potassa che diede ognora ottimi risultati.

Fra questi v'ha un caso interessante, in cui la chirurgia conservatrice ottenne un vero trionfo.

Si trattava di certo Campanini Giovanni, di anni 48, falegname, di Codivilla, trasportato in Clinica il 23 di marzo. La sera del 21 veniva colpito nella gamba sinistra da un grosso frammento di legno lanciategli alla distanza di circa tre metri dallo scoppio di una mina a dinamite caricata in un grosso tronco d'albero. Trasportato a casa e dal medico riconosciuta la gravità della lesione venne subito portato allo spedale dove giunse il 22 ed il giorno dopo in Clinica. La gamba sinistra si presenta tumida, accorciata; la cute cosparsa di macchie ecchimotiche, e si notano due sporgenze, verso la metà della gamba, una alla parte laterale interna, l'altra alla parte esterna; palpando, oltre ai due monconi accavallati, si nota alla parte interna un grosso frammento osseo mobile e libero, ed altri piccoli frammenti scrosciano premendo sul decorso della tibia. Si trattava quindi di *frattura comminutiva*, non ancora complicata, ma che pareva lo dovesse presto divenire per l'ulcerazione della cute che sulle sporgenze sopra notate già era molto tesa e lucente. Però non si avevano fenomeni di forte reazione generale, e la località, tenuta in osservazione per più giorni — collocata in un semi-canale di latta imbottito con bambagia — non dava sintomi allarmanti. Il professore si decise quindi per l'applicazione dell'apparecchio cementato, riservandosi però, dietro attenta osservazione, di toglierlo immediatamente appena insorgessero fenomeni minacciosi. Dopo d'aver cloroformizzato il paziente, si ridussero i monconi a mutuo combaciamento e, mantenendo la trazione, durante l'applicazione dell'apparecchio si ottenne — ad operazione finita — l'arto di lunghezza pari a quella dell'arto sano. L'ammalato tollerò felicemente l'apparecchio: nessun fenomeno insorge nè riguardo al generale, nè riguardo alla località. Per la chiusura della Clinica, l'ammalato esce il 28 giugno, col l'apparecchio ancora in posto, ma fuori del pericolo della contingibilità di doverlo togliere.

Fratture complicate (6 casi). — Anche in queste, ad eccezione di quei casi che richiedettero la mutilazione, si usò con eminente vantaggio dell'apparecchio cementato, e — come apparirà dalle storie — si fecero miracoli di chirurgia conservatrice. La medicazione antisettica diede anche in questo genere di lesioni splendidi effetti, imperocchè in casi gravissimi, non si ebbero fenomeni di tossico assorbimento colà dove vi erano tutte le condizioni atte a favorirlo.

Frattura composta e complicata della gamba destra. — Amputazione della gamba. — Guarigione.

Montagna Giuseppe, di 49 anni, contadino, di Casteggio (Pavia), trasportato in Clinica il 3 marzo. La sera del 2 marzo, per lo scoppio di un mortaio caricato a polvere, venne colpito da un pezzo del medesimo nella gamba destra e ne riportava una gravissima lesione. Al terzo inferiore anteriormente riscontrasi una vasta ed irregolare soluzione di continuità attraverso alla quale protende il moncone superiore della tibia infranta: di questa si notano parecchie scheggie mobili. Posteriormente ed al medesimo livello v'ha un'altra vasta lacerazione della cute, dei tendini e dei muscoli. Il peroneo si riscontra pure infranto. In giornata si pratica l'amputazione a lembo posteriore al terzo superiore. La parte muscolare del lembo si mostra poco retrattile ed infiltrata di sangue, tuttavia, ad eccezione di un punto limitato di gangrena sul margine del lembo, comparsa pochi giorni dopo l'operazione, non si ebbe a lamentare alcun incidente e l'ammalato usciva guarito il giorno 8 di maggio.

Frattura composta e complicata della gamba sinistra. — Amputazione della gamba. — Guarigione.

Giganti Luigia, d'anni 12, da Casteggio. Si presenta alla Clinica con una frattura comminativa di ambedue le ossa della gamba al terzo inferiore, e con ampia ferita lacero-contusa delle parti molli prodotta dall'esplosione di arma da fuoco; viene subito, cioè il 3 marzo, operata di amputazione al luogo di elezione col metodo a lembo posteriore. La ferita si riunisce tutta per prima ed il 12 aprile abbandona la Clinica completamente guarita, e munita di protesi artificiale.

Frattura complicata della tibia sinistra. — Applicazione dell'apparecchio cementato. — Guarigione.

Malvini Pietro, di 39 anni, carrettiere, di Ottobiano (Pavia), trasportato in Clinica il giorno 6 marzo. Il giorno 5 veniva travolto sotto le ruote di un carro carico di frumento, ed una ruota del medesimo gli passava sopra la gamba sinistra. Trasportato allo spedale e di qui in Clinica si rileva la gamba sinistra notevolmente tumida, la cute tesa, lucente, cosparsa di macchie ecchimotiche. Al terzo inferiore, alla parte interna si osservano due soluzioni di continuità profonde della lunghezza di circa sei centimetri, e della larghezza di quattro, con margini frastagliati, contusi. Coi soliti maneggi si riscontra infranta la sola tibia. Il giorno 15 dello stesso mese si applica l'apparecchio cementato, e vi si pratica il giorno dopo una finestra in corrispondenza delle due ferite, le quali essendo vicine vengono comprese da un'unica apertura. Senza che mai fosse insorto il menomo sconcerto, il Malvini giungeva a perfetta guarigione ed usciva di Clinica il giorno 21 aprile.

Frattura complicata della gamba destra. — Applicazione dell'apparecchio cementato. — Guarigione.

Rovida Carolina, d'anni 32, contadina del vogherese, donna di sana e robusta costituzione, si presenta alla Clinica il 14 marzo con una frattura composta e complicata da ferita delle parti molli della gamba destra al terzo medio, prodotta da causa diretta. La gamba è evidentemente in preda a processo infiammatorio. Nel centro della ferita vedesi sporgere il frammento superiore della tibia. Premendo per farlo rientrare, dalla ferita, grande quanto un due centesimi, esce un liquido sanioso. Si applica, previa riduzione, lo apparecchio a silicato di potassa e lo si finestra per medicare la ferita, a poco a poco scompare l'infiammazione ed il 17 maggio l'inferma esce guarita.

Frattura complicata della tibia sinistra. — Applicazione dell'apparecchio cementato. — Guarigione.

Debusti Giovanni, di 38 anni, contadino, di Dorno (Lomellina), entrato il 16 marzo. Riceveva il giorno prima il calcio d'un cavallo nella parte anteriore e mediana della gamba sinistra e ne riportava frattura della tibia complicata da ferita comunicante col focolaio della frattura. Si applica il giorno 20 l'apparecchio cementato e si apre il giorno dopo una finestra in corrispondenza della ferita. Dopo 40 giorni il paziente esce perfettamente guarito.

Frattura comminutiva e complicata al piede sinistro. — Amputazione della gamba. — Guarigione.

Ferrari Carlo, di 35 anni, servente ferroviario, di Pavia, è trasportato in Clinica la sera del 15 maggio per grave lesione al piede sinistro cagionata dal passaggio di varie ruote di vagoni sul medesimo. Il piede è nella sua parte tarsea stritolato e non offre speranza alcuna di poterlo conservare. Si pratica nella notte l'amputazione della gamba al luogo d'elezione a lembo posteriore. Temperatura massima, tre giorni dopo l'operazione, 38°,2. Il Ferrari esce perfettamente guarito il 26 giugno.

Distorsione del piede destro (2 casi). — Applicazione dell'apparecchio cementato. — Guarigione.

La perfetta immobilità della parte, ottenuta coll'apparecchio cementato, valse in un mese a guarire completamente i due pazienti.

Lussazione infracoracoidea dell'omero destro. — Riduzione. — Guarigione.

Pigoni Pietro, di 23 anni, contadino, di Santa Cristina (Pavia), entrava in Clinica il giorno 11 maggio per l'affezione suddetta riportata cadendo da un argine dell'altezza di circa un metro. Il giorno 11 — previa cloroformiz-

zazione — il professore pratica la riduzione col metodo del calcagno. Il Pighi esce il giorno 15 usando liberamente dell'arto.

Pallini da caccia nella coscia sinistra. — Estrazione. — Guarigione.

Ferrari Luigi, di 27 anni, pizzicagnolo, di Castano, riceveva un anno fa una scarica di fucile da caccia nella coscia sinistra: alcuni pallini — dei più superficiali — vennero estratti subito, altri più profondamente penetrati, non furono tolti. Ma col tempo cominciarono a recargli molestia nell'esercizio dell'arto, ed il paziente si presentò alla Clinica per farseli estrarre. Il giorno 18, mediante taglio della cute al disopra della durezza data dal sottoposto corpo estraneo, vennero estratti parecchi pallini. Il giorno 21 il paziente usciva guarito.

Pseudo-artrosi alla gamba destra (2 casi). — Infissione di caviglie d'avorio.

— Metodo di Langenbek modificato da Bergmann di Dorpat. — Guarigione.

1° Griffini Angelo, di anni 5, di Zelbuonpersico (Milano), entra in Clinica il 23 novembre. All'età di tre mesi riportò una frattura composta alla metà della gamba destra, che non si consolidò. Usò in seguito inutilmente di apparecchi ortopedici fino a che fu accolto in Clinica. Quivi si applicò all'arto malato un comune apparecchio cementato che — quando fu ben duro — venne aperto e tolto affine di collocarvi l'arto dopo l'operazione. La data dell'affezione distoglieva dal pensiero di ricorrere all'innocuo metodo del conficamento dei monconi, ed indusse il professore a ricorrere ad un mezzo più energico, e che nel caso nostro avesse maggiori probabilità di riuscita, voglio dire il metodo di Langenbeck. Il giorno 18 dicembre si procedette all'operazione. Con un taglio della cute si denudò il moncone superiore tibiale in vicinanza alla sua estremità, e mentre si cercava colla trazione di correggere alquanto l'accavallamento, lo si perforò in due località con apposito perforatore, giungendo ad intaccare l'estremità dell'altro moncone; vi si infissero quindi due caviglie d'avorio e si collocò l'arto nell'apparecchio preventivamente fenestrato. Nessuna reazione seguì l'atto operativo e il giorno 8 gennaio si tolsero le caviglie: in pochi giorni condotta a cicatrizzazione la rimanente piaguzza, si chiuse l'apparecchio. Nella prima metà di febbraio si tolse l'apparecchio e si riconobbe il perfetto consolidamento dei frammenti: il 14 dello stesso mese il Griffini abbandonava la Clinica. Da notizie assunte alquanto tempo dopo risultò come il consolidamento permettesse al ragazzo di appoggiarsi sull'arto operato, ma non ancora potesse valersi efficacemente del medesimo per la grave ipotrofia a cui era — per la lunga inerzia — soggiaciuto il medesimo. Consigliata perciò una ragionevole ginnastica della parte, si seppe come andava il ragazzo acquistando in vigore fino a potersi valere completamente dell'arto.

2° Airoldi Maria, di anni 41, contadina, da Casale Pusterlengo, presenta una pseudartrosi al terzo inferiore della gamba destra per caduta, l'osso fratturato è la tibia; invano a casa sua guardò l'immobilità, il callo non si fece; viene in Clinica il 18 giugno, e constatata la pseudartrosi, il professore pensa di ricorrere al processo del Langenbeck e immobilizza l'arto con apposita fasciatura al silicato di potassa. Per la chiusura della Clinica, il 30 giugno passò l'inferma in altro comparto chirurgico. Si presentava all'apertura del nuovo anno scolastico della Clinica coll'apparecchio ancora in posto; lo si tolse e si riscontrò perfetto consolidamento dei monconi, così che dopo alcuni giorni di ginnastica muscolare la donna poteva già da sola camminare per l'infermeria. Le caviglie d'avorio usate vennero in parte corrose ed assorbite.

Malattie delle articolazioni.

Gonidarto sinistro. — Fasciatura espulsiva. — Guarigione.

Mezzadra Antonio, di 16 anni, contadino, di Travacco Siccomario (Pavia), viene trasportato in Clinica il 14 novembre. Il giorno 9 dello stesso mese riceveva nel ginocchio sinistro il calcio di un mulo, per cui cadeva a terra. Si sviluppò una gonilite, curata per un po' di giorni a casa, quindi allo spedale dove si applicò un sanguisugio. Trasportato in Clinica si riscontrò quasi svanito il processo infiammatorio che cedette poi, colla immobilizzazione dell'arto completamente, per lasciare come conseguenza il gonidarto. Mediante la metodica applicazione di una fasciatura espulsiva si ottenne la guarigione, ed il paziente usciva il 9 dicembre.

Anchilosi del cubito destro. — Estensione forzata. — Miglioramento.

Argenti Lorenzo, di anni 23, maestro di scuola, di Mortara, entra il 18 novembre. Spoglio di precedenti gentilizi: fu curato di spina ventosa alla mano sinistra colla resezione del 2° metacarpo e ne guariva. Nel 1875 fu colto, senza cause note, da una infiammazione alla regione del cubito destro. Scomparsi i fenomeni infiammatorii esso si trovò coll'arto nelle condizioni attuali. L'antibraccio è semiflesso ed un po' ipotrofico. Il gomito destro appare alquanto ingrossato, ma di forma pressochè normale. La cute, di colorito normale, presenta alla parte superiore e posteriore della regione una cicatrice. I movimenti di flessione ed estensione non sono quasi rilevabili; aboliti quelli di pronazione e supinazione. Si fece diagnosi di *anchilosi estrinseca* del gomito destro. Si propose quindi come mezzo di cura più efficace e meglio tollerabile l'estensione forzata, che infatti si impiegò mantenendo il paziente sotto la cloronarcosi durante i maneggi operativi. Per la rottura di parecchie fimbrie connettive, udita a distanza, si ottennero degli estesi movimenti.

Il paziente però, soverchiamente eretistico, non seppe resistere alla ginnastica quotidiana della parte, e volle dopo alcuni giorni uscire di Clinica.

Sinovite fungosa all'articolazione tibio-tarsea destra. — Amputazione della gamba. — Guarigione.

Casina Pasquale, di anni 29, carbonaio, di Monteriasco (Como), entra in Clinica il 31 dicembre. Ebbe a soffrire di periostite in vari punti della gamba sinistra, di cui guariva, e di cui presenta ancora le stimmate. Riportò all'età di 20 anni una ferita lacero-contusa al petto e non ne guariva se non dopo lunghissimo tempo. Tre anni or sono dopo una lunga camminata avvertì un dolore acuto all'articolazione tibio-tarsea destra, dolore che col riposo scompariva per tornare più insistente un anno dopo. Il riposo, molti rimedi prescritti dal medico e da qualche empirico non valsero a frenare il male che tolse facoltà al paziente di usare dell'arto. La regione tibio-tarsea destra è notevolmente tumefatta ed ha affatto perduta la sua normale configurazione; al disotto del malleolo interno v'ha una soluzione di continuo gemente pus sieroso, nella soluzione penetra tutto lo specillo. La parte è sede di dolori continui spontanei. Si propone l'amputazione della gamba che, accettata dal paziente, si eseguisce al luogo d'elezione a lembo posteriore, il giorno 17 gennaio. Alla sera si nota un abbondante gemizio di sangue dal tubo a drenaggio, per cui il professore, tolti tutti i punti di sutura, abbassò il lembo e legò alcune arteriuzze muscolari, che quantunque di piccolo calibro avevano fatto perdere buona quantità di sangue al paziente. Si pulì bene la parte, si tolsero molti grumi sanguigni e si tornò a praticare la sutura. Malgrado tutto questo disturbo arrecato alla parte, si ebbe il coalito *per primam*, nè il paziente diè segno di reazione locale, nè generale. Il giorno 16 febbraio si alza dal letto perfettamente guarito.

Podartrocace sinistro. — Amputazione della gamba al 3° inferiore. — Guarigione.

Manelli Enrichetta, di anni 18, contadina, da Casteggio. Le morì il padre, pare, per tubercolosi polmonale. A 15 anni menstruò per la prima volta. Nel maggio del 1878 avvertì una tumefazione del piede sinistro accompagnata da dolori, e dopo un mese circa si ulcerò, dando esito a pus commisto a sangue. Ricorse a questo ospedale ove le furono dalle aperture esistenti estratti pezzettini di osso, ma il suo male andava sempre crescendo e venne rimandata a casa. Si presenta alla Clinica l'8 gennaio 1879 in uno stato di deperimento estremo con febbre vespertina. Nel piede sinistro molto tumefatto stanno vari tragitti fistolosi dai quali geme pus sanioso fetidissimo; alla esplorazione sentonsi le ossa denudate, portasi il diagnostico di *podartrocace* e proponesi l'amputazione. Il 17 gennaio viene eseguita al terzo

inferiore con metodo circolare. Dopo l'operazione cessa la febbre serotina, l'inferma per incanto si ristabilisce ed esce di Clinica l'8 marzo completamente guarita.

Sinovite fungosa al ginocchio sinistro. — Resezione totale dell'articolazione del ginocchio. — Guarigione.

Reiteri Carlo, di anni 26, contadino, di San Salvatore (Alessandria), entra in Clinica il 26 marzo, Privo di precedenti gentilizi: non soffersse mai malattie degne di nota; solo racconta che or fanno sei anni cominciarono ad affliggerlo dolori al ginocchio sinistro, dolori che andavano ognora crescendo. Contemporaneamente il ginocchio s'andava ingrossando continuamente per modo che, alla sua entrata in Clinica, non poteva usare assolutamente dell'arto. L'arto addominale sinistro si presenta in semiflessione ed un po' ipotrofico; il ginocchio, notevolmente ingrossato, ha perduta la sua normale configurazione: abolito ogni movimento: la parte è sede di dolori vivi, spontanei, che affliggono il paziente specialmente di notte, si da togliergli completamente il sonno. Stabilita la diagnosi di tumor bianco o sinovite fungosa, ed eliminata l'idea di usare come cura dell'immobilità e del riposo, già infruttuosamente tentati dal paziente, si presentava come mezzo di cura radicale l'ablazione della parte, da conseguirsi o coll'amputazione della coscia, o colla resezione del ginocchio. Dietro speciali considerazioni svolte nella scuola dal professore, si addivenne nella determinazione di ricorrere all'ultimo temperamento, e nel caso nostro l'indicazione era franca ed aperta, chè la gamba — tolto il ginocchio — era ancora atta all'esercizio di sue funzioni. Il 1° d'aprile, previa cloronarcosi, flessa la gamba sulla coscia, il Professore tracciò e sollevò un lembo semilunare anteriore: aperta l'articolazione, tolse la rotella perchè alterata, denudò i condili del femore e l'estremità superiore della tibia, e quindi colla sega di Butcher li segò cadendo su parti perfettamente sane. Estesa allora la gamba si collocarono tre grossi tubi a drenaggio: uno che attraversava, sporgendo da un capo e dall'altro, tutta la cavità risultante dall'ablazione del ginocchio, gli altri due che formando triangolo col primo andavano a pescare nella parte superiore della breccia. Si abbassò quindi il lembo e lo si unì con punti di sutura nodosa. L'apparecchio che si applicò fu uno dei comuni apparecchi cementati, emancipandoci dall'uso di uno qualsiasi dei vari apparecchi proposti per tale bisogna, i quali esigono l'opera di artefici corretti, e non sempre corrispondono allo scopo. Si confezionò quindi un apparecchio cementato — che in seguito si fenestrò in corrispondenza della ferita, costituito da un semicanale di cartone con due incavature in corrispondenza del ginocchio e da due ferule per la gamba come per le fratture della medesima. L'ammalato dopo l'operazione si trovò in stato di grande benessere, chè, tolto il ginocchio era tolta ogni causa di dolori.

A sì grave operazione non seguì reazione sensibile, come risulta dalla seguente tabella:

M.			S.		
1.	T. 27,5	P. 66	T. 37,9	P. 68	
2.	» 37,8	» 80	» 38,2	» 90	
3.	» 37,5	» 66	» 37,9	» 86	
4.	» 37,5	» 72	» 37,6	» 68	
5.	» 37,4	» 66	» 37,6	» 64	

Dai tubi a drenaggio fluiva scarsa quantità di pus; si tolsero perciò, tredici giorni dopo l'operazione, i tubi laterali e si sostituì con un tubo più piccolo il tubo trasversale. Al principio di maggio si cambiò l'apparecchio perchè si era un po' insudiciato, e provvisoriamente si collocò l'arto in un semicannale di latta, ben imbottito di bambagia, che venne assicurato con fasciatura spirale. Lasciatolo per circa 20 giorni, e soppresso durante questo tempo il drenaggio, si applicò un apparecchio come dianzi, e già nelle trazioni e maneggi esercitati sull'arto affine di rettamente collocarlo si sentiva notevole resistenza ai movimenti, il che provava che il callo era in attività di formazione. Prima di chiudere l'arto nell'apparecchio si applicarono su tutta la lunghezza della gamba alcune liste di cerotto adesivo, le quali, alla pianta del piede formando ansa, davano possibilità di applicare dei sacchetti pieni di pallini di piombo ed ottenere per tal mezzo una dolce e continuata trazione che serviva a mantenere l'arto della lunghezza voluta.

Ai primi di giugno si scoprì l'arto per l'applicazione di un nuovo apparecchio e si potè constatare il callo fattosi tra i monconi. Allà fine di giugno, per la chiusura della Clinica, l'ammalato dovette abbandonarla, ma già a quest'epoca, da solo, coll'apparecchio in posto, appoggiato alle grucce, passeggiava per l'infermeria. L'arto operato, misurato poco prima che l'ammalato uscisse dalla Clinica, diede un accorciamento di soli 2 centim. circa; accorciamento lieve per sè ed assolutamente insignificante se si pensi che il ginocchio esportato misurava più di 10 centimetri di lunghezza.

Dall'esame dei pezzi esportati risultò: sulla superficie posteriore della rotula, estesa erosione delle cartilagini d'incrostazione. Il condilo esterno del femore totalmente sprovvisto di cartilagine e affetto da una vasta ulcerazione che si approfonda nel contesto osseo, che tende a distruggerlo. Il condilo interno in parte fornito della sua cartilagine, ma per buona estensione attaccato dal processo di carie fungosa. La faccetta articolare interna della tibia in piccola parte fornita di cartilagine è distrutta dalle carie, ed al posto della faccetta esterna si trova un'ampia e profonda caverna. Nel contesto osseo vi hanno depositi caseosi. Da queste gravissime alterazioni risulta

evidente come ogni tentativo di cura conservatrice avrebbe fallito, esponendo l'infermo alle fortunate vicende di un gonoartroce in piena attività morbosa.

Sinovite fungosa al ginocchio destro. — Immobilizzazione. — Applicazione di tintura di iodio. — Nessun effetto.

Pleba Angelo, di 10 anni, di Codevilla, vien trasportato in Clinica il 13 aprile per tumor bianco al ginocchio destro datante da un anno ed avente per causa probabile una contusione. In questo caso si vollero tentare gli effetti della immobilità, e si applicarono pennellature di tintura di iodio, ma non se ne ebbero risultati soddisfacenti, ed alla fine avendo il paziente peggiorato — pel soggiorno allo spedale — nel generale, lo si inviò a casa.

Inflammazioni acute e croniche (escluse le articolazioni).

Osteite rarefaciente del calcagno destro. — Svuotamento del calcagno col cucchiaino di Simon.

Sforzini Marietta, contadina, d'anni 12, da Calcababbio, entra il 19 aprile con un osteite rarefacente del calcagno sinistro; è giovane, di costituzione molto deteriorata, di abito linfatico; ha la scrofolosi in famiglia. Due mesi circa prima di entrare in Clinica, dietro un urto ricevuto al calcagno destro s'avvide d'una tumefazione del medesimo e cominciò ad avvertirne addolentamento, il che mai non scomparve quantunque cercasse guarirlo con ogni mezzo medico; finalmente un flebotomo vi praticava un'incisione dando uscita a molto pus. Per ultimo si presenta alla Clinica con una tumefazione del calcagno destro e due aperture fistolose, per dove introdotto uno specillo si arriva fino all'osso che è scabro e poco resistente. Il 24 aprile, previa cloroanestesi, il Prof. Bottini pratica l'operazione incidendo la cute, alla parte interna, a forma di lembo, affine di aprirsi un'ampia via allo scheletro della regione. Col cucchiaino tagliente quindi svuotò completamente il calcagno, non lasciandone che una specie di guscio costituito da tessuto sano. All'operazione tiene dietro un lungo periodo di suppurazione senza però movimenti febbrili, la piaga è mantenuta ben pulita a mezzo di irrigazioni feniche, e finalmente cominciano sorgere le giovani granulazioni; ma la chiusura della Clinica c'impedisce di continuare la cura e la paziente passa quindi in altro comparto chirurgico.

Onicchia maligna. — Guarigione.

Veneziani Maria, d'anni 8, da Soriasco. Si presenta con onicchia maligna all'indice destro: viene esportata l'unghia e medicata la piaga con azotato di piombo, secondo il metodo proposto dal Vanzetti: si ottiene in brevissimo tempo una guarigione completa.

Tumori.

Sarcoma della spalla. — Inoperabile.

Della Noce Rachele, d'anni 50, da Nebbiano (Piacentino), si presenta alla Clinica con un voluminoso sarcoma occupante la spalla destra ed il cavo ascellare, che le sorse or fa due anni ed ebbe uno sviluppo alacre solo da pochi mesi: è frequente sede di nevralgie irradiantesi lungo l'arto. Su codesto tumore la cute è tesa e lucente, pel generale la donna è in stato abbastanza lodevole; il tumore però è profondamente impiantato sui tessuti periarticolari ed i movimenti dell'articolazione sono molto limitati. Si giudica il caso inoperabile e la donna viene rimandata.

Lipoma alla sommità della spalla sinistra. — Esportazione. -- Guarigione.

Ferretti Teresa, d'anni 22, cucitrice, di Milano. Si presenta alla Clinica il 6 febbraio con un tumore alla regione della spalla in corrispondenza dell'acromion, della grandezza di un uovo di tacchino, a cute inalterata, molle alla pressione ed indolente affatto. Sotto l'azione dell'anestetico locale si circo-scrive con taglio ellittico e viene esportato dietro una lunga e tediosa dissecazione; i margini si riuniscono con sutura attorcigliata raccomandando all'inferma l'immobilità del braccio sinistro; ma per indocilità della paziente la giovane cicatrice si rilasciò e si dovette attendere una guarigione per seconda intenzione: esce il 1° maggio guarita. L'esame macro e microscopico del tumore confermò la diagnosi clinica.

Papilloma alla spalla destra. — Esportazione. — Guarigione.

Manfredi Teresa, d'anni 33, maestra, dalla Guazzora. Si presenta il 26 marzo alla Clinica con un tumore alla spalla destra in corrispondenza dello acromion; narra di avere avuto in detta regione un grosso neo congenito che, secondo la sua espressione, a poco a poco, in modo subdolo, trasformavasi nella affezione che ci presenta. Ha su una superficie di cute della grandezza d'un pezzo da cinque franchi, a forma ovoide, una macchia a colore caffè con delle piccole prominenze o papille foggiate a clava, esse sono siffattamente le une riunite alle altre da costituire un vero tumore; desso non oltrepassa la cute la quale puossi facilmente sollevare e far scorrere sui tessuti sottostanti.

Viene giudicato un papilloma ed il 28 marzo col beneficio dell'anestesia locale viene esportato con taglio ellittico e dissecazione della cute; riesce impossibile l'affrontare i margini, impossibile quindi la adesione immediata.

Tosto la ferita va granulando dal fondo ed il 12 aprile l'inferma abbandona la Clinica a cicatrizzazione quasi completa. Il microscopio perfettamente convalidò il diagnostico.

Ganglio al dorso della mano destra. — Schiacciamento. — Guarigione.

Cecchi Luigi, di 13 anni, di Costa de' Nobili, entrava in Clinica per ganglio al dorso della mano destra e con un colpo di mazzuola sul tumore, seguito da fasciatura espulsiva, lo si guariva completamente.

Si accettò anche un vecchio affetto da *cancro epiteliale al dorso della mano destra*, ma si giudicò inoperabile, perocchè l'affezione s'era già trapiantata nelle glandole ascellari.

Vasto sarcoma al piede sinistro. — Amputazione della gamba. — Guarigione.

Per la storia della malattia, vedi Parte I. — Il 4 febbraio si ripresenta alla nostra Clinica disposta all'operazione; il tumore ha preso uno sviluppo veramente enorme per modo tale da essere l'inferma attaccata al piede cui più non ha la forza di sollevare; lo stato di denutrizione è notevole. Il giorno 14 viene eseguita l'amputazione al terzo superiore con lembo posteriore: non si ha reazione di sorta, ed il 31 marzo la donna abbandona la Clinica liberata dall'enorme tumore il quale era molto più grande della testa d'un adulto.

Deformità congenite ed acquisite.

Ginocchio valgo statico. — Riduzione forzata. — Miglioramento.

Vecchio Cesare, di anni 14, contadino, di Albuzzano, entra in Clinica il 17 novembre. Senza causa apprezzabile cominciò nel febbraio dello scorso anno a molestarlo un indolenzimento nell'arto destro, e quindi a provare difficoltà ad appoggiarvisi. Intanto notava che la gamba deviava gradatamente all'infuori così che giunse a formare colla coscia un angolo ottuso: la parte non presenta che la notata deformità. Previa cloronarcosi, il 29 novembre si fece la riduzione forzata, e si applicò quindi, al lato interno, una ferula di legno ben imbottita, per assicurarvi l'arto in giusta direzione con fasciatura spirale che si cementò poi col sale di potassa. Ma a sera l'ammalato non poteva tollerare l'apparecchio, e tolto lo si ripose collocando la ferula al lato esterno: in tal guisa venne tollerato e dopo circa un mese lo si rimosse e si riconobbe un sensibile miglioramento.

Piedi vari equini di secondo grado. — Tenotomia del tendine d'Achille.
— Guarigione.

Casella Lorenzo, di 18 mesi d'età, di Pavia, entrò in Clinica il 3 dicembre per la suddetta deformità. Praticata la tenotomia d'ambo i lati, si applicarono dopo due giorni gli apparecchi cementati. Rimosso l'apparecchio un mese dopo si notò una direzione quasi normale di ambo i piedi e si consigliò un presidio ortopedico per avvalorare la già fatta cura.

Dito sopranumerario alla mano sinistra. — Disarticolazione. — Guarigione.

Mottini Pietro, di un anno e mezzo d'età, di Pavia, è accolto il 14 maggio per dito sopranumerario in corrispondenza della radice del pollice della mano sinistra. Il piccolo dito ha una propria articolazione e lo si recide con un taglio ovoidale. Guariva completamente in pochi dì.

Come sarà apparso al sagace lettore dallo spoglio delle storie cliniche, si ebbero dei fatti degni di particolare menzione, e non si può chiudere questa Rivista Clinica senza fermare l'attenzione su qualche argomento di chirurgia operativa di grandissimo interesse.

Noteremo in primo luogo il fatto che dietro le operazioni anche più gravi non seguì quasi reazione nè locale, nè generale, come, a meglio fissare l'attenzione su ciò, si può vedere dalle tavole rilevanti la temperatura ed il polso unite alle storie dei casi più gravi. Questo fatto serve indubbiamente a renderci più arditi e sicuri nei nostri piani ed atti operativi, imperocchè, scemata e di molto la importanza dovuta al cosiddetto *traumatismo operativo* — temuto fantasma che non poteva esser scongiurato se non col rinunciare addirittura all'impresa — e resi edotti dei nostri nemici palpabili, procederemo, pel massimo bene degli infermi, in modo seriamente scientifico, combattendoli di faccia e togliendo loro ogni alimento di azione morbifera. Per traumatismo operatorio oggi giorno dovrebbero intendere imperizia di esecuzione, o fallacia di giudizio.

Le gravi operazioni al collo meritano di certo una speciale considerazione. Il collo fu sempre ed a ragione lo spauracchio dei chirurghi, i quali temevano portarvi sopra il loro coltello sia per la sua complicata struttura come per le conseguenze funeste delle loro operazioni anche le meglio eseguite. E per verità, come regione di passaggio di organi significantissimi e per peculiari disposizioni anatomiche, dessa espone a gravi per non dire esiziali ingiurie e favorisce lo estendersi di quei processi morbosi che altrove

rimarrebbero limitati. Le operazioni di gozzo, la estirpazione di grosso linfocarcinoma alla regione carotidea, l'esportazione di voluminosa cisti sanguigna che necessitò una lunga dissecazione della parte laterale superiore del collo fino sulle apofisi trasverse delle vertebre cervicali, ed altre operazioni che per toccar breve non accenno, e tutte seguite da esito felice, conseguito in un tempo sorprendentemente breve, sono tanti fatti che dimostrano come coi moderni procedimenti si siano acquistati indiscutibili vantaggi su questa temuta regione, e come si possano con piena coscienza intraprendere nella medesima operazioni, che pel gravissimo cimento già avevano incontrato la disapprovazione di autorevoli chirurghi, e venivano ripudiate come imprese temerarie.

Altro argomento di grandissimo interesse riguarda la peritoneotomia col procedimento antisettico (1). Tenendo per fermo il concetto che il peritoneo è tanto pericoloso perchè assorbe con peculiare attività e con altrettanta rapidità fa perdere molto calore all'organismo, si combatterono di fronte tutte quelle circostanze che l'uno e l'altro di tali fatti favorivano. Epperò si impedì che nel cavo peritoneale si sviluppassero germi morbigeni sia coll'apertura del medesimo in mezzo alla nebbia antisettica, sia aspirandone quelle sostanze — come il sangue e siero — che esciti dai naturali capienti prestano un humus assai propizio alle putride fermentazioni, sia lavando con liquidi antisettici, a dovere riscaldati, la cavità medesima, allo scopo di smorzare la incoata fermentazione. Si videro con tale procedere razionale ed attivo fuggate peritoniti incipienti che si sarebbero, se trattate coi soliti mezzi antiflogistici ed antiplastici, meglio sviluppate, distruggendo l'opera del chirurgo e la vita del paziente. Al raffreddamento si riparò col riscaldamento dell'ambiente, coll'uso di abiti di lana indossati dal paziente qualche giorno prima dell'operazione, durante la medesima e consecutivamente per la cura, col praticare le incisioni ristrette nei limiti possibili, circondando la fatta apertura con pezze di lino inzuppate nell'acqua fenizzata riscaldata a 40° cent., ed infine praticando la fasciatura dell'addome con bende di flanella che, oltre al servire di calda copertura, avevano potentemente, per la compressione esercitata sull'addome, a far fuggire o scacciarne pel tubo di drenaggio, quei liquidi che nel medesimo si raccoglievano e che decomponendosi od altrimenti pervertendosi potevano esser scaturigine di irreparabili sciagure.

Chiuderemo infine, porgendo i più sentiti ringraziamenti al nostro maestro Prof. Bottini a cui dobbiamo il favore di aver potuto ordinare a scopo istruttivo il materiale tecnico di questa Rivista, da cui i cultori della

(1) Vedi al riguardo la monografia recentemente edita dal Prof. Bottini sulla *Laparotomia antisettica*.


Chirurgia potranno trovare utili ammaestramenti, meglio che in qualunque altro scritto nudrito da teoriche elucubrazioni, inquantochè questi fatti raccolti sovra un terreno pubblico, epperçi irrefragabili, sonò evidenti prove che le moderne dottrine patologiche hanno elevata la Chirurgia per modo da renderne l'esercizio eminentemente scientifico ed efficacemente salutare.

Alla stregua inesorabile degli eventi le passionate argomentazioni della dialettica si infrangono, come si rompono le viete pratiche per quanto avvalorate da insigni illustrazioni e da fede a lungo rimasta inconcussa: la logica dei fatti tutto travolge e scompone per imporsi e regnare sovrana. E la moderna chirurgia è così feconda e ferace di imponenti, per non dire magici fatti, da farla sembrare, se non essere, *un'arte divina*.

T.



3595



INDICE

Introduzione Pag. 3


PARTE PRIMA. — Anno Clinico 1877-1878.

I. Capo e orecchio	»	13
II. Viso — Cavità nasale e boccale	»	15
I. Infiammazioni	»	ivi
II. Lupus	»	18
III. Tumori	»	ivi
IV. Deformità congenite	»	31
III. Collo	»	ivi
I. Infiammazioni acute e croniche e loro esiti	»	ivi
II. Tumori	»	32
III. Deformità congenite	»	45
IV. Petto	»	46
I. Infiammazione delle ossa e loro esiti	»	ivi
II. Tumori della mammella	»	47
V. Addome e Retto	»	50
I. Infiammazioni acute	»	ivi
II. Ernie	»	51
III. Fistole stercoracee	»	ivi
IV. Fistole all'ano	»	52
V. Fessure all'ano	»	53
VI. Organi urinari	»	54
I. Infiammazioni acute e croniche	»	ivi
II. Stringimenti uretrali	»	55
III. Ipertrofia della prostata	»	58
IV. Calcoli vescicali	»	59
V. Difetti acquisiti	»	65
VII. Organi genitali maschili	»	ivi
I. Infiammazioni acute e croniche	»	ivi
II. Idroceli della vaginale del testicolo	»	68
III. Tumori	»	ivi
IV. Parafimosi	»	73
VIII. Organi genitali femminei	»	74
I. Infiammazioni ed esiti	»	ivi
II. Tumori	»	75
III. Ipertrofia del collo dell'utero	»	77
IV. Difetti di sviluppo	»	84
V. Aborto	»	ivi
IX. Estremità	»	ivi
I. Lesioni traumatiche	»	ivi
II. Infiammazioni croniche delle ossa e loro esiti	»	91
III. Infiammazioni croniche delle articolazioni e loro conseguenze	»	94

IV. Malattie delle guaine tendinee e delle borse sierose	Pag. 101
V. Malattie delle vene	» 103
VI. Malattie delle unghie	» 106
VII. Tumori	» 107
VIII. Deformità congenite ed acquisite	» 109

PARTE SECONDA. — Anno Clinico 1878-79.

I. Capo ed orecchio	» 111
Infiammazione cronica (conseguenza di)	» ivi
Tumori	» 112
II. Viso — Cavità nasale e boccale	» 113
Infiammazioni acute e croniche e conseguenze	» ivi
Tumori	» 115
Lupus	» 118
Deformità congenite	» 119
III. Collo	» 120
Infiammazioni acute e croniche	» ivi
Tumori	» ivi
IV. Petto	» 122
Tumori	» ivi
V. Ventre e retto	» 125
Tumori	» ivi
Ernie strozzate	» 126
Fistole all'ano	» 130
Ragadi all'ano	» ivi
Emorroidi	» ivi
Cancro del retto	» ivi
VI. Dorso e colonna vertebrale	» 131
Infiammazione cronica e conseguenza	» ivi
VII. Organi urinarii	» 132
Calcolo vescicale	» ivi
Difetti acquisiti delle vie orinarie	» ivi
VIII. Organi genitali maschili	» 135
Idrocele della vaginale	» ivi
Fimosi	» 137
Tumori	» ivi
IX. Organi genitali femminili	» 139
Utero: Prolassi	» ivi
Tumori	» ivi
Cancri	» 141
Ipertrofie semplici del collo uterino	» 145
Ovaie	» 146
X. Estremità	» 151
Lesioni violenti e conseguenze	» ivi
Malattie delle articolazioni	» 156
Infiammazioni acute e croniche (escluse le articolazioni)	» 160
Tumori	» 161
Deformità congenite ed acquisite	» 162



25—

9/10/80

25

