

BIBLIOTECA  
LANCISIANA



All'ign. Prof. V. Pensuti  
omaggio dell'Autore

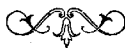Prof. V. PENSUTI

# SAGGIO DI CLINOGRAFIA

*Nuovo metodo per la rappresentazione grafica  
degli esami obbiettivi degli infermi*



(Estratto di una Conferenza tenuta in Roma li 18 Ottobre 1903)



ROMA  
TIPOGRAFIA BECHERONI

1903



Prof. V. PENSUTI

---

# SAGGIO DI CLINOGRAFIA

*Nuovo metodo per la rappresentazione grafica  
degli esami obbiettivi degli infermi*

(Estratto di una Conferenza tenuta in Roma li 18 Ottobre 1903)



ROMA  
TIPOGRAFIA BECCHIONI

1903

---

*Tutti i diritti riservati*

---

## PREFAZIONE

---

*Dopo parecchi anni di prova, fatta specialmente nella pratica ospitaliera, mi son deciso di dare un nome ed una vita alla mia Clinografia. Che questo mio sistema sia improntato ad una estrema semplicità e facilità di applicazione, mentre, come mi pare, arriva ad una precisione maggiore di quanto si possa col linguaggio comune, questo lo vedranno coloro che vorranno sperimentarlo. Ed è appunto questo mio desiderio che mi ha spinto a questa pubblicazione di saggio, alla quale ho voluto dare un carattere pratico, perchè raggiungesse lo scopo prefisso, cioè di servire di guida a chi vuol mettere a prova la Clinografia.*


*La scrittura clinica Clinografia si serve di rappresentazioni topografiche schematizzate topogrammi, e di rappresentazioni grafiche dei segni obbiettivi, alle quali mi sono sforzato di dare una base mnemonica, facendo che rappresentassero il fatto registrato (semiogrammi). Chiamo poi diaframmi i risultati finali di un esame obbiettivo eseguito sopra un infermo; ed essi in genere sono costituiti da semiogrammi iscritti in topogrammi.*

*Lascio a coloro che si danno all'insegnamento delle discipline cliniche di giudicare il valore educativo di un sistema che obbliga l'osservatore a ricercare, vagliare e rappresentare i dati preziosi dell'esame obbiettivo mediante la semiotica fisica: la quale insieme alla nozione dei processi anatomici è la gloria della medicina moderna.*

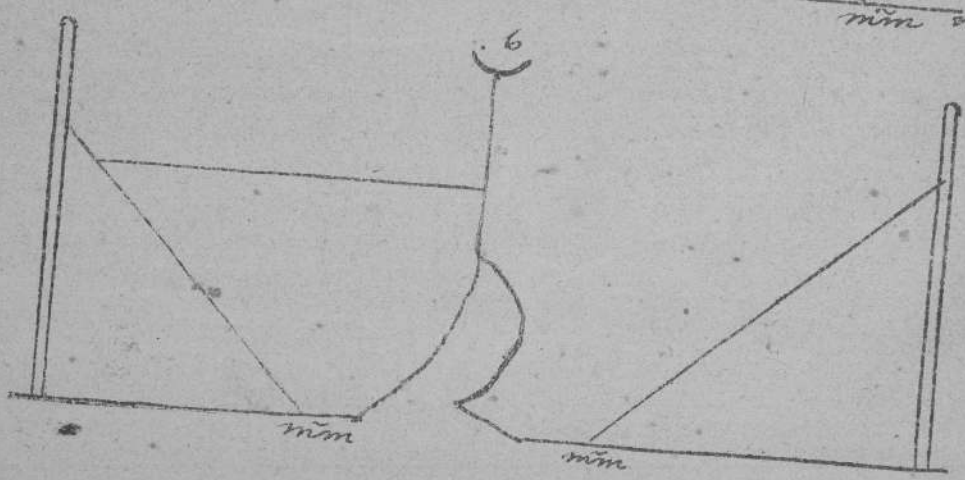
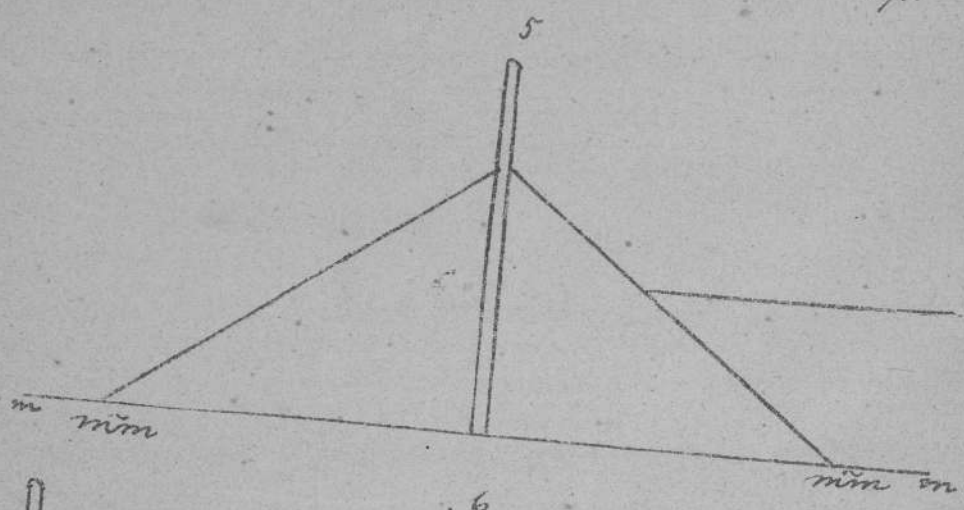



Roma. ottobre 1903.

Prof. V. PENSUTI.





I.



## TAVOLA I

---

FIG. 1. — Topogramma del versante posteriore del torace destro e del sinistro. La doppia linea *chiusa in alto* rappresenta la colonna vertebrale dalla VII cervicale alla XII toracica. La linea orizzontale rappresenta la base dei due polmoni.

FIG. 2. — Topogramma dell'intero torace diviso per ogni lato nei tre versanti.

- a. p., axillaris posterior.
- a. a., axillaris anterior.
- m. linea mediana.

FIG. 3. — Topogramma del versante anteriore dei due polmoni. In alto l'incisura giugulare, da cui parte una linea rappresentante i due margini anteriori del polmone, fin dove sono riuniti (IV costola). Poi, a sinistra l'incisura cardiaca e il processo linguiforme, a destra la curva del margine anteriore del polmone destro.

FIG. 4. — Topogramma dell'intero polmone di destra e di sinistra in versanti, come nella fig. 2.

FIG. 5. — Il topogramma differisce da quello in fig. 1, perchè arrivando la base polmonare alla linea mediana (*m.*), si viene a rappresentare tutto il polmone destro ed il sinistro. A differenza però della fig. 2, non vi è la divisione per versanti, ma per lobi. Le scissure interlobari terminano naturalmente sulle mammillari (*mm.*).

FIG. 6. — Corrisponde alla fig. 4, con la divisione in lobi anzichè in versanti.

---







## TAVOLA II

FIG. 1 a 11. — Semiogrammi della *percussione* del polmone. Hanno per *motivo comune* la *brevità* del segno (corrispondente alla brevità della percezione acustica).

FIG. 1. — Suono polmonare normale.

FIG. 2. — Suono ridotto.

FIG. 3. — Suono ottuso (ricorda la condizione fisica che produce questo suono perchè le due lineette rappresentano uno spazio, dove non esiste aria, come si vede dalla linea obliqua che sopprime lo spazio).

FIG. 4. — Suono ottuso con resistenza.

FIG. 5. — Suono timpanico (ricorda la condizione fisica che produce questo suono, vale a dire una vescica contenente aria).

FIG. 6. — Suono polmonare tendente al timpanico.

FIG. 7. — Come sopra: però prevale l'elemento polmonare.

FIG. 8. — Come sopra: però prevale l'elemento timpanico.

FIG. 9. — Suono ridotto tendente al timpanico.

FIG. 10. — Suono timpanico con rumore di pentola fessa.

FIG. 11. — Suono polmonare ridotto: prevale l'elemento polmonare.

FIG. 12. — Rappresentazione mnemonica per ricordare il significato delle fig. 13 a 20. Essi sono i quattro segni rappresentati dalle fig. 13, 14, 15 e 16, e chiamansi *segni modificatori*.

- FIG. 13. — Diminuzione d'intensità del semiogramma su cui il punto di questo segno è messo.
- FIG. 14. — Aumento d'intensità analogamente alla fig. 13.
- FIG. 15. — Certezza del semiogramma affetto.
- FIG. 16. — Incertezza del semiogramma affetto.
- FIG. 17. — Dice: è certo che il dato sintomo è molto intenso.
- FIG. 18. — Dice: è certo che il dato sintomo è poco intenso.
- FIG. 19. — Dice: è dubbio che il dato sintomo sia debole.
- FIG. 20. — Dice: è incerto che il dato sintomo sia intenso.
- FIG. 21. — Segno modificatore portante due lineeole che talora si prestano per ricevere tra di loro il segno affetto.
- FIG. 22. — Suono polmonare dubbio.
- FIG. 23. — Suono incertamente ridotto.
- FIG. 24. — Il suono ottuso con resistenza è qui indicato come fenomeno intenso quanto ad ottusità, ma incerto quanto a resistenza.
- FIG. 25. — *Pare* esista un suono polmonare leggermente timpanico.
- FIG. 26. — Esiste suono timpanico che *pare* ricordi il polmonare.
- FIG. 27. — Suono ridotto che *pare* tenda al timpanico.
- FIG. 28. — Suono polmonare leggermente timpanico. L'osservazione fu fatta trascuratamente.
- FIG. 29 a 32. — Semiogrammi della *palpazione polmonare*. Hanno per motivo comune una lineeola orizzontale.
- FIG. 29. — Fremito vocale tattile normale.
- FIG. 30. — *Idem* diminuito.

FIG. 31. — Fremito vocale tattile aumentato.

FIG. 32. — Idem assente.

Si potrebbe adoperare anche il *modificatore* apposto alla fig. 29, a rappresentare le fig. 30 e 31.

FIG. 33 a 58, e 1 a 7 della TAV. III. — Semiogrammi dell'ascoltazione polmonare. A differenza della percussione, qui la percezione acustica è prolungata: perciò il *motivo comune* di questi semiogrammi è una obliqua che dal basso va in alto.

FIG. 33. — Respiro normale.

FIG. 34. — Idem diviso nei due atti, il tratto inferiore è la inspirazione (soffio vescicolare), il superiore l'espiazione (soffio indeterminato).

FIG. 35. — Soffio bronchiale in ambedue gli atti (il tratto è più grosso, e la separazione dei due atti è fatta da una lineola sola).

FIG. 36. — Soffio bronchiale velato nei due atti.

FIG. 37. — Soffio vescicolare interciso, soffio bronchiale espiratorio.

FIG. 38. — Soffio aspro tanto alla inspirazione quanto alla espiazione.

FIG. 39. — Sfregamento pleurico: l'atto respiratorio è affetto da una linea curva, che rappresenta la scabrezza producente lo sfregamento. (Cfr. sfregamento pericardico). La sigla *au.* è indispensabile per indicare che fu percepito con la ascoltazione (*auscultatio*: *pa.* indicherebbe che fu percepito con la palpazione).

FIG. 40. — Sfregamento pleurico inspiratorio.

FIG. 41. — Sfregamento pleurico che abbraccia ambedue gli atti.

FIG. 42. — Due distinti sfregamenti, uno espiratorio, uno inspiratorio.

FIG. 43. — Sfregamento pleurico nel quale si provò l'effetto della aumentata pressione sul torace (freccia perpendicolare: essa porta il segno uguale, maggiore, minore, secondo l'intensità assunta dallo sfregamento sotto l'aumentata pressione). Esso porta anche una doppia freccia orizzontale, indicante che si ricercò l'udibilità o meno a distanza. Questa freccia porta sopra di sé il risultato positivo (udibile) o negativo (non udibile o meno udibile) della ricerca.

FIG. 44. — *Pare* esista uno sfregamento pleurico.

FIG. 45. — Soffio vescicolare normale: forte soffio bronchiale espiratorio.

FIG. 46. — Aumento d'intensità nell'ascoltazione di ambedue gli atti respiratori.

FIG. 47. — Diminuzione c. s.

FIG. 48. — Fortissimo aumento c. s.

FIG. 49. — Forte diminuzione c. s.

FIG. 50. — Espirazione prolungata.

FIG. 51. — Inspirazione ed espirazione prolungata.

FIG. 52 a 58 e 1 a 7 della TAV. III, semiogrammi di rantoli. I secchi sono rappresentati da linee che ricordano le vibrazioni della linguetta di muco o di mucosa bronchiale producente il rantolo: gli umidi sono rappresentati da bolle.

FIG. 52. — Grosso rantolo secco.

FIG. 53. — Idem piccolo.

FIG. 54. — Idem sibilante.

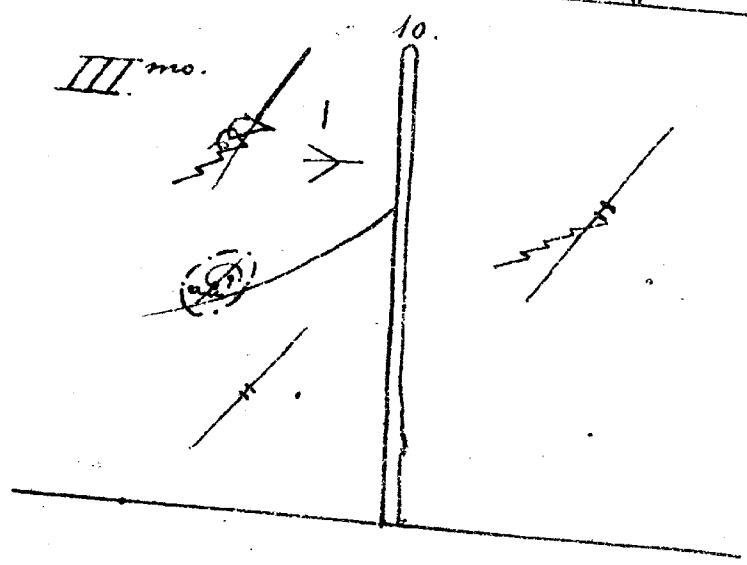
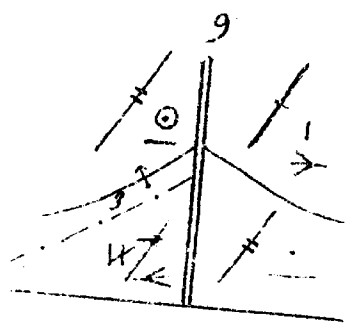
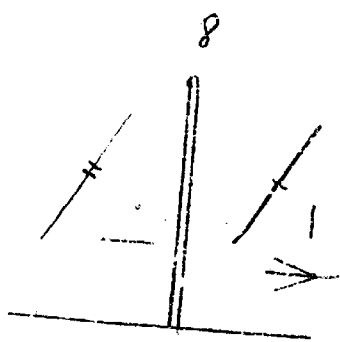

FIG. 55. — Rantolo a grasse bolle.

FIG. 56. — Idem a medie.

FIG. 57. — Idem a mezzanelle.

FIG. 58. — Idem a piccole.





### TAVOLA III

FIG. 1. — Rantoli laennechiani. Ricordasi la loro origine negli alveoli mediante le infossature alveolari scavate lungo la linea retta.

FIG. 2. — Rantoli sottocrepitanti.

FIG. 3. — Idem alla fine della inspirazione: soffio bronchiale espiratorio velato.

FIG. 4. — Rantoli laennechiani alla fine della inspirazione; soffio bronchiale espiratorio.

FIG. 5. — Rantoli a grosse bolle inspiratori, soffio bronchiale espiratorio.

FIG. 6. — Durante l'inspirazione un grosso rantolo secco, e rantoli a piccole bolle.

FIG. 7. — Rantoli a grosse bolle alla fine della inspirazione, soffio espiratorio normale.

FIG. 8. — Diagramma dei versanti posteriori del polmone. Rappresenta una polmonite a destra.

FIG. 9. — Diagramma rappresentante una polmonite (epatizzazione) del versante posteriore del lobo superiore di destra, ed una zona di essudato pleurico a sinistra, il cui livello arriva a tre centimetri dalla scissura interlobare. La piccola freccia (riporto) indica che tutti i semiogrammi rappresentati nell'area dove è la punta della freccia si debbano ripetere all'area dove è il punto del riporto. Superiormente all'essudato, suono skodico.

Notisi il principio: « un segno vale per l'area soltanto che è limitata dai limiti prossimiori » (perciò la necessità del riporto come sopra).

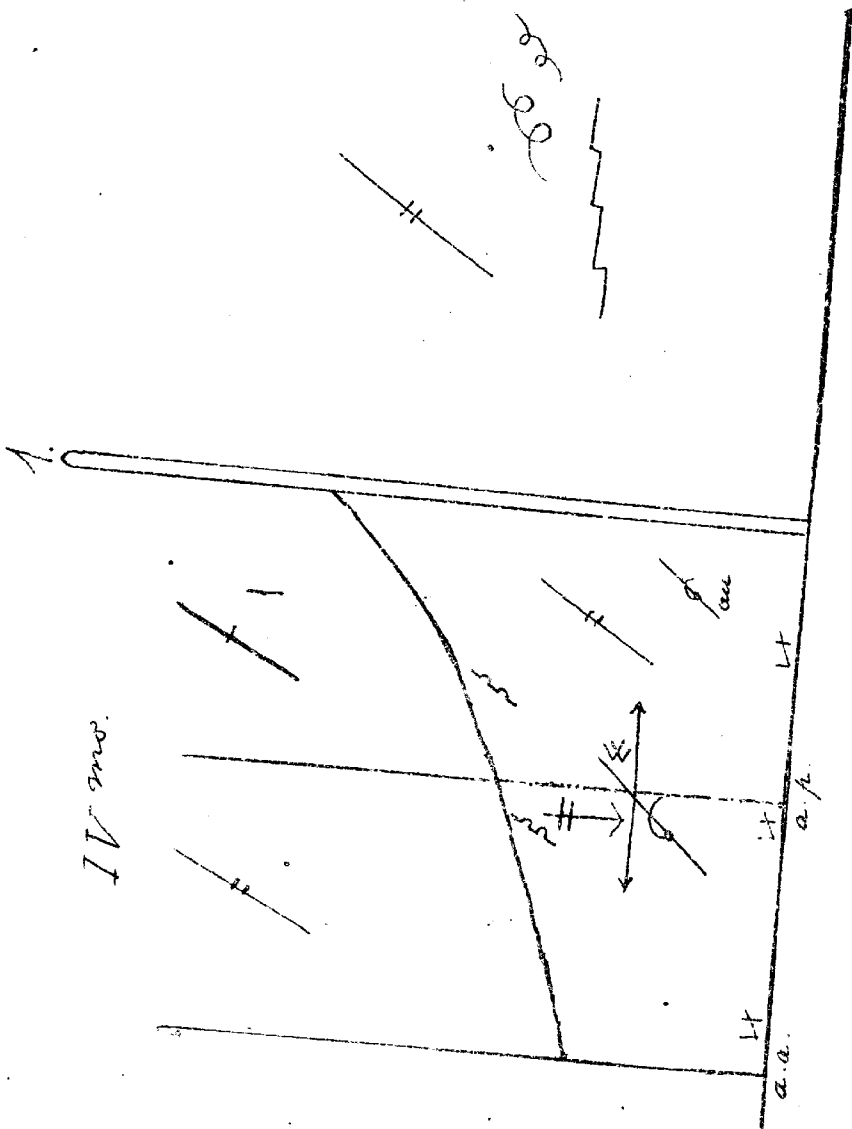
FIG. 10. — Polmonite (epatizzazione) del versante posteriore del lobo superiore di sinistra. Verso la scissura interlobare di sinistra un'area limitata, ove pare sentire uno sfregamento pleurico.

Il diagramma si riferisce al terzo giorno di malattia (*tertia die morbi*).

Notisi la linea a tratti e punti, usata tutte le volte che si vuol circoscrivere un'area non limitata dalle linee topografiche.



IV.



IV mos.

a.a.

a.a.

## TAVOLA IV


---


FIG. 1. — Diagramma riferentesi al caso precedente, osservato in quarto giorno di malattia. Notisi che l'osservazione fu fatta nel versante posteriore di destra, e, a sinistra, nel posteriore e nel laterale.

È principio: « un topogramma (rappresentazione del luogo esaminato) deve comprendere nè più nè meno dell'estensione che fu esaminata ».

Nel nostro caso la polmonite non si estende al versante laterale, nella sua parte superiore; ma notansi rantoli d'invasione nel lobo inferiore, dove notasi anche uno sfregamento *accertato*, e in basso una zona di essudato liquido.

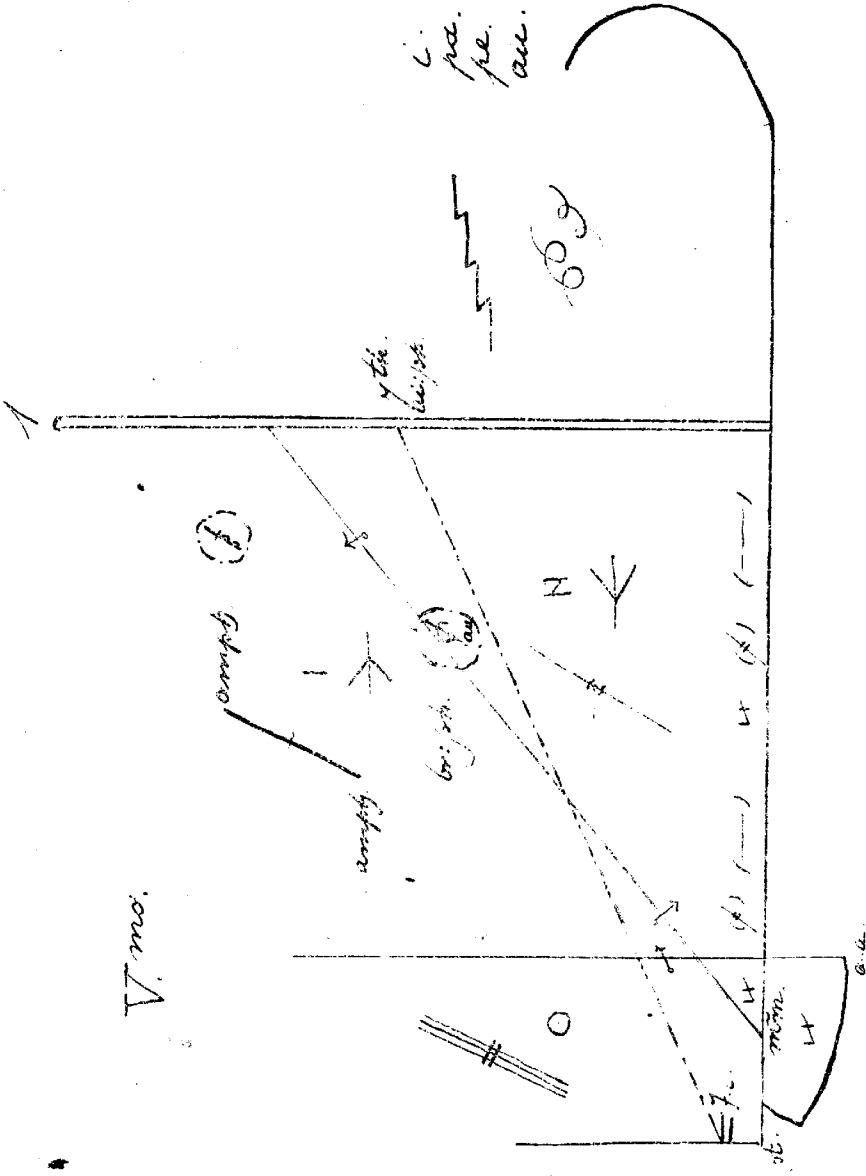
---





V.

l.  
pa.  
pe.  
acc.




V. no.


## TAVOLA V

FIG. 1. — Stessa osservazione clinica della tav. precedente (quinta giornata di malattia).

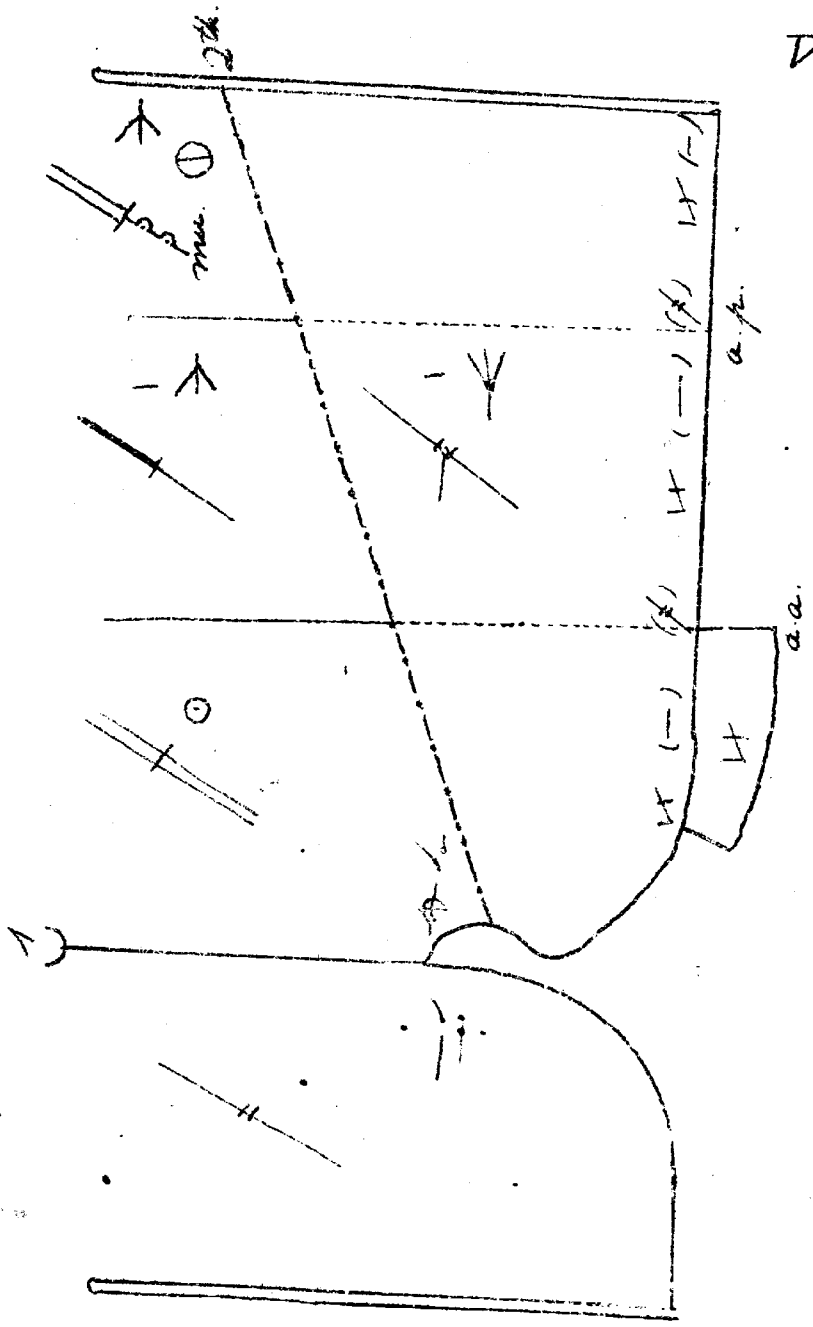
L'essudato liquido è cresciuto, il suo livello superiore (linea limitante) lo indica arrivante dalla VII vertebra toracica, alla VII costola sulla linea sternale. La zona di polmonite ha invaso il versante laterale del polmone. Il versante anteriore dà respirazione aspra e suono skodico. Notinsi le sigle di egofonia (*ai: ph.*) e broncofonia (*br: ph.*). Si osservi in alto un punto in cui percepiscono rantoli subcrepitanti (di ritorno). Addossata alla ascellare anteriore è rappresentata l'area di Traube. Finalmente si noti come la parte più bassa dell'essudato dia sintomi più intensi.

Il topogramma a destra mostra un incurvamento della base polmonare, che corrisponde ad una abbreviazione dell'intero torace di destra. Le sigle poste a lato danno ai semiogrammi rappresentati a destra della colonna vertebrale questo significato: alla ispezione, palpazione, percussione, ascoltazione *non si sono trovati che* rantoli umidi a grosse e piccole bolle, e grossi rantoli secchi.






V.J. mo.




## TAVOLA VI

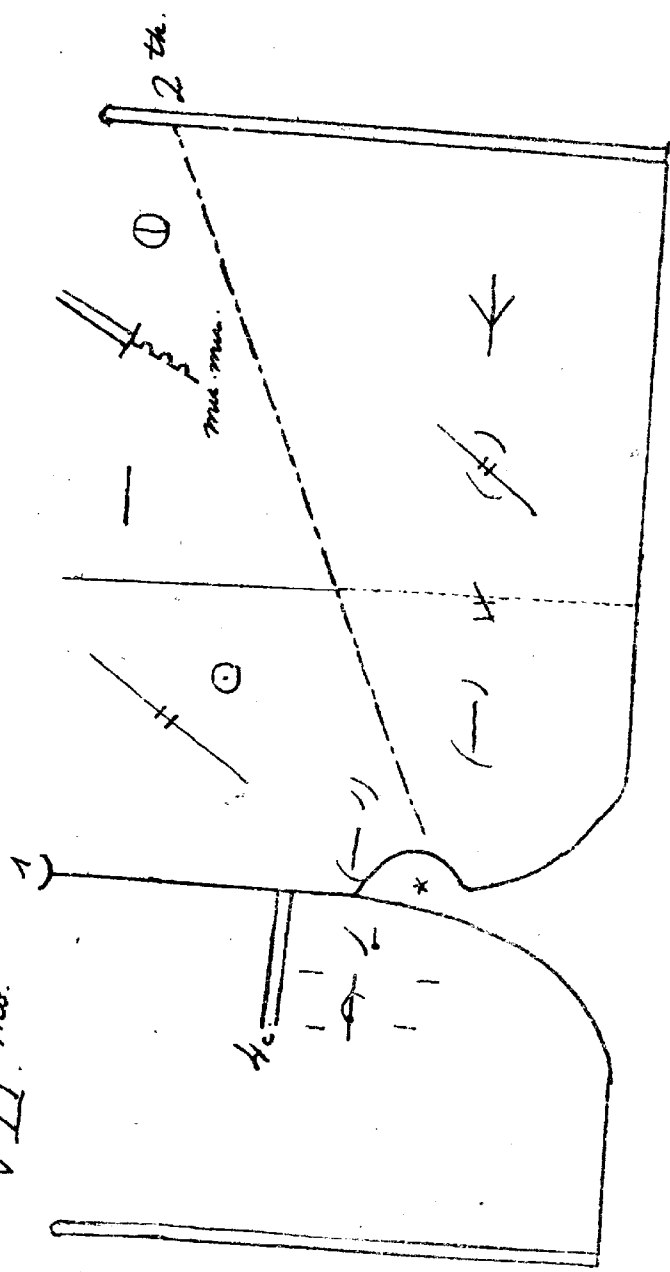
FIG. 1. — Segue lo stesso caso clinico. Osservazione in 6ª giornata di malattia. La polmonite risolve, i rantoli di ritorno sono numerosi (la sigla *mu.* vuol dire *multi*), però l'esudato liquido è cresciuto tanto da spostare il cuore verso destra. Infatti già nel torace destro sono udibili, sebene assai indeboliti, i toni del cuore. Però il suono ivi è polmonare. Inoltre nella sede normale del cuore, in primo tempo odesi un rumore che pare di sfregamento pericarditico. Il secondo tono è rinforzato. Il torace di destra presenta ascoltazione e percussione normali.

Qui come nella fig. precedente deve si osservare, come allo scopo di non limitare l'area di estensione dei semigrammi di alcune zone, alcuni tratti di linee topografiche sono punteggiati.





VII. md.



## TAVOLA VII

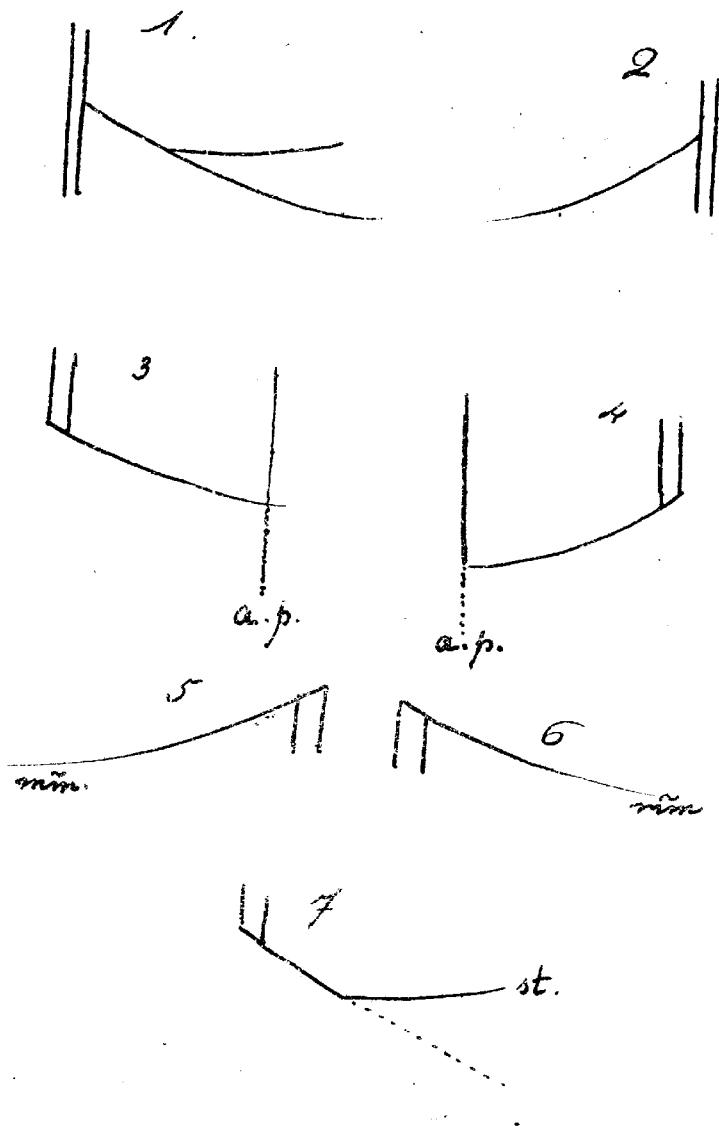
---

FIG. 1. — Stesso caso delle tav. precedenti. Osservazione in 7<sup>a</sup> giornata di malattia. Si è dichiarata una *ectopia cordis* (suono ridotto a destra, sotto la IV costola), e una pericardite con rumore in primo. Il punto stellato nel centro dell'area circoscritta dell'incisura cardiaca indica che questa è completamente occupata da polmone (enfisema polmonare compensativo).

---







## TAVOLA VIII

---

FIG. 1 a 7. — Rappresentano i topogrammi di singoli lobi polmonari. Poichè un esame praticato su regioni molto limitate del torace non può essere rappresentato da topogrammi più estesi del campo di osservazione, esponiamo i topogrammi per lobi polmonari.

FIG. 1 e 2. — Un tratto di colonna vertebrale, rappresentato dalla doppia linea *aperta ai suoi due estremi*, unitamente alla scissura interlobare doppia o semplice, rappresenta la base delle rappresentazioni topografiche di questo genere, con questa regola, che della colonna vertebrale venga espresso il solo tratto che resta all'insopra o all'insotto della scissura interlobare che limita in alto il lobo inferiore, a seconda che il campo d'osservazione sta sopra o sotto la detta scissura; inoltre che si segnino per intero i tratti che realmente limitano l'area osservata, e quelli che non la limitano siano rappresentati da linee punteggiate. Questa seconda regola vale anche per le linee topografiche.


FIG. 3. — Lobo superiore (versante posteriore di destra).

FIG. 4. — Idem a sinistra.

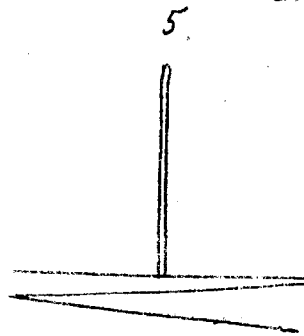

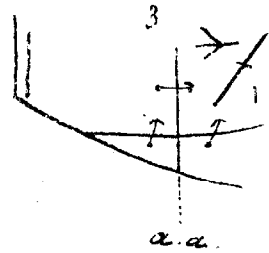
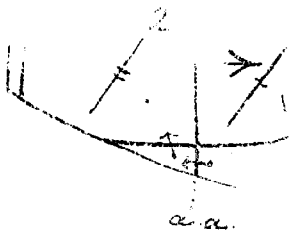
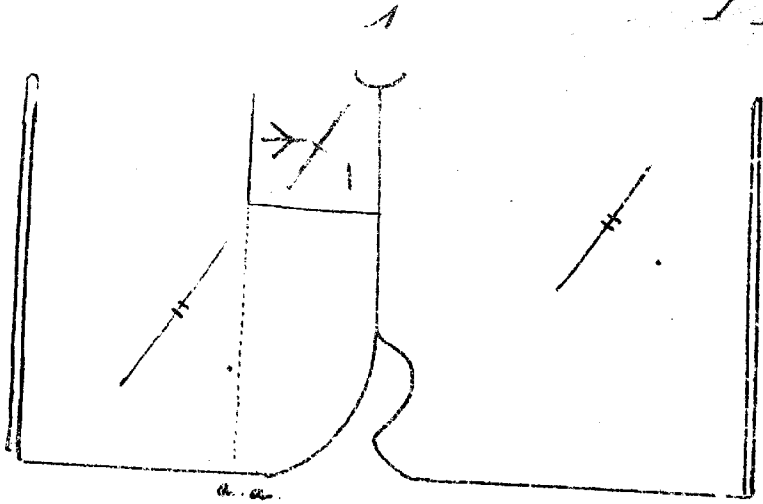
FIG. 5 e 6. — Lobi inferiori di sinistra e di destra. Arrivando la scissura interlobare fino alla mammillare, questi lobi sono rappresentati in tutti i loro tre versanti.

FIG. 7. — Lobo superiore di destra in tutti i versanti (*st.* indica *linea sternale*).

---








## TAVOLA IX

FIG. 1. — Diagramma di una polmonite (epatizzazione) del versante anteriore del lobo superiore di destra. Il topogramma rappresentante qui l'intero ambito toracico indica che l'esame fu esteso a tutto il torace.

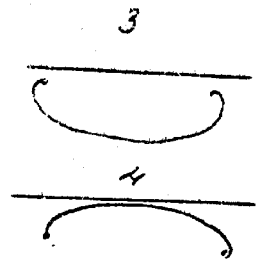
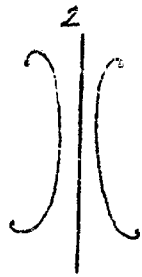
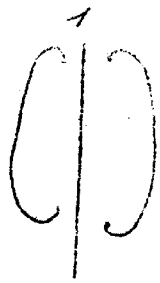
FIG. 2 e 3. — L'esame qui fu limitato solo alle zone limitrofe alla epatizzazione sopra indicata, vale a dire all'intero lobo superiore e al medio. Nella fig. 2 si constata la permanenza della epatizzazione nella zona primitivamente affetta: nella fig. 3 l'epatizzazione ha invaso anche le zone limitrofe del lobo superiore e del medio (il riporto indica la segnalazione dei tre semiogrammi nelle zone vicine).

FIG. 4. — Espansione inspiratoria del torace, maggiore a destra che a sinistra, l'esame (ispezione) è fatto sulla superficie anteriore.

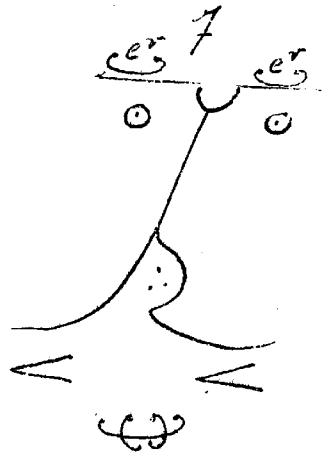
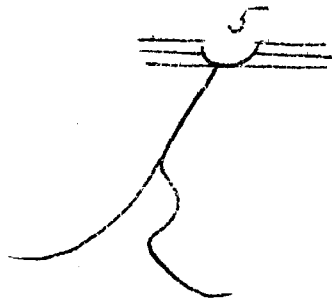
FIG. 5. — Lo stesso risultato esaminando la superficie posteriore.







X



## TAVOLA X

FIG. 1 a 4. — Rappresentazioni mnemoniche pel significato dei segni indicanti *aumento o diminuzione di volume* di una regione esaminata.

FIG. 1. — Linea mediana avente ai lati due curve che le rivolgono la concavità. Queste curve, poichè con la linea mediana *includono spazio*, indicano aumento del volume *in senso verticale*, delle due rispettive metà del topogramma in esame.


FIG. 2. — Sulla guida dello stesso concetto, le due curve di questa figura rappresentano *diminuzione di volume in senso verticale* delle due rispettive metà del topogramma.

FIG. 3 e 4. — Rispettivamente aumento e diminuzione di volume della parte osservata, *in senso orizzontale*.

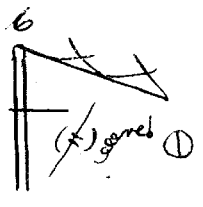
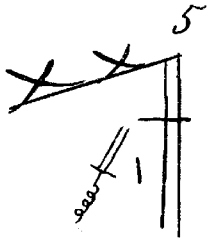
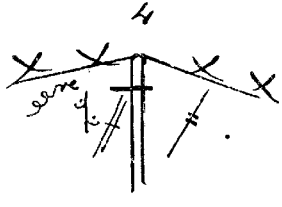
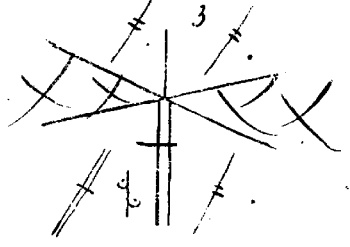
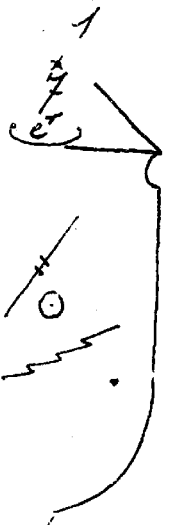
FIG. 5. — Topogramma della superficie polmonare anteriore dei due lati: delle tre parallele in alto, la superiore è la clavicola, la media è la prima costola, la inferiore, tangente al semicerchio giugulare è la seconda costola.

FIG. 6. — Margine anteriore del polmone destro. Delle due linee rette l'una è la clavicola, l'altra è lo sternocleidomastoideo. (Due lati del triangolo sopraclavicolare).

FIG. 7. — Enfisema polmonare. Notisi la sporgenza espiratoria (*expiratio, e-r.*) delle porzioni sopraclavicolari del polmone. I tre puntini nell'incisura cardiaca rappresentano parziale invasione dell'area cardiaca da parte del polmone (enfisema) I due segni in basso, uno per parte indicano escursione toracica minore del normale. Finalmente si noti il segno di aumento di volume del polmone in tutti i sensi.







## TAVOLA XI


---


FIG. 1. — Enfisema osservato nel torace anteriore di destra. Il punto stellato in alto con la sottostante cifra 7 indica che l'altezza dell'apice dalla clavicola è di 7 cm.


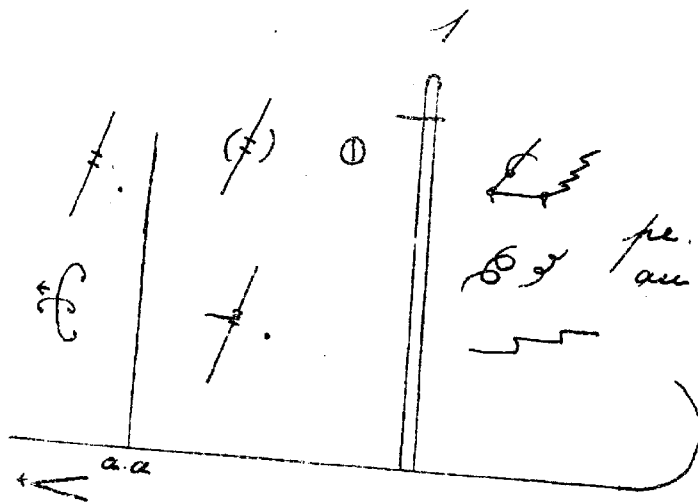
FIG. 2. — Tubercolosi iniziale dell'apice destro esaminato anteriormente. La piccola orizzontale intersecante la linea dello sternocleidomastoideo indica retrazione dell'apice.

FIG. 3 a 6. — Topogrammi limitati all'esclusivo esame degli apici. In questi lo spazio compreso tra le due linee incrociantisi, spazio riempito da un graticciato, rappresenta la regione degli acromii, non soggetta ad esami. In tutte le figure vi sono sintomi di tubercolosi polmonari, con retrazione di un apice. L'estensione del topogramma è man mano più limitata nelle figure che si succedono.

---








## TAVOLA XII


---






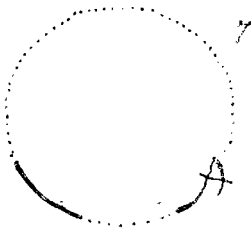





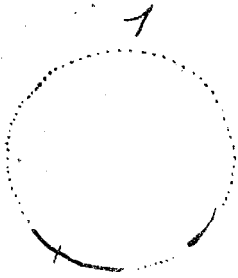
FIG. 1. — A destra la stessa osservazione che per la tav. 5 torace di destra. Ivi anche notasi l'esistenza di due modificatori indicanti dubbio, riuniti trasversalmente, e affettanti l'uno un semiogramma di sfregamento pleurico, l'altro un semiogramma di grosso rantolo secco. Questo insieme indica *incertezza d'interpretazione* tra uno sfregamento pleurico e un rantolo secco. A sinistra segni di tubercolosi apicale e di atelettasia polmonare da pregressa pleurite. Due tra i semiogrammi del versante anteriore di questo lato portano una brevissima freccia che esprime che quei due segni si orientano non sulla colonna vertebrale ma sulla mediana dello sterno.

FIG. 2. — Tubercolosi cavernosa del lobo superiore di destra. Notevole l'indicazione del suono ottenuto dalla percussione debole (ridotto) e dalla forte (timpanico con rumore di pentola fessa e con variazione di Wintrich, variazione che per mancanza di spazio è segnata in disparte mediante un riporto).

---







## TAVOLA XIII

FIG. 1. — Figura schematica rappresentante la *rivoluzione cardiaca*; il lungo tratto intero, suddiviso da una piccola trasversale rappresenta il tempo della sistole cardiaca, suddivista in quella auricolare (presistole) e in quella ventricolare (sistole). Segue verso destra un tratto punteggiato (piccolo silenzio), indi un altro tratto intero (chiusura delle sigmoidee) e finalmente un lungo tratto punteggiato che si congiunge con la presistole (grande silenzio).

FIG. 2 a 14. — Semiogrammi dell'ascoltazione cardiaca. Il loro *motivo comune* è un tratto orizzontale indicante il primo tono (sistole ventricolare della 1<sup>a</sup> fig.), un breve intervallo (piccolo silenzio), ed un segno breve, obliquo dal basso in alto, indicante il secondo tono. Questi due semiogrammi rappresentano bene il carattere di suono *prolungato* ed *ottuso* e di *breve* e di *acuto* spettante rispettivamente al primo e al secondo tono.

FIG. 2. — Ascoltazione di un cuore normale.

FIG. 3. — Il semiogramma dei due toni della figura precedente è cambiato in due soffi endocarditici in primo e secondo tempo, mediante l'aggiunta di un piccolo accento.

FIG. 4. — Come alla figura 3, ma coesistono i toni.

FIG. 5. — Soffio in primo prolungato (*lo.* = *longus*): secondo tono normale.

FIG. 6. — Soffio endocardico in primo e sdoppiamento del secondo ascoltati nel punto d'elezione della polmonare (*pu.* = *pulmonaris*).

FIG. 7. — Si ripete la fig. schematica della fig. 1 per indicare che la separazione del *tratto terminale* del rumore endocarditico in secondo, indica prolungamento del soffio in secondo nel grande silenzio.

FIG. 8. — Primo tono normale, soffio in secondo prolungato nel gran silenzio.

FIG. 9. — Soffio in primo, secondo tono normale.


FIG. 10. — I due toni cardiaci sono cambiati in due rumori pericarditici mediante l'aggiunta di un segno che conosciamo a proposito degli sfregamenti pleurici. La figura per sè indicherebbe solo presenza di uno sfregamento pericarditico in primo e di uno in secondo tempo; però la *separazione* nel tratto iniziale mediante una piccola trasversale rappresenta che questi due sfregamenti invadono rispettivamente il grande ed il piccolo silenzio.

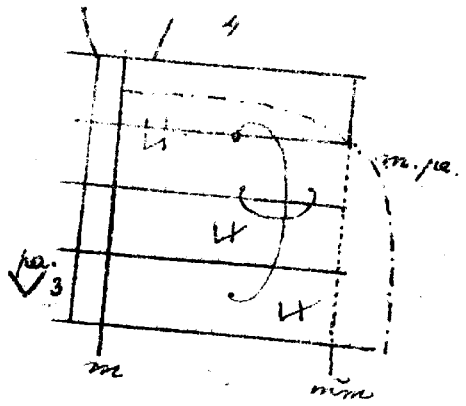

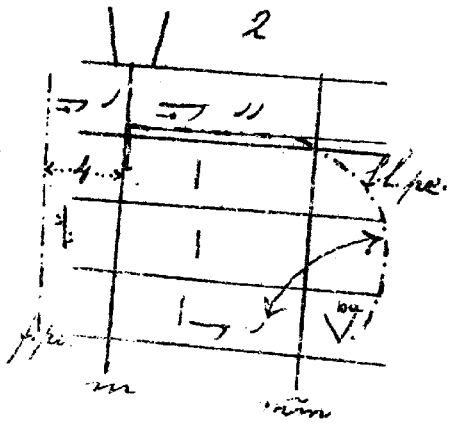

FIG. 11. — Rumore endocarditico presistolico, toni normali.

FIG. 12. — Rumore pericarditico in primo, secondo tono normale seguito da uno sfregamento pericarditico invadente l'inizio del grande silenzio. I due doppi tratti di unione indicano che non vi ha continuità tra le due percezioni acustiche a cui questi tratti sono apposti, in altri termini, che il grande silenzio non è tutto occupato da percezioni acustiche.

FIG. 13. — Sfregamento pericarditico in primo, ecc. come alla fig. 12: qui però il doppio tratto di unione unico indica che il rumore susseguente al secondo tono occupa tutto il grande silenzio e si congiunge con lo sfregamento pericarditico del primo tempo.

FIG. 14. — Rumore pericarditico in primo ed altro in secondo: i due toni coesistono.





## TAVOLA XIV

---

FIG. 1 a 4. — Diagrammi cardiaci. Il loro topogramma è rappresentato dalla linea mediana dello sterno (*m.*) sormontata da un doppio tratto verticale che ne indica il manubrio. Sono rappresentate le costole 2<sup>a</sup> a 6.<sup>a</sup> Finalmente è indicata la linea mammillare.


FIG. 1. — Soffio anemico e cardiopalmo nervoso. Il doppio angolo che campeggia nella figura indica forte impulso sistolico (se *semplice*, semplicemente impulso). Lo stesso segno in piccolo è sottoposto al semiogramma della punta cardiaca, la quale è rappresentata da una V. Tra le branche di questa, le sigle indicanti ispezioni e palpazioni, metodi coi quali la punta fu constatata.

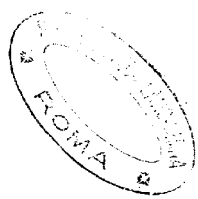
FIG. 2. — Insufficienza mitralica, ipertrofia di tutto il cuore, prevalentemente del destro. La terza costola di sinistra è rappresentata col suo contorno superiore ed inferiore, le linee limitanti ottusità cardiaca portano l'indicazione di percussione leggerissima e di percussione forte.

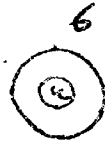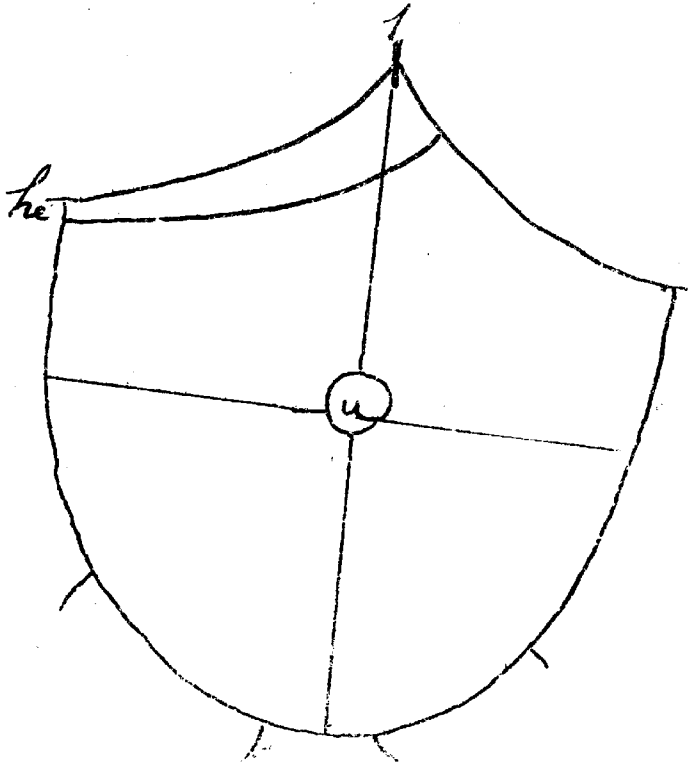
FIG. 3. — Pericardite secca.

FIG. 4. — Pericardite essudativa, linea d'ottusità ottenuta con percussione media, *ectopia cordis* (alla palpazione si constatata la punta cardiaca a tre centimetri a destra del margine sternale destro).

---







## TAVOLA XV

---

FIG. 1. — Topogramma dell'addome. Due linee convesse ad angolo rappresentanti le due arcate ipocondriache, intersecate al loro punto di riunione da un tratto indicante la punta dello sterno. L'ovoide addominale coll'ombelico (*u.*), e le due linee topografiche che dividono l'addome in quattro quadranti. Radici delle cosce.

La linea portante la sigla *he.* (*hepar*) limita la regione *normale* del fegato (le linee continue e senza sigle di questo genere servono nell'addome a indicare margine di aree rappresentanti una consistenza maggiore del normale; in genere la linea continua è adoperata per l'addome per indicare aree limitate dalla palpazione).

FIG. 2. — Ombelico procidente.

FIG. 3. — Idem stirato trasversalmente.

FIG. 4. — Idem stirato longitudinalmente.

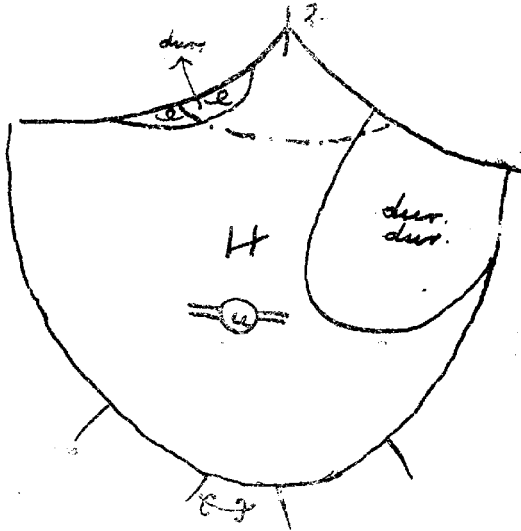
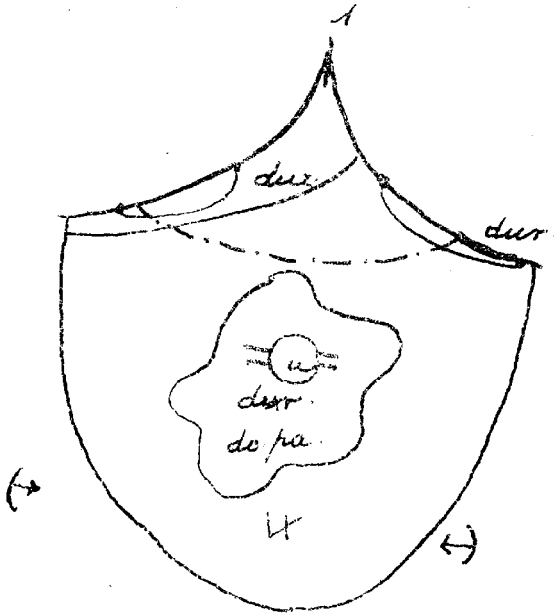
FIG. 5. — Idem appianato.

FIG. 6. — Dichiarazione espressa che l'ombelico è di forma normale.

---







## TAVOLA XVI

---

FIG. 1. — Diagramma di cachessia malarica (ipertrofia, epatosplenica da malaria con ascite). La milza è rappresentata dall'ingrossamento di un tratto della linea ipocondriaca di sinistra. Essa, come il fegato, portano la sigla di durezza. Segno di sporgenza nei due ipocondri. I due segni ai lati del diagramma e fuori di esso vogliono dire esistenza di *rimbalzo*. Il segno al disotto del diagramma indica aumento di volume dell'addome in tutte le dimensioni.

In questo diagramma si afferma anche l'esistenza di un tumore addominale che occupa i dintorni dell'ombelico, tumore duro e dolente alla palpazione.

FIG. 2. — Cirrosi atrofica del fegato. I piccoli segni ad *e*, indicano esistenza di noduli palpabili (fegato a chiodi di scarpa).

---



## INDICE ALFABETICO DELLA MATERIA

---

### A

- Addome, topogramma - TAV. XV, *fig.* 1.  
Altezza dell'apice polmonare - TAV. XI, *fig.* 1.  
Apici polmonari, loro topogrammi - TAV. XI, *fig.* 3 a 6.  
Area di Traube - TAV. V, *fig.* 1.  
Area fisiologica del fegato - TAV. XV, *fig.* 1.  
Ascoltazione del cuore, semiogrammi - TAV. XIII, *fig.* 2 a 14.  
Ascoltazione del polmone, semiogrammi - TAV. II, *fig.* 33 a 58. TAV. III, *fig.* 1 a 7.  
Atelettasia polmonare - TAV. XII, *fig.* 1.  
Aumento e diminuzione del volume di una regione - TAV. X, *fig.* 1 a 4.  
Aumento *in toto* del volume del torace - TAV. X, *fig.* 7; dell'addome - TAV. XVI, *fig.* 1.

### B

- Broncofonia - TAV. V, *fig.* 1.

### C

- Cachessia malarica con ascite - TAV. XVI, *fig.* 1.  
Cardiopulmo nervoso - TAV. XIV, *fig.* 1.  
Caverna polmonare - TAV. XII, *fig.* 2.  
Cirrosi atrofica del fegato - TAV. XVI, *fig.* 2.

### D

- Diagrammi cardiaci - TAV. XIV, *fig.* 1 a 4.

**E**

- Egofonia - TAV. V, *fig.* 1.  
Emfisema polmonare - TAV. X, *fig.* 7. TAV. XI, *fig.* 1.  
Emfisema polmonare compensativo - TAV. VII, *fig.* 1.  
Escursione respiratoria - TAV. IX, *fig.* 4 e 5.  
Espirazione prolungata - TAV. II, *fig.* 51.  
Estensione del valore di un semiogramma - TAV. III, *fig.* 9.

**G**

- Giorno di malattia - TAV. III, *fig.* 10, TAV. IV, *fig.* 1, TAV. V, *fig.* 1,  
TAV. VI, *fig.* 1.

**I**

- Impulso sistolico - TAV. XIV, *fig.* 1.  
Insufficienza mitralica - TAV. XIV, *fig.* 2.  
Inspirazione prolungata - TAV. II, *fig.* 51.  
Interpretazione dubbia di un sintomo - TAV. XII, *fig.* 1.  
Ipertrofia di cuore nella insufficienza mitralica - TAV. XIV, *fig.* 2.

**L**

- Linea limitante artificiale - TAV. <sup>III</sup>~~V~~, *fig.* 10  
Linee topografiche punteggiate - TAV. V, *fig.* 1, TAV. VI, *fig.* 1.

**N**

- Noduli duri nella palpazione del fegato - TAV. XVI, *fig.* 2.

**O**

- Orientazione da dare ad alcuni semiogrammi - TAV. XII, *fig.* 1.  
Ombelico - TAV. XV, *fig.* 2 a 6.

**P**

- Palpazione dell'addome - TAV. XV, *fig.* 1.  
Palpazione del polmone, semiogrammi - TAV. II, *fig.* 29 a 32.  
Percussione del polmone - TAV. II, *fig.* 1 a 11.  
Percussione forte e percussione debole, come indicarle nei confini di un'area esaminata - TAV. XIV, *fig.* 2 a 4.  
Percussione forte e percussione debole, differente risultato - TAV. XII, *fig.* 2.  
Pericardite essudativa - TAV. XIV, *fig.* 4.  
Pericardite secca - TAV. XIV, *fig.* 3.

**R**

- Rantoli laennechiani - TAV. III, *fig.* 1.  
Rantoli secchi, semiogrammi - TAV. II, *fig.* 52 a 54.  
Rantoli sottocrepitanti - TAV. III, *fig.* 2.  
Rantoli umidi - TAV. II, *fig.* 55 a 58.  
Respirazione aspra - TAV. II, *fig.* 38.  
Retrazione dell'apice polmonare - TAV. XI, *fig.* 2 a 6.  
Rimbalzo dei liquidi addominali - TAV. XVI, *fig.* 1.  
Riporto - TAV. XII, *fig.* 2.  
Riporto applicato all'estensione del valore dei semiogrammi - TAV. III, *fig.* 9.  
Rivoluzione cardiaca, figura schematica - TAV. XIII, *fig.* 1.  
Rumori endocarditici e pericarditici - TAV. XIII, *fig.* 13 e 14.

**S**

- Segno modificatore - TAV. II, *fig.* 12 a 21.  
Segno modificatore applicato ai semiogrammi della percussione del polmone - TAV. II, *fig.* 22 a 27.  
Sfregamento pleurico - TAV. II, *fig.* 39 a 43.  
Soffio bronchiale - TAV. II, *fig.* 35.  
Soffio bronchiale velato - TAV. II, *fig.* 36.  
Soffio vescicolare - TAV. II, *fig.* 34.  
Soffio vescicolare interciso - TAV. II, *fig.* 37.  
Suono skodico - TAV. III, *fig.* 9.

T


- Topogramma abbreviato del torace di destra - TAV. V, *fig.* 1.  
Topogramma dell'addome - TAV. XV, *fig.* 1.  
Topogrammi degli apici polmonari - TAV. XI, *fig.* 3 a 6.  
Topogrammi dei due versanti posteriori del polmone - TAV. I, *fig.* 1.  
Topogrammi dei singoli lobi polmonari - TAV. VIII, *fig.* 1 a 7: loro  
applicazione in un caso clinico - TAV. IX, *fig.* 2 e 3.  
Topogramma della parete anteriore del petto - TAV. X, *fig.* 5.  
Topogramma della parete anteriore destra del petto - TAV. X, *fig.* 6.  
Topogramma dell'intero torace - TAV. I, *fig.* 2, 4, 5, 6.  
Topogramma del versante anteriore dei due polmoni - TAV. I, *fig.* 3.  
Topogrammi, in che estensione si debbono rappresentare - TAV. VI, *fig.* 1.  
Trascuranza nella osservazione obbiettiva - TAV. II, *fig.* 28.  
Tubercolosi polmonare - TAV. XI, *fig.* 2 a 6. TAV. XII, *fig.* 1. TAV. XII,  
*fig.* 2.  
Tumore addominale - TAV. XVI, *fig.* 1.


V

- Variatione di Wintrich - TAV. XII, *fig.* 2.

3571









**Prezzo L. 2**

---

Presso l'autore in ROMA, *Via Nazionale N. 96*